This is a digital copy of a book that was preserved for generations on library shelves before it was carefully scanned by Google as part of a project to make the world's books discoverable online.

It has survived long enough for the copyright to expire and the book to enter the public domain. A public domain book is one that was never subject to copyright or whose legal copyright term has expired. Whether a book is in the public domain may vary country to country. Public domain books are our gateways to the past, representing a wealth of history, culture and knowledge that's often difficult to discover.

Marks, notations and other marginalia present in the original volume will appear in this file - a reminder of this book's long journey from the publisher to a library and finally to you.

Usage guidelines

Google is proud to partner with libraries to digitize public domain materials and make them widely accessible. Public domain books belong to the public and we are merely their custodians. Nevertheless, this work is expensive, so in order to keep providing this resource, we have taken steps to prevent abuse by commercial parties, including placing technical restrictions on automated querying.

We also ask that you:

+ *Make non-commercial use of the files* We designed Google Book Search for use by individuals, and we request that you use these files for personal, non-commercial purposes.
+ *Refrain from automated querying* Do not send automated queries of any sort to Google's system: If you are conducting research on machine translation, optical character recognition or other areas where access to a large amount of text is helpful, please contact us. We encourage the use of public domain materials for these purposes and may be able to help.
+ *Maintain attribution* The Google "watermark" you see on each file is essential for informing people about this project and helping them find additional materials through Google Book Search. Please do not remove it.
+ *Keep it legal* Whatever your use, remember that you are responsible for ensuring that what you are doing is legal. Do not assume that just because we believe a book is in the public domain for users in the United States, that the work is also in the public domain for users in other countries. Whether a book is still in copyright varies from country to country, and we can't offer guidance on whether any specific use of any specific book is allowed. Please do not assume that a book's appearance in Google Book Search means it can be used in any manner anywhere in the world. Copyright infringement liability can be quite severe.

About Google Book Search

Google's mission is to organize the world's information and to make it universally accessible and useful. Google Book Search helps readers discover the world's books while helping authors and publishers reach new audiences. You can search through the full text of this book on the web at `http://books.google.com/`

No. .....

BOSTON
MEDICAL LIBRARY
ASSOCIATION,
19 BOYLSTON PLACE.

Digitized by Google

Digitized by Google

Digitized by Google

Digitized by Google

Digitized by Google

Digitized by Google

Digitized by Google

BULLETINS ET MÉMOIRES

DE LA

SOCIÉTÉ DE CHIRURGIE

DE PARIS

Digitized by Google

PARIS. — IMPRIMERIE ADMINISTRATIVE DE PAUL DUPONT
Rue Jean-Jacques-Rousseau, 41 (Hôtel des Fermes).

Digitized by Google

BULLETINS ET MÉMOIRES

DE LA

SOCIÉTÉ DE CHIRURGIE

DE PARIS

PUBLIÉS PAR LES SOINS DES SECRÉTAIRES DE LA SOCIÉTÉ

M. DE SAINT-GERMAIN
Secrétaire général

ET

MM. LANNELONGUE ET POLAILLON
Secrétaires annuels

TOME V

PARIS
G. MASSON, ÉDITEUR
LIBRAIRE DE L'ACADÉMIE DE MÉDECINE
Boulevard Saint-Germain et rue de l'Éperon
EN FACE DE L'ÉCOLE DE MÉDECINE

1879

Digitized by Google

Digitized by Google

BIENFAITEURS

DE LA SOCIÉTÉ DE CHIRURGIE.

René Duval, fondateur d'un prix annuel de 100 francs.

Edouard Laborie, fondateur d'un prix annuel de 1,200 francs.

Vulfranc Gerdy, fondateur d'un prix biennal de 2,000 francs.

Pierre-Charles Huguier, donateur d'une rente annuelle de 1,000 francs, destinée à favoriser les publications scientifiques de la Société.

Demarquay, fondateur d'un prix biennal.

Paul Guersant, — Lenoir, — Payen, — Velpeau, — Gerdy, — baron Larrey, donateurs de livres pour la bibliothèque de la Société.

Digitized by Google

PRÉSIDENTS

DE LA SOCIÉTÉ DE CHIRURGIE

DEPUIS SA FONDATION.

MM.

1844. — A. Bérard.
1845. — Michon.
1846. — Monod.
1847 — Lenoir.
1848. — Robert.
1849. — Cullerier.
1850. — Deguise père.
1851. — Danyau.
1852. — Larrey.
1853. — Guersant.
1854. — Denonvilliers.
1855. — Huguier.
1856. — Gosselin.
1857. — Chassaignac.
1858. — Bouvier.
1859. — Deguise fils.
1860. — Marjolin.
1861. — Laborie.

MM.

1862. — Morel-Lavallée.
1863. — Depaul.
1864. — Richet.
1865. — Broca.
1866. — Giraldès.
1867. — Follin.
1868. — Legouest.
1869. — Verneuil.
1870. — A. Guérin.
1871. — Blot.
1872. — Dolbeau.
1873. — Trélat.
1874. — Maurice Perrin.
1875. — Le Fort.
1876. — Houel.
1877. — Panas.
1878. — Félix Guyon.
1879. — S. Tarnier.

Digitized by Google

PERSONNEL

DE LA

CIÉTÉ NATIONALE DE CHIRURGIE.

COMPOSITION DU BUREAU POUR L'ANNÉE 1879.

---

ident	MM.	TARNIER.
-président		TILLAUX.
taire général		DE SAINT-GERMAIN.
taires annuels		LANNELONGUE et POLAILLON.
rier		BERGER.
iste		TERRIER.

Digitized by Google

MEMBRES HONORAIRES.

MM. Blot.
Boinet.
Bouley (H.).
Broca.
Chassaignac.
Cloquet (J.).
Deguise.
Depaul.
Ehrmann.
Gosselin.

MM. Guérin (Alphonse).
Larrey (baron).
Le Fort (Léon).
Legouest.
Maisonneuve.
Monod.
Richet.
Ricord.
Rigaud.

Digitized by Google

MEMBRES TITULAIRES.

M. Anger (Théophile).
Cruveilhier.
Berger.
Delens.
Desormeaux.
Desprès.
Dubrueil.
Duplay.
Farabœuf.
Forget.
Gillette.
Giraud-Teulon.
Guéniot.
Guyon (Félix).
Horteloup.
Houel.
Labbé (Léon).
Lannelongue.

MM. Le Dentu.
Lucas-Championnière.
Magitot.
Marjolin.
Nicaise.
Panas.
Paulet.
Périer.
Perrin (Maurice).
Polaillon.
de Saint-Germain.
Sée (Marc).
Tarnier.
Terrier.
Tillaux.
Trélat.
Verneuil.

Digitized by Google

MEMBRES CORRESPONDANTS

NATIONAUX.

MM. Ancelet, à Vailly-sur-Aisne (Aisne).
Arlaud, directeur du service de santé de la marine à Toulon.
Aubrée, professeur à l'École de médecine de Rennes.
Avat (D'), chirurgien de l'hospice d'Aix (Savoie).
Azam, professeur à l'École de médecine de Bordeaux.
Azéma, à l'île de la Réunion.
Baizeau, médecin inspecteur de l'armée.
Baudon, médecin-major de l'armée.
Beau, Brest.
Benoit, professeur à la Faculté de Montpellier.
Berchon, directeur du service sanitaire de la Gironde, à Pauillac.
Bérenger-Féraud, médecin principal de la marine.
Bernard, à Apt (Vaucluse).
Bœckel, à Strasbourg.
Bœckel (Jules), Strasbourg.
Boissarie, à Sarlat.
Bouchacourt, professeur à l'École de médecine de Lyon.
Bouisson, professeur à la Faculté de médecine de Montpellier.
Bourgeois, à Étampes (Seine-et-Oise).
Bourguet, chirurgien de l'hôpital d'Aix (Bouches-du-Rhône).
Cazin, à Boulogne.
Champenois, médecin principal de l'armée.
Chapplain, professeur à l'École de médecine de Marseille.
Chauvel, professeur agrégé au Val-de-Grâce.
Chedevergne, professeur à l'École de médecine de Poitiers.
Chipault, à Orléans.
Closmadeuc, chirurgien de l'hôpital de Vannes.

Digitized by Google

MM. Colson, à Noyon.
Courty, professeur à la Faculté de Montpellier.
Cras, professeur à l'École navale de Brest.
Dauvé, médecin principal de l'armée.
Debrou, chirurgien de l'Hôtel-Dieu d'Orléans.
Decès (J.-B.), chirurgien en chef de l'Hôtel-Dieu de Reims.
Delacour, directeur de l'École de médecine de Rennes.
Delore, professeur suppléant à l'École de médecine de Lyon.
Denucé, professeur à l'École de médecine de Bordeaux.
Desgranges, professeur à l'École de médecine de Lyon.
Devalz, à Bordeaux.
Diday, ex-chirurgien de l'Antiquaille à Lyon.
Drouineau, chirurgien des hôpitaux civils de La Rochelle.
Duboué, chirurgien à Pau.
Dubreuilh (Ch.), chirurgien de la Maternité de Bordeaux.
Duménil, chirurgien des hôpitaux de Rouen.
Duplouy, professeur à l'École navale de Rochefort.
Ehrmann, à Mulhouse.
Faucon, à Amiens.
Fleury, professeur à l'école de Clermont.
Gaujot, professeur au Val-de-Grâce.
Gayet, professeur suppléant à l'École de médecine de Lyon.
Herrgott, professeur à la Faculté de médecine de Nancy.
Heurtaux, professeur adjoint à l'École de médecine de Nantes.
Houzé de l'Aulnoit, professeur à la Faculté de médecine de Lille.
Houzelot, chirurgien en chef de l'hôpital de Meaux.
Jouon, professeur à l'École de médecine de Nantes.
Kœberlé, à Strasbourg.
Lannelongue, professeur à l'École de médecine de Bordeaux.
Letiévant, chirurgien en chef de l'Hôtel-Dieu de Lyon.
Lejeal, chirurgien en chef de l'Hôtel-Dieu à Valenciennes.
Lizé, chirurgien de la Maternité du Mans.
Mascarel, à Châtellerault (Vienne).
Maunoury, chirurgien de l'hôpital de Chartres.
Michel, professeur à la Faculté de médecine de Nancy.
Monteils, à Mende (Lozère).
Mordret, chirurgien au Mans.
Mourlon, médecin-major de l'armée.
Notta, chirurgien de l'hôpital de Lisieux.
Ollier, chirurgien en chef honoraire de l'Hôtel-Dieu de Lyon.
Oré, professeur à l'École de médecine de Bordeaux.
Pamard, chirurgien en chef de l'Hôtel-Dieu d'Avignon.
Paquet, Lille.
Parise, professeur à la Faculté de médecine de Lille.
Patry, à Sainte-Maure (Indre-et-Loire).

Digitized by Google

MM. Payan, chirurgien de l'Hôtel-Dieu d'Aix, en Provence.
Philippeaux, à Lyon.
Pirondi, chirurgien de l'hôpital de Marseille.
Poinsot, Bordeaux.
Poncet, médecin-major de l'armée.
Pravaz, à Lyon.
Prestat, chirurgien de l'Hôtel-Dieu de Pontoise.
Puel, à Figeac.
Raimbert, à Châteaudun.
Rochard, inspecteur général de la marine à Paris.
Ribell, chirurgien de l'hospice de la Grave à Toulouse.
Roux (J.), ex-inspecteur général de la marine à Paris.
Roux, de Marseille.
Salmon, chirurgien de l'hôpital de Chartres.
Sarazin, médecin-major de l'armée.
Sédillot, membre de l'Institut (Académie des sciences), professeur honoraire de la Faculté de Strasbourg (Paris).
Silbert, à Aix.
Sistach, à Bone (Algérie).
Spillmann, médecin-major de l'armée.
Stolz, doyen de la Faculté de médecine de Nancy.
Surmay, à Ham.
Tholozan, médecin principal de l'armée (Perse).
Thomas (Louis), à Tours.
Vallet, chirurgien en chef honoraire de l'Hôtel-Dieu d'Orléans.
Vast, chirurgien de l'hôpital de Vitry-le-François.
Viard, à Montbard (Côte-d'Or).

Digitized by Google

MEMBRES ASSOCIÉS ÉTRANGERS.

6 janvier 1864..... — ADAMS-ROBERT, Dublin.
11 août 1875..... — BOWMANN, Londres.
5 janvier 1870 . .. — DONDERS, Utrecht.
24 août 1852.... .. — GRIMM, Berlin.
5 janvier 1870.... — HELMHOLTZ.
30 juillet 1856 ..... — LANGENBECK, Berlin.
9 janvier 1853..... — LEBERT, Breslau.
10 janvier 1877..... — LONGMORE, Netley-Southampton.
10 janvier 1877..... — MICHAUX, Louvain.
6 janvier 1864..... — PAGET (James), Londres.
31 décembre 1862.. — PIROGOFF, Russie.
30 juillet 1856..... — PORTA, Pavie.
11 août 1875..... — RIZZOLI, Bologne.
31 décembre 1862.. — ROKITANSKY, Vienne.
6 juillet 1859.... — SCANZONI, Wurzbourg.
6 juillet 1859... . — STROMEYER, Hanovre.
3 janvier 1866..... — VANZETTI, Padoue.

Digitized by Google

Digitized by Google

MEMBRES CORRESPONDANTS ÉTRANGERS.

10 janvier 1877..... — ALBERT, Vienne.
10 janvier 1877..... — AMABILE, Naples.
9 janvier 1878..... — ARLT, Vienne.
8 janvier 1868..... — BARBOSA, Lisbonne.
13 janvier 1869..... — BARDELEBEN, Berlin.
26 novembre 1845. — BASSOW, Moscou.
31 décembre 1862.. — BACK, Fribourg-en-Brisgau.
8 janvier 1879..... — BIGELOW, Boston.
31 octobre 1851.... — BIRKETT, Londres.
3 janvier 1865..... — TH. BILLROTH, Vienne.
6 juillet 1859..... — BLASIUS, Halle.
17 septembre 1851. — BORELLI, Turin.
10 janvier 1877..... — BRYANT, Londres.
3 janvier 1865..... — BROWN-SÉQUARD.
13 janvier 1869.... — BROODHURST, Londres.
13 janvier 1864.... — BRUNS (Victor), Tübingen.
mars 1867..... . — BUREN (VAN), New-York.
22 décembre 1852.. — BURGRŒVE, Gand.
9 janvier 1878.... — CALLENDER, Londres.
31 décembre 1861... — COOTE (Holmes), Londres.
31 décembre 1862.. — CORNAZ, Neufchâtel.
11 août 1875..... — CORRADI, Milan.
6 juillet 1859..... — CREDE, Leipzig.
3 juin 1857..... — CROCQ, Bruxelles.
mars 1867..... — DEROUBAIX, Bruxelles.
3 janvier 1865.... — F. G. EMMERT, Berne.
8 janvier 1862..... — ESMARCH, Kiel.
6 juillet 1859..... — FABRI, Ravenne.
9 octobre 1853.... — FLEMING, Dublin.
6 juillet 1859..... — FRIEDBERG (H.), Berlin.
9 janvier 1879..... — GALLI, Lucques.

Digitized by Google

13 janvier 1864. .. — GAMGEE (Samson), Birmingham.
13 janvier 1869.... — GAUTIER, Genève.
13 janvier 1864.... — GHERINI, Milan.
9 janvier 1879 .... — GRITTI, Milan.
3 janvier 1865.... — E. GURTL, Berlin.
29 août 1855..... — HAMMER, Saint-Louis (Missouri).
26 décembre 1855.. — HANNOVER, Copenhague.
15 septembre 1852. — HEWETT (Prescott), Londres.
30 octobre 1851.... — HEYFELDER (fils), Saint-Pétersbourg.
3 janvier 1865..... — HOLMES, Londres.
2 janvier 1865 ... — G. M. HUMPHRY, Cambridge.
31 décembre 1862.. — HUTCHINSON (J.), Londres.
13 janvier 1869.... — KRASSOWKI, Saint-Pétersbourg.
6 juillet 1859..... — LARGHI, Bologne.
10 janvier 1877..... — LISTER, Londres.
6 juillet 1859..... — MAC-LEOD, Glascow.
22 octobre 1856.... — MAYOR (fils), Genève.
8 janvier 1868..... — MAZZONI, Rome.
13 janvier 1864.... — MELCHIORI (Giovanni), Milan.
3 janvier 1865.... — NEUDÖRFER, Prague.
11 août 1875 ..... — G. OTIS, Washington.
8 janvier 1868.... — PEMBERTON, Birmingham.
8 janvier 1862.. . — PIACHAUD, Genève.
4 octobre 1848.... — PITHA, Prague.
6 juillet 1859.. ... — RIED, Iéna.
9 janvier 1878.... — REVERDIN, Genève.
11 août 1875..... — ROUGE, Lausanne.
2 janvier 1856.... — SAND-COX, Birmingham.
31 décembre 1862.. — SANGALLI, Pavie.
10 janvier 1877.... — SAXTORPH, Copenhague.
31 décembre 1862.. — SIMON (Gust.), Rostock.
mars 1867..... .. — SIMON (John), Londres.
3 janvier 1865.... — STEPHEN-SMITH, New-York.
6 juillet 1869 ..... — SOUPART, Gand.
31 décembre 1862 . — SPERINO (Casimir), Turin.
10 janvier 1877..... — SYMVOULIDES, Saint-Pétersbourg.
31 décembre 1862 .. — TESTA, Naples.
6 juillet 1869..... — HENRY THOMPSON, Londres.
mars 1867..... — WELLS (Spencer), Londres.
8 janvier 1868..... — WILMS, Berlin.

Digitized by Google

PRIX DE LA SOCIÉTÉ DE CHIRURGIE.

La Société de chirurgie dispose de quatre prix : LE PRIX DUVAL, L PRIX LABORIE, LE PRIX GERDY et LE PRIX DEMARQUAY ; *les deux pr miers sont annuels, les deux derniers sont biennaux.*

Le prix DUVAL a été fondé par Jacques-René Duval, membre de la S ciété de chirurgie de Paris. Le 12 juillet 1854, la Société a pris la décisio suivante : « La Société de chirurgie de Paris, après une donation de M. D val, fonde à titre d'encouragement un prix annuel de la valeur de 100 franc en livres, pour l'auteur de la meilleure thèse de chirurgie, publiée en Franc dans le courant de l'année. Autant que possible, les recherches doive porter sur un seul sujet, et s'appuyer sur des observations recueillies p l'auteur lui-même dans un service d'hôpital.

« Tous les auteurs, anciens et modernes, qui ont traité le même sujet d vront être indiqués ainsi que la source précise des citations.

« Sont seuls admis à concourir, les docteurs ayant rempli les fonctio d'internes définitifs dans les hôpitaux, ou ayant un grade analogue dans l hôpitaux militaires ou de la marine. »

Les thèses soutenues depuis le 1er novembre de l'année 1876 jusqu'a 1er novembre de l'année 1877 seront seules admises à concourir. Les ca didats devront adresser franco deux exemplaires de leur thèse au secré tariat de la Société avant le 1er novembre 1877.

Le prix Édouard LABORIE a été fondé par madame veuve Laborie, 6 mai 1868. Il est annuel et de la valeur de 1,200 francs.

La Société a pris en 1868 les décisions suivantes :

« Le prix Édouard Laborie sera décerné chaque année dans la séan solennelle de la Société (deuxième mercredi de janvier) à l'auteur du me leur travail *inédit* sur un sujet quelconque de chirurgie adressé à la Socié pendant l'année courante.

Digitized by Google

« Les auteurs sont libres de choisir les sujets de leurs mémoires ; toutes, la Société indiquera tous les six ans un sujet de mémoire pris parmi points de la chirurgie dont le docteur Laborie s'est plus particulièrement ccupé.

« Tous les docteurs et élèves en médecine, français et étrangers, sont mis à prendre part au concours.

« Les mémoires écrits en français, en latin, en anglais ou en allemand, vront être envoyés (affranchis) à M. le Secrétaire général de la Société de irurgie de Paris, 3, rue de l'Abbaye, avant le 1er novembre de chaque née.

« Les manuscrits doivent être adressés dans les formes académiques, st-à-dire non signés, mais portant une épigraphe reproduite sur la susption d'une lettre renfermant le nom, l'adresse et les titres du canlat. »

Le prix Gerdy a été fondé par Vulfranc Gerdy, en souvenir de son frère N. Gerdy, membre de la Société de chirurgie. Ce prix, fondé le 26 nombre 1873, est biennal et de la valeur de 2,000 francs.

Aux termes du testament, la Société doit indiquer la question à traiter r les concurrents.

La Société a décidé que la question serait toujours donnée deux années l'avance, et que, d'ailleurs, les compétiteurs devraient se soumettre aux gles déjà adoptées pour le prix Laborie.

Le prix Demarquay a été fondé par Jean-Nicolas Demarquay, qui a légué la Société de chirurgie une somme de 10,000 francs. Le prix est biennal. sujet, indiqué par la Société, est donné deux années à l'avance.

Après un rapport du Secrétaire général, lu en comité secret, le 16 décem- e 1874, la Société a également décidé que *les membres titulaires* de la ciété de chirurgie de Paris seraient *seuls exclus* des concours pour les ix Laborie et Gerdy.

Digitized by Google

La Société de chirurgie reçoit régulièrement les publications périodiques suivantes :

Abeille médicale. — Annales de gynécologie. — Archives générales de médecine et de chirurgie. — Art dentaire. — Bulletin général de thérapeutique médicale et chirurgicale. — Écho de la presse médicale française et étrangère. — France médicale. — Gazette hebdomadaire. — Gazette des hôpitaux. — Gazette obstétricale de Paris. — Journal de médecine et de chirurgie pratique. — Médecine contemporaine.— Moniteur thérapeutique. — Mouvement médical. — Progrès médical. — Recueil d'ophthalmologie. — Revue de thérapeutique médico-chirurgicale. — Revue scientifique de la France et de l'étranger. — Revue médicale de l'Est. — Sud médical. — Tribune médicale. — Union médicale. — Union pharmaceutique.

Alger médical. — Bordeaux médical. — Bulletin de la Société de médecine d'Angers. — Bulletin médical du Nord de la France. — Bulletin de la Société médicale de l'Aube. — Bulletin de la Société de médecine de la Sarthe. — Gazette médicale de Bordeaux. — Gazette médicale de Strasbourg. — Journal de médecine de l'Ouest. — Journal de la section de médecine de la Société académique de la Loire-Inférieure. — Lyon médical. — Mémoires de la Société de médecine de Nancy. — Marseille médical. — Montpellier médical. — Revue médicale de Toulouse. — Société médicale de Reims. — Revue médicale et pharmaceutique du Midi.

Bulletin de l'Académie royale de médecine de Belgique. — Centralblatt für Chirurgie. — Annales de la Associacion Larrey (Mexico). — The Boston Medical and Surgical Journal.—British Medical (London).—Comptes rendus de la Société de chirurgie de Moscou.— Gazzetta medica italiana lombardia (Milan). — L'Independente (Florence). — The Practitioner (London). — Medicinische chirurgische Rundschau (Vienne). — Medicinische Wiener Wochenschrift.

Digitized by Google

Digitized by Google

BULLETINS ET MÉMOIRES

DE LA

SOCIÉTÉ DE CHIRURGIE.

NOUVELLE SÉRIE.

Séance du 8 janvier 1879.

Présidence de M. Guyon.

Le procès-verbal de la précédente séance est lu et adopté.

Correspondance.

La correspondance comprend :

1° Les journaux périodiques de la semaine : le *Bulletin de l'Académie de médecine*, le *Bulletin général de thérapeutique*, la *Revue médicale française et étrangère*, le *Bulletin de la Société de chirurgie*, le *Journal de Thérapeutique;*

2° Le *Manuel médical*, la *Gazette médicale de Strasbourg*, le *Journal des sciences médicales de Lille*, le *Montpellier médical*, le *Lyon médical;*

3° La *Gazette de santé militaire de Madrid*, la *Gazette médicale Italienne-Lombarde*, *The Practitioner*, le *Bulletin de l'Académie royale de Belgique*, *The British medical Journal;*

4° Une brochure de M. Henry Thompson, intitulée : *Récit de 500 cas d'opérations de la pierre dans la vessie chez l'adulte ;*

5° Une série de brochures du Dr Porter, professeur assistant de chirurgie militaire de Nesley;

6° Un ouvrage intitulé : *Enseignement de la gymnastique dans l'Université*, présenté par M. Larrey ;

7° Une lettre de M. le Dr Dubreuil, de Montpellier, membre titulaire, qui envoie à la Société plusieurs observations d'amputation par le thermo-cautère;

Digitized by Google

8° Deux observations de M. Louis Thomas, de Tours, membre correspondant, intitulées : la première, *Cataracte diabétique, opération. Mort le huitième jour après l'opération ;* — la seconde, *Tétanos consécutif à une plaie de la main. Élongation du nerf médian. Cessation de la contracture et des spasmes. Mort par infection purulente.*

A propos du procès-verbal, la parole est demandée par :

M. Tillaux. J'ai exposé, dans la dernière séance, l'histoire d'un jeune enfant dont j'avais présenté des pièces provenant de l'amputation de cuisse pratiquée pour une périostite phlegmoneuse et une ostéomyélite.

Si vous vous le rappelez, le canal médullaire était rempli de pus, et je me suis posé la question de savoir si cette infiltration purulente était primitive ou consécutive.

Je crois qu'il est nécessaire de faire une distinction entre la périostite phegmoneuse et l'ostéomyélite, car si la périostite phlegmoneuse ne s'accompagne pas toujours d'ostéomyélite, en revanche, l'ostéomyélite se complique toujours de périostite.

Pour certains chirurgiens, l'ostéopériostite, la périostite phlegmoneuse, l'ostéomyélite, ne sont qu'une même et seule maladie; d'autres, comme MM. Chassaignac, Marjolin, établissent de sérieuses distinctions.

Sur quels signes peut-on établir le diagnostic? Si on accepte l'opinion de Chassaignac, les articulations auraient une bien plus grande tendance à se prendre dans l'ostéomyélite que dans la périostite phegmoneuse; or, dans l'observation que j'ai rapportée, les articulations étaient remplies de pus.

Je crois donc que ces deux affections peuvent se combiner, mais qu'il est nécessaire de les distinguer.

M. Marjolin. Je partage complétement l'opinion de M. Tillaux, et je crois qu'il serait très-intéressant de pouvoir diagnostiquer si on se trouve en présence d'une ostéomyélite d'emblée ou d'une périostite simple, phlegmon sous-périosté.

Je comparerais volontiers le phlegmon sous-périosté à un panaris ; il se produit des nécroses superficielles, et l'issue du pus amène la guérison.

Dans l'ostéomyélite ou ostéite centrale, il n'y a pas de fluctuation, peu de gonflement, mais il existe des douleurs térébrantes violentes, et pour que la fluctuation survienne, il faut que des trajets fistuleux se soient produits le long de la diaphyse sur un ou plusieurs points.

Digitized by Google

Cette ostéomyélite est beaucoup plus grave que le phlegmon sous-périosté, mais ces deux affections, qui sont différentes au début, peuvent coïncider, et présentent un pronostic très-grave.

M. Richet a publié une observation d'un individu âgé de 27 ans, qui, pendant son enfance, avait eu des accidents d'ostéite qui ne nécessitèrent jamais d'incisions; cet individu fut pris pendant plusieurs années de douleurs excessivement vives, pour lesquelles M. Richet pratiqua l'amputation de la jambe, et la dissection fit reconnaître une ostéite centrale avec séquestre.

Je termine, en disant que je crois nécessaire de distinguer la périostite phlegmoneuse franche et l'ostéite centrale.

M. Guéniot. En janvier 1869, il y a juste 10 ans, j'ai présenté à la Société de chirurgie diverses pièces du squelette d'un nouveau-né, qui étaient le siége d'une lésion singulière, jusque-là presque inconnue.

L'observation, accompagnée de remarques, figure dans nos *Bulletins* (ann. 1869), sous le titre d'*Ostéite suppurée des extrémités diaphysaires avec décollement des épiphyses*. C'était le second exemple de ce genre qui fut publié. Le premier, dû à Valleix, date de 1833; il était resté fait unique et sans écho. J'en indiquai la source et le titre (*Bull. de la Soc. anatom.*, t. IX, p. 188 : *Décollement de plusieurs épiphyses des os longs avec abcès sous le périoste et production osseuse remarquable chez un nouveau-né*). A propos de mon observation, j'insistai particulièrement sur la généralisation de la lésion osseuse, ainsi que sur la pseudo-paralysie ou inertie musculaire qui en est la conséquence.

Quelques années plus tard, en 1871, mon savant collègue de l'hospice des Enfants-Assistés, M. le professeur Parrot, rencontrait un nouvel exemple de cette affection. Après avoir rappelé les deux faits antérieurs dont je viens de parler, il fit connaître le sien dans un travail spécial (Voir *Arch. de Physiologie*, 1871-72), et émit l'opinion que cette lésion osseuse devait être rattachée à la syphilis.

En 1877, M. Porak, interne des hôpitaux, nous a présenté un cas du même genre, sur lequel M. Polaillon a fait un court rapport dans la séance du 31 octobre de la même année.

D'une autre part, je sais que M. Parrot, depuis son premier cas de 1871, en a vu plusieurs autres. Ces derniers, quoique moins bien caractérisés que ceux dont il vient d'être question, étaient assez nets, cependant, pour que leur étude ne lui ait laissé aucun doute sur l'origine syphilitique de la lésion.

Enfin, les pièces osseuses que j'ai mises sur les yeux de la Société, dans notre dernière séance, représente le second fait de cet

Digitized by Google

ordre, que j'ai observé, et le septième ou le huitième qui, à l'heure actuelle, appartienne à la science. En voici la relation sommaire :

Le 19 décembre dernier, on apporta dans mon service une petite fille de 12 jours, d'aspect chétif et manifestement malade. Elle me fut présentée comme atteinte d'une fracture du bras gauche. Tout le membre supérieur correspondant était, en effet, absolument inerte ; ses divers segments obéissaient, sans aucune réaction, à la pesanteur. Mais quelque soin que je misse à explorer l'humérus, la clavicule et les os de l'avant-bras, il me fut impossible d'y découvrir une solution de continuité. Le bras toutefois se trouvait en rotation externe si exagérée que je pressentis quelque lésion vers l'extrémité de l'humérus.

Après avoir éliminé toute idée de traumatisme, je songeai à l'ostéite suppurée des extrémités diaphysaires, dont j'avais vu, il y a 10 ans, un si remarquable exemple. Mais la mobilité des épiphyses ne se révéla pas à mon examen, et je conservai des doutes sur la vérité de mon diagnostic.

Le membre supérieur droit, ainsi que les deux membres inférieurs, tout en conservant une certaine spontanéité de mouvements, ne réagissaient néamoins qu'avec lenteur et faiblesse aux excitations. La motilité était, là aussi, certainement atteinte. Quant à la sensibilité, elle se trouvait partout très-diminuée.

L'état général de l'enfant était des plus mauvais. Toutes les fonctions se montraient alanguies ; le cri était faible, la respiration sans vigueur et la succion si imparfaite que la petite malade ne pouvait teter. On constatait en même temps de l'œdème aux extrémités et un peu de suppuration à l'ombilic.

Pendant les jours suivants, se manifestèrent, au pourtour de l'anus et de la vulve, des rougeurs d'un aspect singulier ; et, sur les lèvres buccales, des gerçures saignantes, que je considérai comme un symptôme de syphilis. Les soins thérapeutiques, ou plutôt simplement hygiéniques qui furent administrés, demeurèrent sans action, et l'enfant mourut ainsi d'inertie fonctionnelle à l'âge de 17 jours.

A l'autopsie, nous trouvâmes des noyaux multiples de pneumonie, la rate volumineuse et de l'œdème séreux aux extrémités des quatre membres. Quant au foie, aux reins et au thymus, ils étaient, de même que le cœur et l'encéphale, exempts d'altération.

Sur les os longs, au contraire, nous trouvâmes nettement accusée la lésion dont je vous ai déjà entretenus, et que vous avez pu voir vous-même dans notre dernière séance. Cette lésion consiste, vous le savez, dans la présence d'une infiltration ou d'une véritable collection de pus (selon le degré) aux extrémités diaphysaires des os. Ce n'est pas précisément entre le tissu osseux et le cartilage épiphysaire que se trouve le foyer purulent, mais bien dans l'épaisseur même de la diaphyse, à quelques millimètres du cartilage ; de telle sorte que la rupture que nous désignons sous le nom de décollement épiphysaire, serait peut-être plus exactement dénommée : fracture de l'extrémité diaphysaire.

Quoi qu'il en soit, chez notre petite fille, la lésion dont il s'agit était

Digitized by Google

très-reconnaissables sur l'extrémité supérieure de l'un et de l'autre humérus, sur celle des deux fémurs, ainsi que sur l'extrémité inférieure du radius droit, sur celle du tibia gauche et sur l'extrémité antérieure d'un certain nombre de côtes. Mais la collection purulente n'était accompagnée de rupture osseuse que sur l'extrémité supérieure de l'humérus gauche et sur celle du fémur droit. Sur les autres extrémités osseuses que je viens d'énumérer, la solution de continuité se voyait plus ou moins incomplète, en même temps que le pus se présentait infiltré plutôt que réellement collecté. Quelques os paraissaient même indemnes de la lésion soit dans leurs deux extrémités, comme les cubitus droit et gauche, soit seulement dans une seule, comme l'humérus gauche. Celui-ci, quoique le plus malade à son extrémité supérieure, n'offrait pas d'altération appréciable à son extrémité inférieure. Les spécimens d'os normaux, que j'avais pris soin de recueillir sur un autre petit cadavre et de joindre aux os atteints de suppuration diaphysaire, vous ont d'ailleurs fourni une comparaison facile en même temps que le moyen de juger en connaissance de cause.

Je n'insisterai pas sur les lésions accessoires qui accompagnent constamment la lésion principale. La raréfaction du tissu osseux, son ramollissement, sa rupture, l'état du périoste et du cartilage épiphysaire ont été bien décrits ailleurs; je ne ferais donc que répéter ici, sans utilité, des détails connus.

Réflexions. — Certaines particularités du fait qui précède me paraissent mériter une attention spéciale.

1° L'inertie complète, absolue, que j'ai constatée dans le membre supérieur gauche ne s'explique que très-difficilement. Comme dans le premier exemple que j'ai observé, les muscles ne m'ont pas paru altérés ; et M. Parrot qui, dans plusieurs cas semblables, a examiné avec soin les nerfs ainsi que les centres nerveux, m'a dit n'y avoir jamais reconnu de lésion. L'impuissance du membre, la pseudo-paralysie doit donc être entièrement rattachée à la maladie osseuse. Mais alors si, pour s'en rendre compte, on invoque, comme je l'ai fait en 1869, la crainte de la douleur et même la brisure des leviers osseux, l'explication sera loin de satisfaire pleinement l'esprit. Car, il n'est pas rare de voir les tout jeunes enfants mouvoir avec énergie un membre accidentellement fracturé. La douleur n'est donc pas, pour eux, une entrave absolue. Quant à la brisure des leviers osseux, elle n'est guère recevable pour le cas présent, puisque dans le membre supérieur gauche, l'épiphyse supérieure de l'humérus se trouvait seule décollée, et que l'avant-bras et la main conservaient la continuité, sinon la complète intégrité de leurs os. Il me semble, dès lors, que le fait de la pseudo-paralysie reste encore obscur dans sa nature et qu'il y aurait lieu d'en rechercher à l'occasion les vraies causes. Ce phénomène n'en est pas moins des plus remarquables et, à mon avis, d'une très-grande valeur diagnostique.

Digitized by Google

2° On a vu qu'après avoir exclu l'idée d'une fracture traumatique, j'avais pensé à l'existence de décollements épiphysaires. Cependant, mes efforts pour constater la mobilité anormale des extrémités osseuses étant demeurés infructueux, je me tins dans le doute au sujet de cette dernière maladie. C'était bien à tort, puisque celle-ci me fut révélée plus tard à un haut degré sur plusieurs os et, d'une manière moins accusée, sur quelques autres. Il me paraît conséquemment logique d'admettre que l'absence de cette mobilité n'exclut nullement l'existence de l'ostéite spéciale qui nous occupe, et que l'inertie des membres ou la pseudo-paralysie, jointe si l'on veut à la rotation exagérée de l'humérus et du fémur, représente le signe le plus positif et le plus général de l'affection.

3° Relativement à la nature de la maladie, M. Parrot a émis le premier une opinion qui, jusqu'ici, n'a pas rencontré de contradicteur : il s'agit, d'après lui, d'une ostéite syphilitique. La compétence toute spéciale, en cette matière, de mon savant collègue donne à sa manière de voir les plus grandes garanties de vérité. Chez ma petite malade, d'ailleurs, certains symptômes constatés dans les derniers jours de la vie me portèrent à penser qu'elle était syphilitique. Dans le cas de M. Porak, la syphilis était plus certaine encore. Ces faits sont, comme on voit, confirmatifs de l'opinion de M. Parrot. Mais, cette origine étant admise, il n'est pas sans intérêt de remarquer que les os qui ont été mis sous vos yeux n'étaient le siége d'aucun dépôt adventice, d'aucune végétation anormale, comme celle que l'on voit sur la plupart des os syphilitiques de nouveau-nés. L'ostéite suppurée des extrémités diaphysaires et l'hyperostose spéciale, que M. Parrot a si bien décrites sur le corps des os longs, représentent donc deux formes de syphilis osseuse qui ne se trouvent pas nécessairement associées l'une à l'autre.

M. Marjolin. Je désirerais ajouter un mot au sujet de la réunion de l'ostéomyélite et de la périostite phlegmoneuse.

Je crois que l'ostéomyélite peut être consécutive à une périostite phlegmoneuse simple lorsque cette inflammation a débuté par une portion de la diaphyse avoisinant une épiphyse, comme cela est fréquent chez les enfants et les adolescents, pour l'extrémité supérieure de l'humérus et l'extrémité inférieure du fémur et du tibia. Dans ces cas il est possible que par suite du travail de suppuration, il y ait disjonction de l'épiphyse et que l'inflammation ne se propage du tissu spongieux de l'os au canal médullaire, cette complication s'observe surtout, lorsque par suite d'une erreur de diagnostic assez fréquente, croyant avoir affaire à un rhumatisme articulaire, on néglige de donner une prompte issue au pus.

Digitized by Google

M. Anger. J'ai donné des soins à un homme de 54 ans qui, en 1876, fut pris, le lendemain d'une partie de chasse, de douleurs très-vives dans la jambe.

Il n'y avait pas de gonflement, la pression ne développait aucune douleur, et je crus à une simple névralgie. Pendant un mois, sauf les douleurs qui empêchaient la marche, il ne survint aucun signe extérieur; à la suite d'un vésicatoire, apparut un gonflement du tibia.

Une incision faite au niveau du gonflement donna issue à une petite collection purulente ; le lendemain, nouveau gonflement de la partie supérieure du tibia que je fus obligé d'inciser. Quelques jours après, l'articulation du genou était envahie, et je diagnostiquais une ostéomyélite.

Après avoir pris l'avis de notre collègue M. Labbé, je me décidai à appliquer une série des couronnes du trépan qui mirent à nu presque tout le canal médullaire, j'ouvris largement l'articulation du genou et j'appliquai le pansement de Lister.

Cet individu resta 3 mois avec une suppuration abondante et finit par succomber à une pyohémie.

Voilà un cas évident d'ostéomyélite, qui resta pendant un mois sans donner lieu à un signe extérieur, car, en présence des douleurs très-vives et des crampes, j'aurais certainement trépané.

Élections.

CORRESPONDANTS NATIONAUX.

Au premier tour de scrutin, sur 27 votants :

M. Jules Bœckel, de Strasbourg, obtient	26 voix.
M. Beau, de Brest.....	17
M. Turjis, de Falaise.....	5
M. Vibert, du Puy.....	3
M. Hue, de Rouen.....	2
M. Pilate, d'Orléans.....	1

En conséquence, MM. J. Bœckel et Beau sont proclamés membres correspondants nationaux.

CORRESPONDANTS ÉTRANGERS.

Sur 25 votants :

M. Bigelow, de Boston, obtient..... ..	24 voix.
M. Galli, de Lucques.....	22
M. Gritti, de Milan.....	16
M. Lemonnier, de la Nouvelle-Orléans..	3
M. Studsgaard, de Copenhague.....	3
M. Gallez, de Louvain.....	1

Digitized by Google

En conséquence, MM. Bigelow, Galli et Gritti sont proclamés membres correspondants étrangers.

Rapports.

I.

M. Polaillon. M. le docteur Poullet a lu à la séance du 10 juillet, un mémoire sur un instrument de son invention qu'il appelle le *Tocographe*. Cet instrument, à peu près semblable au Kymographion de Ludwig, est destiné à donner un tracé graphique de la contraction utérine et de la contraction des muscles abdominaux, pendant le travail de l'accouchement, et à différencier ces deux forces. Il se compose essentiellement de deux manomètres, en forme de tubes en U, contenant du mercure. Deux tiges flottantes sur les colonnes mercurielles enregistrent les oscillations de celles-ci sur un même cylindre qu'un mouvement d'horlogerie fait tourner. L'un des manomètres est en communication par l'intermédiaire d'un tube de caoutchouc avec une ampoule également en caoutchouc, qui est placée dans la cavité utérine; l'autre est en communication avec une autre ampoule portée dans le rectum au-dessus du niveau de la tête fœtale. Les tubes qui passent sur les côtés de la tête fœtale sont rendus incompressibles par la présence de perles de verre dans l'intérieur de leur cavité. Les ampoules et les tubes sont remplis d'air ou, ce qui vaut mieux, d'eau.

Le manomètre, qui correspond à l'utérus, donne un tracé des pressions que la contraction de cet organe exerce sur les parties qu'il contient. En même temps le manomètre qui correspond au rectum, donne le tracé de la contraction des muscles abdominaux, lorsque ceux-ci entrent en jeu pour produire l'expulsion du fœtus. Il en résulte que les phénomènes dynamiques de l'accouchement se trouvent écrits par le tocographe dans tous leurs détails.

Le tracé utérin EYF est formé par une série de pointes assez aiguës, de plus en plus élevées jusque vers le milieu de la contraction, puis l'élévation de ces pointes décline de plus en plus jusqu'au moment où l'utérus cesse de se contracter.

Le tracé abdominal CXD, au contraire, représente une série de plateaux dont le premier est le plus élevé, les autres descendant comme des degrés jusqu'à la fin de la contraction.

Par la disposition spéciale des manomètres, la hauteur de ces tracés au-dessus d'une ligne horizontale AB représente seulement la moitié de la hauteur de la colonne mercurielle qui est soulevée soit par la contraction utérine, soit par la contraction des muscles

Digitized by Google

abdominaux. Ainsi la ligne A F représente la moité de la hauteur de la colonne mercurielle qui équilibre la pression que l'utérus exerce sur les parties qu'il contient en l'absence de toute contraction. Cette pression est produite en grande partie par la tonicité des fibres musculaires de l'utérus. Elle varie peu dans les intervalles des contractions, et équivaut à peu près à une pression de 3 centimètres de mercure. De même les lignes VX et VY doivent être doublées pour obtenir les pressions réelles. La ligne VX représente la moité de la colonne mercurielle soulevée par l'effort des muscles abdominaux et la ligne XY représente la moitié de la colonne mercurielle soulevée par l'*utérus seul*. Ces deux lignes ajoutées VY donnent la somme de ces deux forces.

En comparant ces deux tracés, M. Poullet a pu établir qu'ils dépendent de muscles dont la contraction n'a pas le même type. Le point culminant du tracé utérin existe vers le milieu de la contraction; au contraire, le point culminant du tracé abdominal se rencontre au début de la contraction. Tandis que l'effort du muscle utérin augmente d'énergie jusqu'au milieu du temps de la douleur pour décroître ensuite progressivement, les muscles abdominaux donnent d'emblée toute leur puissance d'action; puis ils suspendent leur effort et le recommencent, mais avec une moindre énergie; puis nouvelle suspension, nouvel effort encore moindre que le précédent, et ainsi de suite. Chaque contraction offre une série d'efforts indiqués par des plateaux progressivement dégradés.

Dans ce premier travail M. Poullet n'a eu pour but que de montrer la part relative effectuée par les muscles abdominaux et par le muscle utérin dans l'effort expulsif de l'accouchement, et de bien faire voir que le type de la contraction abdominale n'est pas le même que le type de la contraction utérine.

Il se réserve d'étudier dans un autre mémoire les applications pratiques du tocographe. Cet instrument pourrait, par exemple, donner des indications précises sur le mode d'action, soit des excitaciques, soit des anesthésiques sur la contraction utérine. Il pourrait apprendre au juste quel est l'effet du chloroforme dont l'action dans l'accouchement est si discuté de nos jours.

Schartz de Rastok a précédé M. Poullet dans l'application des appareils enregistreurs à l'étude des phénomènes de l'accouchement. A l'aide d'un appareil qu'il a appelé le *tocodynamomètre* il a mesuré la force totale développée pour l'expulsion du fœtus. Mais il n'a pas séparé et différencié, comme l'a fait M. Poullet à l'aide du tocographe, l'effort produit par l'utérus et l'effort produit par les muscles abdominaux.

On a lieu de s'étonner, Messieurs, que l'application des appareils enregistreurs ait été si peu employé pour l'étude des phénomènes

Digitized by Google

de l'accouchement. Ils pourraient pourtant donner des notions très-précises sur des phénomènes que l'on ne connaît qu'approximativement. A l'exception de Schartz et de M. Poullet, nous ne connaissons pas d'autres auteurs qui aient traité cette matière. Cette rareté peut sans doute s'expliquer par les difficultés, peut-être les dangers, de l'expérience.

En conséquence, M. Polaillon propose :

1° De remercier M. Poullet de son travail;

2° De déposer son mémoire aux archives;

3° De publier, dans nos mémoires, la figure indiquant les courbes des pressions utérines et musculaires.

Discussion :

M. Tarnier. Je n'ai pas très-bien compris comment M. Poullet pouvait obtenir un tracé indiquant la force de la contraction utérine isolée de la contraction des muscles abdominaux.

Je comprend bien qu'un ballon, introduit dans le rectum, puisse donner la force des muscles abdominaux, mais le ballon introduit dans l'utérus doit être soumis aux deux pressions.

M. Polaillon. En jetant un coup d'œil sur la planche qui accompagne le travail de M. Poullet, notre collègue, M. Tarnier, verra qu'il est facile de les séparer l'une de l'autre.

M. Guéniot. Je voudrais savoir combien M. Poullet a fait d'expériences, s'il s'agissait d'un travail régulier et s'il a transformé en grammes la mesure de la pression utérine.

On a déjà cherché à mesurer la force de l'utérus en se basant sur la résistance des membranes, et ces recherches n'ont aucun danger.

Je crois que si M. Poullet a indiqué un chiffre correspondant à la contraction utérine, on pourrait, en le comparant à ceux donnés par les expériences que je viens de rappeler, obtenir ainsi une contre-épreuve intéressante.

M. Tarnier. Je rappellerai que lorsque je fis connaître mon appareil destiné à provoquer l'accouchement artificiel, un étudiant en médecine inventa un ballon destiné à mesurer la force de la pression utérine.

Depuis cette époque, Duncan a fait les recherches dont vient de parler M. Guéniot, et qui consistent à étudier la force utérine par la résistance des membranes. Ces expériences lui ont donné des résultats très-variables, puisque, dans certains cas, il a obtenu la rupture par une pression de 2 ou 3 kilogrammes, et, dans d'autres cas, il a fallu 18 kilos.

Digitized by Google

Cette différence dépend certainement du volume du tube et de la rapidité de la pression, aussi ne peut-on pas attacher une grande valeur à ces recherches, et M. Poullet a rendu un véritable service, car je ne crois pas que cette expérience soit très-dangereuse.

M. Polaillon. Tant que les membranes ne sont pas rompues, le fœtus subit la pression de l'utérus et des parois abdominales, mais, une fois les membranes rompues, l'accouchement n'est pas fini, et, pour étudier la force nécessaire, pour la déterminer, les expériences directes dans l'utérus sont indispensables. Il en est de même pour l'utérus que pour les recherches faites sur la force musculaire du cœur.

Je crois que l'introduction d'un ballon n'est pas dangereuse et que ce procédé nous donnera des renseignements utiles.

Duncan, avec ces expériences sur la résistance des membranes, avait conclu que le poids seul du fœtus pouvait suffire pour l'accouchement.

M. Guéniot. Je ne puis admettre que l'introduction d'un ballon dans le rectum et surtout dans l'utérus soit sans dangers, aussi craindrais-je de voir ces expériences se renouveler sur une trop grande échelle.

(Les conclusions du rapporteur sont mises aux voix et adoptées.)

II.

M. Verneuil lit un rapport sur l'observation suivante :

Tumeur salivaire consécutive à l'extirpation d'une tumeur parotidienne et communiquant avec la cavité buccale par le canal de Sténon. Guérison,

par M. le Dr Martinet, de Sainte-Foy-la-Grande.

Une dame de 28 ans remarqua, en octobre 1877, à la région parotidienne droite, une tumeur qui acquit bientôt le volume d'un marron, rénitente, assez ferme, jouissant d'une certaine mobilité et douloureuse seulement à une forte pression. Cette tumeur occupait la partie supérieure de la glande, un peu au-dessous du lobule de l'oreille et se prolongeait sur la branche verticale de la mâchoire.

L'opération, proposée à cette époque, fut refusée, mais le mal ayant augmenté de volume, l'extirpation fut enfin acceptée et pratiquée le 8 octobre 1878. On pensait avoir affaire à un enchondrome ; il s'agissait en réalité d'un amas de petits lobules variant du volume d'un grain de millet à celui d'un pois, c'est-à-dire d'un adénome circonscrit.

L'opération, d'ailleurs, s'acheva sans encombre. L'hémorrhagie

Digitized by Google

fut minime; la carotide externe, qui battait dans le fond de la plaie, fut respectée. La cavité soigneusement lavée avec une solution phéniquée assez forte, on rapprocha les lambeaux et on les réunit avec quelques épingles, lesquelles ayant réalisé la réunion immédiate, furent enlevées le 12, c'est-à-dire le quatrième jour.

Pendant les 6 jours qui suivirent, tout alla pour le mieux; l'opérée gardait le silence et ne prenait pour nourriture que du bouillon, du lait et des aliments ne nécessitant aucun effort de mastication. Le dixième jour, 18 octobre, madame X..., ennuyée de ce régime et se croyant guérie, mangea à belles dents un morceau de pain; aussitôt après, elle éprouva un peu de gêne et s'aperçut que sa joue était tuméfiée.

Le 19, en effet, M. Martinet constata qu'à la place de l'ancienne tumeur existait une collection de volume à peu près égal, franchement fluctuante, indolente et sans rougeur à la peau. Une ponction au point le plus déclive donna issue à quelques gouttes de pus d'abord, puis à de la salive à peu près pure. La poche vidée se remplit rapidement, la malade ayant recommencé à mastiquer.

M. Martinet conseilla les injections phéniquées avec une solution au 100e faites par la petite ouverture pratiquée à la joue, et suivies d'une compression légère. La première injection qui eut lieu le lendemain ne donna lieu à aucun phénomène particulier, mais la suivante revint immédiatement dans la bouche par un point nettement désigné par l'opérée et qui répondait à l'ouverture du canal de Sténon.

Instruit de ce singulier détail, notre confrère voulut vérifier lui-même l'assertion; en conséquence, le 22, il poussa à l'aide d'une seringue et par l'ouverture de la joue une certaine quantité de vin rouge qui, presque immédiatement, revint dans la bouche par l'orifice du canal de Sténon. Il reconnut en même temps que la cavité était presque complétement effacée, et qu'elle renfermait à peine quelques gouttes de pus et de salive. On s'assura également que la muqueuse buccale était saine et n'offrait aucun orifice anormal. La malade reprit son régime d'aliments liquides et évita tout mouvement des mâchoires.

Les deux injections du 23 suivirent le même trajet.

Le 24 au matin, quelques gouttes d'eau phéniquée passent encore dans la bouche, mais plus lentement; l'injection du soir ressort au contraire au dehors sans s'engager dans le canal de Sténon.

Le 25, le petit trajet fistuleux de la joue ne mesure que 1 centimètre de profondeur; il n'admet qu'avec peine le bout de la seringue. La cavité profonde semble définitivement close.

M. Martinet fait manger la patiente devant lui, ce qui n'a d'autre

Digitized by Google

résultat que de faire apparaître à l'orifice de la fistule une goutte de sérosité.

Les injections sont suspendues; une petite croûte se forme et tombe 2 ou 3 jours plus tard. La guérison est complète et depuis ne s'est point démentie; sauf la cicatrice, à peine visible d'ailleurs, les parties molles ont repris leur souplesse et leur couleur normales.

Tel est, Messieurs, le récit fort intéressant d'un fait peut-être encore unique dans la science, car ni son auteur ni votre rapporteur n'en ont pu découvrir de semblable dans leurs recherches bibliographiques.

Trois points paraissent surtout dignes d'attention : la formation subite de la collection salivaire, la communication libre du foyer de l'opération avec la cavité buccale par l'intermédiaire du canal de Sténon, la disparition assez rapide de la complication.

Si vous voulez bien me le permettre, je vais rechercher les causes et le mode de production de ces curieux phénomènes.

A) Rappelons d'abord les conditions dans lesquelles s'est formée la collection salivaire. On avait, *dix jours* auparavant, enlevé un néoplasme bénin; la peau avait été suturée, la plaie superficielle était close, tout paraissait terminé, lorsque soudainement, sous l'influence intempestive d'une mastication sagement interdite jusqu'alors, une saillie nouvelle reparaît, remplaçant l'ancienne, mais cette fois tout à fait fluctuante et renfermant du pus et de la salive.

Que s'était-il donc passé pendant les 10 premiers jours dans le foyer opératoire, et que se passa-t-il au moment de l'accident?

Voici ce que je suppose : les tumeurs bénignes, et celles de la parotide en particulier, sont souvent enkystées, c'est-à-dire entourées par un tissu conjonctif lâche qui leur forme comme une sorte de tunique accessoire. Lorsque la tumeur est enlevée par énucléation, sa capsule fibreuse reste, servant de paroi à une cavité qui certainement peut être fermée du côté de la superficie par la suture, mais qui profondément persistera dans une certaine étendue et pendant un certain temps.

Cette cavité peut être virtuelle, c'est-à-dire que ses parois seront juxtaposées; elle peut aussi ne renfermer qu'une très-petite quantité de liquide; mais en fin de compte elle est là, prête à recevoir tout fluide qui fortuitement viendra s'y loger de force et écarter ses parois.

Dans le cas de M. Martinet une pareille lacune, quoique latente, existait à coup sûr (comme le prouverait à elle seule la présence du pus); dès lors sa réplétion et sa distension rapides s'expliquent sans difficulté par un afflux soudain et abondant de salive.

Digitized by Google

Cet afflux lui-même n'est point malaisé à comprendre. On sait en effet que la sécrétion parotidienne est franchement intermittente, qu'elle fait défaut dans l'intervalle des repas et qu'elle est vivement surexcitée par les mouvements du maxillaire inférieur.

Vraisemblablement pendant les 10 premiers jours, les mâchoires restant immobiles, et les aliments fluides ayant été seuls ingérés, la salive n'a point été sécrétée, ou le fut en si petite quantité qu'elle put s'écouler insensiblement dans la bouche sans que la malade en ait conscience.

Mais mordre à belles dents un morceau de pain était certainement le meilleur moyen de réveiller la glande endormie et de provoquer son action, laquelle se montra, d'ailleurs, assez énergique pour que la poche étant vidée, il ait suffi pour la remplir de quelques nouveaux mouvements de mastication.

Si, au lieu d'avoir été réunie par première intention, la plaie d'extirpation était restée béante, on aurait vu, comme on l'a déjà observé à la suite de plaies de la parotide, la salive suinter de son fond et couler en plus ou moins grande abondance sur la joue. La chose même eût semblé très-naturelle. Or, la formation d'une tumeur salivaire nous étonne au premier abord, mais seulement par sa rareté, car elle s'explique par ce simple fait que la salive ne pouvant s'échapper au dehors a dû nécessairement s'accumuler quelque part.

Si quelque chose même peut nous surprendre, c'est que l'on n'ait pas eu encore l'occasion d'observer le phénomène en question alors que l'ablation des tumeurs circonscrites de la parotide est une opération assez commune.

B) Quant au second point, c'est-à-dire au passage dans la bouche et par l'intermédiaire du canal de Sténon du fluide injecté dans la cavité traumatique, il me paraît également d'une interprétation facile.

La tumeur, en effet, étant une sorte d'hypertrophie glandulaire partielle, répondait à un lobe plus ou moins volumineux de la parotide, lequel était muni naturellement d'un conduit excréteur secondaire se jetant dans le canal de Sténon. Dans le courant de l'extirpation ce conduit ayant été divisé, sa section est restée béante sur un point quelconque de la cavité traumatique; d'où communication entre celle-ci et l'intérieur de la bouche par le canal de Sténon et le tronçon de son rameau divisé par le bistouri, d'où passage facile par cette voie du liquide injecté dans la cavité opératoire.

La même disposition se retrouve inévitablement dans tous les cas d'ablation partielle de la parotide; à la vérité, elle est temporaire et cesse d'elle-même, quand le travail de cicatrisation obture

Digitized by Google

le bout coupé du canal excréteur correspondant au lobe extirpé ; mais jusqu'à ce moment la cavité traumatique close en cas de réunion immédiate de la plaie externe, ou béante en cas de non réunion,— la cavité traumatique, dis-je, est en communication non-seulement avec la bouche par le canal de Sténon, mais encore avec tout le réseau racémiforme des conduits salivaires secondaires répondant à tous les lobes sains de la parotide que l'opération a respectés.

Cette disposition mérite d'être mise en lumière, car c'est grâce à elle qu'a pu parvenir inopinément dans le foyer opératoire, au dixième jour, cette grande quantité de salive dont nous n'avons pas encore indiqué la provenance. Je m'y arrêterai d'autant plus volontiers, qu'il s'agit ici d'un cas de physiologie pathologique relatif aux plaies des glandes en général et aux fistules parotidiennes en particulier.

Lorsqu'une plaie pénètre plus ou moins profondément dans l'épaisseur d'un parenchyme glandulaire et qu'on voit à la suite s'écouler la sécrétion, on pense tout d'abord que celle-ci, sortant par le bout périphérique d'un canal excréteur coupé en travers, provient des granulations glandulaires, dont ce canal recueille les produits ; en d'autres termes, on croit que le liquide s'échappe dans une direction centripète.

La chose tout à fait évidente, quand il s'agit de la division du conduit excréteur principal, paraît également logique, quand la section porte sur un canal secondaire. En effet, les lobules glandulaires isolés par la blessure n'en continuent pas moins à fonctionner ; le liquide sécrété parcourt sa route ordinaire jusqu'à la solution de continuité du tube excréteur, et là, trouvant la voie interceptée, s'écoule au dehors. Mais on ne semble pas soupçonner qu'en cas de section d'un canal excréteur secondaire, le fluide qui s'échappe peut avoir une autre origine et suivre un autre cours ; qu'au lieu de provenir des granulations isolées de la glande par la blessure, il peut être fourni par les lobes intacts de l'organe ; qu'au lieu de s'écouler dans la direction centripète, il peut suivre la voie centrifuge. Pour comprendre ce mécanisme, il suffit de se rappeler que les conduits secondaires se jettent dans le canal principal, comme les branches d'un arbre s'insèrent au tronc ; que ce système de canaux étant sans valvules, les liquides peuvent s'y mouvoir en tous les sens, et qu'au cas où le tronc principal se trouverait momentanément distendu, son trop-plein peut très-aisément refluer dans les canaux qui s'y abouchent ; qu'au cas où il serait rétréci d'une façon temporaire ou définitive, le même effet pourrait se produire.

Revenons avec ces données aux plaies de la parotide. Quand le

Digitized by Google

canal de Sténon est blessé hors la glande, la salive qui s'écoule ne peut venir naturellement que du bout périphérique ; mais quand la plaie divise un canal secondaire, l'écoulement peut évidemment se faire du tronc vers les branches ou des branches vers le tronc.

Je ne saurais dire aujourd'hui quel est le cas le plus commun ; mais il est probable qu'un jour on parviendra à reconnaître la provenance antérograde ou rétrograde de l'écoulement et à tirer parti de cette notion pour le traitement, jusqu'ici passablement empirique, des fistules salivaires parotidiennes.

Le fait de M. Martinet est actuellement, je l'avoue, la seule preuve que je puisse produire pour faire admettre la variété nouvelle ; en revanche il est très-concluant. En effet, il n'y avait point là, comme dans les cas de section en travers d'un canal excréteur, deux bouts : l'un périphérique et l'autre central ; ce dernier seul persistait, l'autre ayant été enlevé avec la tumeur. Donc la salive ne pouvait venir que des parties saines de la parotide et ne s'échapper que par le tronçon conservé du conduit secondaire.

L'abondance même de l'écoulement salivaire, telle que la poche vidée put se remplir en un instant, s'explique bien quand on sait que toute la parotide y pouvait contribuer.

Dans ce tableau un seul coin reste obscur, et l'on se demande ce que pendant tout ce temps est devenu le canal de Sténon. Évidemment il était sain, puisqu'il était situé hors du champ opératoire, puisqu'il a laissé passer les injections phéniquées et vineuses, puisque après la guérison il a fonctionné comme avant. Mais alors, pourquoi au moment de l'afflux salivaire provoqué par la mastication intempestive n'a-t-il pas donné librement passage jusque dans la bouche au liquide qui a dû refluer dans la cavité opératoire ? Pourquoi n'a-t-il pas permis à la tumeur salivaire une fois formée de se vider peu à peu ? Pourquoi n'a-t-il pas été traversé par la première injection phéniquée ?

On peut répondre à la vérité qu'après 10 jours de repos ses parois étaient revenues sur elles-mêmes ou qu'elles étaient contracturées. Toujours est-il qu'on fera bien à l'avenir d'examiner l'état du canal en question dans l'espoir d'y trouver la cause de ces reflux salivaires irréguliers et inattendus qui sont assez communs dans les plaies et les fistules parotidiennes.

C) Le dernier fait à élucider est celui de la guérison, ce n'est certes pas le moins intéressant, car l'explication, si elle était fournie, pourrait s'appliquer dans une certaine mesure à ces cas de plaies parotidiennes, dans lesquelles on voit également l'écoulement salivaire apparaître, durer pendant un certain temps, pour enfin se tarir de lui-même. Or, qu'elle ait été spontanée ou favorisée par les moyens mis en usage, cette guérison ne peut recon-

Digitized by Google

naître que l'une des trois causes suivantes, à moins qu'elles n'y aient toutes concouru. Ces causes sont : la cessation de l'afflux salivaire dans la cavité traumatique, l'occlusion de l'orifice accidentel par lequel arrivait la salive dans cette cavité, l'oblitération de la cavité elle-même par le travail de cicatrisation.

Évidemment la salive a d'abord cessé d'affluer dans la cavité, au moins en abondance, puisque la tumeur de la joue ne s'est pas reproduite. Sans doute la reprise du premier régime, alimentation liquide, silence, repos des mâchoires, y a contribué en réduisant la sécrétion au minimum ; mais il est également probable que le rétablissement de la perméabilité du canal de Sténon après la deuxième injection, permettant à la salive de suivre sa marche, a prévenu ainsi son reflux jusqu'à la cavité opératoire. En ce cas, l'injection phéniquée aurait été utile non pas topiquement, mais mécaniquement.

La salive ne rétrogradant plus et ne s'amassant plus dans la cavité opératoire, rien désormais n'empêchait l'occlusion du canal excréteur ouvert ni l'oblitération de la poche salivaire. C'est pourquoi les deux actes réparateurs marchent ensemble de telle sorte, qu'au bout de 8 jours, tout était terminé. La fermeture de l'orifice de communication avec le canal de Sténon précéda toutefois quelque peu l'effacement de la cavité traumatique.

La thérapeutique a-t-elle procuré cet heureux résultat? Je me permettrai d'en douter et de croire que la nature a joué ici le rôle capital.

La cavité opératoire, en effet, avant l'accident, suppurait un peu et allait se fermer à la manière d'un abcès. L'accumulation de la salive suspendit momentanément ce travail, lequel reprit aussitôt après l'évacuation de l'épanchement ; en un mot, il se passa là ce qu'on aurait vu dans une plaie ouverte et tapissée de bourgeons charnus. C'est ainsi que notre cas fait comprendre la cessation spontanée de certains écoulements salivaires consécutifs à des plaies parotidiennes ou à l'ouverture de certains abcès de cette région.

Si j'osais risquer une hypothèse, je dirais que la guérison spontanée, prompte et facile des écoulements susdits a lieu, quand le fluide arrive jusque dans la plaie, par reflux; qu'au contraire, les fistules salivaires deviennent permanentes et rebelles, quand elles sont alimentées par un courant liquide antérograde ou centripète, exactement comme cela a lieu pour les fistules du canal de Sténon, renommées pour leur opiniâtreté et leur incurabilité par les seules forces de la nature.

Mais je ne veux pas, à propos d'un seul fait, reprendre par la base la pathogénie des plaies et fistules salivaires, et je me bornerai à vous proposer d'adresser à M. le Dr Martinet nos remercie-

Digitized by Google

ments pour la très-curieuse observation qu'il nous a communiquée.

M. Sée. On pourrait expliquer cet écoulement de salive sans faire intervenir un obstacle sur le trajet du canal de Sténon. Il se peut très-bien que le liquide s'accumule dans ce canal qui, en se contractant, chasse le liquide par l'orifice accidentel.

M. Verneuil. Ce qui me fait admettre le mécanisme que j'ai indiqué, c'est que s'il n'y avait pas eu d'obstacle, cette poche se serait vidée insensiblement dans la journée.

Certaines plaies de la région parotidienne deviennent fistuleuses sans qu'il soit possible d'en donner une explication bien précise, d'autres guérissent très-rapidement.

Dans les plaies très-excentriques, au delà desquelles il reste une quantité insignifiante d'acini, on voit s'écouler beaucoup de salive, il est probable que dans ces cas il se fait un reflux.

(La séance est levée à 5 heures 1/2.)

Le Secrétaire,
Horteloup.

Séance du 15 janvier 1879.

Présidence de M. Guyon.

Le procès-verbal de la précédente séance est lu et adopté.

Correspondance.

La correspondance comprend :

1° Les journaux périodiques de la semaine; le *Bulletin de l'Académie de médecine*, la *Gazette d'ophthalmologie*, le *Recueil d'ophthalmologie*, la *Gazette obstétricale*, *Etude sur la greffe dentaire*, par le Dr David, *le Praticien*, le *Bulletin de la Société de chirurgie*, pour décembre 1878, le *Journal de thérapeutique;*

2° La *Revue médicale de l'Est*, le *Lyon médical*, l'*Alger médical*, le *Journal de la Société de médecine et de pharmacie de la Haute-Vienne*, l'*Année médicale*, *Journal de la Société de médecine de Caen et du Calvados;*

3° *The British medical Journal*, *De l'urèthre normal et de ses rétrécissements*, par le Dr Robert Weir, de New-York, *Contributions à l'aide d'observations sur l'ostéomyélite et la périostite*, par le Dr Joseph Englisch, de Vienne, *Centralblatt für Chirurgie*, la *Gazette de santé militaire de Madrid*, *Mémoires couronnés et autres Mémoires publiés par l'Académie royale de Belgique*, la *Gazette médicale Italienne-Lombarde;*

Digitized by Google

4° Trois lettres de remerciements de MM. Galli, Beau et Bœckel;

5° Une lettre de M. le Dr Poinsot, membre correspondant, adressant à la Société un mémoire sur la *résection du genou;*

6° Une observation de M. le Dr Maunoury, de Chartres, intitulée : *Tumeur maligne de l'arrière-cavité des fosses nasales et du voile du palais* (Commission : MM. Verneuil, Championnière, Polaillon);

7° *Des latrines scolaires : de l'urgence d'une réforme*, par M. Perrin, membre de la commission des logements insalubres.

Rapport.

M. Farabeuf. Au nom d'une commission composée de MM. Tillaux, Delens et Farabeuf, je viens vous entretenir un instant d'une note lue devant nous par M. G. Richelot, agrégé, et intitulée : « *Sur un cas de blessure incomplète du nerf médian.* »

A vrai dire, ce titre n'est pas exact, puisque l'auteur rapporte non pas une mais deux observations dont il se sert pour établir d'intéressantes réflexions.

M. Richelot poursuit avec persévérance l'étude physiologique et pathologique de l'innervation des doigts de la main de l'homme et ne manque jamais une occasion de mettre en évidence la concordance entre les données de la clinique et les faits anatomiques que nous a révélés son scalpel il y a quelques années.

En 1875, en effet, dans les *Archives de physiologie*, M. Richelot, alors prosecteur, donnait pour la première fois au public français des notions anatomiques vraies sur la distribution des nerfs des doigts. Il existait bien dans Longet des traces de la vérité, dans Henle une description et une figure à peu près exactes, et au musée Orfila une pièce sèche démonstrative. Mais Longet n'avait ni tout bien vu ni tout vu, et n'ayant pas attaché d'importance à sa description, il n'avait été copié par aucun de nos classiques; votre rapporteur était peut-être le seul en France qui eût remarqué la figure de Henle. Quant à la pièce du musée, elle n'a été découverte qu'après la publication du travail de M. Richelot. C'est donc bien à celui-ci que revient le mérite d'avoir fixé l'attention de tous sur des faits anatomiques insuffisamment connus de quelques étrangers et absolument ignorés de tous nos compatriotes.

Avant le travail de M. Richelot, les nerfs collatéraux dorsaux passaient pour se prolonger jusqu'au voisinage de l'ongle. Depuis, cela ne reste vrai que pour le pouce et l'auriculaire. Sur les trois doigts du milieu, les nerfs dorsaux s'arrêtent à l'articulation de la grande et de la moyenne phalange et la sensibilité des téguments

Digitized by Google

dorsaux des bouts de ces doigts, dépend d'un rameau volumineux qui, détaché du nerf collatéral palmaire au niveau de l'articulation métacarpo-phalangienne, gagne obliquement le dos de la moyenne phalange et de la phalange unguéale.

De sorte que la face dorsale des deux dernières phalanges de l'index et du médius, au lieu d'être innervée par les nerfs radial et cubital, l'est par le nerf médian, de même que la partie correspondante de l'annulaire, au lieu de recevoir ses nerfs des filets dorsaux du cubital, les reçoit les collatéraux palmaires dont l'externe appartient au médian et l'interne au cubital.

Tout cela ne fait plus le moindre doute et les élèves eux-mêmes l'ont vérifié maintes fois cet hiver dans les amphithéâtres de l'école pratique.

Il était néanmoins intéressant de savoir comment se répartit l'anesthésie à la suite des sections nerveuses accidentelles. Eh bien! cette contre-épreuve a déjà été faite plusieurs fois; et les deux faits de M. Richelot en sont deux exemples nouveaux : la clinique confirme ce que l'anatomie enseigne.

Mais vous savez, messieurs, qu'après la section d'un nerf, la zone complétement anesthésiée est loin de correspondre, comme étendue, au domaine anatomique de ce nerf. On dirait que la périphérie de ce domaine restée de plus en plus sensible à mesure qu'on s'éloigne du centre, continue à être desservie par quelques fibres nerveuses détachées des nerfs voisins par voie directe ou récurrente et que ces fibres, par l'éducation peut-être, acquièrent en quelques jours une aptitude de plus en plus grande à suppléer celles dont les relations avec le névraxe ont été rompues par le traumatisme.

L'anatomiste n'ignore pas que tous les nerfs de la main et des doigts s'anastomosent finalement dans le réseau dermique ; le physiologiste n'est pas éloigné d'affirmer qu'une fibre nerveuse habituée à conduire une impression centripète, est très-capable de conduire au besoin une impression centrifuge ; donc les apparences mystérieuses de la conservation et du retour de la sensibilité dans le domaine d'un nerf coupé (mais ne lui appartenant pas exclusivement) n'ont plus rien de contraire aux données actuelles de la science.

A propos de cette sensibilité qui persiste ou reparaît après la section d'un nerf, M. Richelot, qui sait sa langue et surtout l'écrit fort bien, s'est demandé lequel valait le mieux des trois mots employés par Letiévant, Arloinget, Tripier et Verneuil, à savoir : sensibilité *suppléée*, sensibilité *récurrente* et sensibilité *collatérale*. Le mot sensibilité suppléée lui semble trop vague, l'adjectif récurrente ne lui paraît juste que pour certains cas, et décidément il

Digitized by Google

se prononce pour l'expression de notre maître : sensibilité ou innervation collatérale. J'accorde que le terme sensibilité suppléée est un simple truisme, mais s'il n'avait pas les antécédents fâcheux que rappelle notre auteur, il pourrait balancer par son vague même l'expression innervation collatérale.

Dans les deux cas rapportés par M. Richelot, l'innervation collatérale a suffi pour que l'anesthésie ne soit complète qu'au centre même de la zone de distribution du nerf coupé. Je ne veux pas entrer dans de longs détails sur ce sujet non plus que sur d'autres circonstances intéressantes mais quelque peu étrangères à la cause, car votre commission espère que vous allez consentir :

1° A remercier l'auteur de sa communication.

2° A l'engager à publier son travail *in extenso* dans le recueil dont il dispose (*l'Union médicale*), ce qui sera fait, je m'en suis assuré, si vous acceptez ces conclusions.

Communication écrite.

M. Sée donne lecture du travail suivant :

Arthrite coxo-fémorale. — Fausse ankylose. — Flexion forcée. — Bruit pouvant faire croire à une rupture du col du fémur.

Vers la fin du mois d'octobre dernier, mon excellent collègue et ami Édouard Labbé, me fit prier de voir un jeune malade de son service, à la Maison de santé, qu'il venait de retirer d'une gouttière de Bonnet appliquée 2 mois auparavant pour une inflammation de l'articulation coxo-fémorale droite. Les douleurs avaient presque complétement disparu, mais il restait du gonflement de la hanche et un empâtement général de la région, comme on l'observe au pourtour des articulations à la suite des inflammations prolongées. Le malade était très-affaibli et des eschares au sacrum, survenues pendant son long séjour au lit, n'étaient pas encore cicatrisées. Mais ce qui m'avait fait appeler, c'était une raideur de la jointure telle qu'elle ne permettait pas la moindre flexion de la cuisse sur le bassin.

Cette ankylose, évidemment, ne pouvait être vaincue que par la flexion forcée. Avant de recourir à ce moyen, et dans la crainte de réveiller une inflammation encore mal éteinte, je conseillai quelques bains, le massage de la hanche et des frictions excitantes sur le membre. Ce traitement ayant amené une grande amélioration en très-peu de temps, je procédai à l'opération le 6 novembre, après avoir provoqué l'anesthésie par le chloroforme. Au moment où la cuisse, complétement étendue, fut amenée dans la flexion, un bruit sec et éclatant se fit entendre, tellement caractéristique pour

Digitized by Google

toute l'assistance, que personne ne mit en doute que je venais de produire une fracture.

Il m'était cependant impossible d'admettre que j'avais rompu le col du fémur. Chez un jeune homme de l'âge de mon malade, et en l'absence de certaines altérations spéciales, le col du fémur est tellement solide que je défie le chirurgien le plus vigoureux d'en opérer la fracture. D'ailleurs, la flexion n'avait pas exigé de grands efforts : je l'avais effectuée tout seul, de la main droite, ma main gauche étant appuyée sur le bassin.

Cette double considération, toutefois, me parut avoir médiocrement convaincu mon entourage, et surtout la mère du malade, qui m'eût volontiers interpellé, je crois, pour m'accuser d'avoir aggravé l'état de son fils.

Vous vous rappelez, sans doute, qu'il n'y a pas longtemps, M. Tillaux vous a raconté que, dans une circonstance analogue, cherchant à étendre la cuisse sur le bassin chez une jeune femme qu'il vous a présentée après guérison, et déployant toute la force dont il est capable, il avait fracturé le col du fémur. Ce qui avait donné à notre collègue la conviction d'avoir produit ce résultat, c'est le bruit caractéristique qu'il avait entendu au moment de l'extension. M. Tillaux avait ensuite appliqué un appareil inamovible à sa malade, et au bout d'un certain laps de temps, l'ayant enlevé, il avait eu la satisfaction de constater que son opérée avait recouvré une grande mobilité de la cuisse sur le bassin, ce qui ne pouvait s'expliquer qu'en admettant qu'une pseudarthrose s'était formée entre les deux fragments du col. L'interprétation de M. Tillaux me laissa très-incrédule, et je crus devoir exprimer mes doutes à cet égard devant la Société de chirurgie.

Dans le fait soumis à mon observation, j'avais à cœur de dissiper toute incertitude. Dans ce but, je fis imprimer immédiatement au membre malade, par un de mes internes, des mouvements alternatifs dans tous les sens, et pendant ce temps ma main, appliquée sur les diverses régions de la hanche, ne perçut pas la moindre crépitation, mais seulement un peu de frottement dont le siége était évidemment dans l'articulation elle-même. Ces mouvements étaient faciles, même après que le malade fut réveillé de son sommeil anesthésique, ils ne déterminaient qu'une douleur fort supportable. Je n'appliquai aucun appareil et conseillai simplement le repos au lit.

Les jours suivants, il se développa une inflammation très-modérée, et la douleur ne fut jamais assez vive pour empêcher le malade d'imprimer journellement au membre, à l'aide de ses mains, des mouvements très-étendus. Combattue par une application de ventouses et par des cataplasmes; elle diminua rapidement, et

Digitized by Google

dès la fin du second septenaire elle avait presque complétement disparu. A ce moment, le malade eût certainement pu se lever et marcher un peu ; les appréhensions de sa mère et sa propre pusillanimité le retinrent au lit jusqu'aux premiers jours de décembre. Enfin, moins d'un mois après la rupture des adhérences, il se décida à se lever et à faire quelques pas dans sa chambre. A partir de cette époque il n'a cessé de faire chaque jour une petite promenade dans les corridors et dans le jardin de la Maison de santé, en s'aidant simplement d'une canne. La marche devient de plus en plus facile et D... est retourné dans sa famille le 7 décembre. Il restait un peu de tuméfaction de la hanche; mais les deux membres inférieurs avaient la même longueur et les mouvements sont assez faciles.

Ces diverses circonstances ne laisseront aucun doute, je l'espère, sur l'intégrité absolue du col du fémur chez notre malade.

Un mot, maintenant, sur la nature de l'arthrite qui avait amené l'ankylose.

Notre jeune malade, âgé de 22 ans, employé, n'a rien dans ses antécédents qui puisse faire soupçonner une affection rhumatismale. Ni ses ascendants, ni ses frères, dont il est le plus jeune, n'ont jamais souffert de douleurs articulaires. Jumeau d'un frère mort en bas âge, il avait paru délicat de constitution dans les premières années de sa vie, mais sa santé n'avait pas tardé à se raffermir et, à part une fièvre typhoïde qu'il traversa il y a quelques années, ne s'était jamais démentie depuis lors. Il y a un an, il fit une chute, à la suite de laquelle il dut garder le lit quelques jours, mais qui ne laissa aucune trace.

Au commencement du mois de juillet dernier, D... contracta pour la première fois une blennorrhagie; l'inflammation uréthrale fut peu intense, si bien que D..., vivant dans sa famille, put s'abstenir de tout traitement. L'écoulement néanmoins paraît s'être arrêté presque complétement au bout d'une quinzaine de jours; mais les souvenirs du malade sont peu certains à cet égard.

Le 7 août 1878, un mois environ après le début de la blennorrhagie, D... ressentit au milieu de la nuit une violente douleur dans la hanche et dans le genou du côté droit, et le lendemain il ne put se lever, le moindre mouvement exaspérait ses douleurs. Presque aussitôt la fièvre s'alluma et l'état général du malade devint tel que ses parents se décidèrent à le faire porter à la Maison de santé.

On se contenta d'abord de lui faire faire des frictions sur la hanche et de lui appliquer une bande roulée sur tout le membre. Mais une eschare au sacrum étant survenue, on le plaça dans une gouttière de Bonnet, qui amena un soulagement rapide et dans

Digitized by Google

laquelle il demeura jusqu'à ce que son eschare fût en grande partie guérie.

En l'absence de tout antécédent rhumatismal, scrofuleux ou syphilitique, il ne me reste, pour expliquer le développement de l'arthrite, qu'à invoquer la blennorrhagie.

L'arthrite blennorrhagique, il est vrai, atteint assez rarement l'articulation coxo-fémorale. Sur 39 cas, M. Fournier ne l'a vue qu'une fois présenter ce siége. Mais Rollet a observé cette localisation 5 fois sur 28 malades, et Brandes 10 fois sur 34 cas. Cette dernière proportion me paraît d'autant plus remarquable que la plupart de nos collègues que j'ai consultés m'ont assuré qu'ils n'avaient jamais rencontré d'arthrite blennorrhagique coxo-fémorale.

Je ferai remarquer ensuite que le rhumatisme blennorrhagique s'est limité, dans ce cas, à une seule articulation, ce qui, d'après la plupart des auteurs, ne serait pas le fait le plus fréquent. Cependant Ricord avait écrit, dans ses additions au *Traité de la maladie vénérienne de Hunter* (2e éd., 1852, p. 391) : « le plus ordinairement l'arthrite blennorrhagique est mono-articulaire », et j'ai eu moi-même l'occasion d'observer plusieurs cas où elle n'avait envahi qu'une seule jointure.

Enfin, relativement à l'ankylose, je lis dans Brandes (*Arch. gén. de méd.*, 5e série, t. IV, p. 272) : « Nous n'avons jamais observé une ankylose des genoux ou des pieds à la suite du rhumatisme blennorrhagique; mais nous avons vu un jeune homme qui, après deux attaques fort intenses et chroniques de cette maladie, avait l'articulation de la hanche gauche complétement et celle de la hanche droite incomplétement ankylosées. » Brandes attribue ce résultat à deux causes, la syphilis et le repos absolu prolongé pendant plusieurs mois. Chez notre malade, cette dernière cause peut seule être invoquée. Il faut donc, dans les cas de ce genre, imprimer de bonne heure des mouvements au membre, tout en évitant de causer des douleurs trop vives qui pourraient réveiller l'inflammation.

Discussion.

M. Desprès. J'ai été très-heureux d'entendre la communication de M. Sée, car elle jette un certain doute sur l'utilité de la fracture du col pour remédier à une ankylose.

J'ai essayé de fracturer le col de l'humérus à une malade qui avait une luxation de l'épaule datant de 3 mois, lui rendant impossibles les mouvements du bras. Me servant de la crête acromiale comme point d'appui, j'écartai violemment le bras, et j'obtins une

Digitized by Google

fracture du col avec gonflement, épanchement de sang, et je pus constater la crépitation.

Je plaçai le bras dans une écharpe, et, tous les jours, je faisais effectuer des mouvements; malgré cette précaution, la consolidation de la fracture s'effectua, et le cal fut très-solide. Malgré ce résultat, la malade obtint une certaine amélioration.

Ce fait vient confirmer l'opinion soutenue par M. Sée; aussi, pourrait-on se demander si, dans les cas où l'on a pu rendre des mouvements, on les a obtenus par la formation d'une pseudarthrose, ou si on n'a pas seulement mobilisé la tête.

M. Verneuil. J'ai cassé trois fois le col du fémur, à la suite de coxalgies strumeuses, et dans un cas, j'ai laissé la tête dans la fosse iliaque. Chez la dernière malade que j'ai opérée à Lariboisière, la consolidation s'est produite.

Chez un malade où il y avait des brides, je fléchis l'articulation pour éviter une mauvaise position, et j'obtins un excellent résultat.

Lorsqu'à la suite d'une arthrite blennorrhagique il survient de la raideur, il faut attendre longtemps pour essayer de rendre les mouvements.

J'ai entendu dire à M. Sée que c'est l'immobilité qui a été cause de l'ankylose chez un malade; or, je m'élève vivement contre cette opinion. Les mouvements augmentent les chances de l'ankylose.

Les mouvements artificiels sont funestes et nuisibles, car jamais ils n'ont ramené les mouvements dans une articulation enflammée. Lorsque l'inflammation a complétement disparu, s'il existe encore des adhérences, les mouvements, alors, pourront rendre la mobilité. Dans l'arthrite blennorrhagique, il suffit d'attendre pour voir revenir les mouvements sans traitement.

M. Le Dentu. Il y a une grande ressemblance entre le bruit de la rupture d'une fausse ankylose et celui de la fracture.

Dans un cas de coxalgie avec attitude vicieuse chez un enfant, je me décidai à rompre ces brides, et il se produisit un tel bruit, que je crus à une fracture, mais ce n'était qu'une crainte.

Je crois cependant que la fracture du col du fémur est très-difficile à obtenir sur un os sain, mais dans la coxalgie, on a affaire à des os malades, et la fracture peut être obtenue.

J'ai produit par hasard la fracture du col de l'humérus, chez un individu qui, à la suite d'une fracture de l'humérus, avait eu une arthrite. En voulant rompre les adhérences qui entourent la tête, j'entendis un bruit violent à la suite duquel survint de la crépitation. Les suites furent très-simples, et le malade en tira un véri-

Digitized by Google

table bénéfice. Aussi, ne serais-je pas éloigné de recourir à la fracture du col huméral.

M. Tillaux. Dans le cas qui m'appartient et dont M. Sée a parlé, j'ai pu très-facilement, grâce à la puissance que donne la longueur du fémur, obtenir l'écartement, et je suis presque certain d'avoir produit une fracture. Mais il ne faut pas comparer ce qui peut se passer sur le vivant et ce qui se passe sur le cadavre où les os sont mobiles.

J'ai souvent produit des ruptures d'ankylose, je n'ai jamais entendu un bruit comparable à celui qui se produisit chez ma malade.

J'avoue que j'ai écouté avec grand étonnement M. Verneuil soutenir qu'il ne fallait pas faire exécuter des mouvements à des articulations menacées d'ankylose, et qu'il suffisait de compter sur la nature. Je voudrais savoir si M. Verneuil a souvent vu des arthrites du genou avec adhérences guérir seules. Je suis une ligne de conduite toute différente, car dans une ankylose avec flexion incomplète, dès qu'il n'y a plus de douleurs, je fais exécuter des mouvements.

M. Verneuil. Je prie la Société de vouloir bien me permettre de revenir sur cette question dans la prochaine séance.

M. Sée. Je répondrai à M. Desprès que je ne suis pas très-persuadé qu'il ait produit une fracture de l'humérus. La crépitation pouvait être articulaire.

Dans le cas de M. Verneuil, il y a eu certainement fracture, mais le fémur n'était pas sain, car j'affirme que si l'os est sain, on ne peut pas produire de fracture avec la main seulement.

Quant à l'utilité des mouvements à imprimer aux articulations, je crois qu'elle ne peut pas être acceptée lorsqu'il y a encore de l'inflammation, et qu'il ne faut les conseiller que lorsque l'articulation n'est plus douloureuse.

Lectures.

I.

M. Nepveu lit un mémoire intitulé : *De certains ulcères des téguments dans la paralysie atrophique de l'enfance.*

(Commission : MM. Sée, Tillaux, Nicaise.)

II.

M. Poulet lit un mémoire sur les corps étrangers du rectum.

(Commission : MM. Lucas-Championnière, Le Dentu, et Tillaux, rapporteur.)

Digitized by Google

Présentation de pièces.

I.

M. Tillaux présente la vessie d'un malade entré dans son service pour des accidents de rétention d'urine. La mort survient le 2e jour, sans qu'il eut été possible d'essayer un traitement.

A l'autopsie, on trouva à la base du trigone un petit orifice par lequel on pénétrait dans une petite poche contenant 7 calculs, dont 3 gros comme un pois.

Cette disposition permet peut-être d'expliquer comment un calcul reconnu à un premier examen, semble disparaître. Le calcul peut s'engager dans une poche semblable, et cesser d'être sensible à l'exploration.

La disposition de cette vessie à cellules et à colonnes permet de comprendre le mode de formation de cette poche.

II.

M. Le Dentu présente un kyste de la prostate.

Sur un sujet entré dans mon service à l'hôpital Saint-Louis pour une hématurie légère, qui urinait sans difficulté et avait rendu par l'urèthre quelques graviers phosphatiques, je trouvai à l'autopsie les lésions suivantes :

Dans les reins, les lésions d'une néphrite interstitielle au début; dans la vessie, des colonnes charnues circonscrivant un grand nombre de cellules, dont quelques-unes étaient occupées par des graviers; au niveau du col quelques fongosités commençantes qui avaient sans doute fourni le sang de l'hématurie; en arrière du col et de la prostate, un cul-de-sac profond où était logé un calcul plus volumineux que les autres.

Les lésions les plus intéressantes se trouvent dans la prostate. Celle-ci, très-hypertrophiée en avant du canal, se prolonge de près de 3 centimètres en arrière du veru-montanum et forme un lobe moyen saillant dans la vessie. Presque toute la partie inférieure de l'organe est convertie en une vaste poche de la grosseur d'une petite mandarine qui se termine en avant immédiatement derrière la portion membraneuse du canal, et en arrière au point où normalement les vésicules pénètrent entre les deux lobes.

Les conduits éjaculateurs sont indépendants de cette poche. Cette dernière communique avec la portion prostatique du canal par plusieurs orifices qui ne sont autres que ceux des canaux extérieurs des glandules disparues. Une compression soutenue fait sourdre par ces orifices un liquide sanguinolent qui n'offre pas les caractères objectifs et miscroscopiques du pus. Sa viscosité est

Digitized by Google

cependant remarquable. La poche est unilombaire et limitée par une paroi celluleuse mince et parfaitement unie.

En présence de cette dégénération particulière de la prostate, on ne peut songer ici à un abcès, ni à une ancienne caverne tuberculeuse, ni à une poche urinaire. Tout indique au contraire que la pièce mise sous les yeux de la Société de chirurgie est un exemple incontestable de kyste de la prostate. La dégénération de la prostate a dû commencer par la dilatation kystique dans un grand nombre de glandules; les tissus intermédiaires et les parois mêmes des culs-de-sac ont dû disparaître graduellement par atrophie. Ainsi s'expliquent le volume du kyste devenu uniloculaire, son développement régulier à droite et à gauche de la ligne médiane et sa communication avec la portion prostatique du canal par plusieurs orifices, situés de chaque côté du veru-montanum, principalement vers sa partie postérieure.

(La séance est levée à 5 heures 1/2.)

Le Secrétaire,
HORTELOUP.

Séance du 22 janvier 1879.

SÉANCE ANNUELLE.

Discours de M. le Président F. Guyon.

Mes chers collègues,

La Société de chirurgie poursuit avec persévérance ses utiles travaux. L'année 1878 a, comme ses aînées, fourni à la science que nous servons, son contingent de mémoires originaux, de rapports, de faits et de discussions. Il ne m'appartient pas de les énumérer. Cette tâche est réservée à votre Secrétaire annuel; son rapport vous permettra de juger du nombre, de la variété et de l'importance des questions dont vous vous êtes occupés. Dans ce tableau d'ensemble vous retrouverez résumés et groupés les matériaux qui composent ce beau volume de près de neuf cents pages, où ont été régulièrement et rapidement rassemblées chacune de vos séances.

Vous me permettrez de remercier en votre nom notre Secrétaire annuel de la manière distinguée dont il s'est acquitté de la tâche que vous lui aviez confiée, du dévouement et de l'activité qui lui ont permis d'assurer la parfaite régularité de nos publications.

Je ne crois pas m'illusionner en pensant que la rapide publication de nos bulletins et mémoires, que leur apparition au jour indiqué, est l'un des éléments les plus importants de la prospérité de notre compagnie. Je suis heureux de constater que la modification profonde apportée dans le mode de publication des actes de la

Digitized by Google

Société depuis 1875, a donné de très-bons résultats. Nous nous sommes décidés à cette époque, à réunir dans une même série les mémoires et les bulletins et à entreprendre à nos risques et périls l'impression de nos travaux.

Notre budget n'a cependant pas souffert, car le sacrifice annuel imposé à nos finances est inférieur à la somme moyenne que l'on dépensait autrefois pour le tirage à part des bulletins publiés par un journal de médecine et pour l'impression si souvent retardée de nos mémoires.

Aujourd'hui, les mémoires dont la publication est décidée sont immédiatement remis à l'impression et sont ainsi que les bulletins régulièrement mis à la disposition des membres de la Société et du public médical, grâce à l'intelligent dévouement de notre sympathique éditeur, M. G. Masson.

Les quatre volumes de la série nouvelle publiés par les soins des secrétaires de 1875 à 1878 sont l'équivalent, à la fois, de quatre volumes de l'ancien *Bulletin* et des sept volumes des anciens mémoires ; ils représentent, en 3,540 pages, 7,400 pages de nos anciennes publications.

Le progrès à ce point de vue est donc considérable.

Vos publications trouvent d'ailleurs, en dehors du personnel de la Société, un accueil propre à vous encourager à persévérer dans cette voie nouvelle.

Le nombre des abonnés mensuellement servis par l'éditeur dépasse de plus du double celui des souscripteurs aux mémoires, il est dix fois plus considérable que celui des acheteurs de nos anciens bulletins, dont l'apparition annuelle n'offrait plus aux chirurgiens qui désirent suivre vos travaux qu'un intérêt en quelque sorte rétrospectif.

Cependant il y a encore des progrès à accomplir. Certes, nous n'avons pas à songer à nous enrichir à l'aide de nos publications, mais nous devons désirer que la plus grande extension possible leur soit donnée.

Dans notre pays où la tradition chirurgicale est si hautement respectée, où le perfectionnement de l'art est l'objet de tant d'efforts, où le progrès dans la science passionne tant d'intelligences, il n'existe pas d'autre organe spécialement consacré à la chirurgie que celui qui réunit vos travaux. N'est-il pas légitime, n'est-il pas nécessaire, que le mouvement chirurgical de notre pays trouve dans les publications de notre compagnie, un organe scientifique largement accessible à tous les travaux qui peuvent utilement concourir à l'étude et aux progrès de la chirurgie.

Les ouvriers ne sauraient faire défaut à l'œuvre. Nous avons, cette année, complété le cadre des titulaires en nommant M. Paul

Digitized by Google

Berger, agrégé de la Faculté et chirurgien des hôpitaux. Vous savez tous quelles garanties apportent à notre compagnie et le savoir étendu et le caractère de notre nouveau collègue. Vous avez aussi donné le titre de membre correspondant national à l'un des chirurgiens qui honore le plus le corps de santé de la marine, le professeur Beau, de Toulon, et à M. Jules Bœckel, de Strasbourg, à qui nous devons de nombreuses et importantes communications. Depuis longues années déjà, vous comptez au nombre de vos collègues, M. Eugène Bœckel, qui représente brillamment la chirurgie française à Strasbourg. Comme M. E. Bœckel, M. Jules Bœkel va maintenant porter le titre de correspondant national.

C'est à Boston, c'est à Milan, c'est à Lucques que vous avez voulu désigner vos correspondants étrangers. La nomination de MM. Bigelow, Gritti et Galli rattache à notre compagnie trois noms qui jouissent en Amérique et en Italie de la plus légitime notoriété.

Vous n'avez pas perdu le souvenir des communications que vos trois nouveaux collègues sont venus faire à cette tribune, pendant votre session de vacances. M. Bigelow vous a montré tout ce qu'un génie inventif peut apporter de perfectionnements à une opération qui déjà a été l'objet de tant d'études et de persévérantes recherches ; M. Gritti vous a entretenu d'un nouveau procédé de taille et du cathéter spécial qui lui sert à opérer ; M. Galli vous a présenté un instrument pour la fistule vésico-vaginale. Ce ne sont pas les seules communications qui nous aient été faites par des chirurgiens étrangers, ce ne sont pas les seules visites que nous aient valu nos séances de vacances, et le mouvement si remarquable, déterminé par notre merveilleuse exposition. Vous avez entendu l'exposé magistral de la méthode anti-septique fait par le célèbre professeur Lister, et vous avez vu prendre part à vos travaux MM. Studsgaard et Saxtorph, de Copenhague, Zygmundi, de Vienne, M. Longmore, chirurgien général de l'armée anglaise, membre associé étranger. Il serait trop long, d'ailleurs, de vous rappeler ici les noms des nombreux collègues des départements dont les noms figurent au procès-verbal de vos séances. Vous pourrez par la lecture de notre recueil de 1878, vous assurer de la part de plus en plus importante que prennent à nos travaux nos membres correspondants.

J'avais donc le droit de dire que les ouvriers ne sauraient manquer à l'œuvre, car vous le voyez, le lien scientifique qui nous unit à nos collègues de France et de l'étranger se resserre de plus en plus. De plus en plus vos travaux pourront donner au mouvement chirurgical contemporain la place qui doit lui appartenir dans la Société de chirurgie de Paris.

Digitized by Google

Mais nous ne pouvons nous occuper du présent, nous ne pouvons désirer pour notre compagnie un avenir de travail et de progrès sans nous rattacher étroitement au passé, sans saluer avec respect le nom de ceux de nos collaborateurs que la mort a séparés de nous. Votre Secrétaire général vous rappellera dans un instant la vie et les travaux de l'un de vos anciens présidents ; j'ai à inscrire ici le nom de deux de nos membres honoraires et de deux de nos correspondants étrangers décédés au cours même de cette année.

M. Ehrmann, de Strasbourg, était depuis longues années membre correspondant, lorsque vous avez voulu lui décerner le titre de membre honoraire. Vous vouliez ainsi rendre hommage à l'ancien doyen de notre chère Faculté de Strasbourg, au doyen d'âge de nos compatriotes alsaciens.

M. Voillemier, dont vous avez tous apprécié le savoir chirurgical, dont vous n'avez pas oublié l'esprit alerte et la vive parole, siégeait aussi parmi nos membres honoraires. M. Dupierris, dont le nom se rattache à d'ingénieuses combinaisons instrumentales destinées à faciliter l'opération de la staphyloraphie, est mort en France après avoir pendant de longues années exercé honorablement la médecine à la Havane ; le professeur Ciniselli, de Crémone, élevé au titre de membre associé, jouissait de la grande notoriété qui s'attache à des travaux importants et à l'application d'un moyen nouveau et précieux à la chirurgie, je veux parler de l'électrolyse.

Plusieurs fondations de prix perpétuent, vous le savez, les noms de quelques-uns de nos collègues. Au premier rang se place celui de René Duval ; pendant de longues années le prix Duval fut le seul dont disposait la Société de chirurgie. Nous avons le regret de constater que cette année le prix ne sera pas décerné, faute de candidats. Le prix Laborie, si généreusement doté par la veuve de notre collègue, n'a été cette année, disputé que par deux compéti teurs, qui tous deux ont été récompensés. Vous aurez l'année prochaine à décerner les prix Duval, Laborie, Gerdy et Demarquay. Je serai, j'en suis sûr, l'interprète de chacun de vous en adjurant les travailleurs de répondre aux intentions de vos donateurs.

La Société de chirurgie, désireuse de voir se produire dans ses concours des travaux nombreux et autorisés, a décidé, il y a quatre années déjà, que les membres titulaires et honoraires seuls étaient exclus. Les membres correspondants nationaux et étrangers conservent, par cela même, le droit de prendre part à ces luttes scientifiques.

Nous vous disions, il y a un instant, mes chers collègues, qu'il fallait désirer une extension nouvelle de nos publications. Ne serait-ce pas faire œuvre utile que de joindre à nos bulletins et

Digitized by Google

mémoires la publication des travaux couronnés ou récompensés ? ne serait-ce pas le plus sûr moyen de stimuler le zèle de nos collègues et de nos confrères que laisse souvent indifférents la somme d'argent allouée au lauréat par le fondateur ?

L'état financier de la Société de chirurgie de Paris ne lui permet peut-être pas encore d'aussi hautes visées. Il accuse cependant une prospérité relative, car nos recettes dépassent de plus de 2,000 francs nos dépenses de l'année, et notre Trésorier a pu vous demander l'autorisation d'effectuer un nouveau placement. Il n'est pas impossible, vous le voyez, de faire à la fois de bonne science et de bonnes finances, et nous devons tous des remercîments à notre dévoué Trésorier, M. Nicaise, qui après quatre années d'exercice vient de nous demander à être relevé de ses fonctions, désormais confiées à des mains non moins attentives.

Nous pourrions presque nous déclarer satisfaits, mais nous avons le devoir d'être ambitieux. Nos fondateurs ont inscrit dans leurs statuts l'obligation de publier chaque année un volume. Nous avons largement satisfait à cette obligation, mais nous devons souhaiter, à la manière dont se sont poursuivis nos travaux, que l'intérêt croissant de nos publications nous permette plus encore.

Si nous paraissons enfreindre la lettre du statut qui nous régit, nous aurons dn moins été fidèles à l'esprit des chirurgiens éminents qui, en formant la Société de chirurgie de Paris, ont voulu qu'elle ait avant tout, pour but : « L'étude et les progrès de la chirurgie. »

Compte rendu des travaux de 1878, par M. Horteloup, Secrétaire annuel.

Messieurs,

Avant de vous exprimer tous mes remercîments pour la bienveillance avec laquelle vous avez facilité ma tâche de Secrétaire annuel, je dois vous exposer un résumé des travaux de notre Société.

Ce n'est pas sans une certaine crainte que je me présente devant vous pour remplir ce dernier devoir que le règlement impose au Secrétaire annuel, car faire repasser, devant vos yeux, en quelques pages, tous les mémoires, communications qui ont rempli toute une année est un travail délicat qui me fait redouter de n'être pas à la hauteur de cette marque de confiance.

L'année 1878 n'aura pas vu se dérouler de grandes et longues discussions ; sauf quelques séances, ou à l'occasion du procès-verbal, un renseignement, une observation, complétaient le sujet

Digitized by Google

traité dans la séance précédente, vos discussions n'ont pas pris d'extension.

Devons-nous le regretter et devons-nous craindre que les *Bulletins* de 1878 ne soient pas dignes de leurs aînés, je ne le pense pas, Messieurs, et je crois pouvoir affirmer que la *Société de chirurgie* aura tenu dignement son rang dans le mouvement scientifique que les savants étrangers, venus à Paris, auront pu peut-être admirer, mais certainement reconnaître et apprécier.

Avant de vous exposer l'ensemble des travaux de cette année, je rappellerai que 1877 nous avait légué la fin d'une discussion sur le *trépan*.

M. Desprès, dans une argumentation très-serrée, a vivement critiqué le trépan et a terminé en disant que s'il faisait jamais un livre de médecine opératoire, il intitulerait le dernier chapitre : *Opérations inutiles*, et que le trépan aurait la deuxième place. M. Lucas-Championnière a montré qu'il était impossible d'accepter tous les arguments de M. Desprès, et M. Le Dentu, sans vouloir s'engager définitivement sur l'utilité du trépan, a défendu son rapport en faisant remarquer que la trépanation n'était ni absurde ni dangereuse, et que vouloir fermer les yeux devant les faits nouveaux n'était pas un moyen de faire avancer la science. La discussion sur le trépan a été déclarée close après deux excellents discours de MM. Trélat et Maurice Perrin, qui ont exposé les circonstances dans lesquelles ils regardent la trépanation comme nettement indiquée. Cette discussion aura certainement réagi contre les idées beaucoup trop absolues de Malgaigne.

Nous ne trouverons plus, ainsi que je vous l'ai déjà rappelé, dans notre bulletin de cette année, de grandes discussions, mais, en revanche, il semble que vos travaux se soient ressentis du grand événement qui sera la gloire de 1878, car, jamais, je crois, on ne pourra trouver une aussi grande quantité de communications plus variées et plus nouvelles. Pour ne pas leur faire perdre trop de leur originalité, je ne suivrai pas, pour vous les énumérer, un ordre anatomique, et je chercherai à les grouper d'après les circonstances particulières que vous avez voulu faire ressortir.

En première ligne se placeront les communications qui se rapportent à ce grand chapitre, malheureusement encore si obscur, de la pathogénie.

Malgré le nombre considérable de faits dont l'embryogénie s'est enrichie, la classification des vices de conformation n'est pas toujours chose facile, et vous avez pu en juger en entendant le rapport dans lequel M. Houel vous a exposé, avec toute sa compétence, les raisons qui devaient faire ranger dans la classe des Ectroméliens

Digitized by Google

un enfant dont un de nos confrères du Brésil, M. Ribeiro de Souza-Fontes, vous avait envoyé l'observation.

Deux observations de *kystes multiloculaires* de la mâchoire, adressées par M. Herbet, d'Amiens, ont permis à M. Magitot de nous exposer des considérations toutes nouvelles sur la pathogénie de ces kystes. Si le point de départ folliculaire n'est pas douteux, puisqu'on a trouvé une dent, comment expliquer ces kystes avec 20, 30, 50 poches de volume variable? Il est impossible que chacune des poches ait pour origine un follicule, a fait observer M. Verneuil.

La réponse de M. Magitot a été aussi précise que l'avait été la question.

Ces tumeurs polycystiques ont pour point de départ des masses épithéliales qui, à la suite de la clôture des follicules, végètent et prolifèrent d'une façon extraordinaire.

M. Verneuil, qui avait déjà invoqué l'intervention de ces organes transitoires pour la production des épithéliomes tubulés et cylindriques spéciaux aux mâchoires, n'est pas éloigné d'accepter ce processus, mais M. Forget se refuse complétement à admettre cette théorie. Pour notre collègue, dont les travaux ont contribué pour une si grande part à l'histoire de ces kystes, c'est le tissu spongieux de l'os qui en fait les frais principaux, et l'influence morbide qui produit les kystes des mâchoires n'est pas différente de celle qui préside à la production des kystes des autres régions du corps.

M. Magitot a défendu avec talent son opinion; il a montré que, grâce aux travaux nouveaux sur la genèse des follicules dentaires, on était en droit d'admettre une origine anatomique des kystes de la mâchoire, tandis que le problème des kystes des os est encore à résoudre.

L'histoire de l'*inclusion scrotale* n'est malheureusement pas aussi avancée; M. Verneuil, dans un rapport, qui est un véritable mémoire, écrit à propos d'une observation adressée par M. Jules Bœckel, vous a montré que le problème de l'inclusion péritesticulaire, depuis 1855, n'a fait aucun progrès et qu'il est nécessaire d'attendre de nouvelles recherches.

Notre dernier bulletin contient l'observation d'une tumeur encore peu connue, un *kyste à contenu huileux*, qui a été adressée par M. Malherbe, de Nantes; cette observation, très-bien prise, est accompagnée de réflexions sur l'évolution de ces kystes, et M. Malherbe, adoptant l'opinion de MM. Verneuil, Le Dentu et Magitot, admet qu'ils sont d'origine congénitale.

Une observation de M. Boëns, de Charleroi, intitulée : *Occlusion du vagin par la membrane hymen, incision de cette cloison, grossesse consécutive et accouchement*, a été l'objet d'un rapport de

Digitized by Google

M. Guéniot, qui a été suivi de quelques remarques sur ce vice de conformation congénital. Plusieurs membres de la Société ont exposé, à cette occasion, la pratique qu'ils préconisent dans le cas de rétention sanguine occasionnée par l'imperforation de l'hymen.

L'histoire de ces malformations congénitales est loin d'être complète; nous avons pu en avoir la preuve à propos d'un *rétrécissement du rectum*, dont M. Lannelongue vous a présenté le moulage.

Pour M. Lannelongue, ce rétrécissement, observé chez un enfant de 6 ans, était consécutif à une chute du rectum ; M. Desprès, en examinant la pièce, crut à une malformation congénitale, mais, malgré les détails dans lesquels il est entré, son opinion n'a pu être acceptée ; MM. Farabeuf et Trélat ont prouvé que ce rétrécissement était beaucoup trop haut et qu'il ne présentait aucun des signes que des travaux récents ont permis d'assigner aux rétrécissements congénitaux du rectum.

Vous avez vu revenir à votre barre une question dont la Société s'est déjà entretenue à plusieurs reprises : le *mécanisme des épanchements du genou consécutif aux fractures de cuisse*. Malgré une observation de M. Lannelongue dans laquelle la transsudation articulaire ne paraît pas douteuse, malgré le rapport que M. Lannelongue a fait sur un travail de M. Berger, la Société n'a pas voulu se prononcer.

M. Panas a appelé votre attention sur une affection bien originale, l'*hydarthrose intermittente*. M. Verneuil, MM. Le Dentu et Anger avaient eu l'occasion d'en observer chacun un cas et quoiqu'il soit difficile de donner une explication satisfaisante, MM. Panas et Verneuil ont pensé qu'il y avait une manifestation de nature rhumatismale.

Une forme toute particulière d'*ostéopériostite* a été le sujet d'une communication de M. Duplay.

Cette affection qui ne s'accompagne ni de réaction intense soit locale soit générale, ni d'altération des parties molles, dure de un mois et demi à quatre mois et disparaît sans laisser de traces.

A côté de ces faits dont l'histoire n'est encore qu'ébauchée, je citerai une observation de collection liquide de la cuisse, dont M. Terrier vous a entretenus sous le titre de *périostite albumineuse*, nom qui lui a été donné par MM. Ollier et Poncet. Est-ce bien de la périostite ? l'épithète d'albumineuse serait-elle très-exacte ? si vous vous rappelez les quelques mots de M. Verneuil, on serait autorisé à en douter.

Plusieurs communications relatives à des points particuliers d'anatomie pathologique vous ont été communiquées.

Digitized by Google

MM. Perrier, Védrènes, Surmay vous ont montré et décrit des *luxations du maxillaire inférieur de l'épaule, de l'os iliaque.*

M. Gaujot vous a présenté un calcul de *cystine* extrait avec succès par la taille.

M. Sée a lu une note sur un *développement relatif moindre de la circonvolution pariétale ascendante gauche*, qu'il a cru pouvoir expliquer par une atrophie ancienne du membre supérieur droit.

M. T. Anger vous a fait part de ses incertitudes pour dénommer une *tumeur spongieuse de l'aine avec kyste de la grande lèvre* dont il a fait l'ablation, qui pour M. Robin, aurait pour point de départ un ganglion et qui, pour M. Cornil, serait une tumeur fibreuse.

M. Cras qui, dans un travail antérieur sur le *liseré plombique*, avait étudié l'anatomie pathologique de cette affection, est venu lire une note dans laquelle il propose de substituer à la dénomination du liseré plombique celle de *gingivite saturnine*. Pour notre distingué collègue de la marine, le liseré plombique n'est autre que le bord supérieur de plaques plombiques déposées à la face interne de la gencive dans le plexus périostique. Cette proposition a été vivement combattue par M. Magitot qui place le liseré plombique dans l'épaisseur de la couche épithéliale.

Deux observations de *tumeurs sarcomateuses de la paume de la main* vous ont été adressées l'une par M. Paquet, de Lille, l'autre par M. Gross, de Nancy. Dans le rapport qu'il vous a présenté sur cette dernière observation. M. Tillaux a appelé l'attention : 1° sur la présence de myéloplaxes contenus dans cette tumeur qui n'avait aucune relation avec le squelette puisqu'elle avait pour origine l'aponévrose ; 2° sur les suites de l'opération qui furent assez curieuses. Une incision avait mis à nu la tumeur qui fut énuclée sans difficulté, mais il se produisit, à plusieurs reprises, un bourgeonnement néoplasique qu'il fallut détruire par les caustiques. Cette particularité a donné à M. Verneuil l'occasion d'insister sur la nécessité de ne jamais énucléer les tumeurs fibroplastiques, mais de tailler en plein tissu sain, d'enlever ce qu'il appelle la zone suspecte.

MM. Lannelongue et Anger vous ont fait connaître deux points intéressants de l'*histoire de la tuberculose* en publiant : le premier, une observation avec autopsie d'*arthrite tuberculeuse*, le second, une observation de *tubercule de la choroïde.*

D'après les renseignements que M. Terrier a donnés sur l'arthrite tuberculeuse, cette affection, qui se développerait souvent chez des individus atteints de tubercules pulmonaires, pourrait être aussi la manifestation primitive de la tuberculose et le fait de M. Lannelongue, étudié avec grand soin, en est une preuve indubi-

Digitized by Google

table. De même pour le *tubercule de la choroïde*, considéré jusqu'à présent comme secondaire; or le cas de M. Anger prouve qu'il peut être la première manifestation de la tuberculose, et M. Panas en citant deux cas inédits, a confirmé cette opinion.

Vous avez entendu, avec grand intérêt, une communication de M. Perrin sur les *fractures indirectes du crâne*. Modifiant le mode d'expérimentation employé pour ce genre de recherches, M. Perrin vous a prouvé, avec pièces à l'appui, que les fractures par contre-coup existaient et il a pu nettement indiquer les conditions dans lesquelles ce genre de lésion devait se produire.

Enfin pour terminer ce qui a trait à l'anatomie pathologique, je rappellerai une intéressante observation de *fracture intra-utérine* présentée par M. Anger et une note qui vous a été lue par M. Lannelongue sur le développement de *ganglions lymphatiques entre le rectum et la vessie de l'homme*.

Plusieurs malades présentant des diagnostics difficiles ont été soumis à votre examen.

M. Boinet vous a consultés pour une *tumeur maligne de la région sous-maxillaire;* M. Gaujot, pour une tumeur de la région supérieure de la cuisse, et le diagnostic de *hernie musculaire*, porté par notre collègue, a été accepté.

M. Desprès vous a lu un rapport sur deux observations de *calcul du conduit de Wharton*, pris pour une fluxion dentaire, et il a donné quelques renseignements qui pourront faire éviter semblable erreur.

Un de nos laborieux corespondants, M. Poinsot, de Bordeaux, vous a adressé deux observations de *tumeur du testicule*.

La lecture de ce mémoire a permis à MM. Verneuil, Desprès, Forget, Anger de faire connaître plusieurs cas curieux de tumeurs du testicule et de montrer combien il fallait être encore réservé pour le diagnostic.

Cette réserve est imposée non-seulement par les difficultés qui peuvent se présenter au lit du malade, quoi qu'en ait dit M. Desprès, mais encore parce que l'histologie, avec ses progrès constants, n'a pas encore dit son dernier mot sur ce sujet, ainsi que le prouvent les observations de M. Poinsot. La première a trait à un enfant de 4 ans, opéré pour un *enchondrome*, c'est-à-dire, pour un grand nombre d'anatomo-pathologistes, tumeur bénigne; la seconde est celle d'un homme de 42 ans opéré pour un *carcinome de la variété encéphaloïde*, tumeur maligne au premier chef. Or, malgré le microscope, 6 mois après l'opération, l'enfant mourait

Digitized by Google

avec une généralisation tandis que le second, 3 ans plus tard, se portait admirablement bien et était père d'un bel enfant.

M. Verneuil a répondu aux critiques adressées au microscope, par M. Poinsot, que la marche rapide de la tumeur de l'enfant aurait dû modifier le pronostic favorable et en outre, qu'on avait souvent tort de vouloir demander aux recherches microscopiques plus qu'elles ne pouvaient donner.

Tout en reconnaissant combien les réserves de M. Verneuil sont justes, il sera toujours difficile de ne pas se laisser entraîner aux espérances qu'un examen microscopique favorable peut donner au chirurgien, surtout lorsqu'il s'agit de répondre à toutes les questions d'une famille inquiète.

M. Trousseau, qui savait combien un pronostic exact ou inexact peut influer sur la réputation du médecin, disait souvent : le monde ne pourra contrôler ni votre diagnostic ni votre traitement, mais il contrôlera votre pronostic et il vous jugera.

Aussi ne saurait-on trop s'entourer de toutes les particularités soit locales soit générales qui peuvent éclairer le chirurgien.

Deux fois cette année M. Azam vous a entretenus des dangers de la *thrombose veineuse*, en vous faisant connaître un cas de mort par embolie pulmonaire survenue après l'évacuation d'un vaste abcès. Notre collègue de Bordeaux, après avoir insisté sur les causes et sur les signes qui peuvent faire soupçonner cette lésion, recommande de ne pas faire cesser trop brusquement la compression.

M. Duplouy, de Rochefort, en vous communiquant une *ovariotomie suivie de mort*, se demandait si la nature de l'ascite concomitante, si la nature du liquide du kyste n'auraient pas pu servir de base au pronostic.

Mais au premier rang de toutes les questions qui doivent éclairer le chirurgien, se place l'*influence des maladies constitutionnelles*.

Grâce à l'impulsion vigoureuse donnée par M. Verneuil, l'étude de cette influence à peine entrevue, il y a quelques années, est devenue aujourd'hui le point de départ d'une doctrine qui s'agrandit tous les jours.

Jusqu'à présent la Société n'a pas voulu engager une discussion approfondie ; vous avez pu en juger à l'occasion de la présentation faite par M. Verneuil, d'un individu porteur d'une volumineuse *tumeur maligne du maxillaire supérieur*, pour laquelle cet homme réclamait une opération.

L'examen fit soupçonner le diabète et M. Verneuil refusa d'opérer; dans l'exposition que notre collègue fit de son malade il vous a communiqué la relation de plusieurs opérations faites sur

Digitized by Google

des diabétiques qui permettent de penser que, dans quelques cas, on peut modifier la gravité du pronostic par un traitement approprié et combien il faut se défier des diabètes intermittents.

M. Desprès a abordé l'étude d'une question bien voisine, dans une communication intitulée : *De l'opportunité des opérations chez les vieillards*. Se basant sur trois opérations pratiquées sur des individus âgés de plus de 75 ans et particulièrement sur une observation de fibrome de la paroi abdominale opéré chez une femme de 80 ans 1/2, qu'il nous a présentée, M. Desprès croit, contrairement à l'opinion acceptée couramment, que l'on ne doit pas porter un pronostic fâcheux, lorsqu'on opérera un vieillard et d'un tempérament sec. M. Terrier ne partage pas cet optimisme et pense que l'on ne doit opérer que pour des cas urgents, car rien ne peut vous assurer que les organes ne sont pas arrivés à la limite de la santé que le moindre ébranlement détruira.

Un de nos collègues de province, M. Mordret, du Mans, dans un mémoire sur les *luxations et fractures chez les aliénés*, a montré qu'il y avait peut-être une certaine relation de cause à effet entre l'aliénation mentale et ces traumatismes; mais les faits de M. Mordret ne lui ont pas paru assez nombreux pour en tirer des conclusions absolues.

A côté de ce problème si intéressant de l'influence des maladies constitutionnelles sur le traumatisme se place la contre-partie : *l'influence du traumatisme sur le développement des affections morbides antérieures*. Cette question a été étudiée par M. Verneuil dans un rapport qu'il vous a lu sur trois observations adressées par notre collègue M. Védrènes, alors candidat. Dans la première observation, à la suite d'une opération insignifiante, *introduction d'une sonde cannelée dans une fistule anale chez un arthritique*, on a vu survenir une attaque de *rhumatisme articulaire aigu*, dans la seconde *une fracture de bras chez un asthmatique* a été suivie d'un accès d'*asthme avec orthopnée* et enfin dans la troisième, la *ligature de deux petites hémorrhoïdes* a été suivie d'*ataxie locomotrice*.

Comme M. Védrènes, M. Verneuil a admis que le traumatisme peut aussi bien éveiller que réveiller une disposition morbide à la condition que celle-ci soit manifestement virtuelle; il concluait que chez des sujets dont la constitution est peu ou moins tarée, il faut s'attendre à voir : 1° le traumatisme, quel qu'il soit, provoquer des accidents du côté des organes, appareils ou systèmes plus ou moins impressionnables ou réellement altérés; 2° ces accidents revêtir des caractères de ceux qu'aurait pu engendrer spontanément l'état constitutionnel, et M. Verneuil appelait particulièrement

Digitized by Google

l'attention sur la nécessité de faire un choix des procédés rapides et peu douloureux pour les sujets débilités et névropathes.

Quelques mois plus tard, dans un mémoire original, M. Verneuil revenait sur cette question, en vous entretenant des *vomissements opiniâtres à la suite des opérations chirurgicales*. A quoi tiennent, demande M. Verneuil, ces vomissements qui commencent peu de temps après l'opération, se répètent et se prolongent 2 ou 3 jours, sinon davantage, et pendant cette période empêchent plus ou moins complétement l'absorption des boissons et des aliments ingérés ? Est-ce au chloroforme ? Non, puisqu'on trouve ces vomissements indiqués dans des observations recueillies à une époque où l'on n'employait ni éther ni chloroforme. La solution du problème se trouve dans cette grande loi, à laquelle M. Verneuil faisait allusion dans le rapport précédent.

« Le trauma peut provoquer à distance dans des organes isolés et même dans l'organisme tout entier les troubles fonctionnels et les actes morbides les plus divers » ; par conséquent, sous l'influence excitatrice du traumatisme, l'*organe*, l'*appareil* ou *système taré* jouera le rôle de *locus minoris resistantiæ*, et souffrira comme il a déjà souffert ou comme il est destiné à souffrir dans la suite. Se basant sur cette loi, M. Verneuil est arrivé à conclure que l'on pourrait souvent prévoir ces vomissements, lorsqu'on se trouve en présence d'états pathologiques antérieurs : dyspepsies, lésions abdominales, hépatiques ou rénales qui créent par eux-mêmes une disposition aux vomissements que le traumatisme réveille.

L'influence de ces organes malades, de *ces organes tarés*, comme les appelle M. Verneuil, n'est pas douteux, et notre collègue nous en a encore donné une preuve en vous parlant des altérations rénales consécutives aux fistules vésico-vaginales : ces altérations rénales qui seraient pour MM. Verneuil et Le Dentu des néphrites dépendant de l'oblitération des uretères et qui, pour M. Desprès, seraient de la néphrite parasitaire, doivent faire éloigner toute intervention chirurgicale sous peine, non-seulement d'insuccès, mais encore de crainte de mort.

Une observation de M. Poinsot a encore permis à M. Verneuil d'appeler l'attention sur un corollaire de cette grande loi que je viens de rappeler, corollaire que M. Verneuil avait déjà formulé en ces termes : Dans certains cas, l'opération semble exercer, sur des foyers néoplasiques secondaires, une action excitatrice qui leur imprime une activité proliferatrice extrême. Ces faits ne sont pas rares, nous en avons tous rencontré, et M. Verneuil vous a parlé de douze opérations d'ablation de néoplasmes, dont la terminaison fatale fut occasionnée par des accidents graves que le traumatisme

Digitized by Google

avait fait développer dans des masses secondaires viscérales qu'un examen approfondi n'avait pas fait reconnaître.

Je vous prie, messieurs, de me pardonner la longueur avec laquelle je vous ai rappelé ces travaux, mais cette série de communications sera, je n'en doute pas, une des parties les plus intéressantes de notre *Bulletin*.

Une heureuse circonstance nous a permis d'entendre à cette tribune notre éminent collègue de Londres, M. Lister. Dans une improvisation très-remarquable, à laquelle l'accent étranger donnait encore un certain attrait, M. Lister a exposé le procédé auquel il a donné son nom. Cette communication, qui avait pour sujet le *traitement des abcès par congestion*, a été accueillie avec une véritable faveur.

Aujourd'hui, il est impossible de nier le rôle considérable que les recherches sur la putréfaction ont donné au mode du pansement, et il me suffira de vous rappeler les observations qui vous ont été communiquées cette année, pour montrer que presque tous les chirurgiens y attachent une véritable importance. M. Desprès seul, lutte avec énergie contre les pansements antiseptiques, auxquels il préfère l'immobilisation, pansement auquel il ne craint pas de donner un nom assez réaliste. Je n'ai aucun droit pour discuter ici cette opinion que M. Desprès soutient avec des statistiques intéressantes, mais je devais vous en parler avant de vous énumérer les opérations dans lesquelles on a mis en usage la méthode antiseptique, car, ainsi que M. Verneuil l'a fait nettement ressortir à l'occasion d'une note de M. Boinet sur les *fractures compliquées de jambe*, il y a maintenant une *méthode antiseptique* qui comprend un grand nombre de procédés.

L'*extraction à ciel ouvert des corps étrangers du genou*, regardée à bon droit comme une opération des plus meurtrières, a complétement changé de pronostic depuis l'application de la méthode antiseptique ; M. Verneuil vous en a cité un exemple remarquable et a donné l'occasion à MM. Gillette, Paquet, Chipault, Erhmann, de faire connaître plusieurs observations d'extraction directe faite avec plein succès.

Grâce à la méthode antiseptique, l'ouverture de l'abdomen a perdu de sa gravité, et vous avez pu le constater par le récit d'une brillante *opération de gastrotomie*, avec pansement de Lister, faite par M. Terrier, pour une hernie ventrale.

Un chirurgien de Moscou, M. Dobronravow, est venu vous communiquer une observation d'*ovariotomie double pansée antiseptiquement*.

Digitized by Google

Il y a peu de jours encore, la relation d'une observation d'*ovariotomie* pratiquée par MM. Terrier et Pozzi, pour *une tumeur solide de deux ovaires*, permettait de constater le bon résultat du drainage par le cul-de-sac recto-vaginal avec les lavages d'eau phéniquée, et cette communication engageait M. Panas à vous citer un nouveau cas d'ovariotomie opérée avec succès, en employant la méthode antiseptique.

La valeur du drainage par le cul-de-sac recto-vaginal est encore fort contestée, aussi plusieurs de nos collègues préfèrent-ils suivre la pratique de Spencer Wills et introduire, à travers les lèvres de la plaie, un long tube de verre. Dans l'opération de M. Terrier, le drainage avait été mis en usage faute de mieux, mais le bon résultat ainsi obtenu est à enregistrer, et on pourra le comparer à celui que M. Gillette a obtenu par le même procédé dans un cas de phlegmon suppuré du ligament large.

Si le choix du pansement a une grande importance, le choix du manuel opératoire n'est pas moins à considérer; aussi, depuis plusieurs années, étudiez-vous avec grand soin la *valeur du galvano-cautère et du thermo-cautère.*

D'après vos dernières délibérations, il semble que pour l'*exécution de la trachéotomie*, la balance penche en faveur de ce procédé. M. Verneuil vous a encore exprimé tous les avantages qu'il lui reconnaît; M. de Saint-Germain est venu vous déclarer que sa conviction était faite et qu'il n'hésiterait plus aujourd'hui à y recourir. La plus sérieuse objection adressée à la méthode galvanique, était basée sur la formation d'eschares dont l'élimination ne devait pas être sans inconvénients; une observation, avec pièce à l'appui, présentée par M. Berger, un renseignement donné par M. Verneuil sur un opéré de M. Paulet semblent réfuter cette objection.

M. Krishaber, aujourd'hui grand partisan du galvano-cautère, l'a mis encore en usage dans un nouveau procédé de *laryngotomie* dont il vous a entretenus, la *laryngotomie intercricothyroïdienne*, et M. Nicaise, qui vous en a rendu compte dans un savant rapport, lui a entièrement donné son approbation.

Si les propriétés hémostatiques du couteau galvanique peuvent être discutées, celles de l'anse galvanique ne sont pas douteuses; aussi M. Tillaux y a-t-il eu recours pour pratiquer la *désarticulation de la cuisse* d'un malade anémié; grâce à l'emploi habilement combiné de l'anse galvanique et d'un thermo-cautère, l'opération a été exécutée rapidement avec une perte de sang insignifiante.

La Société ne pouvait pas suivre M. Tillaux dans l'examen de

Digitized by Google

ce procédé particulier, mais une discussion très-intéressante, quoique très-courte, s'est engagée sur le procédé opératoire qui pouvait, avec l'emploi du bistouri, faire perdre le moins de sang, et MM. Perrin et Guyon vous ont fait connaître les procédés à incision externe auxquels ils donnent la préférence.

Quelques mois plus tard, M. Farabeuf, dans une communication aussi remarquable par la forme que par le fond, revenant sur cette question, a fait un exposé critique des *différents procédés de désarticulation de cuisse;* il a mis en évidence les raisons anatomiques qui lui font conseiller l'incision antérieure, avec la précaution de raser les os avec le couteau. M. Verneuil, quoique ne voulant pas entrer dans la discussion, a défendu, en quelques mots, le procédé avec ligature préalable qui n'est ni long ni difficile, et il a fait remarquer que le procédé dans lequel on rase les os, est encore à étudier.

La question des résections ne vous a pas beaucoup occupé, mais l'importance n'en sera pas moindre. M. Réverdin, de Genève, vous a entretenus d'une *résection complète du poignet* et M. Verneuil d'un *point particulier du manuel opératoire de certaines résections.*

La *résection du poignet,* très-préconisée à Londres par M. Lister, n'est acceptée en France que pour des cas tout à fait spéciaux et, si l'on en croyait M. Desprès, elle n'aurait jamais de raison d'être exécutée. MM. Le Dentu et Tillaux sont beaucoup moins exclusifs que M. Desprès, et pensent qu'en présence d'une arthrite fongueuse, suite de synovite, la résection peut être tentée, lorsque la conservation devient impossible. Dans le cas de M. Réverdin, il fallait ou amputer ou faire la résection, le résultat a été excellent et peut engager les chirurgiens à y recourir en cas nécessaire.

La communication de M. Verneuil a quelques points de rapprochement avec cette dernière, car elle traite d'un *point particulier du manuel opératoire de la résection du poignet et de la résection tibiotarsienne;* les conclusions déduites par M. Verneuil, vous les feront connaître : pour la *résection du poignet,* sectionner le tendon du muscle cubital antérieur pour éviter l'adduction de la main, observée deux fois par M. Verneuil, à la suite de cette résection, et pour l'*articulation tibiotarsienne,* lorsqu'un des groupes musculaires aura été détruit par le traumatisme, sectionner les muscles antagonistes pour éviter le pied-bot consécutif.

Vous avez entendu, avec un vif intérêt, l'exposition d'un point de médecine opératoire pure, au sujet de la *ligature de la fémo-*

Digitized by Google

rale au-dessus de l'anneau du troisième adducteur qui vous a été faite par M. Farabeuf.

Un important mémoire de M. Ehrmann, de Mulhouse, présenté sous un titre bien modeste : *Remarque sur un cas de ligature de l'artère carotide primitive, nécessitée par une hémorrhagie grave consécutive à l'ouverture spontanée d'un phlegmon de la région amygdalienne*, a appelé votre attention sur un des points les plus délicats de la pratique chirurgicale.

L'histoire des *corps étrangers du rectum* et de l'*S iliaque* a occupé quelques-uns de vos instants; un chirurgien étranger, M. Studsgaard, de Copenhague, vous a lu un beau travail, que vous avez jugé digne de vos Bulletins, sur *une observation de corps étranger de l'S iliaque enlevé par la laparo-entérotomie;* un ancien interne des hôpitaux, M. Turgis, de Falaise, vous a fait parvenir une observation de *corps étranger du rectum* extrait par la *rectotomie linéaire;* comme pour le travail de notre confrère danois, vous avez voté l'insertion de celui de M. Turgis, et quoiqu'il n'y ait pas eu de véritable discussion, on trouvera dans vos procès-verbaux, des remarques intéressantes sur l'extraction de ces corps étrangers, dues à MM. Verneuil, Anger, Lucas-Championnière, Sée et Tillaux.

De nombreux documents sur le procédé à employer pour opérer les calculs vésicaux de la femme, se trouvent dans nos *Bulletins*. M. Le Dentu et M. Pamard, d'Avignon, vous ont parlé de calculs développés autour d'épingle à cheveux, qu'ils ont pu extraire par le canal de l'urèthre sans voir survenir d'incontinence d'urine.

M. Pilate, d'Orléans, suivant les conseils de M. Guyon, a obtenu un très-beau succès en exécutant la taille vésico-vaginale suivie de la suture immédiate. M. Guyon qui, déjà l'année dernière, avait préconisé cette opération, a cité un nouveau succès obtenu dans des circonstances exceptionnelles.

L'*ophthalmologie* vous aura valu des communications du plus haut intérêt.

M. Cras vous a décrit plusieurs faits curieux de *cécité unilatérale;* M. Trélat vous a fait un brillant rapport verbal sur une *disposition des muscles droits*, décrite par M. Boucheron.

Un de nos distingués confrères de province, M. Vibert, du Puy, vous a lu un mémoire sur un nouveau procédé d'*extraction de la cataracte*, dont les résultats n'ont été acceptés qu'avec une grande réserve, par M. Giraud-Teulon, dans son consciencieux rapport.

Un mémoire très-instructif sur les *dangers du tatouage de la cornée;* la présentation de deux malades guéris, par l'*inoculation blennorrhagique* de *pannus granuleux de la cornée* ayant résisté à tous les traitements, et enfin un remarquable travail sur le kératocone, affection encore si obscure, qui vous ont été commu-

Digitized by Google

niquées par M. Panas, vous ont fait toucher aux problèmes les plus délicats de la clinique et de la science, et vous ont permis d'applaudir d'avance au succès de notre excellent collègue.

Je ne veux pas terminer ce compte rendu sans vous rappeler l'observation si intéressante de *plaie pénétrante de poitrine*, qui vous a été communiquée par M. Polaillon. Cette observation a fait connaître une nouvelle source d'hémothorax, la blessure d'une veine collatérale de l'artère diaphragmatique inférieure, et a prouvé que, conformément au précepte soutenu par M. Duplay, dans son savant rapport sur un travail de M. Cauvy, de Béziers, la réduction d'une hernie du poumon ne devait pas être tentée, et qu'il fallait se conduire pour la hernie du poumon comme pour la hernie de l'épiploon.

Je m'arrête, messieurs, car vouloir tout citer est chose impossible, mais je pense que malgré les omissions de ce compte rendu, je vous ai donné la preuve que l'importance des travaux de la Société de chirurgie va toujours croissant.

Je croirais cependant n'avoir pas complétement rempli mon rôle de Secrétaire, si je ne rappelais ici les nombreuses visites de nos correspondants, et, surtout, si je ne parlais pas des éminents chirurgiens étrangers qui ont occupé votre tribune et qui, par leur désir de vous être associés, vous ont donné la preuve de la haute situation que la Société de chirurgie a su conquérir dans le monde entier.

Eloge de M. Bouvier prononcé par M. de Saint-Germain, Secrétaire général.

Messieurs,

Il est une branche de la chirurgie, aride entre toutes, souvent incertaine dans ses résultats, toujours longue dans ses effets, et qui, à cause de son peu de brillant, est délaissée par le plus grand nombre.

Je veux parler de l'orthopédie. En raison même de ses rapports nécessaires avec la construction des appareils, avec l'exécution de certaines manœuvres, de certains exercices, elle aurait une tendance fâcheuse à tomber aux mains des corsetiers, des masseurs et des gymnastes, s'il ne surgissait de temps à autre des hommes qui par leur haute situation scientifique, leur amour ardent de la vérité, ne relevaient son niveau et lui conservaient le prestige qui lui est dû.

Au premier rang de ces hommes brille Bouvier, dont j'ai aujourd'hui l'insigne honneur de lire devant vous l'éloge.

Digitized by Google

Non content de travailler jusqu'à son dernier jour, d'établir sur les recherches les plus patientes et les plus minutieuses, les bases d'un monument impérissable, il voulut que la forme fût digne du fond. Linguiste érudit, il s'attacha à toujours écrire purement, et l'on peut dire de lui, qu'à l'exemple de Chomel, de Denonvilliers, de Bérard, de Cruveilhier, il fut l'un des représentants les plus brillants de la littérature appliquée à la médecine et à la chirurgie.

C'est à ce double titre, messieurs, que Bouvier a occupé durant sa vie le poste éminent qui le recommandait à l'estime, au respect de ses comtemporains ; c'est à ce double titre qu'il vivra dans l'histoire de la science, et que nous pouvons le revendiquer comme un des plus beaux fleurons de notre compagnie.

Né à Paris en 1799, il débuta dans la carrière par de rares succès scolaires et fut bientôt nommé préparateur d'anatomie puis répétiteur aux cours du célèbre Béclard qui lui avait voué une estime toute particulière, et qui l'associa plus tard à ses travaux.

Lauréat de l'école pratique, à 19 ans, il était l'année suivante nommé interne des hôpitaux, et 2 ans après aide d'anatomie.

Bientôt il ouvrait des cours publics d'anatomie et de physiologie.

En 1824, Bouvier fut nommé agrégé à la Faculté. A peine était-il entré en fonction qu'une cruelle ophthalmie le força de suspendre son enseignement.

Un malheur irréparable vint le frapper au même moment. Il perdit Béclard, son ami, son protecteur, son second père. Sa douleur fut immense ; et nous avons sous les yeux une pièce de vers qu'il écrivit alors, élégie dont les vers, pour se ressentir de l'afféterie un peu prétentieuse de l'époque, n'en respirent pas moins un sentiment profond. Vous pourrez en juger par ces deux strophes :

Ils sont donc prononcés ces éternels adieux !
Il nous quitte, il nous laisse, et pour un long voyage,
Il est parti sans nous ; et quel départ, grands Dieux !
Par l'espoir du retour nous armant de courage,
En vain nous l'attendons ; nos cœurs seront déçus,
Il n'est plus !

Béclard, ô mon ami, mon maître, mon appui,
Je te vis, et soudain a cessé ma misère ;
Et tant que tu vécus, pour moi l'espoir a lui.
Ainsi qu'un tendre agneau séparé de sa mère.
Je te demande, errant aux lieux où je naquis
Las ton fils !

Profondément découragé, il ne savait quelle voie suivre lorsqu'on lui conseilla de s'occuper d'orthopédie.

Digitized by Google

Malgré les travaux importants de Mellet et de Divernois, cette branche de la chirurgie se trouvait alors livrée à quelques spécialistes sans valeur. On fit comprendre à Bouvier la situation que lui vaudraient ses travaux antérieurs. Il résolut de consacrer tout son temps au progrès de l'étude des difformités.

Sentant le besoin d'avoir une maison où il pût réunir les malades atteints des affections qu'il avait à cœur de soigner, il fit l'acquisition de la maison de santé qu'il dirigea longtemps.

Cet établissement était précisément celui dans lequel avaient été importés d'Allemagne quelques années auparavant, par des personnes complétement étrangères à la médecine, les lits mécaniques destinés à combattre les courbures de la colonne vertébrale.

Bouvier eut ainsi l'occasion d'expérimenter la méthode de l'extention et repoussa à plusieurs reprises les attaques dont ces lits furent l'objet. C'est ainsi que lorsque le Dr Lachaise publia, en 1827, son *Précis physiologique sur les courbures de l'épine*, dans lequel il cherchait à démontrer que l'extension était irrationnelle, Bouvier le traita d'utopiste, presque de visionnaire; il n'en profita pas moins des avis qu'on lui donnait, puisqu'il enleva à l'extension ce qu'elle avait de trop exclusif et qu'il annexa à la thérapeutique orthopédique une gymnastique médicale sagement appliquée. Nous verrons, du reste, dans plusieurs périodes de la vie de Bouvier, ses préventions primitives contre la gymnastique s'effacer, au point de la proposer dans des affections étrangères aux malformations. C'est ainsi que dans un mémoire remarquable lu à l'Académie en 1854, après un très-brillant historique de la chorée où il établit la distinction entre la chorea sancti-viti antérieure à Sydenham et la danse de Saint-Guy de Sydenham qui répond à notre chorée vulgaire, il proposa avec juste raison, la gymnastique médicale comme moyen thérapeutique, en affirmant que dans la plupart des cas la gymnastique ne le cède en efficacité à aucun des autres modes de traitement et qu'elle n'a point les inconvénients attachés à plusieurs d'entre eux.

Loin de faire, de son établissement orthopédique, une spéculation, comme l'en ont accusé, avec une certaine aigreur, quelques-uns de ses détracteurs, il ne s'occupa que du côté scientifique, et l'on peut dire que pendant toute la durée de cette institution la situation de fortune de Bouvier ne fit pas de véritables progrès; elle fût même restée très-probablement plus que modeste, si une expropriation, faite dans des conditions très-heureuses, ne lui eût assure une position de fortune absolument indépendante.

Il manquait à Bouvier, qui était avant tout un homme de science et non un homme d'argent, l'élément indispensable au succès de semblables entreprises. Le côté administratif, com-

Digitized by Google

mercial, si vous me permettez l'expression, était absolument délaissé ; l'ordre le plus parfait régnait dans la maison, mais l'on ne songeait pas à en tirer profit ; et madame Bouvier, dont la haute intelligence secondait son mari dans l'exercice de sa profession, lui était encore d'un plus grand secours dans les conseils qu'elle lui donnait pour la préparation de ses discours à l'Académie que pour certains détails de ménage et de comptabilité.

Bouvier aimait en effet, quand le soir était venu, à préparer, à ciseler les communications qu'il devait faire aux sociétés savantes en compagnie de sa femme et d'un de ses élèves favoris. Il leur lisait ses discours, leur demandait leur avis sur telle ou telle période, préparait ses effets, soignait ses intonations, et acceptait d'assez bonne grâce leurs critiques et leurs conseils.

Madame Bouvier se chargeait surtout d'émousser les traits, par trop piquants, et c'est à son influence que nous dûmes de ne point entendre, à la tribune, certaines attaques violentes dont la justesse ne diminuait pas l'amertume. Bouvier avait en son goût, en son tact, une confiance absolue et se soumettait non pas toujours sans lutte aux conseils que lui donnait son exquise bonté et son intelligence éclairée.

Cette digression nous a quelque peu éloignés de la carrière de Bouvier, que nous allons retracer en peu de mots :

En 1835, un concours avait été ouvert à l'Académie des sciences, sur les difformités du système osseux : le travail de Bouvier fut jugé digne du prix de 6,000 francs.

Promu en 1831, à la suite d'un concours public, médecin du Bureau central, Bouvier donna les preuves d'un infatigable dévouement à l'époque de la désastreuse invasion du choléra.

En 1837 nous le voyons attaché à l'hospice de la Rochefoucault.

En 1840, à l'hospice de la Salpêtrière.

En 1844, à la Pitié.

Il fut chargé, en outre, des traitements orthopédiques des enfants trouvés. Enfin, Duval ayant été, vers cette époque, appelé à diriger les traitements orthopédiques de la consultation du Bureau central, l'administration avait décidé qu'une commission composée de trois membres médecins et chirurgiens des hôpitaux serait nommée à l'effet d'examiner, de concert avec Duval, les malades atteints de difformités, qui se présenteraient à la consultation, et seraient de plus chargés de contrôler la nature de l'appareil qu'il était convenable d'appliquer, ainsi que les résultats obtenus par le traitement.

Cette commission, qui a vécu jusqu'à la mort de Duval, a vu se succéder bien des médecins et bien des chirurgiens des hôpitaux ;

Digitized by Google

mais elle a fonctionné avec la scrupuleuse régularité que l'on sait, grâce à l'activité et à la persévérance de Bouvier, qui l'a, pour ainsi dire, présidée jusqu'à la fin.

Agrégé de la Faculté depuis 1824, Bouvier fut nommé en 1838 chevalier de la Légion d'honneur, et l'année suivante, membre de l'Académie de médecine.

Après ses nombreuses migrations dans les hôpitaux, c'est à l'hôpital des Enfants qu'il vint terminer sa carrière, et c'est là qu'il reçut la croix d'officier de la Légion d'honneur.

Nous parlerons plus tard des magnifiques leçons qu'il fit à l'hôpital des Enfants, et de l'ouvrage qui en fut le couronnement. Mais j'ai hâte de faire passer sous vos yeux les nombreux titres scientifiques qui recommandent Bouvier à l'admiration de ses contemporains et des générations futures.

Bien que dans sa longue carrière il ait touché beaucoup de questions, c'est à l'orthopédie qu'il a consacré la plus grande partie de son temps.

Son mémoire en 1838 sur le pied-bot et son traitement par la section du tendon d'Achille est encore aujourd'hui plein d'actualité, et n'a pas vieilli d'un jour.

Rapportant à Lorenz, chirurgien de Francfort, en 1784, puis à Michaelis, en 1811, l'honneur d'avoir, les premiers, pratiqué la section du tendon d'Achille, il relate le fait de Delpech qui, en 1816, fit le premier la section sous-cutanée. Il fait ressortir la cause du demi-succès obtenu par l'illustre chirurgien de Montpellier qui, au lieu de porter aussitôt le pied dans la flexion, le maintint longtemps dans l'extension afin d'affronter les deux bouts du tendon, et constate qu'il eût eu peu d'imitateurs sans l'initiative de Stromeyer qui, en 1833 et 1834, publia 6 nouveaux cas de ténotomie du tendon d'Achille par la méthode de Delpech.

C'est à la fin de 1835, précisément à la même époque où Duval la fit pour la première fois, que Bouvier pratiqua à son tour la section du tendon d'Achille. Perfectionnant le procédé de Stromeyer, il supprima une des deux ouvertures que conseillait ce dernier et, contrairement à Delpech et à Stromeyer, il porta le pied dans la flexion aussitôt après la division du tendon.

Etudiant enfin le mécanisme de la réunion, il en exposa les lois d'une manière précise et fit faire un grand pas à la ténotomie sous-cutanée.

En 1838, à propos d'un fœtus de 7 mois, présentant diverses rétractions musculaires, Bouvier examine la question de savoir si ces rétractions sont primitives et liées à une affection de la moelle ou consécutives à une pression des parties du fœtus les unes sur les autres, déterminée par sa situation dans l'utérus et peut-être

Digitized by Google

aussi par la disposition du cordon ombilical. Il fait valoir, en faveur de la seconde hypothèse, la variété de ces déviations qu'explique parfaitement l'attitude de chaque membre dans le sein de la mère. La même année, l'autopsie remarquable d'un tailleur mort phthisique à l'Hôtel-Dieu, et affecté depuis l'âge de 5 ans, d'une rétraction du membre inférieur droit consécutive à des convulsions générales permet à Bouvier de montrer la flexion permanente et forcée de la cuisse sur le bassin, et de la jambe sur la cuisse, le pied en équinisme, les muscles pâles et amincis ; enfin l'arrêt de développement des os, puisque les fémurs et les tibias du côté atrophié mesuraient 2 pouces de moins que ceux du côté sain. Bouvier tire de cette remarquable observation, la nécessité de faire la ténotomie de bonne heure, de façon à éviter l'atrophie. En 1839, dans une discussion relative à la ténotomie appliquée aux déviations du rachis, Bouvier établit d'une manière péremptoire : que le plus grand nombre des déviations latérales de l'épine sont constituées primitivement et essentiellement par une déformation particulière des vertèbres et des ligaments intervertébraux ; qu'il n'existe pas dans le plus grand nombre des déviations latérales de l'épine de contraction des muscles du dos, comparable à la contracture des pieds-bots; que d'après les données de l'anatomie pathologique, la ténotomie n'est pas applicable à cet ordre de difformités.

A l'appui de ces propositions, il montre le rachis d'un homme de 35 ans, atteint d'une courbure latérale droite de la région dorsale. A l'aide d'un grand effort de redressement, il fait voir que les muscles du côté concave ne sont pour rien dans l'incurvation et ne forment pas de corde tendue ; aussi, leur section jusqu'à l'os ne redresse-t-elle rien. La même expérience, faite sur de jeunes sujets, donne lieu à des résultats aussi négatifs.

Plus tard, à l'Académie des sciences, en 1841, dans un mémoire remarquable sur l'appréciation de la myotomie appliquée au traitement des déviations, il revient sur le même sujet. La myotomie, dit-il, n'est profitable que s'il y a raccourcissement et contracture.

Or, dans le cas présent, il y a un affaissement latéral des vertèbres et non un glissement consécutif à des tractions musculaires, et cet affaissement est dû à l'inégalité de développement des deux moitiés latérales de la vertèbre. Il condamne sans appel la myotomie, se fondant sur les expériences très-curieuses de non-contracture dans la position horizontale et de durcissement des muscles spinaux dans la station.

Cette aversion pour la myotomie lui était du reste inspirée par un certain nombre de faits anotomo-pathologiques, entre autres,

Digitized by Google

par l'examen fait, en 1839, du squelette d'un enfant rachitique, qui présentait entre autres lésions une très-forte courbure de la colonne vertébrale dans la région dorsale. La déviation s'effaçait par un grand effort pendant lequel les muscles du côté concave n'étaient nullement tendus, et l'on pouvait, en divisant en partie les ligaments, produire une courbure en sens contraire sans rencontrer de la part de ces muscles la moindre résistance.

En 1852, dans une remarquable communication à l'Académie de médecine sur la paralysie musculaire atrophique, il en tire des conclusions intéressantes au point de vue des déviations de la colonne vertébrale.

L'état graisseux des muscles, dans les parties affectées de difformités, se voit, dit-il, dans deux circonstances principales, savoir :

Lorsque ces organes sont soumis, par suite des dérangements du squelette, à un défaut d'action trop longtemps prolongé; ou quand ils sont affectés de paralysie ancienne, de contracture paralytique ou même de contracture simple.

Comme exemple du premier cas, on peut citer la transformation graisseuse des muscles du côté concave des courbures latérales de l'épine dans la vieillesse.

Dans le second cas, qui comprend les pieds-bots simples et paralytiques, le torticolis par contracture et toutes les autres flexions et inclinaisons articulaires, quand elles dépendent de la même cause, l'atrophie, par défaut d'innervation, joue le principal rôle dans l'étiologie de la transformation.

Cette transformation est le plus souvent consécutive à la difformité, mais elle peut aussi en être la cause.

A côté de ces travaux, nous trouvons avec plaisir et délassement un mémoire de Bouvier à l'Académie de médecine, en 1852, intitulé modestement : *Recherches sur l'usage des corsets.*

Au début de ce petit chef-d'œuvre historique et humoristique, Bouvier déclare avec une certaine hardiesse qui m'étonne, d'autant plus qu'elle est absolument contraire à sa manière habituelle, qu'il est décidé à envisager d'en haut la question des corsets. Réfutant l'opinion erronée de Rousseau, lorsque celui-ci disait : « Que de toutes ces entraves gothiques, de ces multitudes de ligatures qui tiennent de toutes parts nos membres en presse, les anciens n'en avaient pas une seule », Bouvier s'appuie sur des faits, et retrouve chez les dames romaines les bandes mamillaires destinées à relever les seins et le busc qui soutenait les bandes. Passant en revue les costumes du moyen âge, il n'y trouve pas de trace de corset, et bien que les estampes et les tableaux du temps nous montrent des tailles d'une rigidité et d'une rectitude

Digitized by Google

imposantes, cet effet aurait, paraîtrait-il, été obtenu à l'aide d'un justaucorps appelé surcot, ajusté avec le plus grand soin, fait d'une étoffe très-résistante, mais ne recélant aucune baleine, aucun tuteur. C'est à Catherine de Médicis qu'il faut arriver pour trouver l'usage du corset en France. Encore, ce corset, auquel on donnait le nom de corps, était-il fait pour amplifier les formes bien plus que pour les modeler, et avait-il plutôt pour effet d'exagérer les hanches que de soutenir les seins. Quoi qu'il en soit, l'industrie des corsetiers ne fit guère de progrès jusqu'au règne de Louis XIV; elle menaçait même de tomber dans le marasme, quand une véritable renaissance des corsets s'opéra sous le souffle puissant et inventif de Reisser, tailleur obscur de Lyon, et bientôt corsetier en vogue sous la Régence. On ne peut dire jusqu'où eussent été les progrès dans cette voie, si la Révolution française n'avait emporté du même coup les corps à baleine avec les paniers, l'habit à la Française, la poudre et les perruques.

Nous avons pris notre revanche; et l'on peut affirmer que depuis 1793 les corsetiers n'ont pas absolument perdu leur temps. Bouvier leur tend, du reste, une main secourable, et prenant à partie Rousseau, qui dit avec raison : « La femme est faite spécialement pour plaire à l'homme. » Elle doit vouloir lui plaire, comme elle le veut, en effet; mais qui a tort de dire plus loin : « Un sein qui tombe, un ventre qui grossit, cela déplaît fort, j'en conviens, dans une personne de vingt ans ; mais cela ne choque plus à trente. » Bouvier proteste de toutes ses forces contre cette limite d'âge et ne s'étonne plus que Rousseau n'ait converti personne.

Aussi conclut-il de la sorte. Non-seulement des motifs déduits de l'esthétique et de la destination totale de la femme doivent engager le médecin à permettre l'usage des corsets, mais en outre, il est diverses circonstances, telles que le volume des seins, le relâchement ou la distension de la paroi musculaire de l'abdomen, la voussure habituelle du tronc, la déviation latérale du rachis, qui indiquent formellement l'emploi de cette sorte de bandage, soit comme moyen hygiénique, soit même pour aider à la guérison de certaines lésions.

Dans un très-beau discours fait à l'Académie en 1856, à propos de la méthode sous-cutanée, il s'occupe de définir exactement l'expression de méthode sous-cutanée et de rechercher la valeur de tout ce qui se rattache à ce genre d'opération. Reprenant plus tard cette étude, en 1865, sur le même théâtre, il réhabilite Stromeyer, comme le véritable inventeur de la méthode, et foudroie son adversaire dans un véritable réquisitoire.

Son but, dit-il, en parlant de son contradicteur, n'a pas été de faire l'histoire de cette découverte mais de saper les fondements de

Digitized by Google

cette histoire, d'en effacer tous ceux qui avaient le droit d'y figurer, ou de ne laisser que leur ombre et de dresser sur ses ruines sa propre personnalité.

Plus tard, en 1858, nous le voyons dans une discussion mémorable de la Société de chirurgie, sur le mal de Pott, réfuter l'opinion que l'on formulait ainsi : La maladie décrite par Pott, n'est pas la même que celle qui produit les abcès par congestion. Ce qui fait la gloire de Pott, dit Bouvier, ce n'est pas le traitement par les cautères, traitement d'une efficacité douteuse, mais l'étude plus approfondie qu'il a faite du mal vertébral; c'est la discussion tracée de main de maître qu'il nous a laissée ; et après une analyse minutieuse de cent observations de mal vertébral, Bouvier conclut à l'impossibilité de scinder le mal de Pott en tuberculeux et en non tuberculeux.

Le torticolis fut, pendant une période de la vie de Bouvier, le sujet de ses études favorites. Après la relation d'une de ces rares autopsies que l'on a l'occasion de faire quand le sujet succombe à une affection intercurrente, et dans laquelle il décrit minutieusement les altérations tendineuses et musculaires, il insiste sur ce fait que les altérations osseuses sont exceptionnelles et que malgré une attitude vicieuse datant de vingt-cinq ans, on trouvait pour toute lésion un léger amincissement latéral de l'axis. Cette opinion, contraire à l'opinion moderne, qui voudrait que l'affection osseuse ou articulaire eût presque toujours précédé la rétraction musculaire, eût dû rendre Bouvier partisan acharné de la ténotomie, appliquée au torticolis. Nous trouvons au contraire chez lui une certaine froideur pour cette opération. La devons-nous au souvenir de cette erreur de diagnostic qu'il relate avec une si grande loyauté et qui est relative à un malade dont la ténotomie était décidée, qui succomba fortuitement avant l'opération, et dont l'autopsie révéla une carie d'une des masses latérales de l'atlas ? Je l'ignore; mais toujours est-il qu'il s'indigne contre la ténotomie du sterno-mastoïdien pratiquée sans mesure. Ils ne respecteraient même pas, dit-il en parlant des ténotomistes quand même, le cou d'Alexandre le Grand !

Il est du reste absolument vrai que deux sterno-mastoïdiens de haute lignée ne durent leur intégrité qu'à l'intervention pacifique de Bouvier.

Le sens critique de Bouvier se manifeste au plus haut point dans un mémoire qu'il lut à l'Académie de médecine sur la réduction des luxations congénitales du fémur. Avec cette logique serrée qu'il apporte dans toutes ses argumentation, il démontre que la prétendue réduction des luxations congénitales préconisée par Pravaz, n'est qu'une illusion; et, d'après les faits qu'il a observés,

Digitized by Google

il se croit fondé à conclure qu'il n'existe point jusqu'ici d'exemple de réduction de ces luxations. « J'ajouterai, dit-il, que les conditions anatomiques rendent cette réduction impossible, moins à cause de la résistance des muscles et du resserrement de la cavité cotyloïde dont on s'est uniquement préoccupé qu'en raison de l'état physique de la capsule trop rétrécie pour livrer passage à la tête fémorale, trop inextensible pour lui permettre de redescendre dans sa cavité. » Il fallait, du reste, que la cause qu'il défendait lui parût excellente ; car à la suite d'une sorte de défi porté par Pravaz, il s'engagea à verser 1,000 francs entre les mains du trésorier de l'Académie, et à les perdre si on lui montrait guéri un seul des malades atteints de luxation congénitale qu'eût choisis Pravaz après les avoir fait contrôler par une commission dont Bouvier se réservait naturellement de faire partie.

Enfin, Messieurs, pour en terminer, non pas avec l'énumération complète des travaux de Bouvier relatifs à l'orthopédie, le détail en serait beaucoup trop long ; mais seulement avec la citation de ses œuvres principales, je finirai par la plus importante, par ses Leçons sur les affections de l'appareil locomoteur, œuvre magistrale que vous connaissez tous, aussi remarquable par l'étendue des recherches, par la philosophie des idées que par la pureté du style, et qui restera un modèle du genre.

Bouvier n'était d'ailleurs point exclusif, son esprit aimait à s'occuper des divers points de la science, alors même qu'ils paraissaient fort éloignés de l'objet de ses études habituelles, et nous trouvons dans ses communications et dans ses rapports à l'Académie de véritables révélations à ce sujet.

Déjà en 1836 il avait présenté à l'Académie un nouveau trocart pour la ponction du thorax. Ce trocart, construit par Charrière, était alternativement ouvert au liquide pendant l'expiration et fermé au passage de l'air pendant l'inspiration. C'est, du reste, un instrument que nous avons tous eu entre les mains, dont nous nous sommes maintes fois servis avant l'invention des ponctions capillaires, sans nous douter probablement, au moins pour ma part, qu'il avait été imaginé par Bouvier.

En 1855, il propose à l'Académie un procédé simple, commode et peu douloureux, pour établir et entretenir le séton à la nuque, Ce moyen consistait dans la transfixion de la peau, à l'aide d'une aiguille lancéolée portant un fil mince d'un tissu analogue à celui des sondes. Les avantages étaient, suivant l'auteur, la douleur moindre, la perpétuité du séton, la simplicité du pansement, enfin la petite surface de la cicatrice, Malgaigne, à cette occasion, fit l'objection suivante : J'eusse désiré pour mon compte que M. Bouvier voulût bien, avant de faire un séton perfectionné, chercher d'abord

Digitized by Google

dans quelle circonstance le séton peut être utile. Le mot était méchant, et le séton eut une certaine peine à s'en relever.

Dans un autre ordre d'idées, ne le voyons-nous pas lire à l'Académie un rapport étonnant d'érudition, sur la nécrose phosphorée, à propos d'un travail allemand de Bibra et Geiss. Après s'être étendu sur les effets toxiques du phosphore, il arrive dans ses conclusions à proposer l'usage absolu du phosphore rouge ou amorphe dans la fabrication des allumettes; et pour appuyer avec plus de force sa proposition : La prohibition des allumettes ordinaires devrait recevoir, dit-il, une sanction pratique. Il faudrait que les membres de la commission pussent dès aujourd'hui s'astreindre à ne se servir que des allumettes à phosphore rouge et exigeassent de leurs serviteurs la prohibition absolue des allumettes ordinaires. Comme après cette philippique un auditeur, émerveillé, lui demandait s'il avait lui-même observé la réforme. J'ai bien essayé, répondit Bouvier ; mais je n'ai jamais pu l'obtenir. A propos de la discussion sur l'origine de la vaccine, Bouvier, avec son érudition et son habileté ordinaires, fit un historique très-complet de la vaccine du cheval et remit en lumière à l'Académie, le nom beaucoup trop effacé de l'Anglais Loy, contemporain de Jenner.

En 1853, la discussion sur la surdi-mutité nous a valu quatre très-beaux discours dans lesquels Bouvier s'occupa de démontrer que l'enseignement des sourds-muets par le langage oral doit être maintenu, car il ne donne pas au point de vue intellectuel des résultats inférieurs aux résultats obtenus par l'éducation au moyen de la mimique.

La mimique était pourtant familière à Bouvier, il l'avait étudiée à fond, l'avait pratiquée dans toutes ses finesses, et il avait souvent l'occasion de s'en servir à l'hôpital.

Jaloux de conserver à sa voix son timbre dans toute sa netteté et craignant qu'à la veille des grandes luttes oratoires qu'il prévoyait à la Société de chirurgie ou à l'Académie de médecine, son larynx ne lui fît défaut, il se condamnait souvent pendant quinze jours à un mutisme complet et ne correspondait que par gestes avec son interne et avec ses malades. Il était alors merveilleux de voir jusqu'à quel point il faisait comprendre avec netteté les choses les plus difficiles. Son masque si calme d'habitude, prenait une animation extraordinaire ; son geste tour à tour froid, saccadé, fiévreux, insinuant, lui permettait de faire administrer les remèdes les plus intimes avec autant de sécurité que s'il eût employé la parole.

Les élèves attachés à son service étaient habitués à cette visite mimée, et c'était un étrange spectacle que celui de Bouvier suivant son interne, approuvant, rectifiant ses prescriptions, les annulant

Digitized by Google

parfois et les discutant avec une science que n'eussent pas toujours égalée nos mimes les plus célèbres. On était tout étonné après quelquefois trois semaines de ce repos, d'entendre Bouvier lire à l'Académie un de ces discours châtiés qui resteront des modèles, d'une voix nette, bien timbrée, qui forçait l'attention et se faisait entendre jusque dans les coins les plus reculés de la salle des séances. Parfois même il n'attendait pas cette occasion solennelle : ne pouvant résister au désir de discuter un diagnostic difficile avec ses élèves ou avec ses collègues, qui venaient souvent assister à sa visite, il éclatait tout à coup et à la stupéfaction générale, faisant au lit du malade une de ces petites conférences d'autant plus précieuses qu'elles étaient impromptues, et charmait son auditoire par son langage imagé, son immense érudition et l'atticisme avec lequel il trouvait le moyen de tout dire.

Son système à l'Académie de médecine, comme à la Société de chirurgie, était invariablement le même.

Il ne paraissait à la tribune, qu'armé de toutes pièces, et probablement pour ne pas se laisser entraîner par l'improvisation, à des vivacités que lui eût peut-être inspirées la discussion et qu'il eût regrettées plus tard, il lisait tous ses discours.

La lecture à haute voix avait été pour lui l'objet d'une étude spéciale, on peut dire qu'il y excellait ; aussi l'Académie tout entière était-elle suspendue à ses lèvres pendant toute la durée de ses discours.

Comme le sujet qu'il traitait prêtait souvent à la controverse, et que ses adversaires étaient sinon nombreux, au moins très-ardents, la réplique était vive, incisive et parfois foudroyante. Bouvier ne répondait pas. Comme Antée, il avait besoin de toucher la terre, c'est-à-dire ses textes, pour reprendre ses forces, et se réservait pour la séance suivante. Il demandait alors la parole à propos du procès-verbal et s'attachait à détruire patiemment, méthodiquement, tous les arguments de son adversaire.

Une fois seulement, il fit une exception à cette règle de conduite. Il s'agissait à l'Académie de la trachéotomie; on prétendait que cette opération était parfois faite avec une certaine légèreté à l'hôpital des Enfants, et les internes étaient par cela même quelque peu mis en cause.

Bouvier bondit à la tribune, et dans un mouvement oratoire vraiment français : Messieurs, dit-il, Fabrice d'Aquapendente a dit que le chirurgien est l'égal du dieu Esculape, quand par la trachéotomie il rend soudainement à la vie des malades qui avaient déjà un pied dans la tombe. C'est une des gloires de la médecine française que d'avoir ajouté aux merveilles qu'admirait déjà Fabrice, les succès modernes de la trachéotomie dans le croup.

Digitized by Google

L'hôpital des Enfants est fier d'avoir été le principal théâtre de ces succès. Quant à ces jeunes gens que l'on a failli calomnier, je voudrais leur dire à tous que nous garderons éternellement la mémoire de leur zèle et de leur labeur; mais ils se reconnaîtront du moins et vous les reconnaîtrez quand ils vous diront : Et moi aussi j'en étais de cette grande lutte contre un des plus redoutables ennemis des générations naissantes; et moi aussi j'en ai une part de ces victoires qui l'ont plus d'une fois terrassé.

La chirurgie des enfants le préoccupa du reste souvent même en dehors de l'orthopédie, et nous devons à Bouvier un mémoire d'autant plus intéressant qu'il est peu connu, sur la mort par le chloroforme chez les enfants. On a peut-être trop souvent répété que les enfants ne meurent point par le chloroforme ; et cette idée a pu engager les chirurgiens à se départir des précautions indispensables dans l'administration de cet anesthésique. Bouvier se fondant sur 5 observations de Huter et de Friedberg, de Berlin, d'Aschendorf, de Hanovre, de Crockett, de Wytheville, et de Delore, de Lyon, démontre que l'innocuité du chloroforme chez les enfants n'est pas absolue, et que les précautions à employer chez eux pour obtenir l'anesthésie, doivent être d'autant plus exquises que la facilité avec laquelle ils s'endorment est plus grande. Il est du reste remarquable, pour le dire en passant, que dans toutes les observations de mort par le chloroforme citées par Bouvier, on ait perdu un temps considérable à employer des moyens extrêmes, tels que la faradisation, l'électro-puncture du cœur, avant de se servir du procédé immédiat qui nous a toujours réussi, à savoir la respiration artificielle par le massage cadencé des côtes.

Bouvier, à l'hôpital des Enfants, était une personnalité d'une originalité saisissante.

Dans son service de médecine : car c'est par une sorte de transformation progressive et vue souvent d'un œil inquiet sinon jaloux par le chirurgien son collègue, qu'il en avait fait un service mixte de médecine et d'orthopédie, il semblait avoir au point de vue chirurgical, une horreur profonde du sang ; le thrombus l'épouvantait et il tenait à honneur de faire toujours la ténotomie à sec.

En médecine, sa théorie favorite était l'expectation presque absolue. Sa thérapeutique se réduisait presque à des laxatifs, et les purgatifs les plus légers lui inspiraient une certaine appréhension.

Il prétendait que dans la plupart des affections intestinales, la diète guérit mieux que les moyens énergiques. Le succès lui donnait d'ailleurs raison; car il est de notoriété à l'hôpital des Enfants, que Bouvier qui prit le service des mains d'un de nos maîtres les plus illustres en thérapeutique, avait une mortalité beaucoup moins

Digitized by Google

considérable que son prédécesseur. Le travail remarquable qu'il publia sur l'expectation dans le traitement de la pneumonie des enfants, prouve surabondamment ce que j'avance.

Primum non nocere était sa maxime favorite, et je dois dire que ce scepticisme en thérapeutique, il l'appliquait volontiers et peut-être d'une manière exagérée en orthopédie. Ennemi par sa nature de ces moyens héroïques, vantés par ces spécialistes qui veulent tout guérir par le même traitement et préconisent pour toutes les déviations un système unique, panacée universelle, et comme il le disait, véritable selle à tous chevaux, il voyait avec défiance les moyens nouveaux, les expérimentait avec crainte et se renfermait bientôt dans son système. Pour lui la ténotomie et es machines constituaient tout le traitement orthopédique, et jamais je crois à cause du temps qu'elle réclame et qu'elle eût enlevé au travail du cabinet, il n'a voulu s'occuper de la méthode si efficace de Divernois et de Mellet, par les manipulations et le massage dans les déviations de la taille et du pied-bot.

L'hôpital était nécessaire à Bouvier. Aussi l'heure de la retraite fut elle pour lui des plus douloureuses. Il ne se résigna que très-difficilement à ne plus voir ses élèves, ses petits malades, et surtout à ne plus faire sa consultation.

Aussi essaya-t-il de continuer, sinon officiellement, au moins officieusement ses fonctions de médecin à l'hôpital des Enfants. S'appuyant sur l'affection pleine de déférence que lui montraient ses collègues plus jeunes, il pénétrait dans son ancien service sous prétexte de revoir les malades qu'il y avait laissés, et assistait dans le même but à la consultation. Quelle que fût la bienveillance dont on l'entourait, cet état de choses ne pouvait durer, et certains conflits d'autorité firent comprendre à Bouvier qu'il devait céder la place. On le vit alors longtemps errer dans les environs de l'hôpital. Ne pouvant se faire à l'idée d'abdiquer, il tenait ses assises chez un bandagiste de la rue de Sèvres, poussant la cruauté jusqu'à faire lever le ménage avant l'aube afin que le lit pût servir à examiner les malades, et il put ainsi quelque temps continuer une sorte de consultation rivale de celle de l'hôpital.

La nécessité d'avoir un service était pour lui si impérieuse, qu'il eut un moment l'idée de fonder un nouvel institut orthopédique dont il eût été le directeur. Mais des difficultés pratiques l'ayant empêché de mener à bien ce projet, il fit avec une maison d'éducation religieuse d'Auteuil, une sorte de convention qui lui permettait d'y recevoir des malades atteints de difformités, de les soigner et de les traiter à sa façon.

Il continua jusqu'à sa mort ce service, et put ainsi satisfaire sa

Digitized by Google

passion favorite, passion bien noble chez un médecin : soigner des malades et les faire profiter de sa vaste expérience.

Bouvier était un professeur consciencieux, préparant son enseignement avec le plus grand soin, orateur élégant, lucide, très-correct, il soignait dans ses leçons tout à la fois la forme et le fond. Ces qualités rendaient facile la tâche de la personne chargée de les recueillir; elle n'avait pour ainsi dire qu'à reproduire mot pour mot ce qu'il disait. Avec lui, la sténographie aurait donné, presque sans retouche, une rédaction irréprochable.

Les qualités de l'orateur se retrouvaient dans l'écrivain, dont les ouvrages se lisent sans fatigue et toujours avec plaisir.

Au moral, Bouvier était un homme excellent, rempli d'esprit, plein d'obligeance pour tous et d'une éducation parfaite; jamais une pensée, une parole grossière, de mauvais goût, ou même un peu légère ne lui échappait. Nature sensible, impressionnable à l'excès, il était sujet à des mouvements de vivacité très-impétueux, mais promptement réprimés par la bonté de son cœur et par l'empire de son excellente éducation. Ce tempérament moral le laissait pourtant parfois en butte à un agacement nerveux, dont il n'était pas toujours maître. Un de ses internes les plus affectionnés se rendit un soir chez lui dans le but de lui lire sa thèse. Cet ouvrage renfermait quelques éloges pour le maître. A la lecture de ces lignes, Bouvier vit un parti pris de flatterie qui l'exaspéra. Patient et attentif jusque-là, il devint tout à coup nerveux, agité, prétexta une occupation urgente pour interrompre la lecture, et bref mit son élève à la porte après l'avoir précipitamment aidé à rassembler les feuillets de son manuscrit pour le faire sortir plus tôt.

Irritable à l'excès, il avait des moments d'impatience qu'il pouvait à peine réprimer.

Une fausse note le faisait bondir ainsi qu'un solécisme; le cri d'un enfant l'agaçait au plus haut degré. Je me rappellerai toujours, quand j'avais l'honneur de siéger près de lui, en qualité de membre de la Commission d'orthopédie, l'impression que produisaient sur son système nerveux la cacophonie et le brouhaha résultant de cette réunion d'enfants. Il s'agitait sur la chaise, répondait à peine aux questions qu'on lui faisait, et si, par malheur, un cri plus aigu que les autres venait lui déchirer l'oreille, il se levait comme poussé par un ressort et s'écriait en s'adressant à la mère du délinquant : Mais, madame, c'est intolérable; amusez-le donc, oubliant absolument l'impossibilité d'amuser ou seulement de faire taire des enfants réunis dans un but orthopédique.

Vivant chez lui, recevant peu, Bouvier ne se donnait que très-peu de distractions. Ne pouvant jouir du théâtre à cause de sa mauvaise vue, il n'avait qu'un plaisir : la musique, soit que caché au

Digitized by Google

fond d'une loge aux Italiens, la tête plongée dans ses mains, il savourât la musique classique, soit que chez lui, il fît exécuter par sa fille, qui était une musicienne de premier ordre, ses morceaux favoris.

On me racontait même que dans les derniers temps de sa vie, quand il lui arrivait de rassembler chez lui quelques amis, il disparaissait après le dîner et se retirait dans son cabinet pour travailler; mais quand dans la soirée qui suivait un morceau de musique était brillamment exécuté, on voyait la porte du cabinet de Bouvier s'ouvrir, il applaudissait avec enthousiasme et rentrait.

Travailleur infatigable, il professait le principe *nulla dies sine calamo;* et j'ai sous les yeux des pages de cette grosse écriture qu'il traçait presque sans voir et cependant avec une assez grande régularité. La collaboration, avec lui, était presque impossible. Très-difficile pour lui-même, il l'était également pour les autres; il n'acceptait qu'avec peine les idées qui lui étaient étrangères, maniait et remaniait vingt plans avant d'en adopter un, puis, quand tout était décidé il changeait brusquement d'idée, et revenait à son idée première. Aussi peut-on dire de lui qu'il a eu des élèves dont la tâche était rendue facile par la netteté et la pureté de sa diction; mais qu'il a eu peu de collaborateurs.

Il avait essayé de dicter au lieu d'écrire; mais il s'impatientait lui-même de ses changements incessants et craignait de gêner. Milton dictait bien le *Paradis perdu*, disait-il en souriant; mais c'était à ses filles. Cette répugnance à accepter des services étrangers se remarquait quand il sortait. Autant il aimait à s'appuyer sur le bras d'un ami, d'un élève favori et à entamer avec lui une causerie qui faisait paraître le chemin bien court, autant il répugnait à se faire conduire par un serviteur. Que de fois ne l'ai-je pas vu sortir de chez lui, car le hasard nous avait rendus voisins, seul, sans guide, traverser les rues et les boulevards au risque de mille dangers. L'originalité de sa personne était du reste frappante.

De petite taille et d'une maigreur extrême, Bouvier portait toujours une longue redingote correctement boutonnée; ses mains toujours gantées se serraient une grande partie de l'année sur un objet recouvert de laine noire que je pris longtemps pour un livre et qui n'était autre chose qu'un chauffe-mains.

Ses yeux s'abritaient derrière des lunettes teintées à monture noire; ses cheveux très-abondants et à peine grisonnants étaient ramenés sur les tempes, et son cou était emprisonné dans une de ces longues et épaisses cravates de soie chères aux hommes de 1830.

Son teint rappelait la nuance de l'ivoire jauni, et ses joues tou-

Paris-Imp. PAUL DUPONT, 41, rue Jean-Jacques-Rousseau. — 59.2.79. *Le Gérant :* G. MASSON.

Digitized by Google

jours fraîchement rasées, témoignaient du soin qu'il apportait à sa personne.

Sa démarche était rapide, quelque peu saccadée, et trahissait l'activité, je dirai presque la pétulance qui était le propre de son caractère.

Cependant la vue de Bouvier, qui avait toujours été défectueuse, s'affaiblissait avec l'âge, et l'imperfection de ses yeux, impuissante à ralentir l'impulsion de ses travaux intellectuels, devait l'exposer à l'accident qui nous l'a brusquement ravi.

C'était par une froide matinée de novembre, Bouvier s'était fait conduire au jardin des Tuileries, sa promenade favorite, et avait renvoyé son domestique. Il aimait à rester seul avec ses pensées, à repasser sa vie, et la présence d'un étranger le gênait.

Il regagnait lentement sa demeure quand ses yeux affaiblis furent trompés par une sorte de mirage. Le ciel gris se reflétait sur le grand bassin et y traçait un long sillon semblable à une allée, pendant que les grands arbres se reflétant à droite et à gauche augmentaient l'illusion. Il se heurta et trébucha contre la margelle de pierre. La chute fut terrible. L'eau était glacée. Bouvier était frappé à mort et succombait au bout de quelques heures à une congestion pulmonaire.

Deux jours après, nous l'accompagnions à sa dernière demeure et là je me souviens que, perdu dans la foule de ses amis, de ses élèves, je lui adressai mentalement mes derniers adieux.

« Cher maître, pensais-je, vous avez été une des gloires de notre compagnie; votre souvenir y sera toujours vivant, votre nom y restera à jamais synonyme de travail, de probité et d'honneur.

« Nul plus que vous, en effet, n'a montré ce que peut un labeur incessant secondé par une vaste intelligence et un amour ardent pour la science.

« La science ne s'est pas montrée ingrate. Votre longue carrière a été un long triomphe. Vos travaux ont eu un retentissement universel, et si parfois vos idées scientifiques ont été discutées, de ces discussions mêmes a jailli la lumière et vos œuvres en ont brillé d'un plus vif éclat.

« Vous n'avez pas été seulement un savant illustre, vous avez été un vrai médecin dévoué à vos malades, à vos élèves, à vos amis.

« Plus heureux que tant d'autres qui meurent laissant leur œuvre inachevée, vous avez assez vécu pour assister à votre propre gloire; la mort vous a frappé en pleine intelligence et le temps n'a pas encore séché les dernières lignes que votre main a tracées.

« Dormez en paix, cher maître, et si les bruits de la terre interrompent parfois votre éternel sommeil, les louanges seules arriveront jusqu'à vous. Le monument que vous avez élevé demeurera

Digitized by Google

impérissable et votre nom restera à jamais entouré d'admiration, d'affection et de respect. »

Proclamation du prix Laborie.

La Société a partagé ce prix entre :

M. Petit, pour son travail intitulé : *De l'ataxie locomotrice dans ses rapports avec le traumatisme ;*

Et M. Cauvy, de Béziers, pour son travail sur *la Pneumocèle traumatique.*

La séance est levée à 5 h. 25 m.

Le Secrétaire,
Horteloup.

Séance du 29 janvier 1879.

Présidence de M. Tarnier.

Le procès-verbal de la précédente séance est lu et adopté.

Correspondance.

La correspondance comprend :

1° Les journaux périodiques de la semaine, la *Gazette obstétricale*, les *Annales de gynécologie*, les *Archives de médecine navale*, la *Revue mensuelle de médecine et de chirugie*, le *Bulletin général de thérapeutique*, la *Revue d'hygiène et de police sanitaire*, le *Bulletin de l'Académie de médecine*, le *Journal de thérapeutique*, la *Revue des sciences médicales de France et de l'étranger ;*

2° La *Revue médicale de l'Est*, la *Revue médicale de Toulouse*, le *Montpeillier médical*, l'*Union médicale du Nord-Est*, le *Bulletin médical du Nord*, le *Lyon médical;*

3° La *Revue scientifique de la France et de l'étranger*, le *Journal international de Naples*, *The Bristish medical Journal*, le *Bulletin de l'Académie royale de Belgique*, *Centralblatt für Chirurgie*, la *Gazette médicale Italienne-Lombarde*, la *Gazette de santé militaire de Madrid*, la *Gazette médicale de la Havane*, la *Chronique médico-chirurgicale de la Havane;*

4° *Manuel pour la pratique de la chirurgie*, par Thomas Bryant;

5° Le XXIXe volume des *Transactions de la Société pathologique de Londres ;*

6° Le tome LXI des *Transactions médico-chirurgicales de la Société médicale et chirurgicale de Londres ;*

Digitized by Google

7° Une lettre du Dr Bremont adressant à la Société sa *Revue bimensuelle sur la médecine balnéaire ;*

8° Une lettre de remercîments du Dr Gritti, de Milan ;

9° *Contribution à l'étude des rapports entre les traumatismes et les maladies constitutionnelles,* par M. le Dr Gross, agrégé de la Faculté de médecine de Nancy (présenté par M. Verneuil) ;

10° Une lettre annonçant la mort de M. le Dr Mirault, d'Angers, membre correspondant.

Allocution de M. Guyon, président sortant.

Mes chers collègues,

Au moment ou je vais quitter le poste auquel vous m'avez élevé, j'ai à vous exprimer toute ma gratitude. Au début comme à la fin de ma présidence, les mêmes sentiments m'animent. Ma récompense se double aujourd'hui des souvenirs de toute une année. Vous m'avez rendu facile le rôle que vous m'aviez confié; votre zèle pour la science, votre dévouement à la Société ont suffi pour que vos travaux suivent leur cours normal.

Je n'ai qu'un regret, c'est d'avoir été éloigné pendant 19 semaines par des devoirs publics des séances de la Société. Cela vous aura du moins permis d'apprécier à l'avance toutes les qualités de mon successeur. Il apportera dans la direction des travaux de notre Compagnie le même zèle et la même compétence qui lui sont habituels dans tous ses actes professionnels. J'invite M. le Président Tarnier à prendre place au fauteuil et M. Polaillon à remplir les fonctions de Secrétaire annuel.

Allocution de M. Tarnier en prenant le fauteuil de la présidence.

Messieurs et très-chers collègues,

Le plus grand honneur auquel puisse prétendre un membre de votre Compagnie, c'est d'en être élu le Président. Cet honneur, vous me l'avez conféré, et je sens que si je le dois en partie aux années, déjà nombreuses, pendant lesquelles j'ai pris part à vos travaux, je le dois surtout à votre bienveillance et à votre sympathie. Je suis donc aussi heureux que fier d'avoir obtenu vos suffrages, et je ne m'acquitterai jamais de la dette de gratitude que j'ai contractée envers vous. Permettez-moi du moins de vous exprimer tous mes remercîments et toute ma reconnaissance. Permettez-moi aussi de faire un souhait de bienvenue : puissent les travaux

Digitized by Google

de la Société de chirurgie continuer à briller du même éclat que par le passé.

Ce souhait se réalisera, nul n'en saurait douter, car nos séances sont remplies par des communications qui deviennent chaque jour de plus en plus nombreuses, grâce à votre activité scientifique et à celle de nos correspondants. C'est là votre pain quotidien et il ne vous fera pas défaut. Mais mes espérances vont plus loin, et je désire vivement voir surgir, pendant une présidence, quelques-unes de ces discussions de longue haleine, savamment préparées, dans lesquelles vous excellez, parce que vous y apportez non-seulement le tribut de votre expérience personnelle, mais encore le résultat de vos méditations et le fruit de vos lectures. Ces discussions mémorables, d'où jaillit une vive lumière, il dépend de vous de les faire naître quand le moment vous semblera propice. D'ailleurs, sur ce point, dès que l'occasion s'en présentera, je me propose de faire un pressant appel à votre bonne volonté, et j'espère que ce ne sera pas en vain.

Mais pourrai-je répondre à la confiance que vous m'avez accordée en m'appelant à diriger vos séances ? C'est là, pour moi, un sujet, sinon d'inquiétude, du moins de préoccupations, et pour être rassuré j'ai besoin de pouvoir compter sur votre bienveillance habituelle, comme vous pouvez compter sur mon zèle et mon entier dévouement.

Avant de mettre la main à la tâche qui m'incombe, il me reste un devoir à accomplir, celui de rendre hommage à mon prédécesseur. M. Guyon, après nous avoir charmés par les qualités éminentes de son esprit et son aménité inaltérable, laissera parmi nous un souvenir qui ne s'effacera pas, et en quittant le fauteuil de la présidence il sera accompagné par des regrets unanimes.

A propos du procès-verbal.

M. Desprès présente la malade à laquelle il a fait allusion dans la dernière séance. Cette femme place son coude sur le sternum et appuie sa main sur l'épaule du côté opposé; elle porte la main à sa tête et elle met son bras derrière le dos, 7 mois après l'opération.

Vous pouvez constater que la tête humérale est soudée à l'humérus par un cal nn peu saillant et vous pouvez voir que les mouvements du bras sont communiqués à la tête, il y a donc eu fracture et cal. Je ferai remarquer que le bras reste allongé de 2 centimètres.

Voici les renseignements précis sur cette malade.

C'est une femme de 53 ans qui s'était luxé le bras pour la seconde fois le 16 avril 1878. 3 mois et 9 jours après elle vint à

Digitized by Google

l'hôpital et présentait les signes d'une luxation sous-coracoïdienne complète.

J'ai déjà dit que la malade étant faible de constitution, je renonçai à employer les moufles. Je produisis à dessin la fracture. Je mobilisai tous les jours le bras et néanmoins 3 mois après, il y avait un cal osseux.

M. Verneuil. La tentative de M. Desprès a échoué puisqu'il n'a pas obtenu la pseudarthrose. Il existe d'ailleurs une obscurité profonde sur les conditions qui favorisent ou empêchent la formation d'une pseudarthrose, et nul ne peut dire d'avance qu'il réussira à produire une pseudarthrose. M. Desprès nous présente sa malade comme offrant un très-bon résultat, ce qui pourrait conduire d'autres chirurgiens à l'imiter. Or il faut bien savoir que quand on n'a rien fait pour une luxation irréductible, des mouvements très-étendus s'établissent par les mouvements accessoires de l'articulation. Je ne voudrais pas qu'on arguât de la pratique de M. Desprès, pour fracturer l'os au voisinage d'une articulation luxée et ankylosée pour obtenir une plus grande mobilité du membre.

M. Sée. Je ne saisis pas très-bien le raisonnement de M. Desprès: l'articulation de l'épaule n'étant pas mobile, il fracture le col de l'humérus pour obtenir une pseudarthrose; mais il n'y réussit pas. Cependant, chez sa malade, la tête de l'humérus se meut dans la cavité glénoïde. S'il y avait eu simplement fracture, comment cette tête de l'humérus serait-elle devenue mobile?

Je pense que les adhérences articulaires ont été rompues et que c'est à cette rupture que la mobilité est due. Dans le fait de M. Tillaux le même phénomène s'est produit. Chez sa malade, le fémur était mobile sur le bassin. La mobilité a été nettement constatée par Giraldès, par M. Perrin et par moi. Les mouvements se passaient-ils dans l'articulation coxo-fémorale ou dans une pseudarthrose qui se serait formée à la suite de la fracture que croit avoir produite M. Tillaux? L'immobilité prolongée à laquelle M. Tillaux a soumis le membre malade me paraît devoir exclure la seconde alternative. C'est ce qui m'a fait penser que M. Tillaux a simplement rompu des adhérences fibreuses.

M. Tillaux. J'ai fait le redressement pour une mauvaise attitude sans me préoccuper si je casserais le col du fémur ou des adhérences. Ma malade ne pouvait marcher à cause d'une ankylose de la cuisse dans la flexion et l'adduction exagérée. J'ai redressé le membre de manière à ce qu'elle pût marcher. Dans ce cas il m'a semblé que j'avais produit une fracture. M. Desprès avait affaire à

Digitized by Google

une luxation ancienne de l'épaule pour laquelle il a produit la fraction du col. Il me paraît assez grave de casser le col de l'humérus pour remédier à une luxation non réduite. On voit tous les jours des luxations non réduites qui recouvrent la mobilité dans une certaine mesure.

M. Sée. Je ne conteste pas l'excellence des résultats obtenus par MM. Tillaux et Desprès ; mais je conteste la production de la fracture.

M. Desprès. Il ne fait doute pour personne qu'une fracture a été produite chez ma malade.

Je m'élève contre le retour des mouvements dans les luxations non réduites. Jamais avec une luxation de l'épaule non réduite, cette luxation fût-elle une luxation sous-coracoïdienne incomplète, on ne peut placer le coude devant le sternum et placer la main sur l'épaule opposée. J'ai vu un malade qui avait une luxation sous-coracoïdienne depuis 20 ans. Il ne pouvait travailler avec son membre.

Je suis loin de dire qu'il faille toujours casser le col de l'humérus dans les luxations anciennes de l'épaule. Si j'avais affaire à un malade robuste et bien musclé, j'emploirais les tractions avec les machines. Mais dans le cas que je présente, avec la faiblesse des membres, la fragilité probable des os, je casserai de nouveau le col de l'humérus, car en voulant employer les machines j'aurais pu arracher le bras.

On m'a dit que les mouvements pouvaient être obtenus à la longue. Cela est vrai dans une certaine mesure, mais les grand et petit trochanters s'opposent aux mouvements d'élévation du bras.

M. Le Dentu. La malade de M. Desprès présente une fracture consolidée incontestable. Il reste à expliquer pourquoi il y a de la mobilité. C'est que les adhérences articulaires ont été en même temps étirées et rompues.

Quant à la difficulté d'obtenir une pseudarthrose, je rapellerai que j'ai présenté un cas de fracture de la partie supérieure de l'humérus, dans lequel j'ai voulu empêcher la consolidation par des mouvements répétés. Malgré ces mouvements la consolidation s'est faite. L'année dernière j'ai constaté un cas semblable ; malgré des mouvements artificiels, la consolidation a eu lieu au bout d'un temps très-court.

Digitized by Google

Rapports.

Sur une observation de M. Lemée intitulée :

Étranglement partiel de l'intestin dans une hernie crurale. Présence d'un ganglion au devant du sac. Opération le 5e jour. Guérison,

par M. ANGER.

M. le Dr Lemée, de Saint-Sever (Landes), nous a lu dans la séance du 23 octobre 1878, une observation de hernie crurale étranglée, opérée le 5e jour et suivie de guérison de la malade. L'intérêt de cette communication repose, d'une part, sur le fait d'un étranglement partiel de l'intestin, et, de l'autre, sur la présence au devant du sac d'un ganglion qui a provoqué une discussion assez vive entre M. Lemée et l'un de ses confrères.

L'étranglement d'une petite portion de l'intestin dans l'anneau crural n'est pas un fait très-rare. On en trouve des exemples dans toutes les publications qui ont été faites sur l'étranglement. Mais peut-être n'a-t-on pas assez insisté sur les modifications qui en résultent au point de vue des symptômes et du diagnostic. Tandis qu'un étranglement complet d'une anse intestinale donne lieu à des phénomènes presque invariables tels que les vomissements, la constipation absolue, le ballonnement du ventre, l'altération des traits, la petitesse et la fréquence du pouls, etc., le simple pincement intestinal ne se manifeste au contraire que par une partie de ces phénomènes, c'est-à-dire que les vomissements fécaloïdes, la constipation absolue et le ballonnement du ventre manquent et, par suite, mettent le praticien dans l'incertitude relativement à une intervention immédiate.

C'est, en effet, ce qui est arrivé à notre confrère de Saint-Sever. La malade avait bien le facies altéré et caractéristique de l'étranglement; elle avait le pouls serré et fréquent; elle vomissait tout ce qu'elle prenait; mais le ventre n'était pas ballonné et, au lieu de la constipation, quelques garde-robes diarrhéiques s'étaient montrées depuis le début de l'étranglement.

Deux symptômes cependant avaient entraîné la conviction de M. Lemée et lui servirent à lever les craintes de ses confrères : D'une part l'altération des traits, de l'autre la présence dans l'aine d'une tumeur récente et douloureuse au toucher.

L'opération fut donc commencée; mais à peine les couches superficielles furent-elles incisées, que l'opérateur rencontra un ganglion placé au devant du sac, lequel donna naissance à une nouvelle discussion entre les médecins présents. M. Lemée fit judicieusement observer à ses confrères que si ce ganglion eût

Digitized by Google

donné lieu aux accidents d'étranglement, il n'eut pu provoquer de tels accidents qu'à la condition d'être enflammé. Comme il ne l'était pas, M. Lemée en conclut avec raison que la cause des accidents était plus profonde. En conséquence il passa outre, écarta ce malencontreux ganglion, ouvrit le sac, reconnut le pincement de l'intestin, dilata l'anneau avec une sonde cannelée et réduisit la portion herniée. L'opérateur ne nous dit pas s'il prit la précaution d'examiner l'état des tuniques intestinales étranglées; c'est une lacune regrettable, car le 5e jour d'un étranglement il est fréquent que ces tuniques soient sectionnées. Peut-être même faut-il attribuer à cette négligence l'apparition d'un abcès à odeur stercorale qui s'ouvrit à l'extérieur trois jours après l'opération. Peut-être aussi l'apparition de cet abcès est-elle due à la réunion intempestive d'une partie de la plaie, réunion qui était d'autant moins indiquée que le ganglion placé au devant du sac avait été dilacéré, et était par là même peu préparé à une réunion immédiate.

M. Lemée termine sa communication par une réflexion qui me paraît sujette à contestation surtout dans le sens général qu'il lui donne.

Il semble prétendre que l'altération caractéristique du facies est une raison suffisante pour intervenir dans des cas semblables. Si cette altération des traits était spéciale aux étranglements herniaires, il aurait raison de se baser sur son existence pour en déduire une indication spéciale. Mais il n'en est rien et nous savons que toutes ou presque toutes les affections intestinales graves s'accompagnent du facies hippocratique. La vraie indication d'intervenir dans son cas, c'était la présence dans l'aine d'une tumeur dure, douloureuse et irréductible. Si cette tumeur eût manqué, notre honorable confrère ne fût pas intervenu, parce qu'il n'eût su où faire porter son intervention chirurgicale.

Ces réserves faites, je propose à la Société :

1° De déposer l'observation de M. Lemée dans nos archives;

2° De lui adresser une lettre de remercîments;

3° D'inscrire son nom sur la liste des correspondants nationaux.

Discussion.

M. Duplay. Je ne partage pas l'opinion de notre collègue sur la fréquence du pincement de l'intestin. J'ai eu une seule fois l'occasion d'observer un fait de cette nature. Chez une femme de 50 ans qui présentait des symptômes d'étranglement peu prononcés, on avait pris la tumeur inguinale pour une adénite. Cette femme rendait encore quelques gaz par l'anus. Néanmoins, tenant compte des caractères de la tumeur et des symptômes généraux d'une obtruction intestinale, je diagnostiquai une hernie étranglée. J'ouvris

Digitized by Google

un sac au fond duquel existait une portion d'intestin grosse comme une cerise. Après un léger débridement, cette petite tumeur rentra et les accidents cessèrent.

M. Gillette. J'ai observé un cas semblable. Une femme de 70 ans portait une hernie crurale étranglée depuis 7 jours. Les symptômes généraux étaient très-accusés. Je fis la kélotomie. Il y avait dans le sac un peu d'épiploon et une petite anse intestinale noire, mais non gangrenée. La malade a guéri sans accidents.

M. Desprès. Je n'ai pas rencontré une seule fois dans ma pratique hospitalière un pincement de l'intestin.

Lorsque j'étais interne de Velpeau, qui temporisait volontiers en face d'une hernie étranglée, le malade porteur de cette hernie mourut. On fit l'autopsie et on vit un pincement d'une anse intestinale. C'est le seul cas que j'ai pu voir.

M. Anger. Le pincement de l'intestin ne doit pas être extrêmement rare, puisqu'on le trouve signalé dans tous les ouvrages sur les hernies étranglées. On n'a pas assez insisté sur les difficultés du diagnostic des étranglements dans lesquels il y a peu de phénomènes locaux. Dernièrement je me suis abstenu d'opérer chez un malade qui avait un étranglement interne, parce que j'ignorais le siége de l'étranglement. A l'autopsie nous avons vu que l'intestin était serré par une bride péritonéale. J'ai adressé à Dolbeau un domestique qui avait une occlusion intestinale. Dolbeau l'examina avec soin et ne trouva pas l'indication d'opérer. A l'autopsie on trouva une anse intestinale pincée au niveau de l'anneau crural. J'ai reproché à M. Lemée d'ajouter trop d'importance dans le diagnostic à l'altération du facies, car il est impossible, en l'absence des signes locaux, de s'appuyer sur cette altération des traits pour faire une opération.

(Les conclusions de M. le rapporteur sont adoptées.)

Lecture.

M. H. Courserant lit un travail intitulé : *Des irrigations oculaires et de l'emploi méthodique des collyres.*

Ce travail est renvoyé à une commission composée de MM. Tillaux Horteloup et Terrier.

M. Magitot lit le mémoire suivant :

Digitized by Google

De la greffe chirurgicale dans ses applications à la thérapeutique des lésions de l'appareil dentaire,

par M. Magitot.

PREMIER MÉMOIRE.

La greffe chirurgicale appliquée aux cas que nous indiquons par ce titre est un sujet à la fois étendu et complexe. Il comprend en effet plusieurs variétés dont il importe de déterminer les caractères distinctifs et les indications pratiques ; ce sera la classification des greffes de ce genre.

La greffe dentaire se divise donc en trois groupes, qui sont :

1° La *greffe par restitution*, c'est-à-dire la réimplantation d'une dent après ablation *accidentelle* ou *intentionnelle*. Cette première variété se subdivise en *réimplantation immédiate*, ou en *réimplantation tardive*, et l'une et l'autre doivent se différencier encore suivant que la dent greffée est réintégrée entière, ou qu'elle a subi une perte de substance. Cette perte de substance sera à son tour ou traumatique ou chirurgicale.

2° La *greffe par transposition*. Elle comprend trois cas :

Dans le *premier*, une dent est empruntée sur un point de la mâchoire et greffée dans un autre alvéole chez le même sujet. Une subdivision se présente suivant que la greffe est faite entre dents semblables ou entre dents dissemblables.

Dans le *second* cas, la transposition est pratiquée d'un individu à l'autre, de la même espèce animale.

Dans la *troisième* enfin, la greffe est effectuée entre animaux d'espèces différentes, comme une dent d'un animal domestique par exemple, chez l'homme.

3° La *greffe hétérotopique*, c'est-à-dire celle qui consiste à emprunter une dent à son alvéole normal, pour la fixer sur un point du corps autre que les mâchoires. Elle se compose de greffes de follicules ou de greffes de dents adultes. Les greffes de follicules ont été tentées par nous il y a quelques années, avec un physiologiste regretté, notre ami Ch. Legros. Les greffes de dents adultes sont fort anciennes : on connaît les expériences de Hunter, d'A. Cooper, de Philipeaux. L'une et l'autre de ces variétés ne sont point, d'ailleurs, jusqu'à ce jour, sorties du domaine de la physiologie expérimentale.

Voici du reste un tableau de la répartition des greffes en question :

Digitized by Google

- Greffe dentaire
  - par restitution
    - immédiate.
      - sans perte de substance.
      - avec perte de substance
        - accidentelle.
        - intentionnelle.
    - tardive....
      - sans perte de substance.
      - avec perte de substance.
  - par transplantation
    - d'un individu à lui-même..
      - Dents semblables.
      - Dents dissemblables.
    - d'un individu à un autre de même espèce.
    - d'un individu à un autre d'espèce différente.
  - hétérotopique.
    - Greffes de follicules.
    - Greffes de dents adultes.

Notre intention ne saurait être d'envisager dans son ensemble le problème ainsi posé de la greffe dentaire. Nous ne traiterons pas par exemple de la greffe par *restitution immédiate*. On connaît les exemples cités par Dupont dès la première moitié du dix-septième siècle, ceux de Fauchard, Jourdain, Bourdet, Hunter dans le dix-huitième; jusqu'à l'époque actuelle. Ces faits sont trop nombreux, trop bien démontrés, pour être un instant révoqués en doute. La réimplantation tardive est moins bien connue. Les observations de greffes après plusieurs heures sont rares. Plusieurs auteurs, Mitscherlitch, entre autres, en ont cité des exemples incontestables. Nous-même avons rapporté des faits de réimplantation de dents après 2 et 3 heures, lesquelles ont été retrouvées maintenues après bien des années [1].

Les faits de transplantation sont de toutes les greffes dentaires, celles qui ont le plus souvent alimenté les récits plus ou moins véridiques des auteurs. Mentionnée déjà dans les écrits d'Albucasis, cette opération est décrite par Ambroise Paré, et il semble d'après les œuvres de Hunter, de Jourdain, de Fauchard, de Benjamin Bell, etc., qu'elle a constitué à certaine époque une pratique courante. Elle a eu ses partisans et ses détracteurs. Parmi ces derniers, il faudrait citer Laforgue, Serres, Richerand, Maury, qui l'ont accusée de bien des inconvénients et de certains dangers, entre autres celui de transmettre avec la greffe une maladie infectieuse, et M. Rollet croit à la contagion syphilitique opérée par cette voie. C'est sans doute à des raisons de cet ordre qu'il faut attribuer la répugnance toute particulière que manifeste à son égard Th. Bell, l'annotateur de Hunter, qui prétend qu'il n'existe aucun cas où elle ait eu un succès complet. Nous ferons connaître plus tard quels ont été dans cette variété de greffe nos résultats personnels.

Notre but aujourd'hui est de nous borner à présenter des faits de la première catégorie, c'est-à-dire des greffes par restitution, mais comprenant une variété particulière : Il s'agit en effet d'une

[1] *Voir* thèse de P. Bert, *De la Greffe animale*, Paris, 1863, et *Arch. génér. de médecine*, 6e série, t. V, p. 544, 1865.

Digitized by Google

opération chirurgicale, qui a pour objet d'enlever un organe à ses connexions normales, d'en supprimer aussitôt une partie malade, et de réintégrer l'autre partie restée saine en son lieu primitif. Elle rentre par conséquent dans la subdivision de la greffe par restitution avec perte intentionnelle de substance. C'est une combinaison de la greffe et de la résection.

C'est encore à Hunter qu'il faut remonter pour trouver la première mention d'une semblable opération. Il en indique les termes exacts et en formule même très-nettement les indications [1]. Seulement, il ne paraît pas y ajouter une foi bien vive; il dit même l'avoir vue ordinairement suivie d'insuccès, et il ne semble pas qu'il l'ait personnellement essayée.

La première tentative appartient réellement à Delabarre, qui, en 1820, ayant pratiqué l'ablation d'une dent cause d'abcès et de fistule, fit la résection d'une partie de sa racine, et la réimplanta avec un plein succès [2].

La seconde est due à un chirurgien qui fut notre collègue, le professeur Alquié, de Montpellier. Ayant en 1853 reçu, à plusieurs reprises, dans son service d'hôpital, un soldat atteint d'une fistule de la fossette mentonnière, rebelle à tout traitement, il eut l'idée d'enlever une insisive inférieure que le stylet venait heurter au fond de la fistule; il fit la section du sommet reconnu malade et la réimplanta. Le malade sortit guéri 8 jours après [3].

En 1870, deux chirurgiens de l'hôpital Saint-Barthélemy de Londres, MM. Coleman et Lyons, répétèrent cette opération. Leurs observations très-courtes et assez peu démonstratives, comprennent 14 cas, dans lesquels il y aurait eu 9 succès. Les autres se terminèrent par suppuration et élimination de la greffe [4].

Nos expériences personnelles remontent à 1875. Les trois premières ont été publiées à cette époque [5], d'autres figurent dans la thèse de deux de nos élèves, MM. Pietkiewicz et David [6]. Elles comprennent dans leur ensemble une durée d'environ quatre années, et reposent sur un nombre déjà considérable. Mais pendant cette période, d'autres observateurs en ont signalé des exemples.

Ainsi, notre collègue, M. Théophile Anger l'a pratiquée chez une jeune fille de 20 ans, et guérit ainsi en quelques jours une

[1] *Traité des dents*, traduction Richelot, 1839, t. II des Œuvres complètes, p. 109.

[2] *Annales du Cercle médical*, 1820, 1re partie, p. 323.

[3] Clinique du professeur Alquié, de Montpellier. Observation recueillie par le Dr Planchon. *Bulletin de thérapeutique*, 30 mai 1858.

[4] *Transact. of the Odonlological Society of Great Britain*. London, 1870.

[5] *Gazette des hôpitaux*, 1875, p. 35 et suiv.

[6] Thèses de Paris, 1876 et 1877.

Digitized by Google

fistule du menton datant de 2 années[1]. Deux autres opérations entreprises pour des cas analogues ont été suivies de succès à l'hôpital Saint-Louis, dans le service de M. Pean[2]. Plus récemment, M. Terrillon a également tenté l'application de cette méthode sur une jeune fille atteinte encore de fistule cutanée ancienne du menton. Une incisive grisâtre, mais sans carie, fut extraite par lui, réséquée dans une étendue de 3 millimètres du sommet, puis réimplantée. La dent se consolida très-vite, et la fistule était en voie de guérison lorsque la malade fut perdue de vue[3]. Enfin, le Dr David, poursuivant les études consignées dans sa thèse inaugurale, en a recueilli 20 nouveaux exemples avec un seul insuccès[4].

Aujourd'hui le nombre de nos opérations personnellles atteint le chiffre de 63, et l'on verra plus loin comment elles se répartissent. Elles constituent en tous cas une véritable méthode chirurgicale, dont nous pouvons tracer les données principales.

L'*indication chirurgicale* de la greffe combinée à la résection repose essentiellement sur le diagnostic d'une lésion spéciale de l'extrémité radiculaire des dents et caractérisée la *périostite chronique du sommet :* inflammation du feuillet périostique, dénudation et nécrose du cément sous-jacent, résorption de l'ivoire, etc. C'est une sorte de mortification partielle de la racine.

Ce diagnostic est d'ailleurs le plus ordinairement très-facile, en considérant le processus morbide, qui consiste dans une série d'accidents particuliers bien connus des chirurgiens : ce sont des phlegmons du bord alvéolaire ou de la face, la dénudation et la nécrose partielle du maxillaire, des fistules muqueuses ou cutanées. Nous n'avons pas à insister ici sur ces phénomènes, car il faudrait écrire un chapitre de l'histoire de la périostite, affection souvent sérieuse, quelquefois grave, puisque, par son intensité ou ses complications, elle peut mettre en question la vie des malades.

Le *but thérapeutique*, en présence d'une lésion ainsi définie, est la suppression du sommet radiculaire mortifié, qui joue le rôle d'épine inflammatoire.

Or, cette suppression n'est que bien rarement réalisable directement. Nous l'avons faite, toutefois, dans un cas, grâce à un vaste clapier alvéolaire dans lequel une pince de Liston a pu être introduite, et reséquer en un seul temps le tiers environ de la racine malade. La guérison s'ensuivit très-rapidement.

[1] Communication personnelle.
[2] Communication personnelle.
[3] Communication personnelle.
[4] *Comptes rendus et Mém. de la Soc. de biologie*, 1878, 9 novembre. — *Bulletin de l'Académie de medecine*, 19 novembre 1878. — *Compte rendu des séances de l'Académie des sciences*, 6 janvier 1879.

Digitized by Google

Dans un cas analogue, M. Péan, en 1872, avait pratiqué de même directement la section d'un sommet de racine dentaire qui entretenait une fistule [1].

Le plus ordinairement, une telle pratique demeure impossible. Une nécessité s'impose alors : l'ablation préalable et temporaire de la totalité de l'organe, permettant d'effectuer en dehors de l'économie la résection de la partie altérée. C'est à ce moment qu'intervient la greffe, en ce qu'elle conduit à la restitution de la partie restée saine dans son lieu primitif.

Le *manuel opératoire* comprend trois temps :

1° Ablation totale de la dent chez laquelle le diagnostic d'une périostite chronique du sommet a été établi et qui présente un état physique susceptible de conservation ou de restauration ;

2° Résection chirurgicale de la partie altérée ;

3° Réimplantation immédiate.

Incidemment, entre le 2e et le 3e temps, le chirurgien pourra pratiquer, avant la greffe, diverses autres opérations : lavage du foyer purulent, ablation de séquestres et, sur la dent même, en dehors de la bouche, résection de certaines portions malades de la couronne, obturation dans le cas de carie, etc.

L'extraction de la dent qui comprend le premier temps doit être pratiquée avec des précautions particulières. Il faut, en effet, éviter toute lésion, aussi bien de la gencive que de la dent elle-même. L'emploi du davier devra être exclusivement adopté. L'opération se fera lentement, progressivement et sans mouvements de latéralité qui risqueraient de compromettre l'intégrité du bord alvéolaire. Il faut dire, du reste, que l'opération est ordinairement facilitée par l'existence même de la périostite qui a gonflé notablement le périoste et congestionné les parties voisines. Cependant, dans quelques cas de fistule ancienne, il arrive au contraire que les adhérences avec le périoste resté sain, sont d'autant plus serrées et solides, que les produits inflammatoires ont une issue facile par la fistule, et ne tendent plus à se propager sur les autres points.

Aussitôt l'extraction effectuée, et pendant que le malade prend quelques minutes de repos, on procède à l'examen de la dent pour apprécier la nature et l'étendue de la lésion radiculaire, puis, au moyen de la pince de Liston, on pratique la section de toute l'étendue de la partie dénudée et rugueuse. On adoucit alors avec une lime neuve ou très-soigneusement lavée, les angles de section, afin de ne laisser aucune arête tranchante ou piquante, et on place, aussitôt après, la dent dans un linge mouillé d'eau tiède. On fait alors l'examen de la couronne.

[1] Clinique de l'hôpital Saint-Louis, communication orale.

Digitized by Google

Si la dent est dépourvue de toute autre lésion que celle du sommet déjà réséqué, on la réimplante aussitôt que l'hémorrhagie alvéolaire est arrêtée. Si elle est frappée de carie, on devra, en quelques minutes, pratiquer les opérations nécessaires, c'est-à-dire la préparation de la cavité et une obturation métallique qui donnera parfois des résultats irréalisables dans la bouche. Ces indications particulières ne sont toutefois pas constantes, car la périostite du sommet n'est pas nécessairement liée à une carie antérieure. Un bon nombre de dents réséquées et greffées étaient dépourvues de toute altération de la couronne, la lésion radiculaire ayant sa pathogénie individuelle en dehors de toute autre intervention morbide.

Le troisième temps qui comprend la greffe proprement dite, ne présente pas ordinairement de difficultés sérieuses. Pour les dents uni-radiculaires, la réimplantation est toujours facile. Elle est plus laborieuse parfois pour les molaires dont les racines peuvent être divergentes, et la remise en place s'accompagne d'un petit bruit sec qui indique qu'elle a repris sa position première. Cette manœuvre ne cause que peu ou pas de douleur. Dans quelques cas, cependant, elle a été accompagnée d'une douleur très-aiguë, mais sans durée.

Les *soins consécutifs* consistent d'abord dans l'application quelquefois nécessaire de moyens contentifs : bandage en 8 de chiffre, gouttière en gutta-percha, etc. Ces procédés sont surtout indiqués pour les dents uni-radiculaires, lorsqu'une résection assez étendue les a privées d'une grande partie de leur surface d'affleurement. Il n'en est pas de même pour les molaires, que la perte d'une racine réséquée n'empêche pas de conserver, par les autres restées saines, une surface de greffe suffisante.

Les moyens contentifs ne sont d'ailleurs nécessaires que pendant un ou deux jours au plus, la réunion, lorsqu'elle s'effectue, étant très-prompte. Ensuite, nous avons l'habitude d'appliquer en permanence dans le vestibule des compresses d'ouate imbibées d'une solution saturée de chlorate de potasse, fréquemment renouvelées, pendant toute la durée des phénomènes de réaction.

S'il existe une fistule, ce qui est le cas le plus fréquent, on devra en maintenir le trajet béant soit par un tube de drainage, soit par un cathétérisme fréquemment répété. Le maintien d'une fistule pendant les premiers jours qui suivent la greffe est même une condition essentiellement favorable au succès, en ce sens qu'elle favorise l'élimination des produits divers dont le foyer est le réceptacle : débris de périoste mortifié, productions fongueuses, fragments osseux détachés, etc.

L'utilité bien démontrée d'une fistule nous a même engagé,

Digitized by Google

lorsqu'il n'en existe pas de naturelle, à perforer directement la paroi alvéolaire pour pénétrer dans le foyer et y maintenir pendant quelques jours un séton.

Le drainage est particulièrement indiqué lorsqu'il existe des fistules multiples communicantes, comme par exemple un trajet traversant de part en part le maxillaire supérieur, et réunissant deux orifices, l'un situé dans le vestibule, l'autre à la voûte palatine.

Un mode de drainage spécial qui nous a donné les meilleurs résultats, est l'installation au travers de l'os d'un fil métallique en or ou en platine, conduit au moyen d'une aiguille de Deschamps, détrempée, afin de suivre sans se briser les contours les plus sinueux. Cette application, maintenue pendant plusieurs semaines, nous a permis, dans quelques cas, d'assurer non-seulement le maintien de la greffe et sa consolidation régulière, mais encore l'élimination complète de tous les produits inflammatoires accumulés dans un trajet osseux.

Les *suites* de l'opération sont le plus souvent fort simples : Si la consolidation s'effectue, les adhérences nouvelles sont établies dès les premières heures ; la réaction locale est légère, surtout s'il existe par une fistule, drainée ou non, une communication libre du pus avec l'extérieur. Peu ou pas de phénomènes généraux. Les fistules se tarissent et se ferment ; le foyer s'oblitère, sans doute par des productions cicatricielles à la fois fibreuses et osseuses [1], et la consolidation complète, ainsi que la guérison de tous les accidents, survient après un temps moyen de 10 à 12 jours.

Cette période, toutefois, se prolonge davantage dans les cas de fistules doubles ou triples, nécessitant un drainage prolongé, en raison de la présence de clapiers multiples et de fragments nécrosés dont l'élimination est nécessairement lente.

Le mécanisme de la consolidation consiste d'abord dans le rétablissement des adhérences vasculaires entre l'anneau du périoste resté sain autour du tronçon de la racine et la muqueuse gingivale. Ces premières connexions sont bientôt suivies du retour des liens vasculaires avec la paroi osseuse alvéolaire elle-même. Elles sont amplement suffisantes pour rétablir au sein des tissus de la dent greffée le mouvement nutritif interrompu.

On sait, en effet, par les travaux les plus récents des anatomistes, que la couche de tissu appelée *cément*, qui revêt l'extérieur de la racine, est reliée par les ramifications des ostéoplastes aux canalicules de l'ivoire, de sorte que ce dernier tissu peut continuer

[1] Nous n'avons pas vérifié exactement ce mécanisme, l'occasion nous ayant manqué jusqu'à présent de pratiquer l'ablation d'une dent un certain temps après la consolidation de la greffe.

Digitized by Google

de vivre et de fonctionner par cette voie. Elle est désormais la seule d'ailleurs, car la pulpe centrale est toujours frappée de mort lorsqu'une périostite a envahi le sommet de la racine et détruit le faisceau vasculo-nerveux qui représente, on le sait, la source vitale la plus importante entre l'organe et l'économie.

Cette perte préalable de la pulpe donne précisément la raison de la coloration grise ou bleuâtre que présentent constamment les dents frappées de périostite chronique du sommet. Cette coloration est même un signe important de diagnostic.

Le succès de la *greffe par restitution* réside donc entièrement dans l'existence d'une étendue de périostite suffisante, et formant, ainsi que nous l'avons dit, une bande circulaire complète autour de la racine. La présence de cet anneau membraneux est une condition si absolue, que tous les cas d'élimination sont dus à l'interruption dans sa continuité de cette surface vasculaire. Il arrive parfois, en effet, que les phénomènes de la périostite ont amené la production de quelques fusées purulentes qui se sont fait jour au bord même de l'alvéole autour du collet. Le périoste a ainsi subi, dans le sens vertical, une mortification ou suppuration de son tissu, et la coulée purulente qui en résulte devient la cause presque absolue d'un insuccès.

L'échec de la greffe se manifeste ainsi dès les premiers jours par une élimination pure et simple de la dent entraînée par la suppuration de l'alvéole et du foyer.

Les *résultats* que nous a fournis cette méthode opératoire sont établis par les chiffres suivants : 63 opérations ont été faites ; 58 succès ont été constatés, soit une proportion de guérisons de 92 0/0. Ce rapport ne serait nullement modifié, d'ailleurs, si nous ajoutions à nos faits personnels les diverses opérations faites depuis lors par plusieurs chirurgiens en France.

Nos tentatives comprennent une période de près de 4 années, pendant lesquelles nous nous sommes efforcé de suivre et de retrouver nos opérés, afin d'apporter ici des résultats éprouvés par le temps. Nos dernières opérations sont toutefois fort récentes, puisqu'elles répondent à ces derniers mois. Aussi, avons-nous résolu de les négliger jusqu'à nouvel ordre, et de ne publier que les 50 premières observations, amplement suffisantes d'ailleurs, pensons-nous, pour juger la méthode.

Ces 50 faits sont relatés ci-après aussi brièvement que possible, et ils se trouvent en outre résumés dans un tableau synoptique. Nous ne ferons donc qu'en indiquer, en terminant, quelques traits principaux :

La série de 50 observations comprend 45 guérisons et 5 éliminations.

Digitized by Google

Les 45 succès ont été tous, sauf 3, retrouvés après un temps suffisamment long pour en démontrer le maintien. Ajoutons, toutefois, que les 3 qui n'ont pu être revus, avaient été reconnus parfaitement guéris à la fin du traitement. Des résultats datant de 3 ans, 2 ans 1/2, 2 années, figurent en grand nombre dans nos relevés. Le temps minimum après lequel les opérés ont été revus est de 4 mois. Deux sujets ont subi une double opération à deux époques différentes, et pour deux dents distinctes. Le sexe non plus que l'âge ne paraissent avoir exercé sur les résultats aucune influence. Nos plus jeunes opérés avaient 16 ans, les plus âgés, 50 et 55 ans, et toutes les espèces de dents ont pu être indifféremment réséquées et greffées. Dans 15 cas, la périostite du sommet n'était accompagnée d'aucune carie concomitante, circonstance qui se retrouve dans presque tous les autres faits que nous avons empruntés aux auteurs récents. Dans les autres, des caries antérieures ont pu être obturées en dehors de la bouche.

Presque tous les cas étaient compliqués de fistules muqueuses ou cutanées. Quelques-unes ont été l'objet d'un drainage prolongé, presque toujours nécessité par la présence de séquestres qu'il a fallu rechercher et extraire. Cinq de nos malades ont présenté un kyste du maxillaire. Cette complication ne saurait surprendre depuis que nous savons que la formation kystique est l'un des modes de terminaison de la périostite.

Nous ne croyons pas devoir développer ici ces considérations dont on retrouvera tous les détails dans les documents ci-après, lesquels comprennent, ainsi que nous l'avons dit, nos *cinquante* premières observations complètes, et leur résumé synoptique sous forme de tableau.

Voici ces documents :

Obs. I. — *Fistule double traversant le maxillaire supérieur, symptomatique d'une périostite chronique de l'incisive latérale supérieure droite. Extraction de cette dent; résection du sommet de la racine; réimplantation; consolidation et guérison maintenue intacte au bout de 6 mois.*

28 mai 1875. — M. le Dr C. B... (de Rio-Janeiro), âgé de 30 ans, a souffert assez fréquemment des dents, et plusieurs d'entre elles présentent des caries à divers degrés.

Il y a 6 ans, une carie se produisit sur l'incisive latérale supérieure droite. La maladie fut abandonnée à elle-même et progressa d'ailleurs très-lentement.

3 ans plus tard, une fluxion apparut, qui se termina par une fistule gingivale, au niveau de la dent malade. Cette fistule se ferma peu après; mais la première fluxion est bientôt suivie d'un grand

Digitized by Google

nombre d'autres, se terminant par une fistule dont le siège varie chaque fois. Il y a un mois, le malade vit se former, à la partie la plus profonde et la plus élevée de la voûte palatine, une tumeur du volume d'une grosse noix. Cette tuméfaction devint fluctuante, s'ouvrit spontanément sur un point resté depuis lors fistuleux et situé à environ 1 centimètre 1/2 au-dessus du collet de la dent malade.

L'incisive latérale supérieure droite présente une coloration grise bien tranchée. Une carie noire, sèche, non pénétrante, occupe presque toute la hauteur du bord interne.

On propose à M. le Dr C... une opération, qui doit consister dans l'extraction de la dent malade, suivie de la résection de la portion radiculaire altérée et de la réimplantation immédiate.

Le malade l'accepte, désirant lui-même s'associer à titre d'expérience à cette tentative.

L'extraction est pratiquée très-doucement, afin d'éviter toute lésion du bord alvéolaire. L'opération n'est suivie que d'un écoulement de sang très-faible. On reconnaît alors que le périoste est malade dans la moitié supérieure de la racine. Il est injecté et épaissi. Le sommet de la racine est entièrement dénudé dans une étendue de 4 millimètres environ. Il est rugueux au doigt, et manifestement en voie de résorption.

Cette portion de la racine est entièrement réséquée au moyen de la pince de Liston, et la dent est aussitôt réimplantée dans son alvéole. Elle se maintient en place sans le secours d'aucun bandage; mais elle est très-mobile et son bord libre dépasse d'environ 2 millimètres le bord de l'incisive médiane voisine.

Le 29 mars, dent encore très-mobile, mais se maintient dans la position de la veille. Pas de douleur. La pression sur la tuméfaction palatine fait sortir environ une cuillerée à café de pus. On y pratique un léger débridement et l'on introduit une mèche. La fistule antérieure donne aussi issue à du pus, mais en moindre quantité.

Le 31 mars, même état; la dent est toujours mobile, le pus s'accumule toujours en grande quantité sous le décollement de la muqueuse palatine. Une injection d'eau, poussée par l'orifice fistuleux antérieur, sort par l'ouverture palatine.

1er juin. — Au moyen d'un stylet aiguillé, on introduit par l'orifice interne de la fistule un fil de platine fin, qui, après de nombreux tâtonnements et suivant un trajet tortueux, est ramené à l'orifice antérieur. Les deux bouts du fil sont noués et arrêtés dans l'intervalle de la canine et de la première prémolaire. Le trajet parcouru est de 4 centimètres. Cette opération est très-douloureuse. Le malade, le soir, est pris de quelques phénomènes généraux avec fièvre.

2 juin. — L'état général est meilleur. Le pus ne s'accumule plus sous la muqueuse du palais, et il s'écoule insensiblement par les deux orifices.

3 juin. — L'écoulement du pus est toujours insensible; la dent a pris un certain degré de consolidation et son bord libre est remonté au niveau des voisines. Toute la muqueuse du côté droit du maxillaire

Digitized by Google

supérieur est recouverte d'un enduit blanchâtre, que l'examen microscopique montre être une simple desquamation épithéliale. Lotions au chlorate de potasse.

5 juin. — Aucune douleur. La stomatite a beaucoup diminué; l'enduit blanchâtre n'existe plus que par plaques isolées. La dent paraît plus solide.

7 juin. — Même état. La stomatite a complétement disparu.

8 juin. — La dent ne présente plus qu'une faible mobilité. Aucune douleur. La suppuration paraît être presque tarie; le fil de platine est retiré.

11 juin. — La dent a presque acquis la solidité des voisines; l'orifice fistuleux antérieur est oblitéré; le postérieur persiste; mais il n'existe à son pourtour aucun décollement. Le malade, obligé de quitter Paris, promet de donner de ses nouvelles.

Le 20 décembre, c'est-à-dire, 6 mois après l'opération, M. le Dr C... écrit de Rio-Janeiro qu'il est entièrement guéri, que tout accident a complément disparu et que la dent a repris ses usages au même titre que les autres.

Obs. II. — *Périostite spontanée du sommet d'une incisive inférieure; extraction de la dent; résection de la portion altérée; réimplantation; guérison maintenue depuis 2 ans.*

23 août 1875.—Mademoiselle N..., âgée de 23 ans, d'une bonne constitution, n'a jamais souffert des dents jusqu'au mois de juillet 1874.

A cette époque, il apparaît un abcès gingival à la partie médiane de la mâchoire inférieure, abcès qui fut précédé et accompagné de douleurs dans toute la mâchoire et d'une tuméfaction notable de la région mentonnière. 3 mois plus tard, en octobre, un second abcès survint au même point et avec les mêmes symptômes.

Un troisième, enfin, évolue au mois de janvier 1875. Chaque crise dure environ une quinzaine de jours, et l'abcès s'ouvre au point de jonction de la gencive avec la lèvre.

Le 23 août, la malade, tourmentée par de nouvelles douleurs, vient nous consulter.

Le menton est le siége d'une tuméfaction très-douloureuse à la moindre pression; la lèvre est épaissie, dure et tendue. Toutes les dents paraissent intactes, à l'exception de l'*incisive latérale droite inférieure*, dont la coloration bleuâtre tranche sur la blancheur des dents voisines. Elle ne présente aucune trace de carie; elle est légèrement ébranlée et très-douloureuse au moindre contact.

Le diagnostic est celui d'une périostite chronique du sommet, de nature spontanée, car la malade ne peut rattacher à aucun accident ou traumatisme quelconque la maladie de cette dent.

Nous pratiquons l'extraction, qui ne présente aucune difficulté, et le diagnostic est pleinement confirmé.

Le sommet de la racine, dans une étendue de 3 millimètres, est dénudé, rugueux et inégal, en voie manifeste de résorption. Cette ré-

Digitized by Google

sorption a la forme d'un bec de flûte. Le reste du périoste jusqu'au collet est rouge, granuleux, évidemment enflammé.

On pratique, avec la pince de Liston, la résection de toute la portion altérée de cette dent; la section est faite transversalement et permet de constater que le canal dentaire, et par conséquent, la cavité centrale, sont absolument vides. La pulpe s'est donc gangrenée, ce qui a produit la coloration bleuâtre de l'organe. La dent est aussitôt réimplantée dans son alvéole, après lavage et tamponnement de celui-ci. Aucun moyen contentif n'est appliqué. On se borne à des recommandations particulières au sujet de l'alimentation, qui doit être surtout liquide.

Le lendemain 24 août, sensibilité légère au menton; la dent est mobile et douloureuse au contact. La réaction est pourtant modérée. Compresses permanentes sur la gencive avec des bandes d'ouate imbibées d'une solution saturée de chlorate de potasse.

Le 25 août, amélioration marquée. La tuméfaction de la région mentonnière est moindre; la dent est peu mobile.

Les jours suivants, l'amélioration se poursuit.

Le 7 septembre, tout accident a disparu. La dent a repris sa solidité; elle est insensible; la gencive est normale; la percussion ne produit aucune douleur. La guérison est complète.

La jeune personne a été revue 2 ans environ après l'opération, elle est restée entièrement guérie et la dent a repris ses usages.

Obs. III. — *Périostite chronique du sommet d'une première prémolaire supérieure droite cariée; phlegmon de la joue; dénudation du maxillaire; extraction suivie de résection de la portion altérée. Obturation de la carie et réimplantation immédiate; guérison.*

5 novembre 1875. — M. N..., âgé de 32 ans, est d'une constitution faible; il a fréquemment souffert des dents.

La première bicuspide est profondément cariée depuis 2 ans; elle a été, après traitement préalable, obturée à cette époque; mais malgré cela, elle est restée sensible aux transitions de la température, puis l'état s'est amélioré, et pendant environ un an, le malade s'est cru parfaitement guéri.

Au commencement d'octobre 1875, la dent redevient douloureuse; la gencive se tuméfie et un nouveau traitement, composé de cinq ou six pansements, après ablation de l'obturation, aboutit à la réobturation de cette dent. Depuis ce moment, la dent resta douloureuse à la pression et les fonctions de la bouche s'exercèrent difficilement de ce côté.

Vers la fin d'octobre, le malade fut pris d'un violent accès de fièvre et d'accidents généraux, qui durèrent 2 jours et aboutirent à un phlegmon de la joue, lequel acquit rapidement le volume du poing et s'étendit jusqu'aux paupières. Un médecin appelé par le malade ouvrit, dans la bouche, un volumineux abcès, qui donna issue à un grand verre de pus.

Au moment où le malade vient nous consulter (26 octobre), nous constatons la persistance du gonflement de la joue et un écoulement

Digitized by Google

d'un liquide séro-purulent par l'ouverture de l'abcès. Le doigt peut être introduit par cette ouverture, et rencontre la surface du maxillaire dénudé dans une étendue de plusieurs centimètres superficiels.

L'exploration au moyen du stylet permet, en outre, de reconnaître que la racine de la première prémolaire est libre dans une cavité de l'alvéole communiquant avec l'abcès. Aucun accident du côté interne du bord alvéolaire ni dans le sinus maxillaire.

Une injection d'eau tiède est poussée dans l'abcès, et une mèche est introduite en permanence. Cataplasmes et compression sur la joue.

Au bout de 8 jours, l'état n'a pas sensiblement varié. La dénudation est aussi étendue; la tuméfaction de la joue n'a pas diminué, et il s'est produit à l'angle de l'aile du nez un noyau induré qui occupe toute la fosse canine.

Le 5 novembre, nous pratiquons avec un forceps droit l'extraction de la première prémolaire; l'opération est faite avec beaucoup de lenteur et de grandes précautions.

Nous constatons que cette dent est pourvue de deux racines réunies dans les deux tiers inférieurs, libres dans le tiers supérieur. La portion externe est altérée dans toute son étendue; elle est entièrement dénudée de son périoste, rugueuse et en voie de résorption; la portion interne est parfaitement saine.

Au moyen d'une pince de Liston nous pratiquons la résection du sommet externe altéré, par une section oblique qui n'intéresse point la racine interne. La dent est maintenue dans une compresse imbibée d'eau tiède, et une obturation avec l'oxychlorure de zinc est pratiquée dans la carie de la couronne.

Cette petite opération prend environ un quart d'heure, au bout duquel la dent est réimplantée après lavage et tamponnement de l'alvéole.

Le lendemain 6 novembre, la dent est ébranlée et douloureuse au contact; l'état de la joue et l'abcès persistent sans modification sensible.

Injection d'eau dans le clapier. Compresses permanentes au chlorate de potasse appliquées sur le bord alvéolaire.

Le 8, légère amélioration.

Le 11, le malade nous dit qu'il s'est produit par l'ouverture de l'abcès une hémorrhagie d'environ deux cuillerées à bouche. La dent est encore un peu mobile, mais nullement douloureuse. L'exploration de l'abcès avec le stylet constate que la dénudation est réduite d'environ moitié de son étendue; l'empâtement de la joue a beaucoup diminué.

Le 15, c'est-à-dire 10 jours après l'opération, la guérison est complète, l'abcès est fermé. La dent est solide et absolument insensible; la mastication s'exerce librement du côté correspondant.

Le malade, revu dans l'été de 1877, 2 ans après l'opération, est resté parfaitement guéri.

Obs. IV. — *Abcès nombreux périodiques pendant 5 ans, du bord gin-*

Digitized by Google

gival supérieur droit; périostite chronique du sommet de la canine correspondante profondément cariée. Extraction, résection du sommet altéré, obturation de la carie en dehors de la bouche, réimplantation immédiate, guérison maintenue pendant 2 ans.

10 décembre 1875.—Madame L..., 40 ans, a la canine droite supérieure cariée depuis fort longtemps. Elle en a souffert à plusieurs reprises Mais depuis 5 ans, cette dent a donné lieu périodiquement à une série d'abcès gingivaux s'ouvrant au niveau du sommet de la racine. Le dernier survenu dans les premiers jours de décembre 1875, a été plus volumineux que tous les autres, et s'est accompagné d'une fluxion considérable des parties molles adjacentes.

Consulté à ce moment, nous constatons tous les symptômes et les signes d'une périostite aiguë de la dent canine, surajoutée à l'état chronique antérieur.

10 décembre 1875.— Après avoir, par le repos et l'emploi des émollients, favorisé l'apaisement de la période aiguë, nous pratiquons au bout de quelques jours l'extraction de la dent. On trouve sa racine dénudée dans une étendue de 5 à 6 millimètres, rugueuse, piquante au doigt. En allant plus loin vers le collet, le périoste persiste, mais épaissi, granuleux. Résection de 2 millimètres; obturation de la carie largement pénétrante, ne contenant plus de pulpe, et réimplantation immédiate. Applications permanentes de compressions imbibées d'une solution saturée de chlorate de potasse, sur la gencive.

Pendant quelques jours, la consolidation ne paraît pas vouloir s'effectuer. De petits abcès surviennent dans le vestibule au niveau du fond de l'alvéole; l'ouverture de l'un reste fistuleuse. Dès lors, la consolidation se fait. Au bout de 3 semaines, la dent est tout à fait solide, et la fistule fermée. Cette guérison complète s'est parfaitement maintenue après 2 années complètes.

Obs. V. — *Fluxions périodiques abcédées ayant pour origine l'alvéole de la première molaire inférieure droite cariée; périostite chronique du sommet de la racine postérieure, résection de cette partie, réimplantation immédiate; accidents généraux; consolidation et guérison maintenues depuis 3 années.*

10 décembre 1875.—Mademoiselle de L..., 17 ans, d'une bonne constitution, a plusieurs fois souffert des dents. L'une d'elles, la première grosse molaire inférieure droite, a commencé à se carier il y a un peu plus d'un an. La cavité, qui occupait toute l'étendue de la face postérieure, devint très-rapidement pénétrante. On employa les caustiques pour détruire la pulpe, et après un traitement approprié qui dura environ 2 semaines, on put faire une obturation métallique (amalgame d'étain et d'argent), qui permit à l'organe dentaire de reprendre ses fonctions. Tout alla bien pendant 6 mois.

Au bout de cette époque survint un accès de périostite aiguë qui se manifesta par l'allongement, l'ébranlement et une sensibilité extrême de la dent et fut accompagné d'un léger gonflement de la joue.

Digitized by Google

Après 3 ou 4 jours, un petit abcès s'ouvrit dans le fond du vestibule au niveau de la racine postérieure de la dent. Aussitôt les phénomènes inflammatoires cessèrent, laissant subsister toutefois une sensibilité sourde de la dent qui, à partir de ce moment, ne fonctionna plus comme précédemment, ni comme son homologue du côté gauche. Indolente spontanément, elle devenait le siége d'une gêne ou d'une douleur vague sous l'influence de changements de température, des pressions exercées avec le doigt, ou pendant l'occlusion des mâchoires, dans la rencontre avec la dent correspondante du haut.

A partir de ce moment, une série d'accès de périostite analogues au premier se reproduisirent à des intervalles d'environ 1 mois, amenant ainsi un état inflammatoire aigu sur l'état chronique préexistant.

Enfin, dans ces derniers temps, survint un dernier accès pour lequel mademoiselle de L... vint réclamer notre intervention.

Nous trouvons la dent encore parfaitement obturée, douloureuse à la moindre pression, au moindre ébranlement. La gencive externe, sur le point correspondant aux racines, est rouge, tuméfiée, et présente un orifice fistuleux; la joue est également un peu enflée, mais sans rougeur de la peau; les ganglions sous-maxillaires sont sensibles au doigt et douloureux.

En présence de ces signes, nous n'hésitons pas à affirmer une périostite chronique de la dent. Et comme nous savons que les lésions de cette affection sont toujours bornées au sommet de la racine, nous proposons la réimplantation de l'organe malade après en avoir, consécutivement à l'extraction, réséqué la partie altérée.

10 décembre 1875. — L'extraction est faite assez facilement au moyen d'un davier approprié. Au sommet de la racine postérieure, nous trouvons le périoste, en lambeaux flottants, décollé dans une étendue de 3 millimètres. La surface radiculaire dénudée est rugueuse, inégale, un peu résorbée vers la pointe qui se trouve ainsi émoussée. La racine antérieure est recouverte du périoste simplement congestionné, granuleux, premier terme des altérations périostiques.

On pratique la résection de 3 millimètres du sommet de la racine postérieure par une section perpendiculaire à sa direction au moyen de fortes cisailles de Liston; la surface de la section est émoussée au moyen de la lime, et l'on remet immédiatement la dent en place. L'alvéole est restée vide pendant 3 minutes au maximum.

Mais la dent ne peut être complétement réintégrée dans son alvéole; elle dépasse, malgré les pressions exercées, de quelques millimètres le niveau des voisines. On ordonne des compresses de chlorate de potasse en permanence sur la gencive, au niveau du siége de l'opération, et l'on prescrit une alimentation liquide.

Le soir même qui suivit l'opération, mademoiselle de L... fut prise de frisson violent avec agitation et insomnie, sans que localement la douleur fût bien vive.

11 décembre 1875. — La dent est très-mobile, quoique soudée à la gencive, douloureuse spontanément et surtout à la pression. L'état général est encore troublé, il y a un peu de courbature, la face est rouge, congestionnée, et un léger mouvement fébrile persiste.

Digitized by Google

13 décembre 1875. — Hier l'opérée, un peu fatiguée, n'a pu venir nous voir. Aujourd'hui, l'état local est bon : il y a cependant un peu de gonflement de la joue, et une légère tuméfaction de la gencive qui est couverte de plaques blanchâtres d'épithélium en voie de desquamation. La dent est notablement descendue dans son alvéole, et se trouve presque au niveau des autres. Elle a pris beaucoup d'adhérence, et reste à peine douloureuse. La mastication est encore toutefois impossible. L'opérée traduit elle-même son sentiment en disant : « Cette dent est maintenant un peu plus à moi. » Les accidents généraux continuent à être assez marqués ; la nuit est agitée et se passe sans dormir ; l'appétit manque ; la fièvre persiste. Nous faisons continuer les applications topiques et nous conseillons l'emploi des réconfortants : malaga, tisane amère.

14 décembre 1875. — L'état général est resté le même, toujours assez troublé. Mais l'état local est excellent. La dent commence à supporter la mastication ; les ganglions sous-maxillaires sont insensibles, et la région est tout à fait indolente.

En présence des accidents généraux qui persistent, nous engageons les parents de la jeune fille à l'emmener à la campagne pour quelques jours.

Le 20 décembre 1875, mademoiselle de L... revint nous voir : sa santé se trouve parfaitement rétablie et sa guérison est complète ; la dent est tout à fait solide ; la gencive et la joue sont parfaitement normales, et il ne reste aucune trace de la fistule.

24 mai 1876. — Mademoiselle de L..., revue, va très-bien ; l'organe réimplanté fonctionne normalement.

16 juin 1876. — L'amélioration s'est maintenue.

7 août 1876.— Guérison complète ; seulement la dent a une teinte un peu grisâtre qui la fait facilement distinguer des autres.

Janvier 1879, 3 années après. — Maintien complet de la guérison.

Obs. VI. — *Fluxions nombreuses de la joue gauche et abcès multiples du bord gingival. Périostite chronique du sommet de la première prémolaire supérieure gauche profondément cariée et antérieurement obturée avec drainage. Extraction de la dent, résection du sommet ; réobturation en dehors de la bouche avec suppression du drainage ; réimplantation immédiate, guérison définitive constatée après 2 ans.*

20 décembre 1875. — M. R..., 23 ans, se fit obturer, en mars 1869, une carie pénétrante siégeant à la face postérieure de la première prémolaire supérieure gauche. Il n'en souffrit plus jusqu'à la fin de 1871, époque à laquelle il survint une fluxion de la joue gauche terminée par un abcès ouvert dans le vestibule au niveau du sommet de la dent obturée. Cet abcès fut suivi d'un grand nombre d'autres non précédés de fluxion, et s'ouvrant toujours à peu près au même endroit.

En 1872, dans le but de faire cesser cet état, nous pratiquons au collet de la dent, une perforation (*drainage*), qui met en communication avec l'extérieur, la cavité de la pulpe. Dès lors un suintement purulent s'établit par cette voie, et les abcès ne reparaissent plus. Au com-

Digitized by Google

mencement de 1875, la matière obturatrice étant tombée, nous la remplaçons en maintenant le drainage. Mais celui-ci devient insuffisant, et on voit survenir de nouveau une série de fluxions et des abcès nombreux.

20 décembre 1875. — Extraction. La racine bifide présente sur le sommet interne un épaississement fongueux du périoste et sur l'externe un petit kyste du volume d'un pois. Après une résection de 2 millimètres à chaque sommet et l'obturation de la carie, y compris le conduit à drainage, la dent est réimplantée.

Dès le lendemain, elle est manifestement adhérente à la gencive. Un léger gonflement se montre sur celle-ci, dans le vestibule, et se termine par un petit abcès qui est ouvert le 3e jour. Dès lors, toute douleur cesse, et en quelques jours la dent reprend sa solidité normale.

Le 31 décembre, la guérison est complète. Le sujet, revu en 1877, est resté complétement guéri.

Obs. VII. — *Fistule cutanée sous-mentonnière datant de 5 mois, avec tuméfaction de l'os maxillaire. Périostite chronique du sommet de la canine droite inférieure. Extraction de cette dent ; résection de la partie altérée ; réimplantation immédiate. Guérison reconnue complète au bout de 8 mois.*

18 février 1876. — M. V..., âgé de 48 ans, vit apparaître il y a 7 mois, une petite grosseur sur le côté droit du menton, sous le bord inférieur de la mâchoire. Cette grosseur molle, fluctuante, augmenta progressivement de volume, et au bout de 2 mois s'ouvrit d'elle-même sur la peau pour donner issue à du pus. L'ouverture est restée fistuleuse, entretenue par un faible écoulement de liquide séro-purulent.

18 février 1876. — Le malade vient nous consulter. Autour de la fistule, nous constatons une tuméfaction dure non fluctuante adhérente à l'os, s'allongeant en haut, sur la surface de ce dernier, dans la direction de la dent canine. Un stylet introduit par la fistule, permet de constater une dénudation assez étendue du maxillaire. Pénétrant ensuite dans un trajet osseux, l'instrument arrive au contact du sommet de la canine sur laquelle il provoque des douleurs très-accentuées et bien localisées. Cette dent insensible spontanément, est manifestement douloureuse à la percussion qui reste sans effet sur les voisines.

Extraction. — Sommet de la racine dénudé dans une étendue de 1 millimètre 1/2, rugueux, piquant. Résection de 2 millimètres. Réimplantation immédiate. Compresses imbibées d'une solution de chlorate de potasse, en permanence sur la gencive, au niveau de la dent opérée.

2 mars 1876. — La dent est consolidée ; le gonflement du maxillaire a considérablement diminué et la fistule est fermée.

En novembre 1876, c'est-à-dire 8 mois plus tard, le malade revient nous voir. La tuméfaction osseuse a complétement disparu. La fistule s'est réouverte 2 fois depuis le mois de mars, pour laisser écouler un peu de liquide clair séro-purulent, et se refermer ensuite au bout de 2 ou 3 jours. A la place de la fistule, on trouve aujourd'hui

Digitized by Google

une dépression cicatricielle adhérente à l'os. La guérison paraît définitive. Le malade n'a plus été revu depuis.

Obs. VIII. — *Tuméfaction permanente de la région mentonnière et fluxions périodiques antérieures.— Périostite chronique du sommet de l'incisive médiane inférieure droite. — Extraction suivie de la résection de la portion malade et de la réimplantation immédiate. — Elimination au 2e mois après l'opération* [1].

Le 4 mars 1876, à l'âge de 9 ans, M. X..., aujourd'hui dans sa 19e année, en voulant se suspendre par les dents à une barre de fer, se fractura l'incisive médiane droite inférieure dont l'angle interne du bord libre de la couronne fut enlevé.

4 ans après, survint au niveau du bord inférieur du maxillaire, sur un point correspondant à la dent fracturée, un abcès qui s'accompagna de douleur et d'ébranlement de la dent. Cet abcès s'ouvrit de lui-même sur la peau. L'ouverture resta fistuleuse pendant 1 mois, puis se ferma, laissant à sa place une petite induration.

Depuis lors, des abcès analogues se sont reproduits, tous les ans, et à peu près à la même époque. Parfois, dans leur intervalle, après leur fermeture, survenaient de petites poussées inflammatoires, de véritables fluxions du menton et de la gencive qui disparaissaient assez vite par résolution.

Aujourd'hui (15 jours après le dernier abcès, qui a été ouvert au bistouri) il reste un léger empâtement du menton ; le point où se trouvait la dernière ouverture est entouré d'un cercle rouge et repose sur un noyau induré. La dent fracturée est un peu ébranlée, mais indolente; elle a une coloration grisâtre qui la fait facilement distinguer des autres.

4 mars 1876. — Extraction. Sommet de la racine résorbé, rugueux, dénudé de son périoste sur une étendue de 2 millimètres. Résection de 3 millimètres. Remise en place.

6 mars. — Réaction inflammatoire peu intense. Gencive rouge, mais à peine tuméfiée. La dent est peu douloureuse, et l'opéré a pu dormir; toutefois la mastication est impossible. Le menton n'est pas aussi dur. Compresses imbibées de chlorate de potasse sur la gencive.

8 mars. — Le menton est considérablement dégorgé ; les parties molles ont repris leur volume normal ; mais on sent encore du côté droit le bord inférieur du maxillaire plus volumineux que de l'autre côté. La dent n'est plus douloureuse, mais reste un peu soulevée.

12 mars.—Le malade peut manger mais avec précaution. La pression verticale ne détermine plus de douleur sur la dent qui dépasse toujours le niveau des autres. Peut-être un caillot fibrineux au fond de l'alvéole empêche-t-il la descente. Dans le but d'en provoquer la résorp-

[1] Cette observation, ainsi que plusieurs autres parmi les suivantes, a été publiée déjà dans la thèse d'un de nos élèves. *Voyez* David, *De la greffe dentaire*, thèse de Paris, 1877.

Digitized by Google

tion, on fait des attouchements au galvano-cautère sur la gencive le long de la dent.

15 mars. — Cautérisations gingivales à l'acide chromique.

18 mars. — Attouchements avec le fer rouge.

23 mars. — La dent ne descend pas. Résection à la scie de 1 millimètre de la couronne pour la mettre au niveau des autres. L'opéré paraît guéri.

3 octobre 1876. — La dent est solide, fonctionne bien et ne cause aucune douleur. On remarque une particularité : c'est qu'elle est couverte de tartre, tandis que ses voisines en ont à peine.

La peau du menton est tout à fait normale.

Plus de tuméfaction sur le maxillaire.

Cette tentative avait semblé, comme on voit, devoir se terminer par une guérison. Cependant nous prenons des nouvelles de l'opéré 2 mois plus tard et nous apprenons qu'à la suite d'un nouvel abcès, accompagné de douleurs vives, la dent a été éliminée.

Obs. IX. — *Suppuration alvéolaire au niveau d'une incisive centrale supérieure. Périostite chronique du sommet de celle-ci. Extraction suivie de la résection de la portion malade et réimplantation immédiate. Insuccès par élimination.*

14 avril 1876.— M. le Dr M..., 40 ans, a l'incisive latérale supérieure gauche cariée depuis plus de 12 ans. A peu près tous les 2 ans, il avait l'habitude d'y faire pratiquer une obturation à l'oxychlorure de zinc. En 1873, il fut empêché, pendant 4 ou 5 mois, de faire remplacer la matière obturatrice qui était complétement usée. Durant ce temps, la dent fut prise d'un accès de périostite aiguë qui, au bout de quelques jours, passa à l'état chronique, déterminant un suintement purulent par la carie. Dès lors, celle-ci ne put plus supporter l'obturation et M. M... s'est contenté de la combler tous les jours avec un peu de ouate dans le but de recueillir le pus et d'en entretenir l'écoulement.

Ennuyé cependant de cette situation, et tourmenté surtout par la crainte de perdre cette dent, M. M... vient nous consulter.

14 avril 1876. — Nous trouvons la dent opaque, grisâtre, déviée sur son axe, légèrement mobile, douloureuse à la pression et à l'ébranlement. La carie qu'elle porte sur la face latérale droite, est profonde, et communique largement avec le canal dentaire, d'où nous retirons un petit tampon d'ouate couvert de quelques gouttelettes de pus.

Nous proposons la résection du sommet radiculaire que nous croyons atteint de périostite chronique.

Extraction.—La couronne est réduite par la carie à une mince coque. Le sommet radiculaire est rugueux, piquant, résorbé et dénudé dans une étendue de 2 à 3 millimètres. Cette dénudation se continue sur toute la hauteur du côté droit, de sorte qu'en aucun point, le périoste ne forme autour de la racine un manchon complet.

Après avoir pratiqué une résection de 4 millimètres au sommet, on fait une obturation à l'oxychlorure de zinc. Lorsque celle-ci a acquis une dûreté convenable, on opère la restitution.

Digitized by Google

Le soir et le lendemain de l'opération est survenue une légère réaction inflammatoire locale, accompagnée de douleurs très-vives. Cette période passée, la dent devient à peu près indolente, mais ne se consolide nullement.

19 avril. — La gencive correspondante à la dent est un peu tuméfiée, rouge. Le bord libre n'est pas soudé à la dent et laisse écouler, quand on presse au niveau du sommet de la racine, une nappe de pus qui vient, sans aucun doute, de la cavité alvéolaire. La dent n'est pas douloureuse, mais n'a encore contracté aucune adhérence. Elle est considérablement allongée, et M. M... a toutes les peines du monde à ne pas la laisser tomber.

21 avril. — La dent tombe d'elle-même, éliminée par suite de la suppuration intra-alvéolaire.

Obs. X. — *Fistule gingivale datant de 10 mois, consécutive à l'obturation immédiate et intempestive d'une carie pénétrante de la première prémolaire supérieure gauche. Périostite chronique du sommet de la racine. Extraction de la dent, résection du sommet, réobturation de la carie en dehors de la bouche, réimplantation. Guérison suivie pendant 13 mois.*

24 août 1876. — Au mois d'août 1875, M. D... se fit obturer sans traitement préalable une carie profonde de la première prémolaire supérieure gauche. 2 jours après apparut une fluxion et consécutivement au fond du vestibule, au niveau de la racine de la dent obturée, un abcès dont l'ouverture est restée fistuleuse, laissant constamment écouler une notable quantité de liquide purulent.

24 avril 1876. — Nous pratiquons l'extraction de la dent. Le sommet de la racine est dénudé de son périoste, légèrement résorbé; nous en réséquons 3 millimètres. Après avoir refait l'obturation de la carie, nous remettons la dent en place.

Nous prescrivons des applications permanentes de compresses imbibées de chlorate de potasse.

Dès le lendemain la dent est adhérente à la gencive, elle reste toutefois douloureuse au contact.

La fistule laisse écouler un liquide séro-purulent. Au bout de 4 jours, la dent a acquis une solidité suffisante. Mais la fistule continue à laisser écouler du pus. Quelquefois elle se bouche, et aussitôt un léger gonflement apparaît se terminant par l'ouverture d'un abcès.

Attribuant cette persistance de la fistule et de l'écoulement purulent, à la rétention de quelques esquilles, nous pratiquons pendant quelques jours le cathétérisme du trajet et nous y faisons pénétrer ensuite une petite injection d'eau tiède au moyen d'une poire de caoutchouc à canule très-effilée.

Le 10 mai, la fistule est fermée, la dent solide, indolente, fonctionnant très-bien. Cette guérison complète est constatée le 2 juin.

Le malade, revu en outre au mois de juillet 1877, est reconnu entièrement guéri.

Obs. XI et XII. — *Deux fistules gingivales vertibulaires anciennes communiquant avec un clapier au centre de la mâchoire supérieure.*

Digitized by Google

Périostite chronique du sommet des incisives supérieures médiane gauche et latérale droite. Extraction de ces deux dents. Résection du sommet des racines, réimplantation immédiate. Guérison reconnue après 5 mois.

26 avril 1876. — Madame L..., âgée de 35 ans, se fit pratiquer, en 1864, l'obturation d'une petite carie de la face externe de l'incisive médiane supérieure gauche, et la résection par la lime de deux autres très-superficielles, sur les côtés de l'incisive latérale droite. 3 ans après, sans avoir jamais souffert d'aucune de ces dents, madame L... vit apparaître au-dessus de l'incisive médiane gauche, et à la fois dans le fond du vestibule et sur la voûte palatine une double tuméfaction molle et fluctuante. Au bout de quelques jours celle-ci s'ouvrit en avant pour donner issue à du pus ; dès lors la tuméfaction disparut presque entièrement, sauf à la voûte palatine où elle persista d'une façon sensible. L'ouverture gingivale resta fistuleuse. Quelques mois après ce début, un nouvel abcès également suivi de fistule s'ouvrit de l'autre côté du frein de la lèvre supérieure, au-dessus de l'interstice des deux incisives droites. Depuis lors l'état de madame L... n'a pas changé; plusieurs fois par jour et surtout le matin, en pressant avec la langue sur la tuméfaction palatine, elle faisait sortir par les deux fistules antérieures, un flot de liquide séro-purulent. Aucun traitement n'a jamais été institué.

Le 26 avril 1876, madame L... vient nous consulter. Avec un stylet nous constatons la communication des deux fistules avec un vaste clapier osseux situé sur la ligne médiane de la voûte palatine à 1 centimètre de l'arcade dentaire. Le foyer n'est même plus limité par du tissu osseux du côté de la cavité buccale, puisque le stylet soulève directement la muqueuse. L'exploration des dents nous permet de constater une coloration grisâtre, un peu d'ébranlement et de douleur à la percussion des incisives médiane gauche et latérale droite que nous soupçonnons être atteintes de périostite chronique du sommet.

Extraction de l'incisive médiane gauche. Le sommet de la racine est dénudé dans une étendue de 2 millimètres; sur le tiers de la hauteur, le périoste est encore fortement injecté. Résection de 2 millimètres, réimplantation. Les deux fistules continuent à laisser écouler un liquide séro-purulent. La dent réimplantée est consolidée le 1er mai.

1er mai 1876. — Extraction de l'incisive latérale droite. Par l'alvéole s'écoule du pus provenant encore du clapier osseux. La racine est dénudée dans une étendue de 3 millimètres, et recouverte dans le reste de la surface d'un périoste déjà notablement altéré.

Pour empêcher l'écoulement du pus par l'alvéole, ce qui serait un obstacle à la consolidation de la dent, nous incisons la tuméfaction palatine. Cela fait, on réimplante la dent après en avoir réséqué 3 millimètres au sommet de la racine. La fistule gingivale gauche se ferme, les deux autres restent béantes et donnent lieu à un écoulement qui se prolonge jusqu'au 10 mai.

10 mai 1876.—Les deux fistules sont fermées. La dernière dent réimplantée est assez solide. Elle est toutefois un peu allongée, ce qui

Digitized by Google

l'expose à des chocs douloureux de la dent correspondante inférieure. Pour éviter cet inconvénient, nous en réséquons au moyen de la lime environ 1 millimètre du bord libre. La guérison semble acquise.

15 mai. — Réapparition de la tuméfaction palatine avec douleurs très-vives à la dent incisive latérale droite. Le lendemain un petit abcès s'ouvre sur le côté droit du frein de la lèvre supérieure, à l'endroit même où il y avait auparavant une fistule. Par cette ouverture nous faisons pénétrer une aiguille de Deschamps au travers du maxillaire, et nous la faisons ressortir sur la voûte palatine pour réunir les deux ouvertures par un fil de platine laissé à demeure en guise de séton.

Le fil est ainsi laissé jusqu'au 10 août, maintenant la perméabilité des trajets fistuleux et favorisant l'écoulement du pus que produit le clapier central. A ce moment on le supprime, le trou palatin se ferme le premier, l'autre persiste quelques jours mais finit par se fermer également.

16 août. — Les deux ouvertures sont bien cicatrisées : à la voûte palatine il n'y a plus aucune saillie anormale, ni douleurs. Les dents greffées sont parfaitement solides et fonctionnent bien.

18 octobre, c'est-à-dire 5 mois après l'opération, la guérison s'est parfaitement maintenue.

Obs. XIII. — *Tuméfaction du maxillaire inférieur; plusieurs accès congestifs et douloureux du périoste alvéolo-dentaire de la 1re prémolaire inférieure gauche, consécutivement à l'obturation d'une carie pénétrante. Désobturation de la dent; suintement purulent par la carie. Périostite chronique du sommet. Extraction ; résection de la partie malade ; réobturation en dehors de la bouche ; réimplantation immédiate, guérison reconnue complète au bout de 19 mois.*

4 mai 1876. — Madame J..., âgée de 50 ans, se fit obturer, il y a un an, à la 1re prémolaire inférieure gauche, une carie profonde dont le début remontait à 2 ans. Depuis lors cette dent n'a cessé d'être douloureuse. De temps à autre elle donne lieu à une légère fluxion gingivale localisée au niveau du sommet de la racine, et se terminant par résolution. Une tuméfaction de l'os s'est développée à cet endroit et y a persisté. Consulté, il y a 2 mois, pour cette affection, nous enlevons la matière obturatrice. Quelques pansements faits dans la cavité de la carie nous permettent d'y constater un suintement purulent, signe non équivoque de la périostite chronique du sommet de la racine.

4 mai 1876. — Extraction. Le sommet est dénudé et légèrement résorbé. A la limite de la dénudation se voit une collerette flottante de périoste détaché. Nous réséquons toute la partie dénudée, environ 4 millimètres, nous refaisons l'obturation de la carie et remettons l'organe en place.

Dès le surlendemain, la dent, quoique fort douloureuse, est déjà très-adhérente.

8 mai 1876. — Elle est solide mais un peu allongée. La tuméfaction de l'os a presque disparu, mais des douleurs très-vives persistent sur la dent et à l'émergence du nerf mentonnier.

Digitized by Google

12 mai 1876. — Même état. Nous faisons appliquer une sangsue sur la gencive au niveau du sommet réséqué.

15 mai 1876. — Les douleurs ont disparu et l'allongement à peine sensible n'entrave plus l'occlusion de la bouche ni la mastication.

23 mai 1876. — La dent est tout à fait consolidée, indolente, parfaitement à sa place ; la guérison est complète.

Au mois de décembre 1878, c'est-à-dire 2 ans 1/2 après l'opération, la guérison s'est maintenue parfaite.

Obs. XIV. — *Plusieurs accès de périostite aiguë consécutifs à l'obturation avec drainage d'une carie profonde de la dent de sagesse inférieure gauche. Extraction de cette dent ; résection du sommet, obturation en dehors de la bouche du tube à drainage ; réimplantation immédiate ; guérison maintenue au bout de 19 mois.*

26 mars 1876.—Madame X.., 30 ans. Obturation *avec drainage*, il y a 6 mois, d'une carie profonde et pénétrante de la dent de sagesse inférieure gauche.

Malgré ce traitement, madame X... continua à souffrir de sa dent qui devenait de temps en temps le point de départ d'une poussée inflammatoire n'allant pas jusqu'à la fluxion, mais très-douloureuse et accompagnée de tous les signes de la périostite alvéolo-dentaire.

Après 6 mois de cette situation, la malade vient nous consulter.

26 mai 1876. — Extraction. Le sommet est notablement résorbé ; le périoste est injecté, épaissi, présentant même quelques fongosités sur la moitié du reste de la racine. Résection de 4 millimètres environ, c'est-à-dire la moitié de la hauteur de la racine ; obturation du drainage et réimplantation.

29 mai 1876. — Madame X... a beaucoup souffert et la dent tient à peine à la gencive.

3 juin 1876. — Sans être plus solide, la dent est devenue indolente et permet la mastication du côté gauche.

9 juin 1876. — La dent paraît être un peu moins mobile et manifestement soudée à la gencive.

5 juillet 1876. — Elle a acquis une certaine solidité et fonctionne aussi bien que les autres, sans douleur aucune.

La malade a été revue en décembre 1877, c'est-à-dire 19 mois après l'opération. La guérison ne s'est pas démentie.

Obs. XV. — *Fistule gingivale vestibulaire datant de 2 mois et communiquant avec un clapier du centre du maxillaire supérieur. Périostite chronique du sommet de la racine de l'incisive latérale droite sans trace de carie. Extraction ; résection du sommet, réimplantation. Installation d'un séton métallique au travers du maxillaire, débridement profond ; extraction d'un séquestre. Guérison maintenue au bout de 18 mois.*

2 juin 1876. — Madame B..., 45 ans, vit apparaître spontanément en voyage, au mois de septembre 1874, une petite fluxion gingivale au niveau de l'incisive latérale droite supérieure. Il se forma en même

Digitized by Google

temps un petit abcès palatin qui fut ouvert par le bistouri, et un autre vestibulaire qui s'ouvrit de lui-même. Depuis lors, madame B... n'a plus souffert, mais l'ouverture de l'abcès ne s'est pas fermée.

2 juin 1876. — Nous trouvons, au-dessous de la fistule, l'incisive latérale un peu noirâtre quoique non cariée, légèrement sensible à la pression. Extraction. Le sommet est un peu résorbé, piquant, dénudé dans une étendue de 3 millimètres. Résection de 3 millimètres et réimplantation. Application d'un appareil contentif, formé d'une gouttière d'étain fixée avec du collodion aux faces antérieure et postérieure des dents voisines.

Le lendemain on enlève cet appareil: la dent est soudée à la gencive, mais très-douloureuse au contact; la fistule donne beaucoup de pus et tout autour, la muqueuse est un peu enflammée.

Application de compresses permanentes de chlorate de potasse suivant le procédé de Gosselin.

8 juin 1876. — Dent assez solide, mais encore très-douloureuse; inflammation gingivale disparue. La fistule ne paraît pas vouloir se fermer. En la sondant avec un stylet, on découvre un petit clapier osseux dans lequel nous faisons une injection d'eau. En pressant sur la voûte palatine à 2 centimètres en avant de la dent opérée, on fait sortir du liquide par la fistule. La malade nous dit qu'en faisant la succion sur son palais, elle sent manifestement la muqueuse décollée. Pendant 20 jours des explorations et des injections quotidiennes sont faites dans le clapier à l'effet de détacher et d'entraîner les esquilles osseuses qu'il peut contenir; la dent est devenue solide, indolente, mais la fistule ne guérit pas.

2 juillet 1876. — Nous introduisons dans celle-ci un fil de soie que nous faisons sortir par une ouverture pratiquée sur la voûte palatine. Pendant 2 ou 3 jours la suppuration du clapier devient plus abondante, mais diminue ensuite considérablement.

10 juillet 1876. — On remplace le fil par un autre en platine et l'on fait des injections quotidiennes par la fistule antérieure.

9 août 1876. — Il n'y a plus d'écoulement sensible, nous supprimons le fil en ordonnant de continuer les injections par la fistule vestibulaire tant qu'elle restera ouverte.

4 octobre 1876. — La fistule n'est pas encore fermée. Avec des morceaux de bougie nous dilatons cette ouverture, et au moyen d'un instrument approprié, nous allons ruginer les parois du clapier. Nous détachons ainsi des esquilles qui sont expulsées par de forts lavages à l'eau chaude.

20 octobre 1876. — La fistule est fermée. La guérison est complète. Nous l'avons constatée parfaitement maintenue en décembre 1877, c'est-à-dire 14 mois après l'opération.

Obs. XVI. — *Fistule muqueuse de la voûte palatine, datant de 10 mois. Périostite chronique du sommet de deux racines de la première grosse molaire supérieure droite profondément cariée. Extraction. Résection des sommets malades. Obturation de la carie hors de la*

Digitized by Google

bouche. Réimplantation immédiate. Guérison. Le malade n'a pas été retrouvé.

19 juin 1876. — M. V..., 24 ans, a depuis fort longtemps une carie pénétrante, sans pulpe, sur la face antérieure de la première grosse molaire supérieure droite. Il s'est aperçu, il y a environ 2 ans, d'une petite fistule qui est, depuis lors, constamment restée béante, à la voûte palatine, en un point correspondant au sommet de la racine interne de la dent malade.

19 juin. — Consulté à cet égard, nous faisons l'extraction de la dent dont les racines interne et postéro-externe présentent une dénudation de 3 millimètres au sommet. Après avoir réséqué ces parties et obturé la carie, nous remettons la dent en place et prescrivons des applications de chlorate de potasse sur la gencive.

21 juin. — La dent est déjà très-adhérente et assez solide, peu douloureuse, la fistule est fermée.

Nous n'avons pas revu l'opéré.

Obs. XVII. — *Écoulement purulent par deux ouvertures pratiquées artificiellement, il y a un an, sur les faces antérieure et postérieure de l'incisive médiane supérieure droite, pour une fluxion abcédée. Périostite chronique du sommet de la racine. Extraction. résection de la partie altérée. Obturation des deux ouvertures en dehors de la bouche. Réimplantation. Guérison maintenue au bout d'une année.*

29 juin 1876. — M. L..., 28 ans, eut, il y a un an, une fluxion à marche très-rapide qui se termina par un abcès au-dessus de l'incisive médiane supérieure droite. On pratiqua alors, par la trépanation de la cavité pulpaire, deux ouvertures, l'une en avant, au niveau du collet, l'autre au centre de la face postérieure. Le pus s'écoula par ces voies et les symptômes inflammatoires disparurent rapidement.

Un mois après on voulut faire l'obturation de ces deux ouvertures. L'obturation postérieure fut d'abord tentée seule ; il fallut l'enlever dès le lendemain. Depuis cet essai, M. L... se contente de remplir l'intérieur de sa dent avec du coton aromatisé, qu'il retire tous les jours imbibé de pus.

29 juin. — Extraction. Le sommet de la racine est dénudé dans une étendue de 3 millimètres. Partout ailleurs le périoste est épaissi, granuleux, manquant même par placesi solées, surtout à la face antérieure vers le collet. Nous réséquons 3 millimètres du sommet, et nous comblons la cavité pulpaire et ses deux ouvertures avec un mélange métallique et nous opérons la restitution de l'organe à son alvéole.

Durant les deux premiers jours qui ont suivi l'opération, il y a eu des douleurs très-vives de la dent, et une fluxion considérable de la gencive correspondante et de la lèvre supérieure.

2 juillet. — La poussée inflammatoire s'est amendée, ainsi que les douleurs, mais la dent tient à peine, et, en pressant au-dessus d'elle sur la gencive, on fait sortir un liquide séro-purulent par l'ouverture

Digitized by Google

de l'alvéole. Pour éviter cet écoulement, qui compromettrait la consolidation, nous pratiquons une ouverture sur la gencive, en un point correspondant au fond de l'alvéole.

8 juillet. — Aucun liquide ne sort plus par l'alvéole, la fistule artificielle fonctionne bien ; la dent complétement indolente prend une adhérence plus forte. La consolidation reste stationnaire pendant quelque temps.

25 juillet. — La fistule ne donne presque plus. La dent est manifestement plus solide. La guérison est regardée comme certaine désormais.

Le malade a été revu en juin 1877, c'est-à-dire un an après l'opération. La guérison est complète.

Obs. XVIII. — *Fluxion de la joue droite et abcès multiples du bord gingival. Périostite chronique du sommet de la première prémolaire supérieure droite, cariée et obturée. Extraction de la dent. Résection du sommet. Réimplantation immédiate. Guérison constatée au bout de 11 mois.*

19 juillet 1866. — M. A..., 20 ans, souffrait, en décembre 1875, d'une carie pénétrante de la première prémolaire droite. Au mois de mars 1876, après un traitement approprié, la carie fut obturée. Au bout de 3 mois passés sans aucune souffrance de la part de la dent, survint à celle-ci, sans cause appréciable, un accès de périostite aiguë accompagnée d'une fluxion considérable qui se termina par un abcès ouvert sur la gencive. Les symptômes inflammatoires disparurent, mais la dent est restée constamment sensible, et de nombreux abcès gingivaux se sont produits successivement tous les 4 ou 5 jours à la place du premier.

19 juillet. — Extraction de la dent. Les deux sommets de la racine bifide sont dénudés, et le périoste qui les recouvrait est soulevé en lambeaux flottants. On fait une résection de 4 millimètres à l'un des sommets et de 5 à l'autre. Le périoste qui subsiste entre les deux racines est encore fortement épaissi et injecté. Réimplantation immédiate.

21 juillet. — Légère fluxion gingivale et douleurs très-vives à la dent greffée.

26 juillet. — L'ouverture d'un petit abcès gingival qui s'était produit après l'opération, est fermée, et la dent est déjà bien consolidée.

28 juillet. — L'organe réimplanté a acquis à peu près sa solidité normale, est tout à fait indolent et supporte la mastication. La guérison est complète.

En juin 1877, c'est-à-dire 11 mois plus tard, nous constatons le maintien parfait de la consolidation et des usages.

Obs. XIX. — *Fluxions nombreuses de la joue gauche et abcès multiples de la voûte palatine consecutivement à l'obturation d'une carie de la deuxième prémolaire supérieure gauche. Périostite chronique du sommet de cette dent. Extraction. Résection de la partie altérée. Réimplantation immédiate. Insuccès par élimination au bout de 10 jours.*

Digitized by Google

19 juillet 1876. — M. F..., 35 ans, s'est fait obturer il y a 4 mois, sans traitement préalable, une carie de la deuxième prémolaire supérieure gauche, remontant de 3 à 4 ans. Depuis lors, à peu près tous les 15 jours, il a vu apparaître à la joue gauche une fluxion sourde qui s'est invariablement terminée par un abcès ouvert sur la voûte palatine.

13 juillet. — M. F... vient nous voir avec un abcès. La dent obturée est ébranlée, allongée, douloureuse. Nous donnons issue au pus par un large débridement de la poche.

19 juillet. — La dent est moins sensible. A la voûte palatine existe, à la place de l'abcès, une tuméfaction dure, au centre de laquelle se voit l'ouverture pratiquée, mais sans liquide, comme si elle ne communiquait pas avec le foyer pathologique.

Extraction. Le périoste des sommets de la racine bifide est détaché dans une étendue de 3 millimètres, sur l'un, et de 2, sur l'autre, formant comme un espèce de capuchon incomplet. Résection des deux parties dénudées. L'obturation est en bon état. Réimplantation immédiate.

Applications permanentes de compresse imbibées de chlorate de potasse sur la gencive.

21 juillet. — Légère réaction inflammatoire locale ; la dent n'est pas encore soudée à la gencive. Exploration de la fistule et introduction d'une mèche.

Malgré cela, la fistule ne coule pas ; l'état inflammatoire local reste le même et la dent ne se consolide nullement.

1er août. — M. F... enlève cette dernière avec les doigts, non sans quelque difficulté, ce qui prouve, cependant, un commencement d'adhérence.

Obs. XX. — *Fluxion de la joue droite. Gonflement au fond du vestibule, du maxillaire supérieur droit, avec poussées inflammatoires périodiques. Périostite chronique du sommet des deux racines externes de la première grosse molaire supérieure droite cariée et obturée. Résection des deux sommets malades. Réimplantation immédiate. Guérison maintenue après une année.*

18 décembre 1876. — Mademoiselle J..., 17 ans. La première grosse molaire supérieure droite est cariée depuis près de 5 ans sur sa face postérieure. Elle a été obturée il y a 3 ans et n'est restée indolente que pendant 5 mois à dater de l'obturation. Dans le courant de l'année 1876, elle amena une fluxion de la joue droite et présenta, elle-même, tous les signes et symptômes de la périostite aiguë. La poussée inflammatoire disparut laissant après elle un gonflement très-appréciable dans le vestibule, au-dessus de la dent, sur le maxillaire supérieur. Depuis lors de nombreuses poussées analogues ont reparu, amenant toujours un état local fort douloureux.

18 décembre 1876. — On vient nous demander l'extraction de la dent malade qui est constamment douloureuse, qui ne peut pas fonctionner et qui est d'une coloration grisâtre très-accentuée.

Digitized by Google

Extraction. — Les deux racines externes, seules malades, présentent leur sommet dénudé et surmonté d'une petite tumeur périostique. Résection de 4 millimètres à chacune d'elles et réimplantation. Application de compresses de chlorate de potasse sur la gencive correspondante à la dent opérée.

Dans les premiers jours qui suivent l'opération, il survient une réaction inflammatoire assez vive, avec fluxion de la joue et de la gencive; douleurs violentes, et même accompagnées de phénomènes généraux. La consolidation ne commence à s'opérer qu'après le quatrième jour, après la disparition des symptômes inflammatoires. La tuméfaction osseuse diminue aussi.

3 janvier 1877. — La dent est solide; l'os semble avoir repris son volume normal, la guérison est obtenue sans fistule.

La jeune fille, revue en décembre 1878, c'est-à-dire 2 années plus tard, est restée entièrement guérie.

Obs. XXI. — *Fluxions nombreuses de la joue droite. Abcès multiples du bord gingival. Fistule vestibulaire datant de 3 ans. Périostite chronique du sommet de l'incisive latérale supérieure droite profondément cariée et plusieurs fois obturée. Extraction de cette dent. Résection du sommet. Réobturation en dehors de la bouche. Réimplantation immédiate. Guérison maintenue après 6 mois.*

11 janvier 1876. — Madame B..., 35 ans, a souffert il y a 15 ans de l'incisive latérale droite supérieure. Après avoir donné lieu à une fluxion considérable de la joue droite, cette dent, profondément cariée, fut obturée sur un de ses côtés. 4 ans après, elle le fut également de l'autre côté. A partir de 1872, elle redevint douloureuse; un petit abcès dont l'ouverture est depuis restée fistuleuse, se forme au niveau de son sommet radiculaire, sur la gencive. Périodiquement elle a en outre donné lieu tous les ans au moins à trois fluxions, terminées la plupart par un abcès gingival.

11 janvier 1877. — La malade vient nous consulter. Après avoir diagnostiqué la périostite chronique du sommet de la racine, et lui avoir attribué tous les accidents énumérés, nous pratiquons l'extraction de la dent. Le sommet est dénudé dans l'étendue de 1 millimètre, rugueux, piquant.

Résection de 1 millimètre 1/2. Les 2 caries latérales nettoyées communiquent ensemble. Après les avoir obturées nous remettons la dent en place.

Applications de compresses chloratées. Entretien de la fistule par un cathétérisme quotidien.

Sans réaction inflammatoire, sans douleur bien accusée, la dent se consolide.

19 janvier 1877. — Elle a acquis à peu près sa solidité normale, mais la fistule persiste. Cette dernière et explorée tous les jours dans le but de favoriser l'élimination des esquilles osseuses.

20 janvier. — La dent est à sa place, parfaitement solide, indolente; la fistule est fermée; guérison constatée en juillet 1877, soit 6 mois après.

Digitized by Google

Obs. XXII.—*Fistule cutanée de la fossette du menton, datant de 3 ans, en communication avec un clapier de la partie médiane du maxillaire inférieur. Périostite chronique du sommet de l'incisive médiane gauche inférieure non cariée. Extraction de cette dent. Résection de son sommet. Réimplantation immédiate. Guérison.*

18 janvier 1876. — M. K..., 15 ans, vit apparaître sans cause appréciable, en novembre 1874, un gonflement considérable du menton, qui aboutit rapidement à un abcès dont l'ouverture se fit à la fossette même. Après cette ouverture, les douleurs violentes éprouvées à presque toutes les dents inférieures, principalement aux antérieures, disparurent. Le gonflement diminua de beaucoup ; il ne resta plus qu'un noyau induré dans la fossette mentonnière, tout autour de l'ouverture persistante de l'abcès. Pendant un an, celle-ci n'a cessé de laisser écouler du pus. De temps à autre, cependant, elle se recouvrait d'une croûte fine et élastique qui, en se laissant distendre pendant quelques jours par les liquides dont elle empêchait l'écoulement, prenait la forme d'un cône transparent d'apparence cornéenne. L'ouverture cutanée fut plusieurs fois cautérisée au nitrate d'argent, mais elle ne parut pas vouloir se fermer. Le malade, envoyé pendant 5 mois à la station de Bergues, revient dans le même état.

18 janvier 1877. — Une croûte a été arrachée il y a 4 jours, et le jeune malade nous affirme, avec une grande netteté, qu'en tirant sur elle, il éprouvait des douleurs bien localisées à l'incisive médiane gauche inférieure. Aujourd'hui cette dent ne présente d'anormal qu'une coloration un peu plus foncée que celle des dents voisines. La pression et la percussion n'y provoquent aucune douleur. Dans la fossette mentonnière la peau présente une profonde dépression en entonnoir, au fond de laquelle se voit l'ouverture de la fistule, qui donne 3 ou 4 grosses gouttes de pus par jour. Tout autour existe un cercle d'induration légèrement saillant et adhérent au maxillaire. Un stylet introduit dans la fistule permet de constater une surface osseuse dénudée, et détermine des douleurs sourdes sur toutes les dents antérieures, sans que l'on puisse déduire de cet examen quelle est celle qui se trouve en rapport avec la lésion. Seule, la coloration foncée de l'incisive médiane gauche nous fait croire à une altération de son sommet. Nous en pratiquons l'extraction et nous trouvons, en effet, la pointe de la racine dénudée dans une étendue de 3 millimètres, rugueuse, piquante. Plus loin le périoste est épais, hypérémié, granuleux. Après une résection de 3 millimètres, la dent est remise en place.

19 janvier. — La dent est adhérente à la gencive sur quelques points seulement ; elle est allongée, très-mobile mais peu douloureuse. La réaction inflammatoire a été modérée, grâce probablement à l'écoulement abondant qu'il s'est fait par la fistule.

20 janvier. — Celle-ci est fermée ou, en tout cas, ne laisse rien écouler.

22 janvier. — En pressant tout autour d'elle, cependant, on en fait sortir un peu de pus. Seulement la pression exercée de bas en haut fait sortir aussi du liquide par l'alvéole, tout autour de la dent qui est

Digitized by Google

toujours peu douloureuse, mais très-mobile. Pour aider au fonctionnement de la fistule, nous la cathétérisons avec un gros stylet mousse.

24 janvier. — Même état.

26 janvier.— La dent est plus solide, mais la fistule coule très-peu. On continue les cathétérismes.

28 janvier. — Même état ; la fistule ne coule plus qu'au moment et par le fait du cathétérisme.

31 janvier. — La dent, sans être bien solide, a cependant une adhérence suffisante pour ne pas être ébranlée pendant les mouvements des lèvres, de la langue ou des mâchoires. Les voisines, d'ailleurs, sont un peu mobiles. Le foyer auquel aboutit la fistule diminue d'étendue, perd de sa rugosité; on dirait qu'il se comble par des bourgeons charnus. L'empâtement du menton a considérablement diminué.

8 février. — La dent est beaucoup plus solide. La fistule ne donne qu'une ou deux gouttes de pus par jour au moment où on la sonde.

17 février. — La dent a acquis la solidité de ses voisines; la fistule n'est plus perméable au stylet et ne coule plus. Elle se recouvre d'une croûte au-dessous de laquelle la cicatrisation ne s'effectue cependant pas.

15 mai. — Depuis un mois la fistule est fermée, cicatrisée, et ne s'est plus réouverte. La guérison paraît complète.

Le malade, revu après 6 mois, est complétement guéri.

Obs. XXIII. — *Abcès gingivaux nombreux. Périostite chronique du sommet de la racine de la 3e grosse molaire inférieure gauche profondément cariée et obturée avec drainage. Extraction. Résection du sommet. Obturation en dehors de la bouche du conduit à drainage. Réimplantation immédiate. Insuccès par élimination au bout de 5 mois.*

27 janvier 1877.—M. R..., 28 ans, se fit soigner au mois d'août 1876, une carie de la 2e grosse molaire inférieure gauche dont il n'avait jamais souffert. A la suite de cautérisations appliquées pour détruire la pulpe, survint une périostite subaiguë de la dent. Depuis lors, un petit abcès s'est produit périodiquement tous les 4 ou 5 jours sur la face externe de la gencive. Une obturation avec drainage faite en décembre 1876, n'a en rien modifié cet état. Mais, de temps en temps, des accès subaigus viennent rendre la dent douloureuse, un peu allongée et fort incommode. C'est pour cette gêne que l'on vient nous consulter.

27 janvier.— Extraction. Les deux sommets sont dénudés dans une étendue de 2 à 3 millimètres, rugueux, résorbés. Plus loin le périoste est épaissi, très-injecté. Résection de 3 millimètres à chaque sommet. Le tube à drainage ne communique pas avec la cavité pulpaire et, par conséquent, ne peut fonctionner. On l'obture, après quoi on remet la dent en place.

30 janvier. — La dent est assez adhérente, seulement elle est allongée de 2 ou 3 millimètres, ce qui empêche l'occlusion de la bouche; elle est d'ailleurs peu douloureuse spontanément.

3 février. — Elle a perdu de son adhérence et s'est encore allongée.

Digitized by Google

Par la pression on la fait bien rentrer à sa place, mais elle remonte aussitôt comme poussée par un ressort. Elle gêne considérablement la mastication et même la prononciation. La fistule gingivale qui existait au moment de l'opération est fermée.

6 février. — La dent n'est soudée que du côté interne ; sur sa face externe on glisse facilement un stylet jusqu'au fond de l'alvéole. Nous avons toutes les peines du monde à faire renoncer l'opéré à l'extraction qu'il nous demande.

Juin. — Même état; aussi M. R... enlève-t-il lui-même la dent avec ses doigts sans éprouver la moindre résistance.

Obs. XXIV. — *Abcès et fistule du bord gingival à la mâchoire inférieure. Suintement purulent par l'intérieur de la 2e grosse molaire inférieure profondément cariée. Périostite chronique du sommet de la racine de cette dent. Résection de la partie altérée. Obturation de la carie en dehors de la bouche. Réimplantation immédiate. Guérison maintenue au bout de 7 mois.*

31 janvier 1877. — M. S..., 20 ans, commença à souffrir au mois de mai 1876 d'une carie de la 2e grosse molaire inférieure droite. A différentes reprises celle-ci fut traitée par les caustiques. Au mois de novembre, pour la préparer à l'obturation définitive, on y fit une obturation provisoire avec du coton imbibé d'une teinture résineuse et très-serré. Ce pansement eut pour effet d'amener un abcès sur la face externe de la gencive correspondante à la dent. Le malade nous affirme qu'alors, en pressant sur l'abcès, la dent paraissait comme soulevée par un flot de liquide. L'obturation fut remise à plus tard. Depuis, la dent a été par moments douloureuse, l'abcès s'est reproduit plusieurs fois sans que la fistule première se soit jamais fermée.

31 janvier. — Extraction ; les deux sommets sont dénudés dans une très-faible étendue. Mais, plus loin, le périoste est très-épaissi, principalement sur la face externe des deux racines. Il forme même comme une petite tumeur fongueuse qui se trouve logée dans l'écartement de celles-ci. Résection très-oblique de façon à porter surtout sur la face externe. Excision des fongosités périostales, obturation de la carie, réimplantation immédiate.

A part quelques douleurs très-vives qui se sont manifestées le jour même de l'opération, la consolidation s'est faite sans accidents, sans grande gêne même.

16 février. — La dent est assez solide pour supporter la masticatien et la fistule est fermée. Guérison complète, maintenue intacte en août 1877, 7 mois plus tard.

Obs. XXV. — *Fluxions de la lèvre supérieure. Abcès gingivaux. Périostite chronique du sommet de l'incisive médiane gauche supérieure non cariée. Extraction. Résection du sommet. Réimplantation immédiate. Guérison maintenue après 20 mois.*

26 avril 1877. — M. le Dr T..., 30 ans. En mai 1876, périostite aiguë spontanée de l'incisive médiane gauche supérieure. Depuis lors, trois

Digitized by Google

nouvelles poussées se sont produites, accompagnées, en outre, de symptômes du côté de la dent, de fluxion de la lèvre supérieure, et même, dans les deux dernières crises, d'abcès gingival. La dernière est survenue le 20 avril. Après la disparition de la période inflammatoire aiguë, nous sommes consulté.

26 avril. — Extraction. Le sommet de la racine est dénudé, résorbé, piquant. Après en avoir réséqué 3 millimètres, la dent est remise en place. Nous entretenons l'ouverture du dernier abcès en y maintenant à demeure un petit bout de tube à drainage.

8 mai. — La dent est entièrement consolidée, mais la fistule ne se ferme pas ; elle est encore profonde d'au moins 1 centimètre. M. T... l'entretient lui-même en y faisant des cathétérismes.

A la fin d'août la fistule est fermée.

Le malade a été suivi depuis cette époque, la consolidation est restée complète, cependant il est survenu, à plusieurs reprises, de petits abcès gingivaux en forme de légers furoncles. Ils se sont ouverts spontanément et sans douleur pour donner issue sans doute à quelques débris osseux.

En décembre 1878 M. T... a été revu une dernière fois, les abcès ont entièrement cessé de se produire, la guérison est complète.

Obs. XXVI. — *Fistule gingivale vestibulaire, datant de 15 mois. Périostite chronique du sommet de la canine supérieure gauche cariée et intempestivement obturée. Extraction de cette dent. Résection du sommet de la racine. Obturation de la carie. Réimplantation immédiate, consolidation, guérison, maintenue après 8 mois.*

4 mai 1877. — Madame R..., âgée de 45 ans, a la canine supérieure gauche cariée depuis 2 ans, sur sa face interne. Une première obturation pratiquée il y a 18 mois ne fut pas tolérée et dut être enlevée. Après une série de pansements calmants faits dans la carie, on tente de nouveau l'obturation, qui cette fois fut faite avec de la gutta-percha.

Au bout d'une semaine apparut sur la gencive en un point correspondant au sommet de la racine, un petit abcès qui s'ouvrit de lui-même au bout de 3 jours, mais dont l'ouverture ne s'est pas fermée. C'est pour cette fistule que madame R... vient nous consulter.

11 mai 1877. — *Extraction.* — Le sommet de la racine est dénudé dans une étendue de 2 millimètres. La dénudation s'étend un peu plus loin sur le côté externe où le périoste, sain partout ailleurs, présente deux fongosités flottantes. On résèque toute la partie altérée et on pratique l'obturation de la carie à l'oxychlorure de zinc.

Un stylet introduit par la fistule, pénètre librement dans l'alvéole.

La remise en place de la dent est faite environ 10 minutes après le moment de l'extraction. Prescription de compresses chloratées en permanence sur la gencive.

12 mai. — Il y a eu peu de douleur depuis l'opération ; mais tout autour de la fistule, la gencive est considérablement tuméfiée. La dent est extrêmement mobile et dépasse de 2 à 3 millimètres le niveau des autres. On pratique le cathétérisme de la fistule, dans le but de favoriser l'écoulement du liquide.

Digitized by Google

12 mai. — Hier sont survenues quelques douleurs assez vives qui ont cessé dans la nuit. La dent est un peu plus adhérente, mais reste encore très-mobile. La pression sur la tuméfaction gingivale détermine la sortie d'un liquide sanguinolent par l'ouverture de l'alvéole. La fistule est fermée, mais à côté d'elle on voit un point blanc qui est prêt à s'ouvrir. On y pratique une ouverture, par laquelle on fait le cathétérisme du trajet fistuleux.

15 mai 1877. — La dent est manifestement plus adhérente. La tuméfaction gingivale a considérablement diminué. Nous nous bornons à sonder la fistule.

16 mai 1877. — La dent a acquis une certaine solidité, elle est complétement indolente, spontanément et à la pression. Elle a repris sa place normale et adhère parfaitement à la gencive, au pourtour de son collet. La fistule est entourée de quelques fongosités que nous réséquons puis cautérisons à l'acide chromique. La guérison est à peu près acquise. Aussi la malade prend-elle congé de nous. Cette guérison s'est complétée et se maintient parfaitement aujourd'hui en janvier 1878 : il n'y a plus depuis longtemps de fistule gingivale, et la dent a repris ses fonctions.

Obs. XXVII. — *Gonflement du maxillaire supérieur avec poussées inflammatoires, au niveau de la première prémolaire supérieure gauche cariée et obturée. Périostite chronique de cette dent. Extraction, résection du sommet; réobturation de la carie en dehors de la bouche, réimplantation immédiate, guérison maintenue au bout de 6 mois.*

4 juin 1877. — M. C..., 30 ans. Après l'obturation d'une carie pénétrante, faite en octobre 1876 avec la gutta-percha, la première prémolaire supérieure gauche resta pendant quelque temps, légèrement sensible. Plus tard, le long de la racine, et principalement au niveau du sommet, apparut une petite tuméfaction plutôt gênante que douloureuse.

4 juin 1878. — Consulté à cet égard, nous trouvons tous les signes d'une périostite chronique du sommet de la dent obturée.

Extraction. — La racine unique porte un petit kyste périostique du volume d'un pois, ouvert par le fait de l'extraction et contenant à son centre le sommet dénudé, et en voie de résorption.

Section transversale au niveau de l'insertion de la paroi du kyste. Au-dessous, le périoste est granuleux. La carie est réobturée avec un alliage métallique; réimplantation immédiate.

La dent s'est rapidement soudée et consolidée. Une légère tuméfaction gingivale apparue 2 jours après l'opération, s'est terminée par résolution après avoir amené un peu de fièvre, et une éruption de vésicules miliaires sur tout le côté gauche de la face.

14 juin. — La dent est tout à fait solide, indolente, pouvant effectuer la mastication. Le gonflement vestibulaire de l'os a disparu. Guérison complète, maintenue encore au mois de décembre, soit 6 mois après.

Obs. XXVIII. — *Phlegmons nombreux de la joue droite, et abcès mul*

Digitized by Google

tiples du bord gingival. Périostite de la prémolaire supérieure droite cariée et obturée. Extraction, résection du sommet; réobturation de la carie en dehors de la bouche; réimplantation immédiate; guérison après 7 mois.

5 juin 1877. — Mademoiselle Ch..., 20 ans, s'est fait obturer en février 1876, une carie de la deuxième prémolaire supérieure droite. Un mois après survint au-dessus de cette dent, une légère fluxion qui disparut entièrement au bout de 3 ou 4 jours. Au mois de novembre apparut une nouvelle fluxion, mais plus intense, plus volumineuse, accompagnée de phénomènes généraux et qui se termina par un abcès ouvert spontanément dans le vestibule, au niveau du sommet de la dent obturée, devenue alors très-douloureuse. Deux ou trois autres fluxions analogues survinrent dans la suite à quelques mois d'intervalle.

20 mai 1877. — Mademoiselle Ch... vient d'avoir la dernière fluxion. L'ouverture de l'abcès est encore perméable, nous l'entretenons avec des mèches d'ouate; les symptômes inflammatoires ayant entièrement disparu et la dent étant parfaitement indolente, nous intervenons pour obtenir la guérison radicale.

5 juin 1877. — *Extraction de la dent.* — Le sommet est coiffé d'un petit kyste, dans l'intérieur duquel la racine se trouve dénudée de son périoste sur une étendue de un demi-centimètre.

Résection de toute la partie comprise au-dessus de l'insertion de la paroi kystique. L'obturation de la carie n'étant plus en bon état, nous la refaisons, et nous remettons la dent en place.

6 juin 1877. — La dent est solide, presque soudée à la gencive, peu douloureuse. Autour de la fistule gingivale qui a beaucoup suppuré depuis hier, se voit une légère fluxion.

8 juin 1877. — La fluxion a disparu; la dent est beaucoup plus solide, indolente spontanément. La fistule est béante; on l'entretient au moyen d'une mèche.

13 juin 1877. — Dent solide, supportant bien la mastication. Fistule fermée.

Cette guérison parfaite se montre encore intacte aujourd'hui en décembre 1878, c'est-à-dire un an et 7 mois après l'opération.

Obs. XXIX. — *Phlegmons périodiques se terminant par résolution, et abcès fistuleux du bord gingival. Périostite chronique du sommet de l'incisive latérale supérieure gauche. Extraction de cette dent; résection du sommet; réimplantation immédiate; guérison maintenue au bout de 4 mois.*

M. T..., 27 ans, a eu toutes les dents de devant, à la mâchoire supérieure, profondément limées sur leurs deux côtés. L'incisive latérale supérieure gauche est très-sensible depuis 3 ans, présentant des signes ordinaires de la périostite chronique du sommet, avec des poussées inflammatoires subaiguës survenant périodiquement tous les mois et se terminant par résolution.

Le 19 juin 1877, paraît sur la face vestibulaire de la gencive un

Digitized by Google

gonflement douloureux accompagné de symptômes généraux. Consulté à ce sujet, nous ouvrons la tuméfaction qui donne issue à un liquide purulent. Pendant quelques jours nous entretenons l'ouverture avec des mèches d'ouate.

26 juin 1877. — Tous les symptômes inflammatoires ayant diminué, nous pratiquons l'extraction de la dent. Le sommet de la racine, dénudé, est limité du côté de la partie saine par une petite collerette de périoste flottant. Résection de 2 millimètres et remise en place.

27 juin 1877. — Réaction inflammatoire peu intense, la dent est indolente spontanément et manifestement soudée à la gencive. La fistule a beaucoup suppuré; on presse tout autour d'elle, ce qui détermine l'évacuation de quelques gouttes de pus.

La fistule entretenue au moyen d'une mèche coule bien. La dent se consolide de plus en plus.

Le 12 juillet elle est parfaitement solide, indolente, et fonctionne très-bien, mais la fistule n'a pas tendance à se fermer, ce qui tient à une altération osseuse : on l'explore tous les jours avec un stylet dans le but de détacher et d'entraîner les esquilles osseuses qui entravent la guérison.

8 août 1877. — La fistule est fermée et la guérison complète.

En décembre, 6 mois plus tard, nous constatons le maintien parfait de cette guérison.

Obs. XXX. — *Abcès volumineux de la voûte palatine, avec dénudation très-étendue du maxillaire supérieur gauche. Périostite chronique du sommet de la première prémolaire supérieure gauche, cariée. Extraction de cette dent, résection du sommet, obturation de la carie en dehors de la bouche, réimplantation immédiate. Guérison. — Le malade n'a pas été revu depuis.*

3 juillet 1877. — M. D..., 32 ans, a la première prémolaire supérieure gauche profondément cariée depuis 2 ans. De temps à autre il en éprouve quelques douleurs sourdes qui disparaissent au bout de 2 à 3 jours.

Aucun traitement n'avait jamais été institué, lorsqu'il y a un mois, cette dent devient la source de douleur très-vives, accompagnées de phénomènes généraux et de fièvre.

En même temps une tuméfaction se développe rapidement sur la voûte palatine, atteignant la dimension d'un œuf de pigeon.

Une ouverture pratiquée au bistouri dans cette tuméfaction, laissa écouler quelques gouttes de pus et beaucoup de sang, mais ne changea en rien l'état du malade, qui vécut ainsi près d'un mois, ne faisant autre chose que des gargarismes émollients.

26 juin. — Nous sommes consulté. Nous ouvrons largement et profondément la tuméfaction qui donne une cuillerée à bouche de pus et beaucoup de sang. Une mèche est entretenue dans l'ouverture. Au bout de 5 jours, la première prémolaire supérieure gauche, jusque-là si douloureuse, devient indolente, et la tuméfaction a presque entièrement disparu. L'exploration de la fistule nous permet de constater

Digitized by Google

une dénudation très-étendue de la voûte palatine. A partir du bord alvéolaire jusque sur la ligne médiane au niveau des petites molaires.

3 juillet. — La dent cariée nous présentant tous les signes et les symptômes de la périostite chronique du sommet, nous en faisons l'extraction. La racine est bifide dans toute sa hauteur. La branche interne est dénudée de son périoste, dans toute son étendue, noirâtre, rugueuse au sommet. La branche externe est recouverte d'un périoste granuleux, épaissi. Toute la racine interne (6mm.), est réséquée, la carie est obturée et la dent remise en place.

On installe une petite mèche d'ouate dans la fistule, pour l'entretenir.

4 juillet. — L'opéré a peu souffert et assez bien dormi la nuit dernière. La dent est manifestement soudée à la gencive. Pas d'inflammation sur la gencive vestibulaire. Aucun changement sur la muqueuse palatine autour de la fistule.

Applications de chlorate de potasse.

Les jours suivants, la dent se consolide, mais ce qui reste de la tuméfaction palatine ne disparaît pas. On entretient la fistule.

20 août. — La tuméfaction a entièrement disparu, la fistule est fermée, la dent est très-solide. — Guérison complète.

Le malade n'a pas été revu depuis; mais une lettre adressée par lui 6 mois plus tard, nous apprend le maintien complet de la guérison.

Obs. XXXI. — *Phlegmons nombreux de la lèvre supérieure et abcès multiples du bord gingival. Périostite chronique du sommet de l'incisive latérale droite supérieure, profondément cariée. Extraction de cette dent; résection du sommet; obturation de la carie en dehors de la bouche; réimplantation immédiate; guérison constatée au bout de 8 mois.*

21 juillet 1877. — M. V..., 55 ans. L'incisive latérale droite, supérieure, est depuis 6 ans profondément cariée sur sa face externe. Elle a été la cause et le point de départ de plusieurs fluxions de la gencive et de la lèvre supérieure. La première survenue en 1874 se termina par résolution. Une deuxième en avril 1877, une troisième en juin et une quatrième en juillet, aboutirent toutes à un abcès ouvert au fond du vestibule, au niveau du sommet de la dent cariée.

19 juillet. — Aujourd'hui, 2 jours seulement après l'ouverture du dernier abcès, la lèvre supérieure et la gencive située au-dessus des incisives droites, sont encore tuméfiées; l'incisive latérale droite cariée est très-sensible au moindre contact et même un peu douloureuse spontanément. L'ouverture de l'abcès laisse écouler un liquide séro-purulent. En y introduisant un stylet, nous constatons une dénudation assez étendue du maxillaire supérieur. Nous attendons pendant quelques jours la disparition des symptômes inflammatoires en ayant soin d'entretenir la fistule avec des tubes à drainage.

24 juillet. — Extraction de la dent. Le sommet de la racine est dénudé dans une étendue de 3 millimètres, résorbé et taillé en bec de

Digitized by Google

fîûte. Le canal dentaire est complétement oblitéré par de la dentine secondaire.

Résection de 4 millimètres. Après avoir obturé la carie, on remet la dent en place. Pour l'y maintenir, on fait avec de l'ouate imbibée de collodion, un bandage en huit de chiffre, portant sur les deux dents voisines.

25 juillet. — Grâce à ce simple appareil contentif, la dent qui avait de la tendance à sortir de l'alvéole, occupe sa place normale et a contracté des adhérences manifestes avec la gencive. Elle est peu douloureuse, la fistule a beaucoup suppuré.

27 juillet. — La consolidation se fait de mieux en mieux.

30 juillet. — La dent est à peu près solide.

4 août. —La fistule est fermée ; la dent fonctionne bien. — Guérison complète.

Le malade donne de ses nouvelles en février 1878; la guérison est restée parfaite.

Obs. XXXII. — *Fluxions nombreuses de la gencive et de la lèvre supérieures; abcès vestibulaire et nécrose de la paroi externe de l'alvéole, au niveau de l'incisive latérale droite supérieure. Périostite chronique du sommet de la racine de cette dent; extraction; résection de la partie altérée; réimplantation immédiate; guérison maintenue au bout de 5 mois.*

1er août 1877. — M. le Dr X..., 35 ans, souffre par intermittence depuis 1872, de l'incisive latérale droite supérieure, qui a donné lieu à cinq ou six fluxions, terminées par résolution sauf la dernière. Celle-ci, apparue le 26 mai 1877, a, en effet, abouti à un abcès vestibulaire, dont l'ouverture ne s'est pas fermée.

18 juillet. — M. X... vient nous consulter. Nous constatons tous les symptômes d'une périostite chronique du sommet de l'incisive latérale droite supérieure.

En explorant la fistule, nous trouvons aussitôt après avoir franchi l'ouverture, un petit séquestre, mobile, détaché sous la gencive.

31 juillet. — Nous enlevons le séquestre qui mesure 1 centimètre carré.

1er août. — Une grande partie de la paroi alvéolaire manque en avant de la dent malade; la fistule est largement ouverte.

Extraction de la dent, le sommet radiculaire est dénudé dans une étendue d'un demi-centimètre. Résection de cette partie et réimplantation immédiate de la dent.

Sans aucune réaction inflammatoire, sans douleur même, la dent s'est consolidée en 8 jours. La fistule suppure toujours beaucoup. On y pratique des explorations et des lavages quotidiens.

Enfin, le 30 août, elle est fermée, la guérison est complète et se maintient intacte au bout de 5 mois.

Obs. XXXIII. — *Phlegmons de la joue droite, gonflement de la face externe du maxillaire inférieur, avec hémi-anesthésie de la moitié*

Digitized by Google

droite de la lèvre inférieure, de la partie avoisinante de la joue, ainsi que des dents correspondantes. Périostite chronique du sommet de la 2e molaire, profondément cariée. Extraction, résection du sommet, obturation de la carie en dehors de la bouche, réimplantation immédiate. Consolidation de la dent. Amélioration des accidents anesthésiques.

9 avril 1877. — M. C..., 45 ans, commença à souffrir en mai 1876 d'une carie de la face triturante de la 2e grosse molaire inférieure droite. Après une cautérisation insuffisante de la pulpe, on essaya d'y appliquer une obturation qu'il fallut enlever le lendemain. A la suite de ces manœuvres thérapeutiques, survient une fluxion considérable de la joue droite et de la gencive correspondante à la dent. Au bout de 5 à 6 jours, ces phénomènes inflammatoires disparurent laissant un peu de tuméfaction sur le maxillaire inférieur, en dehors de la dent. M. C... se croyait guéri, lorsqu'un matin il constata le fait suivant : La sensibilité tactile, au froid, au chaud était considérablement diminuée sur la partie droite de la lèvre inférieure et de la partie avoisinante de la joue, de la gencive et des dents inférieures à partir de la ligne médiane jusqu'à la 2e grosse molaire droite. Le rapprochement des mâchoires en exerçant une pression exagérée sur cette dent, déterminait une douleur fugace qui rayonnait en avant à partir du niveau du trou mentonnier et se changeait souvent en une démangeaison légère.

Cet état a persisté depuis ce jour sans aucune modification sensible.

5 août 1877. — On vient nous consulter. Nous constatons les symptômes énumérés plus haut. Les parties droites hémi-anesthésiées perçoivent à peine distinctement deux points écartés de 1 centimètre 1/2, tandis qu'à gauche la distinction est parfaite à un écartement d'un demi-centimètre. Nous faisons une obturation de la carie avec du coton très-serré.

7 août 1877. — La dent est devenue douloureuse. Il y a comme un commencement de fluxion sur la gencive correspondante, Le pansement enlevé porte du pus bien caractérisé. Nous pensons que la dent est affectée de périostite chronique du sommet et qu'autour de l'alvéole il s'est produit un peu d'ostéite qui a déterminé une compression du nerf dentaire inférieur.

9 août 1877. — Extraction de la dent. Les deux racines légèrement séparées, présentent entre elles une lamelle de tissu osseux nécrosé. Les deux sommets sont dénudés dans une étendue de 3 millimètres, résorbés, rugueux. Le postérieur offre à la limite de la partie altérée une petite fenêtre large de 1/2 millimètre, communiquant avec le canal dentaire. Résection de 4 millimètres à chacune des racines. Obturation de la carie, réimplantation immédiate.

10 août 1877. — Réaction inflammatoire à peu près nulle. Dent soudée à la gencive, peu douloureuse.

13 août 1877. — L'hémi-anesthésie, nous dit l'opéré, diminue d'étendue. Elle s'est éloignée d'un bon centimètre de sa limite postérieure ; les dents sont peu sensibles ; elles perçoivent assez facilement un petit fil qu'on veut leur faire couper, ce qui était impossible avant l'opéra-

Digitized by Google

tion. La dent réimplantée se consolide de mieux en mieux, mais ne supporte pas encore la mastication.

23 août 1877. — Dent entièrement consolidée. La tuméfaction du maxillaire a disparu. La sensibilité a augmenté sur les dents et le bord inférieur du maxillaire, mais n'a plus varié depuis le 13 sur la lèvre ni sur la gencive.

Le malade est perdu de vue.

Obs. XXXIV. — *Kyste périostique de la mâchoire supérieure, saillant sur la voûte palatine. Périostite chronique du sommet de la racine de l'incisive latérale droite supérieure cariée et obturée. Ouverture du kyste sur sa face palatine. Extraction de la dent, résection du sommet, réimplantation immédiate, consolidation, diminution lente de la cavité kystique.*

24 août 1877. — M. P..., 32 ans, fit obturer il y a environ 8 ans, une carie de l'insicive latérale droite. Quelques jours après, cette dent devenant douloureuse, on essaya, mais en vain, d'y pratiquer un drainage au collet. Le malade vit alors apparaître au-dessus de la dent ainsi traitée deux grosseurs, l'une à la voûte palatine, l'autre dans le vestibule. Celle-ci s'ouvrit sur la gencive, donnant issue à une certaine quantité de pus et disparut entièrement. L'autre se vida également du même coup, sans disparaître entièrement. Les douleurs cessèrent, mais pendant 3 ans l'ouverture vestibulaire resta fistuleuse, laissant écouler un peu de liquide séro-purulent quand on pressait sur la tuméfaction palatine.

Au bout de ce temps, la fistule se ferme, la tuméfaction palatine avait un peu diminué. M. P... se croyait complétement guéri. Cependant, insensiblement, sans que la fistule se rouvrit, la tuméfaction palatine réapparut. En 1875, elle avait repris déjà un volume considérable. On esaya d'y pénétrer, mais l'incision qui y fut pratiquée, n'ouvrit pas la cavité. Une seconde incision faite il y a environ un mois eut le même résultat.

23 août 1877. — Le malade vient nous consulter. La tuméfaction a le volume d'un œuf de pigeon, dépressible et fluctuante en son centre. Elle ne cause que de la gêne. L'incisive latérale droite est parfaitement indolente.

Malgré cela, d'après les antécédents, nous portons le diagnostic d'un kyste périostique en rapport avec cette dent.

24 août 1877. — Extraction de celle-ci. Le kyste se vide par l'alvéole, et aussitôt après s'affaise au centre où le tissu osseux fait défaut. Le périoste de la dent extraite, manque au sommet dans une étendue de 4 ou 5 millimètres, et se trouve en outre épaissi, granuleux partout ailleurs.

On fait la résection de la partie dénudée, pour réimplanter la dent. Mais auparavant, on ouvre le kyste sur sa face palatine. Dans ce temps de l'opération, on produit une hémorrhagie artérielle que l'on arrête par des applications froides et par l'introduction dans l'ouverture d'un tube à drainage, garni de ouate. Réimplantation de la dent.

5 heures après, l'hémorrhagie palatine se reproduit assez intense

Digitized by Google

on l'arrête en cautérisant l'ouverture avec le galvano-cautère et en imbibant de perchlorure de fer, l'ouate qui entoure le tube.

25 août 1877. — La dent, soudée à la gencive, est à peu près indolente. On retire le tube pour le débarrasser de l'ouate. Le kyste exploré nous présente une forme sphéoïdale, et paraît avoir à peu près 3 centimètres de diamètre.

27 août 1877. — La dent se consolide. La tuméfaction palatine a considérablement diminué. Son ouverture ne paraissant pas devoir se fermer à cause de l'écoulement auquel elle donne issue, on supprime le tube. Nous prescrivons à titre de lavage, des injections d'eau dans le kyste.

31 août 1877. — La dent est à peu près aussi solide que les autres. Le kyste exploré, nous paraît avoir diminué de plus de la moitié. Vers l'arcade alvéolaire, une partie de sa paroi osseuse est manifestement détachée du reste de l'os. C'est un séquestre que nous nous proposons d'extraire plus tard. Nous prescrirons dorénavant des injections quotidiennes au vin aromatique.

Le malade, qui a donné des nouvelles à la fin de l'année 1878, a conservé la solidité parfaite de la dent réimplantée; le séquestre s'est détaché seul, le kyste est fermé.

Obs. XXXV. — *Abcès du bord gingival; fistule datant de 2 mois. Périostite chronique du sommet de l'incisive centrale supérieure gauche. Extraction de cette dent, résection du sommet, réimplantation. Guérison retrouvée après un an.*

29 août 1877. — Madame L..., 35 ans, eut une périostite spontanée, subaiguë de l'incisive centrale supérieure droite, il y a 2 mois, terminée par un abcès qui s'ouvrit sur la gencive. Depuis lors, l'ouverture est restée fistuleuse, laissant écouler une suppuration abondante. La dent est fortement ébranlée, un peu déchaussée.

29 août 1877. — Extraction. La racine dénudée dans une étendue de 3 millimètres, présente des lambeaux flottants de périoste. Résection de toute la partie altérée, environ 4 millimètres, et réimplantation immédiate.

30 août 1877. — La dent est fortement descendue et ne paraît pas encore soudée à la gencive.

31 août 1877. — L'ouverture de l'alvéole laisse écouler du pus; la dent à peu près indolente, n'a encore contracté aucune adhérence; la fistule est toujours béante.

2 septembre 1877. — La dent paraît soudée en un point de la face postérieure; la suppuration intra-alvéolaire continue, mais la fistule coule peu.

8 septembre 1877. — La dent n'est pas plus solide, et madame L... est obligée de prendre toutes les précautions possibles pour ne pas la repousser par le mouvement des lèvres ou de la langue. On fait quelques applications d'acide chromique sur le bord libre de la gencive tout autour de la dent, à titre de révulsion.

25 septembre 1877. — La dent a acquis une certaine adhérence.

Digitized by Google

Les jours suivants, le mieux continue.

En octobre 1878, on put obtenir des nouvelles de cette malade qui est restée complétement guérie.

Obs. XXXVI. — *Fluxions nombreuses de la joue gauche. Périostite chronique du sommet de la 1re grosse molaire supérieure gauche profondément cariée. Obturation avec drainage restée efficace pendant 4 ans. Obstruction du drainage ; réapparition de douleurs à la dent ; poussées inflammatoires sur la gencive correspondante. Extraction, résection des sommets malades, réobturation de la carie en dehors de la bouche avec suppression du drainage, réimplantation immédiate. Guérison maintenue après 14 mois.*

6 octobre 1877. — Mademoiselle de L..., 18 ans, a déjà fait le sujet de notre 5e observation. Elle présente la 1re grosse molaire supérieure gauche cariée depuis 6 ans. Cette dent, qui avait occasionné beaucoup de soufrances, de nombreuses fluxions, fut obturée avec drainage il y a 4 ans. Depuis lors, elle était restée à peu près indolente, lorsqu'il y a quelques mois, mademoiselle de L... remarqua que l'ouverture du drainage ne laissait plus écouler, à l'exploration faite avec une épingle, le liquide sanguinolent dont elle avait pris l'habitude de provoquer la sortie à peu près tous les jours. Aussitôt des douleurs sourdes avec exacerbations intermittentes apparurent sur la dent et sur la gencive correspondante, laquelle est un peu rouge et tuméfiée.

6 octobre 1877. — On vient nous consulter. Extraction. Les racines interne et antéro-externe sont soudées ensemble à leur sommet dénudé dans une étendue de 3 ou 4 millimètres, avec résorption du cément. L'interne est recouverte en outre dans le reste de son étendue de périoste fortement épaissi et granuleux. La postéro-externe est intacte. Résection de 4 millimètres des deux premières; réobturation de la carie sans drainage et réimplantation immédiate.

7 octobre 1877. — La dent est bien adhérente à la gencive et peu douloureuse.

8 octobre 1877. — Réaction inflammatoire assez vive avec quelques symptômes généraux. La dent est cependant presque entièrement soudée. Mais la gencive correspondante est rouge et tuméfiée.

10 octobre 1877. — L'état inflammatoire local est à peu près disparu ainsi que les symptômes généraux.

13 octobre 1877. — La guérison est presque complète.

18 octobre 1877. — La dent fonctionne bien. Il lui reste toutefois à acquérir un peu de solidité.

La jeune malade n'a jamais été perdue de vue. Nous reconnaissons 14 mois plus tard en janvier 1879 le maintien parfait de la guérison aussi bien pour cette dernière opération que pour celle qui a été faite antérieurement (Voir 5e *observation*).

Obs. XXXVII. — *Fluxion et abcès survenus périodiquement tous les 15 jours, pendant 8 mois, sur la gencive vestibulaire. Phlegmon de la joue et vaste abcès gingival, suivi d'une dénudation considérable*

Digitized by Google

du maxillaire supérieur. Périostite chronique du sommet de la racine de la 1re prémolaire supérieure droite, cariée et obturée. Extraction de cette dent. Résection du sommet. Réimplantation immédiate. Consolidation. Guérison.

24 décembre 1877. — M. N..., âgé de 25 ans, se fit obturer au mois de février 1877, après un traitement approprié, une carie pénétrante siégeant à la face postérieure de la 1re prémolaire supérieure droite. Malgré cela, la dent resta sensible aux chocs et à la pression, ce qui rendait la mastication impossible dans tout le côté correspondant. A partir du deuxième mois après l'obturation, M. N... vit survenir périodiquement tous les 15 jours, sur la gencive, au niveau de ladite dent, une légère fluxion assez douloureuse, qui se terminait invariablement, au bout de 2 ou 3 jours, par un petit abcès gingival, s'ouvrant de lui-même en un point correspondant au sommet de la racine de la dent. Le 18 décembre 1877 apparaît une nouvelle fluxion qui envahit rapidement toute la joue, la paupière du côté droit, et s'accompagne de phénomènes généraux. Dès le 4e jour, il y avait un abcès volumineux au même siége que les précédents. On l'ouvrit au bistouri.

24 décembre 1877. — Aussitôt cette ouverture faite, la fluxion a rapidement disparu. Aujourd'hui, tout autour de l'ouverture encore béante de l'abcès, la gencive est légèrement tuméfiée. Un stylet introduit par l'ouverture, permet de constater une dénudation de la surface du maxillaire, qui mesure 3 centimètres dans le sens vertical et 2 dans le sens horizontal. Après quelques tâtonnements, on peut faire pénétrer le bout de la sonde dans un trajet osseux qui conduit au fond de l'alvéole de la 1re prémolaire, où l'on sent très-bien le sommet de la racine.

La dent est légèrement sensible à la pression et à la percussion, et extrêmement douloureuse au moment où la sonde introduite par la fistule vient toucher son sommet radiculaire.

Extraction. — Les deux racines isolées jusqu'à 1 centimètre de leur hauteur, sont piquantes à leur extrémité et dénudées dans une étendue de 3 millimètres. Toute cette partie altérée est réséquée. L'obturation encore en bon état est respectée. La dent est remise en place; une mèche est placée dans la fistule et nous prescrivons de tenir en permanence sur la tuméfaction gingivale des compresses de chlorate de potasse.

26 décembre 1877. — Il n'y a pas eu de réaction inflammatoire ni de douleur. La dent parfaitement adhérente à la gencive, a déjà acquis une certaine solidité. La fistule est largement ouverte et laisse écouler beaucoup de pus. On y introduit une nouvelle mèche.

28 décembre 1877. — La dent, absolument indolente, se consolide de plus en plus. La tuméfaction gingivale a considérablement diminué; on supprime la mèche et on fait suspendre les compresses chloratées.

29 décembre 1867. — La dent, à peine mobile au contact, supporte la mastication. La tuméfaction gingivale a entièrement disparu et la fistule est à peine visible. Mais le stylet introduit, va encore très-loin.

Le malade revu en juin 1878 est complétement guéri.

Digitized by Google

Obs. XXXVIII. — *Plusieurs fluxions. Abcès palatin, suivi de fistule. Périostite chronique du sommet de la racine interne de la 1re grosse molaire supérieure gauche cariée. Extraction de cette dent. Résection du sommet radiculaire altéré. Obturation de la carie. Réimplantation immédiate. Consolidation. Guérison. — Perdu de vue.*

24 décembre 1877. — M. U..., âgé de 28 ans, a la 1re grosse molaire supérieure gauche cariée depuis 3 ans.

Au mois de février 1877, cette dent était devenue douloureuse, elle fut traitée par les caustiques, et ensuite obturée.

Au bout de 2 mois passés d'ailleurs sans souffrance aucune, la matière obturative tomba. Rien ne survint jusqu'aux premiers jours d'octobre. A cette époque apparut, au niveau de cette dent, une fluxion volumineuse de la gencive et de la joue, qui se termina par résolution. Deux autres, survenues 1 mois après, et à 15 jours d'intervalle, eurent la même fin.

Le 15 décembre, M. X... eut une nouvelle fluxion plus volumineuse, plus douloureuse que les précédentes, et qui se termina par un abcès palatin, ouvert de lui-même au niveau du sommet de la racine interne de la 1re molaire. Les phénomènes inflammatoires disparurent rapidement en 2 ou 3 jours, mais l'ouverture de l'abcès resta béante ; c'est d'ailleurs sa persistance qui amena M. X... à notre consultation.

24 décembre 1877. — Nous trouvons la 1re grosse molaire profondément cariée sur sa face postérieure, insensible spontanément à la pression et à la percussion. La fistule palatine est à peine visible. En y introduisant un stylet, nous constatons une dénudation du maxillaire, de l'étendue d'un demi-centimètre. Toutes les dents voisines sont absolument saines.

Extraction de la 1re grosse molaire. La racine interne seule est altérée. Son sommet est légèrement résorbé, mousse, et dénudé sur une hauteur de 3 millimètres, résection de 3 millimètres 1/2. La carie est ensuite nettoyée et obturée.

Nous remettons la dent en place.

26 décembre. — Nous la trouvons très-adhérente, indolente spontanément, mais sensible à la pression. La fistule est entourée d'une légère tuméfaction, et laisse écouler un liquide séreux.

29 décembre. — La dent est à peu près solide et tout à fait indolente, supportant déjà la mastication. La tuméfaction gingivale a entièrement disparu, la fistule reste encore perméable.

9 janvier 1878. — L'organe réimplanté est tout à fait solide, supporte parfaitement la mastication. La fistule est fermée. Guérison complète.

Obs. XXXIX. — *Plusieurs fluxions de la joue gauche. Abcès gingival et fistule vestibulaire datant de 4 mois. Empâtement de la surface du maxillaire inférieur avec un noyau d'induration dans la joue. Périostite chronique du sommet postérieur de la 1re grosse molaire inférieure gauche, cariée et obturée. Extraction Résection des*

Digitized by Google

deux sommets. Réobturation. Réimplantation. Consolidation Guérison retrouvée après 11 mois.

25 janvier 1878. — Mademoiselle de S..., âgée de 19 ans, souffrait, il y a 8 mois, d'une carie siégeant à la face postérieure de la 1re grosse molaire inférieure gauche.

Un traitement fut institué et se termina par l'obturation.

3 mois après, le voisinage de cette dent fut le siége d'une légère fluxion qui, ainsi que deux autres survenues à 15 jours d'intervalle, se termina par résolution. Dans le courant d'octobre 1877, une nouvelle fluxion s'abcéda sur la gencive, au fond du vestibule. Depuis lors, l'ouverture de l'abcès ne s'est pas fermée, et, tout autour d'elle a persisté un empâtement diffus de la gencive et du maxillaire, ainsi qu'un noyau induré dans l'épaisseur de la joue.

25 janvier 1878. — Extraction de la dent. La racine postérieure est émoussée et dénudée dans une étendue de 1 millimètre 1/2; l'antérieure est saine. Mais comme elles sont légèrement divergentes, nous réséquons 2 millimètres à chacune d'elles, pour faciliter la réimplantation. La matière obturatrice ne nous paraissant pas très-solide, nous la remplaçons. La dent est aussitôt remise en place. Mèche dans la fistule et prescription de compresses permanentes de chlorate de potasse sur la gencive.

26 janvier. — Il n'y a pas eu de réaction inflammatoire. La dent est soudée à la gencive, très-mobile, mais indolente spontanément. La fistule donne beaucoup de pus. L'empâtement gingival a un peu augmenté.

28 janvier. — La dent est un peu plus solide, douloureuse à la pression et aux chocs seulement. L'empâtement gingival a diminué. On introduit une mèche dans la fistule.

29 janvier. — La pression des dents de la mâchoire supérieure, sur celle qui a été opérée, est devenue supportable.

30 janvier.—L'empâtement gingival a considérablement diminué ; le noyau de la joue est réduit de moitié, et il n'a plus que le volume d'un petit pois.

6 février. — L'empâtement et le noyau ont entièrement disparu, et la fistule est fermée. La dent supporte la mastication, seulement elle reste encore mobile à l'ébranlement forcé.

En décembre 1878, nous avons des nouvelles de la jeune opérée. La guérison est complète.

Obs. XL. — *Fluxions multiples et fistule de la gencive. — Périostite chronique des deux sommets de la 1re grosse molaire inférieure gauche. — Résection des deux sommets. — Obturation hors de la bouche. Réimplantation. — Guérison reconnue au bout de 7 mois.*

30 janvier 1876. — M. R..., 29 ans, a les dents en général assez bonnes. La 1re grosse molaire inférieure gauche, toutefois, est cariée depuis plusieurs années. Elle n'avait jamais été douloureuse jusqu'au mois de septembre 1876. A cette époque, M. R... réclama les soins d'un praticien qui le fit, dit-il, extrêmement souffrir, pour lui pratiquer

Digitized by Google

« l'extraction de la pulpe ». Quoi qu'il en soit, les douleurs disparurent, et tout alla bien pendant un an.

Il y a 5 mois, cette dent et la gencive correspondante commencèrent à faire éprouver quelques douleurs sourdes, qui rendirent la mastication absolument insupportable du côté correspondant.

Consulté au commencement de décembre, nous faisons dans la carie, d'ailleurs insensible, un pansement occulusif très-serré, qui détermine après 3 jours un petit abcès sur la gencive vestibulaire. La dent est très-peu douloureuse à la pression et à la percussion.

Pour maintenir béante l'ouverture de l'abcès, nous continuons l'occlusion de la carie.

30 janvier 1878. — *Extraction.* — Les deux sommets sont émoussés et dénudés. Nous les réséquons dans dans une étendue de 2 à 3 millimètres, par une section oblique qui porte davantage sur leur face externe. Obturation de la carie et remise en place. Compresses chloratées.

31 janvier. — Il n'y a pas eu de réaction inflammatoire. La dent est très-douloureuse, surtout à la pression, et fortement allongée. La fistule est béante ; on y introduit une mèche.

1er février. — Hier soir est survenue une petite fluxion douloureuse qui a disparu dans la nuit. La dent ne présente rien de nouveau.

2 février. — Hier soir, autre fluxion douloureuse accompagnée de céphalalgie. Dent un peu plus solide, mais douloureuse à la pression. La fistule ne donne plus. Suppression de la mèche.

5 février. — Les douleurs n'ont pas reparu. Aujourd'hui, la dent est indolente spontanément, supporte la pression, mais est encore très-mobile. La paroi alvéolaire externe manque, détruite depuis longtemps par la suppuration. Sur ce point, la gencive n'est pas soudée à la dent. La fistule est fermée, mais un écoulement se fait sous le bord gingival qui n'est pas adhérent et la dent.

Nous pratiquons une ouverture sur la face externe de la gencive, à 1 centimètre de son bord libre décollé, et nous l'entretenons au moyen de mèches.

15 février. — Tout le pourtour gingival est soudé au collet de la dent ; la fistule artificielle est fermée depuis 4 jours. La dent a acquis une solidité voisine de l'état normal, et supporte, sans aucune douleur, les efforts de la mastication.

La guérison est complète.

Le malade est revu en août complétement guéri.

Obs. XLI. — *Fluxion de la joue droite, abcès vestibulaire, fistule muqueuse datant de 6 mois. Périostite chronique du sommet de l'incisive latérale supérieure droite cariée. Extraction de cette dent. Résection du sommet de la racine. Obturation de la carie. Réimplantation immédiate. Guérison maintenue après 10 mois.*

28 février 1878. — M. le Dr C..., 27 ans, éprouva subitement, le 8 juillet 1877, des douleurs très-vives à l'incisive latérale droite supérieure, cariée sur sa face externe.

Digitized by Google

Le 14 du même mois, survint une fluxion qui eut pour point de départ le voisinage de cette dent, et s'étendit rapidement à toute la lèvre supérieure et à la joue droite.

18 février.—Le gonflement fluxionnaire disparaissait, grâce à un petit abcès qui se fit jour dans le vestibule, au niveau de la dent malade. Depuis lors, l'ouverture de cet abcès ne s'est jamais définitivement fermée. Elle se bouchait de temps en temps, pour se réouvrir quelques jours après et laisser écouler quelques gouttes de pus. La dent n'a plus été douloureuse.

28 février. — M. C... vient nous demander la conservation de cette dent. A l'examen, nous trouvons à celle-ci, qui est insensible spontanément et à la pression, une couleur plus foncée que les autres. Elle est affectée d'une carie pénétrante, sans pulpe, sur la face externe. Sur la gencive au point correspondant au sommet de la racine, nous apercevons la petite fistule.

Extraction lente.

La racine présente une dénudation de 2 millimètres 1/2, au-dessous de laquelle le périoste forme une petite collerette frangée. Par une section pratiquée au-dessous de la collerette, nous réséquons toute la partie altérée (3 millimètres).

La carie est préparée, puis obturée à l'oxychlorure de zinc.

La fistule est sondée à l'aide d'un stylet très-fin qui pénètre dans un petit trajet osseux, et arrive jusque dans l'alvéole. Réimplantation immédiate.

Compressés de chlorate de potasse.

29 février. — Il n'y a pas eu de réaction inflammatoire ni douloureuse bien appréciable. Le pourtour de la fistule est seulement un peu enflammé. La dent est soudée à l'ouverture de l'alvéole; elle est parfaitement à sa place et ne fait éprouver que des douleurs provoquées.

1er mars. — La fistule est encore ouverte : son pourtour n'est plus enflammé. Cathétérisme. La dent est beaucoup plus adhérente, insensible spontanément.

Le malade donne de ses nouvelles en janvier 1879. Il est resté complétement guéri.

Obs. XLII. — *Fluxions abcédées du vestibule. Périostite chronique du sommet de la 1re grosse molaire inférieure droite cariée, mais non obturée. Extraction et résection oblique de 1 centimètre 1/2 de la racine malade. Obturation hors de la bouche. Guérison maintenue depuis 9 mois.*

16 mai 1878. — M. B..., 27 ans. — Bonnes dents, sauf la 1re grosse molaire inférieure droite cariée depuis 3 ans. Elle a donné lieu, pendant cette période, à quelques douleurs qui ont été calmées par quelques pansements. Jamais il n'a été fait d'obturation.

Il y a 2 mois, la dent devint très-douloureuse, en même temps que survint une fluxion de la joue droite. Au bout de quelques jours, la fluxion s'abcède; les douleurs et le gonflement disparaissent. 20 jours après, survint une autre fluxion moins considérable, moins douloureuse,

Digitized by Google

qui fut suivie de suppuration se faisant jour par l'ouverture de l'alvéole autour de la dent. Après avoir laissé disparaître l'acuité des phénomènes inflammatoires, M. B... vient nous consulter.

14 mars 1878. — Nous trouvons la dent portant une carie sur la face postérieure, carie pénétrante et conservant encore un peu de pulpe. La dent est sensible à la pression, à la percussion. La gencive vestibulaire est fortement tuméfiée ; en la pressant, on fait sortir un peu de pus autour de la dent. Pas de fistule.

Extraction. — Les 2 racines sont divergentes. La postérieure est intacte, ce qui expliquerait peut-être la présence d'un peu de pulpe dans la cavité centrale, malgré la périostite. L'antérieure est rugueuse, dénudée très-obliquement sur le côté interne. On fait une résection oblique en ce sens, à un demi-centimètre du point le plus éloigné du sommet. Obturation métallique.

Remise en place excessivement douloureuse. Compresses de chlorate de potasse.

15 mars. — Il n'y a pas eu de réaction inflammatoire; très-peu de douleur ; l'opéré a bien dormi ; il peut manger librement du côté opposé.

La dent est adhérente ; sur le côté externe, la gencive tuméfiée n'est pas soudée.

17 mars. — La joue est normale, la dent est indolente, supporte la mastication, mais reste encore bien mobile.

20 mars. — Même état, sauf que la dent est un peu plus solide ; on touche le bord gingival avec de l'acide chromique à titre de révulsif.

27 mars. — Dent plus solide. Aucune douleur spontanée. Pression verticale indolore. Pression horizontale un peu douloureuse. Les applications d'acide chromique sont continuées pendant plusieurs jours.

30 mars. — Guérison.

Le malade a donné de ses nouvelles en décembre 1878. Il est resté parfaitement guéri.

Obs. XLIII — *Double abcès de la voûte palatine et du vestibule ; nécrose centrale du maxillaire supérieur, clapier purulent ; périostite du sommet de l'incisive latérale supérieure gauche non cariée. Extraction, résection du sommet malade, réimplantation ; guérison retrouvée au bout de 6 mois.*

22 février 1878. — M. K..., 40 ans, a remarqué que l'incisive latérale supérieure gauche s'est peu à peu ébranlée. Elle est néanmoins dépourvue de carie et n'avait, d'ailleurs, donné lieu à aucune douleur jusqu'au commencement de février 1878.

Dans la soirée du 17 février 1878, M. K... éprouva une violente crise douloureuse qui avait pour siége toute la région de l'arcade supérieure gauche depuis la ligne médiane jusqu'à la 1re grosse molaire.

Ces douleurs, au bout de 3 jours, aboutissent à un abcès qui se forme à la voûte palatine, s'ouvre spontanément au niveau de la canine, ce qui amène un peu de soulagement.

Au bout d'une semaine environ, l'abcès s'était fermé, mais très-peu

Digitized by Google

après, un autre abcès parut sur le point correspondant, mais cette fois dans le vestibule, au dehors de l'arcade dentaire où il avait existé spontanément.

M. K... est de nouveau soulagé et il se rend parfaitement compte de la communauté de l'abcès primitif du palais avec celui qui s'est ouvert dans le vestibule. Depuis lors cette dernière ouverture est restée béante, donnant constamment issue à un écoulement purulent abondant. En même temps la douleur s'est continuée de ce côté de la mâchoire avec irradiation dans la moitié correspondante de la face et du crâne.

Le 22 mars nous sommes consulté : l'incisive latérale est notablement ébranlée ; elle est douloureuse à la pression du doigt et plus encore à la percussion avec un manche d'instrument. L'ouverture vestibulaire communique évidemment avec celle de la voûte palatine, ce dont on s'assure en exerçant sur cette dernière une pression avec le doigt qui fait sortir du pus dans le vestibule.

Opération.—On ouvre le foyer purulent sur la voûte palatine par une incision parallèle au bord alvéolaire. Une branche sectionnée de l'artère palatine donne lieu à une hémorrhagie. La dent est extraite et aussitôt un fil de platine devant jouer le rôle de drain est passé dans le maxillaire au moyen d'une aiguille de Deschamps et noué au-dessous du bord alvéolaire.

La racine de la dent extraite présente une dénudation de 4 millimètres de hauteur sur la face externe, et de 3 millimètres sur la face interne. Une résection oblique comprend toute cette région dénudée.

La dent est alors réimplantée, et une gouttière au gutta-percha est appliquée sur la région opérée.

Le 23 l'opéré a gardé une diète absolue afin de ne pas déranger l'appareil. Nous le retirons, la dent est très-mobile, mais manifestement soudée en avant à la gencive; peu de réaction locale, pas d'accidents généraux ; l'appareil n'est pas réappliqué.

Compresses permanentes de chlorate de potasse en solution aqueuse saturée.

27 mars. — La dent est beaucoup plus solide, tout à fait indolente. Les fistules, grâce à la présence du drain, sont largement ouvertes. L'introduction d'un stylet permet d'y reconnaître la présence de plusieurs séquestres mobiles dans le clapier qui occupe le centre du maxillaire.

Nous commençons, au moyen de bougies, la dilatation progressive de la fistule vestibulaire afin d'arriver directement au centre du clapier et aux séquestres.

Le 1er avril la dent est très-solide, le foyer est très-largement ouvert ; on y pénètre facilement, et au moyen d'un crochet fin, on amène au dehors plusieurs séquestres représentant à peu près un volume total d'un gros pois.

Le 2 avril, injection aqueuse du foyer et rugination de ses parois.

Le 4 avril, l'exploration ne rencontre plus aucune esquille dans le foyer.

Le 6 avril, la dent est de plus en plus solide, le drain est retiré et le malade est abandonné à lui-même.

Digitized by Google

Au mois d'août 1878, 6 mois après l'opération, le malade est revu, parfaitement guéri.

Obs. XLIV. — *Périostite chronique de la 1re molaire inférieure gauche, avec carie pénétrante et suintement. Intolérance de l'obturation qui ramène une crise aiguë et un abcès de la gencive. Extraction et résection de 3 millimètres de la racine antérieure. Obturation complète sans drainage de la carie en dehors de la bouche; réimplantation: guérison maintenue après 5 mois.*

27 mars 1878. — M. S..., 22 ans. La 1re molaire inférieure gauche a été traitée et obturée il y a 4 ans. Elle resta toujours sensible après ce traitement à tel point qu'au bout d'un an M. S... fut obligé de la faire désobturer.

Elle resta dès lors indolente jusqu'en octobre 1878. A cette époque elle fut le siége de douleurs sourdes et ne supportait ni pression ni choc. Divers pansements ne furent pas supportés, et même lorsqu'on appliquait une boulette d'ouate un peu serrée, elle déterminait un petit abcès gingival.

27 mars. — Nous avons, à l'aide d'un pansement occlusif, déterminé une fistule gingivale vestibulaire. La dent, profondément cariée, est douloureuse à la pression.

Extraction.— La racine antérieure est dénudée et rugueuse; section oblique en haut et en avant de 3 millimètres, la racine postérieure est saine. Obturation de la carie avant sa remise en place.

28 mars. — Peu de réaction inflammatoire ni de douleurs. La fistule est béante, la dent est très-mobile, mais indolente spontanément.

29 mars. — La dent est un peu plus solide. On introduit une mèche dans la fistule; pas de douleurs.

1er avril. — La dent supporte sans douleur la pression, quoique encore assez mobile; elle n'est pas soudée à la gencive externe, point où se fait un léger suintement. La fistule est fermée.

Cautérisation de la gencive décollée avec l'acide chromique pur et monohydraté.

Le 3 avril, la consolidation fait des progrès, l'opéré revu en août 1878 est reconnu parfaitement guéri.

Obs. XLV. — *Fistule cutanée de la fossette du menton. Périostite chronique du sommet de la racine de l'incisive centrale inférieure droite. Pas de carie. Extraction; résection de 2 millimètres, réimplantation; guérison reconnue intacte au bout de 9 mois.*

9 avril 1878. — M. le vicomte de N..., 23 ans. Dentition bonne et régulière.

Au commencement de février 1878, sans cause aucune, il vit apparaître sous la crête du menton, sur la ligne médiane, un petit bouton qui fut pris pour une pustule d'acné. Ce bouton prit des dimensions plus considérables que beaucoup d'autres qu'avait eu précédemment M. de N... sur la figure. Au bout de quelques jours il s'ouvrit sans avoir causé de douleur, et laissa écouler quelques gouttes de pus crémeux.

Digitized by Google

Pendant un mois son ouverture laissa écouler un liquide sanieux, mais en petite quantité.

Dans le courant de mars, M. de N... consulta un médecin qui lui fit des cautérisations au nitrate d'argent dans l'ouverture restée béante, dans le but de la faire cicatriser. Ces tentatives furent vaines.

9 avril. — Le malade vient nous consulter ; il nous montre sa fistule qui est couverte de bourgeons charnus et entourée de bourrelets inflammatoires, comme le sont habituellement les vieilles fistules.

En y faisant pénétrer un stylet, nous pénétrons très-profondément jusqu'au voisinage des incisives inférieures. Le patient nous avoue lui-même à ce moment une douleur légère, mais bien localisée, à l'incisive centrale inférieure droite. Nous répétons plusieurs fois cette expérience. Chaque fois le malade nous fait la même réponse.

Cette dent examinée ensuite avec soin, est tout à fait dépourvue de carie et d'aucune autre lésion extérieure, mais elle a une coloration un peu plus grisâtre que les autres ; elle est insensible spontanément ainsi qu'à la pression et à la percussion.

Cependant par cette dernière manœuvre, le malade éprouve une sensation toute particulière, différente de celle qu'il accuse par la percussion de toutes les autres.

De plus, elle présente à cet examen un son tout à fait différent. C'est un bruit sourd, tandis que la percussion des voisines rend un son clair.

En présence de ces signes, nous diagnostiquons une périostite chronique d'origine ancienne de l'incisive centrale inférieure droite, affection cause de la fistule sous-mentonnière et nous proposons la résection du sommet de cette dent.

15 avril. — Extraction : sommet piquant comme une aiguille, dénudé dans une étendue de 2 millimètres; ailleurs le périoste est sain. Résection de 2 millimètres. Un stylet pénétrant par la fistule cutanée, sort dans l'alvéole, par sa paroi antérieure.

Remise en place. Compresses chloratées.

16 avril. — Hier soir l'opéré a beaucoup souffert jusqu'à 10 heures ; à ce moment, il gratte l'orifice de la fistule qui laisse écouler une assez grande quantité de liquide séro-purulent. Dès lors, grand soulagement, la nuit a été bonne.

16 avril. — Ce matin la dent est soudée à la gencive, peu douloureuse à la pression, la fistule est béante et donne un pus clair.

17 avril. — La fistule continue à couler ; la dent se consolide.

18 avril. — La fistule tend à se fermer. Le stylet pénètre difficilement et on rencontre plus de surface dure sur le sommet de la dent. Celle-ci est déjà très-solide, elle n'est plus douloureuse, et a une position tout à fait normale.

19 avril. — On continue le cathétérisme quotidien de la fistule, afin d'arrêter sa cicatrisation trop rapide.

24 avril. — La fistule n'a pas coulé depuis 24 heures, la dent est solide, la guérison est complète.

Le malade a donné de ses nouvelles en décembre 1878, la guérison ne s'est pas démentie.

Digitized by Google

Obs. XLVI. — *Abcès consécutif à la suppression d'un drainage établi dans une carie pénétrante d'une 1re grosse molaire inférieure droite; périostite des deux sommets ; double résection ; réimplantation après obturation nouvelle et complète. Guérison reconnue intacte après 8 mois.*

15 avril 1878.— M. B...., 45 ans. 1re grosse molaire inférieure droite portant depuis 5 ou 6 ans une carie pénétrante, obturée il y a 4 ans. Après un an passé sans souffrance, l'obturation tombe. Refaite quelques mois après, elle n'a pas été supportée, car, au bout de 15 jours, le malade vint nous consulter et nous dûmes lui pratiquer un drainage. Le drainage réussit bien. Au commencement de 1877, l'obturation tombe de nouveau. En septembre elle est refaite en province, mais sans drainage. 15 jours après apparut une fluxion volumineuse de la joue. Terminée par un abcès sur le vestibule dont l'ouverture est restée fistuleuse jusqu'à ce jour, elle est entourée d'un peu de gonflement de la gencive, et donnant issue à du pus qui s'écoule d'une façon continue.

15 avril 1878. — Sur la face externe de la mâchoire, un peu en avant de la dent, existe un gonflementde la gencive, au centre duquel se voit une fistule, répondant comme siége à l'interstice des deux prémolaires.

La dent est solide, un peu douloureuse à la percussion. Aucune autre n'est sensible à la pression ni à la percussion. En sondant la fistule d'ailleurs, le stylet est conduit sur la racine de la 1re molaire, sur laquelle il détermine quelques douleurs.

Extraction. — Deux sommets sont malades. L'antérieur est dénudé sur une étendue de 3 millimètres, un peu resorbé et noirâtre. Le postérieur est dénudé dans une moins grande étendue, et porte quelques fongosités périostales. Résection de 3 à 4 millimètres à chacune des racines malades. La remise en place est difficile à cause d'une légère divergence des racines.

16 avril 1878. — Dent un peu allongée, soulevée, empêchant l'occlusion complète des mâchoires, peu douloureuse, même à la pression. La fistule béante a beaucoup donné hier soir, peu ce matin.

17 avril 1878. — Dent un peu moins allongée; mais dépassant encore le niveau des voisines. La tuméfaction et l'injection du bord alvéolaire diminuent.

18 avril 1878. — La fistule ne donne plus. Cependant le stylet va encore heurter le sommet de la dent.

Dent plus solide, mais toujours un peu allongée; toutefois l'opéré peut manger du côté opposé des aliments solides, la croûte de pain.

20 avril 1878. — L'opéré peut manger sans souffrance, il quitte Paris.

Il donne de ses nouvelles en décembre 1878. La guérison est définitive.

Obs. XLVII. — *Abcès et fistule faciale, périostite chronique du sommet de la 2e grosse molaire inférieure droite, carie pénétrante. Résection*

Digitized by Google

des deux sommets radiculaires. Obturation de carie hors de la bouche, réimplantation immédiate. Guérison retrouvée après 5 mois.

23 avril 1878. — M. L...., 21 ans. Santé en général bonne.

La 2e grosse molaire inférieure droite est profondément cariée depuis quelques années. Elle n'a jamais fait souffrir jusqu'à il y a un mois (fin mars 1878).

A cette époque elle devint douloureuse et donna lieu progressivement à la formation d'un abcès subaigu sur la face externe du maxillaire.

Environ 3 semaines après son apparition, cet abcès, qui commençait à poindre sur la joue, fut ouvert extérieurement au bord inférieur de la mâchoire.

L'ouverture est restée béante et a laissé écouler du pus jusqu'à ce jour.

23 août 1878. — Sur la joue nous constatons l'ouverture externe de la fistule entourée de gros bourgeons charnus. Au palper on perçoit un empâtement diffus de l'os dans cette région. Le stylet introduit pénètre en la face de l'os qui est dénudé dans une assez grande étendue.

Les 1re et 3e molaires sont saines, la 2e est seule malade. Elle porte une carie pénétrante sans pulpe, douloureuse à la percussion forte.

Nous diagnostiquons : périostite chronique du sommet d'une des racines.

Extraction. — Très-difficile à cause de la forme conique de la couronne et de la divergence des racines.

La racine postérieure est peu altérée ; dénudation de 1 millimètre au sommet. L'antérieure porte en outre d'une dénudation de 3 millimètres avec résorption, des fongosités périostales.

Résection de 2 millimètres au sommet postérieur et de 4 à l'antérieur. Obturation de la carie pénétrante ouverte sur la face antérieure par un orifice très-petit.

La remise en place a été très-difficile, il a fallu pour l'opérer couper toute la racine antérieure jusqu'à 2 millimètres du collet.

Le soir, peu de réaction.

24 avril 1878. — Dans l'après-midi, douleurs à la région opérée, gonflement considérable. Le soir, fièvre : pouls, 125 ; T. 39 1/2.

25 avril 1878. — Cathétérisme de la fistule qui donne issue à une grande quantité de pus. Le soir, grande amélioration, la joue est un peu désenflée, la fièvre est tombée.

26 avril 1878.— Le gonflement diminue toujours, on sonde la fistule. La dent paraît soudée à la gencive et est peu douloureuse. L'opéré garde néanmoins le lit.

30 avril 1878.—Le gonflement a disparu, la fistule est sondée chaque jour ; on continue les applications de cataplasmes sur la joue.

30 avril 1877. — Les cataplasmes sont supprimés. Depuis 2 jours la fistule s'était fermée et le gonflement avait reparu avec des symptômes généraux. Nous rouvrons la fistule ; reprise des émollients et des cataplasmes. L'état général du sujet est assez chétif. Antérieurement il a

Digitized by Google

eu des adénites non suppurées, il est de constitution très-faible ; quinquina, bon régime.

7 avril 1878. — La dent est encore assez mobile ; cautérisations du bord gingival à l'acide chromique, comme révulsif. Aucune douleur. Dent bien en place sur le maxillaire, l'empâtement a entièrement disparu ; la fistule est encore ouverte mais ne coule plus ; on l'entretient cependant au moyen de cathétérismes journaliers. Le 15, la guérison est complète.

Le malade a été revu en août, avant de partir en vacances, il est entièrement guéri.

Obs. XLVIII. — *Vaste clapier purulent et fétide du bord alvéolaire supérieur au niveau des deux incisives centrale et latérale droite. Difficulté du diagnostic. Extraction de l'incisive latérale dépourvue de carie. Résection de 4 millimetres de son sommet, réimplantation. Abcès consécutif, élimination au 10e jour.*

28 avril 1878. — M. C...., 23 ans, bonne dentition. L'incisive latérale droite supérieure a été traitée à l'âge de 9 ans pour une déviation aujourd'hui réduite. Elle n'a subi depuis aucune altération ni aucun traumatisme ; elle n'est pas cariée. Il y a 2 ans sans cause appréciable et à la suite de vives douleurs, apparition d'un petit abcès au-dessus de cette même incisive latérale. Ouverture au bistouri.

Trois ou quatre autres abcès sont revenus à 4 ou 5 mois d'intervalle. Ils ont été, comme le premier, ouverts au bistouri, puis se sont fermés. Ces abcès correspondaient invariablement, au dire même du malade, au sommet de l'incisive latérale.

Un dernier abcès s'est produit il y 6 mois au siége habituel, c'est-à-dire sur la face externe du bord alvéolaire. Seulement, en même temps apparut une tuméfaction au palais, derrière la dent alors douloureuse.

M. C..., au bout d'un jour ou deux de ces souffrances, en pressant fortement sur la tuméfaction palatine fit sortir un flot de pus sur la face antérieur du bord alvéolaire. Il ne se rendit pas bien compte, toutefois, du lieu précis qui avait donné issue au pus ; il n'en trouva point l'ouverture. Ce n'est qu'après 2 jours qu'il remarqua un suintement purulent se faisant sous le bord libre de la gencive, autour du collet de l'incisive centrale droite. Nul doute que le premier flot de pus ne soit sorti par la même voie. Depuis, aucun abcès n'a reparu ; mais le suintement autour de l'incisive centrale n'a pas cessé ; le malade le favorise lui-même le matin en pressant la voûte palatine, mais cette suppuration l'incommodant beaucoup par sa fétidité, il vient nous consulter.

Au premier abord, on serait tenté d'attribuer le suintement à une lésion du sommet de l'incisive centrale. Les 2 dents incisives centrale et latérale droites sont insensibles à la percussion ; aucun changement de couleur appréciable.

Sur la gencive au-dessus de l'incisive latérale, se voit une cicatrice, trace des anciens abcès.

Digitized by Google

La percussion, envisagée au point de vue du son, donne un bruit mat et semblable aux deux incisives ; mais en consultant attentivement les antécédents, en se rappelant aussi que l'incisive latérale a été certainement le siége de périostite, nous diagnostiquons la persistance de cette lésion comme cause actuelle des accidents.

28 avril. — Extraction de cette dent. Le sommet est dénudé et rugueux dans une étendue de 4 millimètres ; le reste du périoste paraît sain.

Aussitôt après l'extraction, on voit sortir par l'alvéole béant un flot de liquide purulent, épais, d'une odeur infecte, putride. Ce siége nous démontre que le pus qui s'écoulait au niveau de l'incisive centrale avait réellement pour origine un clapier siégeant au niveau de l'incisive latérale.

Afin de vider ce foyer et d'établir un orifice de sortie avant la greffe, nous pratiquons avec une aiguille de Deschamps, et en pénétrant par l'alvéole, un trajet à sa paroi postérieure, qui vient s'ouvrir à la voûte palatine.

Résection de 4 millimètres de la racine et réimplantation immédiate. Application d'une gouttière en gutta-percha.

Le 29, la nuit a été mauvaise. Le malade a éprouvé de vives douleurs. La dent est en place, mais sans adhérences manifestes. L'ouverture palatine paraît avoir de la tendance à se fermer ; elle ne laisse pas s'écouler de pus ; le passage d'un stylet ne semble pas pénétrer jusqu'au foyer. Ces manœuvres étant fort douloureuses, nous y renonçons.

1er mai. — Même état. La dent ne paraît pas se consolider. La fistule ne donne issue à aucun liquide. Toute la région correspondante du bord alvéolaire est le siége de douleurs très-vives.

2 mai. — Une tuméfaction légère apparaît sur la gencive, au point correspondant aux anciens abcès ; l'ouverture palatine est fermée. La dent est allongée, et semble disposée à sortir de son alvéole ; elle n'est pas soudée. On incise à son centre la tuméfaction externe; il sort un liquide mélangé de sang et de pus. Le stylet pénètre dans le foyer et arrive au contact du sommet réséqué.

3 mai. — Une certaine amélioration semble se manifester au point de vue de la consolidation ; la fistule est sondée, et le clapier est vidé par l'aspiration au moyen d'une poire en caoutchouc.

Le 6 mai, le malade a suspendu ses visites depuis le 3; l'ouverture du vestibule est fermée, la tuméfaction est reproduite; la dent est très-allongée, très-branlante ; les douleurs sont toujours très-vives, l'opéré réclame l'extraction. Nous pénétrons de nouveau dans le foyer par une nouvelle incision et on y établit un bout de bougie creuse, dilatatrice ; cette manœuvre est très-douloureuse.

Les jours suivants, le malade ne revient pas et nous apprenons que le surlendemain de cette nouvelle tentative, la dent a été chassée hors de son alvéole par la suppuration.

Le cas se termine ainsi par un insuccès de l'élimination de la dent greffée. Ce résultat nous paraît dû sans aucun doute à l'absence

Digitized by Google

d'issue aux prodnits de la suppuration du foyer, et peut-être à quelques séquestres du bord alvéolaire entretenant la suppuration.

Obs. XLIX. — *Abcès multiples du bord alvéolaire inférieur gauche. Périostite chronique du sommet de la 1re prémolaire correspondante, extraction et résection de 3 millimètres, obturation d'une carie pénétrante; réimplantation. Guérison reconnue intacte au bout de 8 mois.*

6 mai 1878. — Madame E..., 40 ans, a des dents très-délicates, plusieurs sont cariées et obturées.

La 1re prémolaire inférieure gauche est également cariée depuis environ 4 ans. Il y a 2 ans, à la suite de violentes douleurs occasionnées par cette dent, la malade consulta un praticien en province qui, séance tenante, pratiqua une obturation métallique.

Depuis cette opération, la dent resta sensible et donna lieu à des douleurs intermittentes s'exaspérant dans les temps froids et humides.

Il y a un an, à la suite d'une crise plus douloureuse que précédemment, il apparut sur le bord gingival au niveau de la dent en question un abcès qui s'ouvrit spontanément. Les douleurs se calmèrent, l'abcès se cicatrisa, mais les mêmes accidents se reproduisirent d'une façon périodique amenant, tous les 8 jours environ, le retour d'un nouvel abcès s'ouvrant sur le même point.

26 avril 1878. — La 1re prémolaire inférieure gauche est noirâtre, ce qui paraît dû à la présence de l'obturation métallique sulfurée dans la bouche. Elle est un peu mobile et très-sensible à la pression des doigts et à la percussion au moyen d'un manche d'instrument.

28 avril 1878. — Nous essayons la désobturation de cette dent, opération laborieuse et qui ne peut être achevée le même jour. A la suite de cette tentative, une nouvelle poussée inflammatoire survient avec douleurs vives; pansement et lotions opiacées.

6 mai 1878. — Les accidents sont un peu calmés, nous pratiquons l'extraction de cette dent, opération facile en raison du léger ébranlement qu'elle avait subi. Le sommet est dénudé et rugueux dans une étendue de 3 millimètres. Cette partie est réséquée, la carie est réobturée hors de la bouche. Réimplantation. Pas de moyens contentifs. Compresses de chlorate de potasse.

Le 7, pas de réaction inflammatoire ni de douleurs spontanées.

Le 8, la dent est manifestement soudée, elle est cependant encore assez ébranlée. Même traitement.

Les jours suivants, l'amélioration se poursuit très-régulièrement, la dent se consolide et tous les accidents de la gencive se dissipent.

15 mai. — La malade quitte Paris guérie.

La malade a donné de ses nouvelles en décembre 1878: elle est restée complétement guérie.

Obs. L. — *Suppuration alvéolaire ancienne et permanente au niveau de l'incisive centrale inférieure droite. Ostéo-périostite de la face postérieure et du sommet de la racine; extraction; résection oblique de celle-ci; réimplantation. Guérison maintenue depuis 8 mois.*

Digitized by Google

15 avril 1878. — Madame B..., 40 ans, dentition régulière et saine; quelques manifestations arthritiques. Il y a 6 mois, sans aucune cause appréciable, l'incisive latérale inférieure droite devient douloureuse; elle s'allonge notablement et s'ébranle.

Au moment où la malade vient nous consulter, nous reconnaissons un état un peu différent de la plupart des cas antérieurs. Il s'agit, en effet ici d'une véritable ostéo-périostite et non d'une périostite franche du sommet. La dent malade est dénudée intérieurement dans la presque totalité de la hauteur de la racine, le stylet pénètre jusqu'au sommet, toute la face antérieure est cependant normale et a conservé à la gencive son adhérence complète. Seulement il est résulté de la dénudation postérieure un certain renversement de toute la dent en avant, de sorte que la couronne déborde vers la lèvre le niveau des racines. Le bord gingival postérieur est ouvert et laisse suinter un liquide purulent très-abondant.

Des applications répétées d'acide chromique et un traitement chloraté continués pendant 2 mois n'amènent aucun résultat. Nous nous décidons à employer la greffe et la resection, pensant que le clapier purulent siégeant au sommet de la racine est entretenu par la nécrose de celle-ci.

15 avril 1878. — *Extraction.* — Le sommet de la racine est dénudé dans une étendue de 5 millimètres à la face postérieure, et de 3 millimètres à l'antérieure. Une résection oblique comprend toute cette portion altérée.

La réimplantation se fait sans aucune difficulté et la dent se replace dans une position absolument verticale. Un bandage en 8 de chiffre fait d'un intestin de ver à soie (racine des pêcheurs) maintient la dent en place. Compresses chloratées permanentes.

Le jour suivant la consolidation prend une marche régulière.

Le 21 avril le bandage est retiré, la solidité de la dent est complète en avant et sur les côtés, mais le tronçon postérieur est toujours dénudé; toutefois la suppuration a presque entièrement cessé.

Depuis lors la gencive s'est affermie de plus en plus et, au mois de janvier 1879, madame B... donne de ses nouvelles; elle est restée entièrement guérie.

Digitized by Google

Tableau synoptique des 50 observati

N° D'ORDRE.	NOM ET AGE de l'opéré.	DENT.	AVEC ou sans carie.	ACCIDENTS.	FISTULE muqueuse.	FISTULE cutanée.	DAT de l'opéra
1	M. le Dr C. B., 30 ans.	Inc. lat. supér. droite.	Sans carie.	Abcès nombreux.....	Double : vestibulaire et palatine.	.....	28 mai
2	Mlle N., 23 ans	Inc. lat. infér. droite.	*Idem.*	3 abcès.....	Vestibulaire.....	.....	23 août
3	M. N., 32 ans	1re prémolaire supér. droite.	Carie pénétr. ouverte.	Abcès nombreux.....	*Idem*.....	.....	5 nov.
4	Mme L., 40 ans	Canine supér. droite.	*Idem.*	Abcès gingivaux nombreux.	*Idem*.....	.....	10 déc.
5	Mlle de L., 17 ans.	1re mol. infér. droite.	Carie pénétr. obturée.	*Idem*.....	*Idem*.....	.....	10 déc.
6	M. R., 23 ans.	1re prémolaire supér. gauche.	Carie pénétr. avec suintement.	Abcès vestibulaires nombreux.	*Idem*.....	.....	20 déc.
7	M. V., 48 ans.	Canine infér. droite.	Sans carie.	1 abcès.....	.....	Sous-mentonnière.	18 fév.
8	M. X., 19 ans.	Inc. méd. infér. droite.	*Idem.*	Abcès revenant à peu près périodiquement, une fois par an, pendant 8 ans.	.....	A la fossette du menton.	4 mars
9	Dr M., 40 ans.	Inc. lat. super. gauche.	Carie pénétr. avec suintement purulent.	.....	.....	.....	14 avril
10	M. D., 25 ans.	1re prémolaire supér. gauche.	Carie pénétr.	Abcès vestibulaires multiples.	Vestibulaire.....	.....	24 avril
11	Mme L., 35 ans	Inc. méd. supér. gauche.	Sans carie.	Abcès vestibulaires multiples.	Vestibulaire } communiquant chacune avec un vaste clapier central.	.....	26 avril
12	*Idem.*	Inc. lat. supér. droite.	*Idem.*	*Idem*.....	Vestibulaire }	.....	1er mai

Digitized by Google

nections et greffes par restitution.

NATURE ésion et étendue de résection.	DURÉE du traitement.	COMPLICATIONS.	RÉSULTAT.	REVU après.	OBSERVATIONS.
nt est dénudé, un orbé; résection de imètres.	14 jours.	Drainage transversal avec un fil de platine passant par les deux fistules.	Guérison.	6 mois.	
ion; résection de imètres.	10 —	.....	*Idem.*	2 ans.	
nures de dénuda- et de résection au nt externe.	10 —	Obturation de la carie hors de la bouche.	*Idem.*	2 —	Avant l'opération existait un large décollement du maxillaire supérieur.
n de 2 millimètres mmet dénudé et por- me petite fongosité stique.	30 —	*Idem.*	*Idem.*	2 —	
n de 3 millimètres mmet postérieur dé- et portant des fon- s.	10 —	Réobturation hors de la bouche.	*Idem.*	3 —	L'opération fut suivie d'accidents généraux : fièvre, etc., et de l'apparition d'un nouvel abcès gingival qui se reproduisit deux fois pour se fermer entièrement 1 mois plus tard.
n de 3 millimètres que sommet; l'in- est dénudé, hy- phié, et l'externe un kyste périos-	9 —	Obturation hors de la bouche.	*Idem.*	2 —	Un drainage de la carie maintenu pendant 3 ans était devenu insuffisant. Il fallut enlever l'obturation; série de petits abcès gingivaux consécutifs à l'opération.
n de 2 millimètres mmet dénudé.	15 —	.....	*Idem.*	8 mois.	La fistule s'est plusieurs fois fermée et réouverte pendant les 3 premiers mois qui suivirent l'opération. Elle a fini cependant par se fermer définitivement.
.....	17 —	Un léger allongement de la dent persista après la consolidation. On fit des cautérisations à l'acide chromique, au cautère actuel. On fait par la résection à la lime.	Insuccès.	.....	La tentative qui avait d'abord paru devoir se terminer par la guérison a abouti à l'élimination au bout de 2 mois.
ion de 3 millimètres sommet dénudé. La latérale droite est dénudée dans toute teur.	.....	Obturation hors de la bouche.	Élimination le 6e jour.	.....	L'insuccès est dû à ce qu'il restait insuffisamment de périoste pour la consolidation. La racine était dénudée au sommet dans une étendue de 1/2 centimètre. La face antéro-latérale droite, entièrement dénudée; le périoste restant était lui-même épaissi, granuleux, rouge.
ion et dénudation de millimètres à chaque met.	8 jours.	Obturation.....	Guérison.	13 mois.	Plusieurs petits abcès gingivaux après l'opération.
ation de 3 millimè- s, résection de 4 mil- ètres.	2 mois.	.....	*Idem.*	5 —	Les deux foyers de périostite communiquaient ensemble et avec un vaste clapier situé dans le maxillaire supérieur. Le clapier fut ouvert sur la voûte palatine, et un fil métallique fut appliqué traversant la totalité du bord alvéolaire. Après 2 mois, la guérison fut obtenue.
ation de 3 millimè- s, résection de 4 mil- ètres 1/2.		.....	*Idem.*		

Digitized by Google

N° D'ORDRE.	NOM ET AGE de l'opéré.	DENT.	AVEC ou sans carie.	ACCIDENTS.	FISTULE muqueuse.	FISTULE cutanée.	DATE de l'opération
13	Mme J. 50 ans	1re prémolaire infér. gauche.	Carie pénétr.	Série d'accès de périostite sans abcès ni fistule, mais accompagnés de douleurs très-vives.	.....	.....	4 mai
14	Mme X., 30 ans	Dent de sagesse infér. gauche.	Carie pénétr. obturée avec drainage.	Suintement par le drainage. Accès de périostite sans abcès, douleurs vives malgré le drainage.	.....	.....	26 mai
15	Mme B., 15 ans	Inc. lat. supér. droite.	Sans carie.	Vaste clapier osseux...	Fistule vestibulaire...	.....	2 juin
16	M. V., 24 ans.	1re mol. supér. droite.	Carie pénétr.	1 abcès palatin.....	Fistule palatine.....	.....	19 juin
17	M. L., 28 ans.	Inc. méd. supér. droite.	2 trépanations	1 abcès vestibulaire....	Fistule vestibulaire...	.....	29 juin
18	M. A., 20 ans.	1re prémolaire supér. droite.	Carie pénétr.	Nombreux accès vestibulaires.	.....	.....	19 juil
19	M. F., 35 ans.	2e prémolaire supér. gauche.	*Idem.*	Plusieurs abcès palatins.	.....	.....	19 juil
20	Mlle J., 17 ans	1re mol. supér. droite.	*Idem.*	Série d'accès de périostite aiguë avec suintement puis résolution sans abcès ni fistule, mais laissant un gonflement de l'os.	.....	.....	18 déc.
21	Mme B., 35 ans	Inc. lat. supér. droite.	*Idem.*	Fluxions et abcès vestibulaires nombreux.	Fistule vestibulaire...	.....	11 janv
22	M. K., 15 ans.	Inc. méd. infér. gauche.	Sans carie.	1 abcès.....	.....	A la fossette du menton.	18 janv
23	M. R., 28 ans.	2e mol. infér. gauche.	Carie pénétr obturée avec drainage.	Abcès vestibulaires périodiques.	.....	.....	27 janv

Digitized by Google

NATURE ...ion et étendue de résection.	DURÉE du traitement.	COMPLICATIONS.	RÉSULTAT.	REVU après.	OBSERVATIONS.
...dénudé, résorbé; ...tés périostiques; ...n de 3 millimè-	19 jours.	Obturation hors de la bouche.	Guérison.	2 ans 1/2.	Un léger allongement persista pendant plusieurs mois, sans amener de douleurs, et finit par disparaître.
...dénudé, résorbé; ...tés périostiques; ...n de 4 millimè-	20 —	Obturation, du drainage hors de la bouche.	*Idem.*	19 mois.	La dent conserva, pendant près de 3 mois, une grande mobilité qui finit par disparaître.
...n de 3 millimè- ...ésection de 3 mil- ...es 1/2.	6 mois.	.....	*Idem.*	14 —	Traitement long. Il a fallu ouvrir le clapier osseux par la voûte palatine, maintenir un drainage de l'ouverture de la fistule vestibulaire pendant 2 mois, puis dilater l'orifice antérieur pour l'extraction d'un séquestre.
...ntéro-externe sain; ...t postéro-externe ...é et réséqué de ...mètre; sommet in- ...dénudé et réséqué ...millimètres.	5 jours.	Obturation hors de la bouche.	*Idem.*	Pas revu.	
...on et résection de ...limètres.	36 —	Obturation, hors de la bouche, des deux ouvertures.	*Idem.*	1 an.	Périostite spontanée, abcès. Pour éviter la fistule, on fit une double trépanation qui laissa écouler un suintement fétide. Fluxion, abcès après l'opération.
...mmets dénudés et ...ué de 3 millimètres.	9 —	.....	*Idem.*	11 mois.	
...s interne dénudé et ...qué de 3 millimètres; ...met externe portant ...yste périostique; ré- ...on de 4 millimètres	.....	.....	Insuccès.	.....	Le 1er août, M. X. souffrant beaucoup, et ne voyant pas la consolidation s'effectuer, enleva la dent, non sans quelques difficultés. L'insuccès paraît dû à ce qu'il n'y avait pas de communication entre l'alvéole et l'extérieur.
...ux racines externes ...ent un kyste périos- ...e, résection de 4 mil- ...tres; racine interne ...e.	15 jours.	.....	Guérison.	2 ans.	
...ation et résection de ...illimètre.	10 —	Obturation hors de la bouche.	*Idem.*	6 mois.	
...ation et résection de ...illimètres.	3 mois.	.....	*Idem.*	6 —	Périostite spontanée. Pendant 2 ans, l'orifice externe de la fistule s'était recouvert périodiquement tous les mois d'une croûte d'apparence cornée. Consolidation lente (après 23 jours). Drainage de la fistule pendant 3 mois.
...et postérieur: dénu- ...tion et résection de ...millimètres; sommet ...térieur: dénudation et ...section de 1 millimètre.	.....	Obturation du trou de drainage.	Insuccès.	.....	Le drainage n'avait pas réussi et avait laissé revenir les mêmes abcès périodiques qu'avant. Consolidation imparfaite, allongement considérable de la dent qui empêche l'occlusion de la bouche. Extraction le 2 juin.

Digitized by Google

N° D'ORDRE.	NOM ET AGE de l'opéré.	DENT.	AVEC ou sans carié.	ACCIDENTS.	FISTULE muqueuse.	FISTULE cutanée.	[illegible] à l'opér.
24	M. S., 20 ans.	2e mol. infér. droite.	Carie pénétr.	Plusieurs accès de périostite aiguë, avec suintement purulent par le canal dentaire; gonflement de l'os.	.....	.....	31 [illegible]
25	M. le Dr T., 33 ans	Inc. méd. supér. gauche.	Sans carie.	Plusieurs abcès vestibulaires et fluxions.	Fistule vestibulaire...	.....	26 [illegible]
26	Mme R., 36 ans	Canine supér. gauche.	Carie pénétr.	Abcès et fistule vestibulaires.	.....	.....	11 [illegible]
27	M. C., 30 ans.	1re prémolaire supér. gauche.	*Idem.*	Plusieurs accès de périostite aiguë, amenant de vives douleurs, mais sans abcès, sans fluxions; pas de fistule.	.....	.....	4 [illegible]
28	Mlle Ch., 20 ans	2e prémolaire supér. droite.	*Idem.*	2 abcès vestibulaires...	Fistule vestibulaire...	.....	5 [illegible]
29	M. T., étud., 27 ans.	Inc. lat. supér. gauche.	Sans carié.	Plusieurs fluxions; 1 abcès vestibulaire.	*Idem.*	.....	26 [illegible]
30	M. D., 32 ans.	1re prémolaire supér. gauche.	Carie pénétr.	1 abcès palatin.....	Fistule palatine.....	.....	3 [illegible]
31	M. V., 55 ans.	Inc. lat. supér. droite.	*Idem.*	3 fluxions dont 2 abcédées.	Fistule vestibulaire...	.....	24 [illegible]
32	M. le Dr X., 38 ans.	Inc. lat. supér. droite.	Sans carie.	Plusieurs fluxions; la dernière abcédée sur la gencive.	*Idem.*	.....	1er août
33	M. C., 45 ans.	2e grosse mol. infér. droite.	Carie pénétr.	1 fluxion; suintement par la carie.	.....	.....	9 août
34	M. P., 32 ans.	Inc. lat. supér. droite.	Carie pénétr. obturée.	Kyste périostique saillant à la voûte palatine.	.....	.....	14 août
35	Mme L., 35 ans	Inc. centr. supér. gauche.	Sans carie.	1 abcès vestibulaire....	Fistule vestibulaire...	.....	29 août
36	Mlle de L., 18 ans.	1re grosse mol. supér. gauche.	Carie pénétr.	Congestions permanentes sans abcès.	.....	.....	6 déc.

Digitized by Google

NATURE lésion et étendue de a résection.	DURÉE du traitement.	COMPLICATIONS.	RÉSULTAT.	REVU après.	OBSERVATIONS.
ion et résection de limètres aux deux ets. Fongosités pé- ques entre les deux m.	16 jours.	Obturation	Guérison.	7 mois.	
ion et résection de limètres.	14 —	.....	*Idem.*	1 an 1/2.	Drainage de la fistule. Persistance d'un léger allongement, résection à la lime de 1 millimètre environ du bord libre de la couronne.
.....	6 —	Obturation à l'oxychlorure de zinc.	*Idem.*	18 mois.	
périostique, résec- de 3 millimètres.	10 —	Obturation.....	*Idem.*	6 —	3 jours après l'opération, fluxion de la joue accompagnée d'éruption milaire sur le côté correspondant du visage et de phénomènes généraux, terminée par résolution.
périostique, résec- de 5 millimètres.	9 —	*Idem.*.....	*Idem.*	1 an 1/2.	Drainage de la fistule.
ion et résection de limètres.	35 —	.....	*Idem.*	6 mois.	La dent avait été fortement limée sur ses deux côtés. Drainage de la fistule qui a mis longtemps à se fermer, à cause d'un petit foyer d'ostéite.
ion et résection de de la racine interne, millimètres.	30 —	Obturation.....	*Idem.*	6 —	Drainage de la fistule.
ion et fongosités ostéiques; résection de millimètres.	11 —	*Idem.*.....	*Idem.*	8 —	La dent ayant une grande tendance à descendre est maintenue avec un appareil fait avec de la ouate et du collodion. Drainage de la fistule.
ion et résection de 1 centimètre.	.....	.....	*Idem.*	5 —	Nécrose de la paroi alvéolaire.
ion et résorption, ion de 4 millimè- s.	14 jours.	Obturation	*Idem.*	Perdu de vue.	A la suite de la fluxion très-intense survint probablement un peu d'ostéite péri-alvéolaire qui comprima le nerf dentaire inférieur, car il s'ensuivit une hémianesthésie des parties où aboutit ce nerf.
ion et résection de millimètres.	.....	Ouverture du kyste et drainage par la voûte palatine.	*Idem.*	16 mois.	Hémorrhagie à l'ouverture du kyste, hémorrhagie secondaire le lendemain. Le retrait du kyste demanda plus d'une année de traitement, mais la dent conserva sa solidité définitive.
ation et fongosités ostéiques; résection de millimètres.	1 mois.	Fongosités du bord gingival touchées par l'acide chromique.	*Idem.*	1 an.	
racines antéro-externe interne dénudées; l'in- rne réséquée entière- ent, l'antéro-externe de millimètres.	15 jours.	Obturation d'un drainage antérieur accidentellement obstrué au moment du début des accidents.	*Idem.*	14 mois.	Cette malade, déjà opérée pour une autre dent (*obs* 5), a subi ainsi deux opérations avec un succès égal.

Digitized by Google

N° D'ORDRE.	NOM ET AGE de l'opéré.	DENT.	AVEC ou sans carie.	ACCIDENTS.	FISTULE muqueuse.	FISTULE cutanée.	DA[illegible] l'opér[illegible]
37	M. N., 25 ans.	1re prémolaire supér. droite.	Carie pénétr. obturée.	Nombreuses fluxions abcédées.	.....	.....	21 [illegible]
38	M. U., 28 ans.	1re prémolaire supér. gauche.	*Idem.*	Plusieurs fluxions et abcès.	Fistule vestibulaire...	.....	21 [illegible]
39	Mlle de S., 19 ans.	1re grosse mol. infér. gauche,	*Idem.*	Plusieurs fluxions.....	Fistule gingivale.....	.....	25 [illegible]
40	M. R., 29 ans.	*Idem.*	Carie pénétr.	Abcès gingival.....	*Idem.*.....	.....	20 [illegible]
41	M. le Dr C., 27 ans.	Inc. lat. supér. droite.	*Idem.*	Fluxions et abcès de la gencive.	*Idem.*.....	.....	28 [illegible]
42	M. B., 27 ans.	1re grosse mol. infér. droite.	Carie pénétr. ouverte.	Fluxion abcédée.....	*Idem.*.....	.....	14 [illegible]
43	M. K., 40 ans.	Inc. lat. supér. gauche.	Sans carie.	2 abcès	Fistule double palatine et vestibulaire.	.....	22 [illegible]
44	M. S., 22 ans.	1re mol. infér. gauche.	Carie pénétr. avec suintement purulent.	Abcès du bord gingival.	Fistule vestibulaire...	.....	27 [illegible]
45	M. de N., 23 ans.	Inc. centr. infér. droite.	Sans carie.	Abcès cutané.....	.....	Fistule de la fossette mentonnière.	9 avr[illegible]
46	M. B., 43 ans.	1re mol. infér. droite.	Carie pénétr. avec suintement purulent.	Abcès gingival.....	Fistule du vestibule.	.....	15 avr[illegible]
47	M. L., 21 ans.	2e grosse mol. infér. droite.	Carie pénétr. ouverte.	Abcès de la face.....	.....	Fistule cutanée.	23 avr[illegible]
48	M. C., 23 ans.	Inc. lat. supér. droite.	Sans carie.	Double abcès du vestibule et de la voûte palatine.	Fistule traversant d'avant en arrière le bord alvéolaire.	.....	28 avr[illegible]
49	M. E., 40 ans.	1re prémolaire infér. gauche.	Carie pénétr. obturée sans traitement.	Abcès multiples du bord alvéolaire.	....	.....	6 mai
50	Mme B., 40 ans	Inc. centr. infér. droite.	Sans carie.	Suppuration alvéolaire permanente.	.....	.....	15 avr[illegible]

Digitized by Google

NATURE lésion et étendue de la résection.	DURÉE du traitement.	COMPLICATIONS.	RÉSULTAT.	REVU après.	OBSERVATIONS.
ion des deux racines une étendue de limètres qui sont pés.	6 jours.	.....	Guérison.	6 mois.	
mets dénudés; résection de 3 millimètres.	15 —	.....	*Idem.*	Pas revu.	La dernière fluxion, suivie d'abcès, avait laissé une dénudation de 15 millimètres de diamètre sur le maxillaire, tout autour de la fistule.
ion et résection de millimètre 1/2.	12 —	.....	*Idem.*	11 mois.	
ion des deux sommets, résection de 3 millimètres.	15 —	Obturation de la carie hors de la bouche.	*Idem.*	7 —	
ion et résection de limètres.	2 —	Obturation à l'oxychlorure de zinc.	*Idem.*	10 —	Le malade quitte Paris sans accidents, le 3e jour de l'opération; mais il a donné, 10 mois après, de ses nouvelles.
ion oblique de 1 3 centre de la racine antérieure.	13 —	Obturation métallique.....	*Idem.*	9 —	
ion oblique de 3 millimètres du sommet.	14 —	.....	*Idem.*	6 —	Drainage de la fistule, extraction de plusieurs séquestres après dilatation d'un des orifices.
ion de 3 millimètres la racine antérieure.	6 —	Obturation sans drainage en dehors de la bouche.	*Idem.*	5 —	
ion de 2 millimètres.	15 —	.....	*Idem.*	9 —	
ion des deux sommets dans une étendue 3 à 4 millimètres.	5 —	Obturation complète sans drainage en dehors de la bouche.	*Idem.*	8 —	Les accidents avaient eu pour point de départ la suppression du drainage de la carie pénétrante.
ion des deux sommets malades, 2 et 4 millimètres.	22 —	Obturation simple hors de la bouche.	*Idem.*	4 —	
ion de 4 millimètres.	10 —	.....	Élimination le 10e jour.	.....	L'insuccès est manifestement dû à l'insuffisance de l'évacuation du foyer et à la présence de quelques séquestres.
ion de 3 millimètres.	9 —	.....	Guérison.	8 mois.	
ion oblique de 4 millimètres.	8 —	.....	*Idem.*	8 —	Cette observation a cela de particulier, que la forme de lésion de la racine se rapproche davantage de l'*ostéo-périostite* que de la *périostite* proprement dite.

Digitized by Google

CONCLUSIONS.

Du travail qui précède et des documents sur lesquels il repose, nous pensons pouvoir poser, au point de vue chirurgical, les conclusions suivantes :

1° La périostite chronique du sommet de la racine des dents, compliquée de lésions de voisinage, phlegmons, abcès, dénudation et nécrose des maxillaires, fistules simples ou multiples, jusqu'ici traitée par l'ablation pure et simple, n'est pas au-dessus des ressources de la thérapeutique conservatrice;

2° Le traitement consiste dans la résection de la portion affectée de la racine, après ablation temporaire de la dent, et suivie de sa réimplantation immédiate, ou *greffe par restitution ;*

3° La guérison a pour résultat la cessation de tous les accidents, la consolidation définitive de l'organe, par le retour d'une partie de ses connexions vasculaires et le rétablissement complet de ses usages.

Dans une communication ultérieure nous ferons connaître à la Société les résultats de nos études sur la greffe par transposition et sur la greffe hétérotopique au point de vue des mêmes applications à la cure des lésions de l'appareil dentaire.

Présentation de malade.

M. Anger présente un homme de 48 ans, qui porte au sein gauche une tumeur dure, indolente, ulcérée depuis 4 mois, et à la clavicule du même côté une tuméfaction qui a commencé il y a 15 jours. Le malade est en même temps atteint de syphilis. M. Anger demande l'avis de ses collègues sur le diagnostic et le traitement de ces tumeurs.

M. Tillaux pense qu'il s'agit d'un squirrhe du sein, que la lésion de la clavicule est de la même nature et qu'il n'y a pas lieu d'opérer.

M. Sée partage l'opinion de M. Tillaux, et dit qu'il observe dans ce moment un homme qui a un squirrhe ulcéré du sein avec des noyaux cutanés à la périphérie de la tumeur, exactement comme cela se rencontre dans certains cancers du sein chez la femme.

M. Panas a eu l'occasion d'observer un cancer du sein chez un homme de 65 ans, chez lequel Velpeau avait enlevé un cancroïde

Digitized by Google

de la lèvre 15 ans auparavant. Il est probable que ce cancer du sein n'était autre chose qu'un cancroïde intracanaliculaire. Ce fait indique donc que le cancer du sein peut être la conséquence d'une maladie analogue antérieure.

M. Anger. Mon opinion était conforme à celle que mes collègues viennent d'émettre. Je pense qu'il s'agit d'un cancer au sein et à la clavicule. Mais comme cet homme a en même temps la syphilis, je voulais savoir si vous ne rattacheriez pas à cette maladie la tuméfaction de la clavicule.

La séance est levée à 5 h. 1/2.

Le Secrétaire,
Polaillon.

Séance du 5 février 1879.

Présidence de M. Tarnier.

Le procès-verbal de la précédente séance est lu et adopté.

Correspondance.

La correspondance comprend :

1° Les journaux périodiques de la semaine, le *Bulletin de l'Académie de médecine*, les *Archives générales de médecine*, le *Recueil d'ophthamologie*, le *Bulletin général de thérapeutique ;*

2° Le *Lyon médical*, le *Marseille médical ;*

3° *Centralblatt für Chirurgie*, la *Revue scientifique de la France de l'étranger*, le ΓΑΛΗΝΟΣ, journal de médecine d'Athènes, les *Transactions de la Société ophthalmologique américaine*, la *Gazette médicale Italienne-Lombarde*, la *Chronique médico-chirurgicale de la Havane*, *The British medical Journal ;*

4° *Bulletins et Mémoires de la Société de chirurgie ;*

5° Un mémoire de M. Dubar, interne des hôpitaux, intitulé : *Quelques considérations sur la trachéotomie, et spécialement sur la trachéotomie dite en un seul temps ;*

6° *Considérations sur l'anatomie de l'artère pédieuse et sur ses anévrysmes*, par M. le Dr Toussaint ;

7° Une lettre de remercîments de M. le Dr Cauvy, de Béziers ;

8° L'article Nez du *Dictionnaire encyclopédique* par M. Spilmann ; *Kyste dermoïde sous-hyoïdien*, par M. Tachard ;

9° *L'assassinat du duc de Berry, Considérations cliniques sur sa blessure, son autopsie*, par M. le Dr Corlieu ;

Digitized by Google

10° *Considérations suivies d'observations sur la prothèse mécanique*, par le Dr Raymondaud.

M. Verneuil offre de la part du Dr Cornil un volume intitulé : *Leçons sur les maladies vénériennes.*

M. Poinsot, membre correspondant à Bordeaux, adresse un mémoire : *De la résection du genou dans son application au traitement de l'ankylose angulaire* (Sera publié ultérieurement).

M. le Secrétaire général donne lecture d'un travail de M. Dubrueil, professeur à la faculté de Montpellier, sur

Les amputations des membres avec le thermo-cautère.

Ayant eu dans mon dernier quadrimestre l'occasion de pratiquer quatre amputations de membre avec le thermo-cautère du Dr Paquelin, j'ai tenu à communiquer ces faits à la Société de chirurgie, car les ablations de membre au thermo-cautère sont encore des raretés.

Je fis la première amputation presque sans m'en douter, je le confesse. J'avais affaire à un vieillard débilité qui était atteint d'une gangrène mi-traumatique, mi-spontanée du pied et de la jambe gauche. L'état général était déplorable, et la gangrène, qui faisait d'incessants progrès, remontait déjà jusqu'au-dessus de la jambe. Bref, la situation paraissait désespérée.

Je voulus, à tout hasard, essayer d'arrêter la gangrène et pour ce, à la limite du mort et du vif, je promenai circulairement le thermo-cautère. Trouvant toujours des tissus mortifiés au fond du sillon que je creusais, je promenai tant et si bien l'instrument que je me trouvais avoir divisé les masses musculaires de la jambe dans la presque totalité de leur épaisseur, et avoir pénétré très-près des os assez exactement au niveau du lieu dit d'élection. Autant valait alors aller jusqu'au bout.

Je continuai donc à me servir du thermo-cautère et j'arrivai jusqu'aux os que je sciai. Je signalerai en passant que, bien qu'il ne fût fait aucune compression, les trois artères de la jambe furent sectionnées sans qu'il y eût d'écoulement sanguin; elles étaient athéromateuses et calcaires, et le thermo-cautère était autant que possible maintenu au rouge sombre.

J'obtins ainsi un moignon fort irrégulier, j'en conviens, mais qui n'en marcha pas moins assez vite vers la guérison. La plaie était en grande partie cicatrisée, et le malade se levait tous les jours pour s'asseoir à côté de son lit, lorsqu'il succomba brusquement à une double pneumonie.

Le 1er octobre, je fis ma première amputation régulière par le thermo-cautère. J'opérai une femme de 35 ans pour une lésion du genou gauche, que l'examen me montra plus tard être un abcès

Digitized by Google

épiphysaire, lequel, après avoir suivi longtemps une marche chronique, avait fini par s'ouvrir dans l'articulation et déterminer des accidents qui réclamaient une intervention chirurgicale active.

Je résolus de pratiquer à la partie inférieure du tiers moyen de la cuisse une amputation à deux lambeaux, antérieur et postérieur.

Je n'avais à ma disposition qu'un seul thermo-cautère.

Je chloroformai la malade, et j'appliquai le bandage ischémique d'Esmarch ; puis je dessinai avec le thermo-cautère le lambeau antérieur en pénétrant jusqu'à l'aponévrose. La malade était assez grasse, et la section du pannicule graisseux sous-cutané fut très-longue. La graisse se fluidifiant refroidissait et éteignait le thermo-cautère ; de plus elle coulait à l'état de liquide bouillant sur les téguments de la partie supérieure du membre placée dans une position déclive et les brûlait, si bien que je fus obligé à un moment donné de les faire protéger à l'aide de compresses mouillées.

Le lambeau extérieur taillé jusqu'à l'aponévrose, j'en fis autant pour le lambeau postérieur. Pour ce dernier, j'essayai de procéder par ponction, c'est-à-dire que sur la ligne courbe qui devait limiter le lambeau, je fis une série d'applications successives avec la pointe du thermo-cautère portée perpendiculairement sur les tissus et enfoncée jusqu'à l'aponévrose, en laissant un intervalle d'un demi-centimètre entre deux ponctions. Je sectionnai ensuite avec le même instrument les points de tissu ainsi délimités. Ce mode me parut un peu plus rapide.

Je revins au lambeau antérieur, et j'attaquai l'aponévrose et les masses musculaires en commençant en dehors. Parvenu au voisinage du muscle couturier, je procédai avec les plus grandes précautions ; je le divisai lentement et j'arrivai ainsi sur la gaîne de l'artère fémorale. Je confiai alors le thermo-cautère à un aide, et me servant d'une sonde cannelée, je dénudai l'artère et la liai.

Je continuai ensuite la section des chairs jusqu'à ce que je fusse arrivé au fémur. Lorsque je fus parvenu sur le périoste, sans employer la classique compresse fendue, je fis relever les lambeaux par un aide, je sciai l'os, après quoi je cautérisai légèrement la moelle avec le thermo-cautère. Somme toute, l'opération avait duré 1 heure 12 minutes. La durée de ce temps avait été ainsi répartie entre les différents actes de l'opération :

Section de la peau et du tissu cellulo-adipeux sous-cutané, 20 minutes.

Par lambeau	» h. 40 m.
Section de la portion musculaire des deux lambeaux.	» 30
Section de l'os et cautérisation de la moelle	» 2
TOTAL...	1 h. 12 m.

Digitized by Google

L'anesthésie, qui avait été continuée pendant toute la durée de l'amputation, n'avait pas exigé moins de 200 grammes de chloroforme. Aucune hémorrhagie sérieuse n'était survenue.

Lorsque quelque vaisseau donnait du sang, je laissais le thermocautère descendre jusqu'au rouge sombre; je m'en servais alors pour toucher l'extrémité du vaisseau divisé, et cela suffisait à arrêter l'écoulement sanguin. J'évalue à 200 grammes environ la quantité de sang perdue par la malade.

La plaie, après l'opération, était parfaitement sèche, et il était très-facile de reconnaître tous les tissus.

La douleur consécutive fut de très-courte durée, mais la malade ne tarda pas à tomber dans un état très-inquiétant d'affaissement. Un quart d'heure après l'opération, qui avait été terminée à 10 heures 1/2 du matin, la température était à 36°,4 et le pouls à 132.

A 3 heures de l'après-midi, la malade était inondée d'une sueur profuse; température à 35°,8, pouls à 140.

A 9 heures du soir, température 35°,8 pouls à 99.

Le 17 octobre, c'est-à-dire, le lendemain de l'opération, la température remontait à 36°,8, le pouls était à 140. Jusque-là la malade avait été soumise à l'usage des potions cordiales. Je lui fis respirer le contenu d'un ballon de 10 litres d'oxygène.

Le 18, la température était à 37°, et à dater de ce jour, l'état de la malade parut assez satisfaisant jusqu'au 28.

Le 29, je constatai un œdème de la grande lèvre du côté de l'amputation, œdème qui le lendemain avait aussi envahi le moignon. Je diagnostiquai une phlébite ou tout au moins une thrombose de la partie supérieure de la veine fémorale. Les phénomènes de la pyohémie ne tardèrent pas à survenir et la malade succomba le 5 novembre.

L'autopsie ne put être faite en raison de l'opposition de la famille.

J'ai été frappé par l'abaissement de température qui est survenu chez cette femme le jour de l'opération, abaissement de température qui me paraît pouvoir être attribué à l'adultération du sang par le chloroforme.

Sans vouloir ici innocenter outre mesure le thermo-cautère, je me permettrai de faire observer que la phlébite et l'infection purulente, qui en a été probablement la suite, peuvent très-bien être mises sur le compte de la compression avec l'appareil d'Esmarck qui, tout comme la compression digitale, et plus qu'elle encore, peut produire la phlegmasie des vaisseaux veineux.

8 jours après avoir amputé cette malade, j'avais à pratiquer

Digitized by Google

sur une autre femme la même amputation, sur la même cuisse et également pour une lésion chronique du genou.

Instruit par l'expérience, je pris mes mesures pour éviter la longueur trop grande de l'opération. Je choisis la méthode circulaire qui permet de réaliser une économie dans la surface de section des tissus, et je me munis de deux thermo-cautères, pour m'en servir alternativement et laisser momentanément de côté celui qui ne serait plus assez chaud. Une équipe d'aides était affectée à chacun de ces instruments.

Pour éviter toute compression de la fémorale pendant l'acte opératoire, je résolus de recourir, comme je le fais toutes les fois que je retranche un membre au niveau de son articulation avec le tronc ou que je l'ampute dans le voisinage de son attache, je résolus de recourir, dis-je, à la ligature préalable de l'artère principale du membre faite au niveau de sa racine et comme premier temps de l'opération.

Ne voulant à aucun prix employer d'autre instrument de diérèse que la scie et le thermo-cautère, je me servis tout simplement de ce dernier pour découvrir le vaisseau, jusqu'à ce que je m'en fusse suffisamment rapproché et que je pusse l'isoler à l'aide d'une simple sonde cannelée. Ce temps de l'opération fut d'une simplicité parfaite.

Je pus pratiquer l'opération en 15 minutes, sans faire ni compression, ni nouvelle ligature, et sans que la malade perde du sang.

La section de la peau et la dissection de la manchette avait duré 4 minutes et j'avais employé 9 minutes à diviser les muscles.

Cette malade a guéri.

La dernière amputation que j'ai faite avec le thermo-cautère, c'est la désarticulation de la hanche. Le sujet était un charretier chez lequel, à la suite d'un traumatisme du pied droit produit par le passage de la roue de son véhicule, il était rapidement survenu un emphysème sous-cutané remontant jusqu'au milieu de la cuisse. Cet emphysème et l'état général du malade me firent penser qu'il était à peu près fatalement perdu avec ou sans opération. Néanmoins, la fièvre traumatique n'étant pas encore développée, je crus ne pas devoir priver ce malheureux de la très-mince chance de salut que lui offrait l'intervention chirurgicale.

Muni de deux thermo-cautères, je pratiquai la désarticulation coxo-fémorale à deux lambeaux, antérieur et postérieur, après avoir préalablement lié l'artère crurale à sa partie supérieure. Je dois dire, cependant, que j'eus chemin faisant une hémorrhagie inquiétante, qui me parut fournie par la fémorale profonde et qui nécessita l'emploi d'une ligature en masse. L'opération se faisait entre

Digitized by Google

11 heures et minuit; j'étais mal éclairé, et je n'y voyais pas assez pour pouvoir appliquer exactement le thermo-cautère sur l'extrémité du vaisseau, caché qu'il était par les muscles, ni pour l'isoler facilement.

La désarticulation dura 3 quarts d'heure et le malade succomba le lendemain.

Telles sont les amputations par le thermo-cautère que j'ai pratiquées.

Je terminerai en disant qu'aujourd'hui que je connais le manuel de ces amputations, je continuerai à amputer au thermo-cautère.

Discussion.

M. Verneuil. Je ne crois pas que nous puissions laisser accréditer l'opinion que le thermo-cautère deviendra l'instrument usuel pour les amputations. Dans les cas où les malades sont tellement affaiblis qu'ils ne peuvent pas perdre une quantité de sang, même peu considérable, on a proposé de faire les amputations par les caustiques, l'écraseur linéaire, le thermo-cautère ou l'anse galvanique; mais ce n'est là qu'une mesure exceptionnelle. Je comprendrais qu'on employât le thermo-cautère pour donner aux suites des amputations une plus grande bénignité, si nous n'avions pas les procédés antiseptiques qui ont modifié d'une façon si heureuse la gravité des opérations. Ainsi il me paraît évident qu'on doit conserver l'instrument tranchant pour faire les amputations.

Pour économiser le sang, M. Dubrueil a encore employé la ligature préalable de l'artère fémorale, procédé que j'emploie volontiers et que je préconise. Toutefois je n'admets pas qu'on lie la fémorale à sa partie supérieure, quand on ampute la partie inférieure de la cuisse; je recommande la ligature préalable dans le lambeau et non à distance.

M. Tillaux. J'ai fait deux grandes opérations avec le thermo-cautère, une désarticulation de l'épaule et une désarticulation de la hanche. Mais je pense que cette méthode n'est indiquée que lorsqu'on ampute à la partie supérieure d'un membre et lorsque la bande d'Esmark ne peut être appliquée. L'amputation au thermo-cautère est plus longue à exécuter et prive du bénéfice de la réunion immédiate. M. Dubrueil a fait 4 amputations par cette méthode, et il a guéri 1 seul malade.

M. Sée. M. Dubrueil a perdu un de ses malades d'infection purulente. Il attribue cet accident à l'emploi de la bande d'Esmark sans nous dire sur quelles raisons il se fonde.

M. Le Fort. Le grand inconvénient du thermo-cautère dans les

Digitized by Google

amputations est la longueur de l'opération et l'impossibilité de la réunion par première intention. Quand on sectionne avec le thermo-cautère des parties très-molles comme le tissu cellulaire sous-cutané, on peut exceptionnellement avoir une réunion par première intention, et j'ai moi-même obtenu ce résultat après une amputation du sein au thermo-cautère. Mais quand on coupe avec cet instrument des muscles et des tissus fibreux, on produit des surfaces escharifiées, qui ne peuvent se réunir par première intention; j'aimerais mieux me servir de l'anse galvanique que du thermo-cautère.

Comme moyen d'hémostase, je ne suis pas partisan de la bande d'Esmark dans les amputations de la cuisse, parce que, une fois que la bande est enlevée, il y a un afflux sanguin énorme et une hémorrhagie en nappe. Dans un cas, j'ai observé un suintement sanguin si considérable que j'ai cru perdre mon amputé. Je suis d'avis qu'avec la bande d'Esmark on ne perd pas moins de sang qu'avec une compression bien faite.

M. Farabeuf demande à ses collègues des faits qui puissent décider, s'il est d'une bonne pratique de lier l'artère principale d'un membre à une certaine distance du point où l'on ampute ce membre, de telle sorte qu'il reste des collatérales importantes entre la ligature et les lambeaux. Au point de vue de la vitalité des lambeaux, il lui semble qu'il y a peu de chose à redouter. Mais n'y a-t-il pas à craindre des hémorrhagies secondaires précoces? Les collatérales ne peuvent-elles pas ramener rapidement le sang dans les branches coupées au niveau de la plaie et restées inaperçues, parce qu'elles ne donnaient pas de sang au moment de l'amputation ? Dans un cas de désarticulation de l'épaule par le procédé de Marcelin Duval, la ligature fut placée au-dessus de l'origine des circonflexes et il n'y eut pas d'hémorrhagie consécutive par voie collatérale. Mais on peut se demander s'il en sera toujours ainsi.

M. Tillaux. Dans une de ses opérations, M. Dubrueil dit qu'il a fait la ligature de la fémorale à la racine de la cuisse et qu'il a ensuite amputé ce membre au tiers inférieur. Je ne comprends pas cette pratique, car la ligature à distance ajoute une complication inutile à l'amputation, et prédispose certainement aux hémorrhagies secondaires. La racine de la cuisse est un lieu dangereux pour faire la ligature de la fémorale, car on ne sait jamais d'une façon précise si l'on a lié au-dessus ou au-dessous des collatérales qui naissent dans cette région.

M. Verneuil. Il est bien inutile de lier la fémorale à sa partie

Digitized by Google

supérieure, car ce n'est pas cette artère qui nourrit la cuisse, mais bien la fémorale profonde. Quant au rétablissement très-rapide de la circulation par les collatérales, j'ai fait l'observation suivante : j'avais rassemblé un assez grand nombre d'opérations faites par différents chirurgiens après la ligature préalable du tronc principal, et j'avais constaté que la plaie se comportait avec une grande simplicité. Désireux d'obtenir un résultat aussi satisfaisant, je fis la ligature de la fémorale au sommet du triangle de Scarpa avant d'amputer la jambe au quart supérieur. Pendant que j'amputai la jambe, les artères donnèrent du sang en quantité, par conséquent la ligature de la fémorale n'avait pas empêché le sang d'arriver en abondance à la jambe.

M. Le Fort. J'ai eu l'occasion de relever tous les faits de ligature de la carotide préalablement à l'extirpation de tumeurs du cou. On a eu, presque toujours, des hémorrhagies aussi fortes que si la ligature n'avait pas été faite.

Communication.

M. Desprès. J'ai eu lieu d'observer, depuis le début de ma carrière, quatre luxations ovalaires de la cuisse récentes et une luxation ancienne. Je viens offrir à la Société, l'histoire de la luxation ancienne. La Société, depuis sa fondation, n'en a qu'un seul exemple, fourni par M. Notta.

Luxation ovalaire ancienne de la cuisse. — Réduction. — Guérison.

Le nommé Duguet (Alphonse), 48 ans, puisatier, entre à l'hôpital Cochin, le 14 octobre 1878, salle Saint-Jacques, n° 2.

Le malade est venu à l'hôpital avec ses béquilles, et accompagné, car il n'était pas solide. Depuis 2 mois il lui était arrivé un accident qu'il raconte en ces termes : il creusait un puits, le 11 août 1878, à Châtillon, près Paris, lorsqu'il fut pris de côté par un éboulement : une masse de terre et de pierres de plusieurs milliers de kilogrammes. La charge avait porté sur le bassin et avait fait plier le malade, de façon que la cuisse avait été aplatie, sa face interne sur le sol, le tronc restant debout. En somme la cuisse avait été portée dans l'*abduction forcée;* telle était, d'ailleurs, la position dans laquelle le blessé a été trouvé, lorsque l'on a pu le dégager. Le malade avait éprouvé une douleur extrêmement vive. Le malade, en se relevant, n'avait pu rapprocher les deux jambes, ses compagnons l'avaient, cependant, fortement tiré, puis le genou s'était fléchi sur la cuisse. Son médecin avait été appelé et avait prescrit le repos au lit et des cataplasmes, mais le malade n'avait plus eu recours à ce médecin.

Au moment de l'entrée du malade les parties étaient dans l'état sui-

Digitized by Google

vant : la cuisse était à demi fléchie sur le bassin dans l'abduction forcée, le tronc était plié et incliné sur le bassin, enfin le genou était à demi fléchi sur la cuisse, le pied était dans la rotation en dehors, le talon était à peu près au niveau du quart inférieur de la jambe saine. Le membre était assez fixe, dans cette position, pour que le seul mouvement communiqué possible fût l'extension du genou, tout mouvement de rotation du membre que l'on cherchait à produire à l'aide du pied, en dedans ou en dehors, était impossible. Le malade accusait de vives souffrances et une grande appréhension lorsqu'on l'examinait. Je soupçonne fort que le malade s'était livré aux coups d'un rebouteur de barrière qui exerce encore à Montrouge.

Le membre blessé, mesuré avec soin, avait 2 centimètres de plus que le membre sain.

Le 16 octobre je procédai à la réduction après avoir fait prendre au malade 2 jours de suite un bain d'une heure.

Le malade fut chloroformé jusqu'à résolution complète. Lorsque le sommeil eut été obtenu, je procédai à des mouvements forcés de l'articulation dans tous les sens où ils n'étaient pas impossibles (ce que je ne manque jamais de faire, comme manœuvre préalable, dans la réduction des luxations anciennes). Ce que j'exagérais le plus, parce que cela était plus facile, ce fut la flexion de la cuisse sur le bassin, et c'est alors que nous pûmes facilement sentir la tête fémorale au dedans et au-dessus de la l'ischion sous la masse des muscles adducteurs de la cuisse qu'elle soulevait. Pendant ce mouvement, il y avait un vide à la place de la saillie normale du grand trochanter. Durant ces mouvements exécutés avec la force d'un homme de force musculaire moyenne, des craquements ont été produits : nous déchirions, à dessein, les adhérences les plus récemment formées.

Le malade, couché sur le lit à opération, fut fixé à un anneau scellé dans le mur, à l'aide d'une alèze passant entre les cuisses et faisant la contre-extension sur le bassin. Par-dessus le bandage circulaire placé sur la cuisse, on applique le manchon de cuir, la traction fut faite alors, sur le *membre étendu*, à l'aide des cordes des moufles du dynamomètre et de la pince à échappement. La première traction de 200 kilogrammes, à raison de 20 kilogrammes de tirage par chaque effort, après l'échappement, redressa la jambe et l'amena au parallélisme avec la jambe saine, mais il y avait toujours un allongement du membre et un défaut de saillie à la région trochantérienne. Je jugeais que la réduction n'était point effectuée. Le malade, qui s'éveillait, fut endormi de nouveau, et les tractions furent reprises, le malade étant couché sur le côté sain, jusqu'à 220 kilogrammes du dynamomètre, et, voulant ramener la tête en dehors, je roulai une serviette autour d'un manche à balai, et, pendant la traction, avec un aide, nous soulevâmes de toutes nos forces la cuisse très-près de la tête fémorale de façon à la porter en dehors, nous fîmes bien saillir le grand trochanter, et, alors, nous procédâmes au deuxième échappement. La réduction n'était pas encore obtenue, la cuisse reprit la position que nous avions obtenue après la première traction. L'on ne pouvait croiser la jambe

Digitized by Google

malade sur la jambe saine. Je fis endormir une troisième fois le malade, deux alèzes maintenaient le bassin, et la cuisse, fléchie à angle droit, fut tirée avec une force de 300 kilogrammes, puis tout fut lâché. Cette fois, la luxation semblait réduite, à cela près que l'allongement du membre persistait, mais la tête paraissait bien près de la cavité, on ne la sentait plus dans la fosse ovale, on sentait la saillie du grand trochanter; le pied gauche pouvait être placé dans le parallélisme avec le pied sain, mais je ne pouvais produire aucun mouvement de rotation. Bien que je ne jugeasse pas la luxation réduite, je ne crus pas devoir persister : il y avait des éraillures du tégument dans le pli génito-crural et au genou. Il fallait s'arrêter. Le malade se réveilla et fut porté à son lit. De vastes cataplasmes furent appliqués sur la racine de la cuisse et sur le genou.

Le lendemain il y avait un gonflement notable de la hanche mais le pied était droit sur le lit et ne reposait pas par son bord externe, la saillie du grand brochanter était très-nette, et en faisant exécuter le mouvement avec précaution, on pouvait croiser le pied malade sur le pied sain. Je jugeai alors que la luxation était réduite, mais comme il y avait encore un allongement apparent, j'examinai et je constatai que cet allongement était dû à l'inclinaison latérale du tronc sur le bassin; nous constatâmes un gonflement au niveau de la saillie du psoas dans l'aine, et je jugeai qu'il y avait une légère arthrite.

Les jours suivants lorsque le gonflement eut disparu nous avons constaté que la saillie du grand trochanter était aussi prononcée à gauche qu'a droite, le croisement de la jambe gauche sur la jambe droite était de plus en plus facile. Il y avait déjà des mouvements de rotation dans l'articulation coxo-fémorale, la luxation était donc bien réduite, le 15e jour les écorchures de la peau étaient guéries.

Le temps nécessaire à la mobilisation de l'articulation de la hanche et de l'articulation du genou demanda 2 mois ; outre les mouvements que je faisais moi-même, le malade faisait exécuter des mouvements à l'aide d'une poulie que nous avions faite avec une béquille supporter sur les barres du lit.

2 mois après la réduction, le malade marchait avec une canne et ne boitait pas, il pouvait s'asseoir et fléchissait suffisamment la cuisse sur le bassin, et le genou sur la cuisse.

Il sortit de l'hôpital le 23 octobre 1878, à pied et avec une seule canne.

J'appellerai l'attention de Société sur deux points.

Le fait que j'apporte ici est au nombre des raretés et tous les livres que j'ai consultés ne renferment pas plus de 4 observations de luxations ovalaires anciennes réduites, les observations sont d'ailleurs très-brèves.

Le premier cas est celui de *Daniel* qui réduisit une luxation de 2 ou 3 semaines : la tête rentra avec bruit dans sa cavité, l'on avait employé la traction en dehors [1].

[1] A. Cooper, *Œuvres chir.*, trad. Chassaignac et Richelot, p. 19.

Digitized by Google

Le second est mentionné par Malgaigne et appartient a *Meston* qui aurait réduit une luxation ovalaire datant de 1 mois.

Le troisième est le fait rapporté à Malgaigne par Caron du Villards. La luxation datait de 8 mois, on fit d'abord des tractions en dehors permanentes à l'aide d'un lit mécanique; puis on tenta ensuite la réduction qui s'effectua lentement[1].

Le quatrième et dernier fait appartient à nos *Bulletins*; il est dû à notre collègue Notta, de Lisieux. Il s'agissait d'une luxation ovalaire de la cuisse datant de 6 semaines; trois tentatives ont été faites, une première avec les moufles, une seconde par le procédé de Desprès, et une troisième avec les moufles, qui réussit; vous vous rappelez que le chirurgien, en employant le procédé de rotation, a transformé sa luxation à 2 reprises en luxation iliaque[2].

Le livre que Bigelow nous a envoyé et qui est la dernière publication sur les luxations de la hanche ne renferme rien qui ait trait aux luxations ovalaires anciennes.

La grande discussion qui a eu lieu à la Société de chirurgie, en 1865, sur la réduction des luxations anciennes, n'a vu se produire aucun fait de luxation ovalaire ancienne de la cuisse. Il n'y a dans nos *Bulletins* qu'un fait qui se rapproche de très-loin de la question; c'est un cas de réduction d'une luxation ovalaire spontanée, ancienne, suite d'une fièvre typhoïde, et qui a été présenté ici par M. Legouest, en 1857[3].

Je n'ai rien trouvé dans les journaux périodiques, mais comme je ne les ai point tous lus, ceux de nos collègues qui auraient connaissance des faits qui m'ont échappé voudront bien les ajouter à cette communication.

Sur le second point, la réduction et les manœuvres employées, je ferai remarquer, qu'après la troisième traction, bien que j'aie fait saillir le grand trochanter et pousser la traction à 300 kilogrammes, je ne pensais pas avoir réduit complétement la luxation. Le pied gauche arrivait bien au contact du pied droit et au parallélisme avec lui; mais il y avait encore une impossibilité de croiser la jambe du côté luxé sur la jambe saine. La luxation était cependant réduite, car à moins de supposer qu'en emportant le malade, la réduction s'est achevée, ou que dans le creux de son lit, le malade s'est trouvé dans une situation qui a terminé la réduction, on ne peut admettre qu'une hypothèse, c'est que la tête était arrivée dans la cavité cotyloïde, et qu'elle n'y entrait pas à fond, à cause de

[1] Malgaigne, *Traité des luxations*, p. 866 et 868.
[2] *Bull. Soc. de chir.*, 1874, p. 365.
[3] *Bull. Soc. de chir.*, 1857.

Digitized by Google

caillots sanguins ou de débris de capsule, qui en ont été peu à peu expulsés par les premiers mouvements qui ont eu lieu dans l'articulation.

Dans la luxation ovalaire de la cuisse, il y a des conditions exceptionnelles, puisque l'on connaît deux réductions spontanées, l'une d'une luxation récente, l'autre d'une luxation déjà ancienne. Les deux faits sont cités par Malgaigne [1], l'un publié dans *Rust Magasin*, l'autre, publié par Gauthier, et vous les avez présents à l'esprit. Cette disposition permet de comprendre comment les luxations ovalaires anciennes peuvent arriver à se réduire facilement après que la tête a été amenée dans l'axe de la cavité cotyloïde.

J'ai donné ce fait avec détails, messieurs, parce que, en présence de cette luxation ancienne, je n'avais par devant moi que des faits incomplets; j'espère maintenant que les hésitations que j'ai éprouvées et les résultats obtenus, pourront rendre service aux chirurgiens qui se trouveront en présence de cas semblables.

Discussion.

M. Berger. Je n'ai eu qu'une fois l'occasion d'observer une luxation ovalaire. C'était une luxation que je venais de produire, en voulant réduire une luxation ischiatique. La cuisse était dans une abduction exagérée et à angle droit avec le tronc. En faisant des mouvements en sens inverse de ceux qui avaient produit la luxation ovalaire, je réduisis celle-ci. Après la réduction, je constatai un allongement notable du membre qui persista quelques jours, et qui était vraisemblablement dû au gonflement des tissus et à des tissus de nouvelle formation. Bien que j'eusse employé les procédés de douceur pour la réduction, il y eut une arthrite consécutive très-intense, et on put redouter un moment que l'articulation ne suppurât. Il y eut aussi dans le genou un épanchement notable qui persista longtemps. Cependant le malade a guéri.

En résumé, je pense que dans certains cas de luxation ovalaire, la fluxion peut être beaucoup plus prononcée que ne l'a dit M. Desprès, et que cette luxation peut se réduire par les procédés de douceur.

M. Le Fort. La traction de 300 kilogrammes qui a été employée me paraît trop forte et capable d'amener des accidents. Cependant je répondrai à M. Berger que, dans les luxations anciennes, il est impossible de ne pas employer une certaine force. Toutes les fois qu'on a affaire à une luxation ancienne, il faut commencer par des mani-

[1] Malgaigne, *Traité des luxations*, p. 33.

Digitized by Google

pulations faites pendant plusieurs jours consécutifs, et ensuite faire des tractions. Au point de vue des luxations ovalaires, réduites spontanément, je rappellerai le fait suivant : un enfant s'était fait une luxation ovalaire, et on le ramenait chez ses parents, couché dans une brouette. Comme la cuisse dépassait la brouette et que le véhicule ne pouvait entrer par la porte, on ramena le membre en dedans et on réduisit la luxation.

M. Tillaux. M. Desprès a dit qu'il croyait que la luxation ovalaire se produisait par un mouvement d'abduction ; je crois qu'il faut ajouter par un mouvement d'abduction, de flexion et de rotation en dehors. Il ne me paraît pas possible de faire sortir la tête du fémur de sa cavité par un simple mouvement d'abduction. Je crois qu'il faut que la flexion intervienne en même temps. Le blessé garde, après la luxation, l'attitude qu'il avait au moment où elle s'est produite.

M. Notta et M. Berger ont dit qu'ils avaient transformé une luxation ischiatique en luxation ovalaire. Or, dans la luxation ischiatique et dans la luxation ovalaire, la partie supérieure de la capsule n'est ordinairement pas déchirée. Si la cuisse est dans la rotation en dehors au moment de l'accident, c'est la luxation ovalaire qui se produira; si elle est dans la rotation en dedans, c'est la luxation ischiatique. Dans deux cas, en voulant réduire des luxations sous-pubiennes récentes, j'ai produit deux fois une luxation ischiatique. Ce n'est qu'en exerçant une traction directe que la réduction a eu lieu. La transformation de ces deux espèces de luxation de l'une dans l'autre est assez fréquente.

M. Lefort. C'est le ligament de Bertin qui est le centre des mouvements dans les luxations de la cuisse. Pour réduire ces luxations, je fais coucher le malade par terre, je fixe une alèze sous le jarret, et je fais tirer sur la cuisse. La luxation cède ordinairement.

J'ai observé un puisatier qui, dans un éboulement, a eu la cuisse portée exactement dans l'abduction, sans fluxion. La capsule s'est déchirée à la partie inférieure, la tête est sortie de la cavité cotyloïde, puis s'est portée en avant, sans que la flexion ait eu besoin d'intervenir.

M. Desprès. J'ai peu de chose à ajouter. Je n'ai pas employé à dessein la force de 800 kilogrammes; il y a eu une traction un peu trop forte, mais comme j'avais mon attention portée sur le membre malade, et que je le jugeais très-solide, je n'en n'ai pas été autrement inquiet. Je n'ai pas redouté de transformer la luxation en une autre variété de luxation, parce que je n'emploie pas le procédé

Digitized by Google

de rotation : le *procédé de Desprès*. Malgré mon respect pour la mémoire de mon père, je pense que les tractions seules suffisent pour réduire une luxation, lorsque les malades sont bien chloroformés; et si Malgaigne a nié l'efficacité des tractions dans l'extension pour la luxation ovalaire, c'est qu'il ne connaissait pas bien alors l'usage du chloroforme. J'ai réduit les luxations ovalaires récentes, que j'ai observées jusqu'ici, par la traction dans l'extension. Le procédé de Desprès était excellent lorsque l'on n'avait pas le chloroforme à sa disposition, mais il demandait toujours chez l'opérateur une très-honnête force musculaire.

Présentation d'instruments.

M. Mégissier présente un chariot mécanique destiné à soutenir le tronc d'un enfant malade, et à lui permettre de se déplacer en se poussant avec les pieds.

La séance est levée à 6 heures moins un quart.

Le Secrétaire,

POLAILLON.

Séance du 12 février 1879.

Présidence de M. TARNIER.

Le procès-verbal de la précédente séance est lu et adopté.

Correspondance.

La correspondance comprend :

1° Les journaux périodiques de la semaine : l'*Union médicale*, la *Gazette des hôpitaux*, la *France médicale*, la *Gazette hebdomadaire*, la *Gazette médicale*, la *Tribune médicale*, le *Progrès médical*, l'*Abeille médicale ;*

2° Le *Bulletin de l'Académie de médecine*, le *Journal de médecine et de chirurgie*, le *Bulletin médical du Nord*, la *Gazette médicale de Strasbourg*, le *Lyon médical*, le *Montpellier médical*, l'*Année médicale*, la *Revue scientifique de la France et de l'étranger*, l'*Alger médical*, le *Journal de médecine de la Haute-Vienne ;*

3° *The Practtionner*, la *Gazette médicale Italienne-Lombarde*, le *Bristish médical journal ;*

M. EUSTACHE, de Lille, adresse une observation intitulée : *Hernie inguinale étranglée, taxis facile au bout de* 10 *heures; gangrène*

Digitized by Google

étendue de l'intestin; mort. (Commission : MM. Desprès, Cruveilhier, Berger.)

M. Duplay offre de la part de M. Cauvy, de Béziers, un travail sur la *Brachiotomie dans les cas de présentation de l'épaule, quand la version simple est contre-indiquée.* (Commission : MM. Tillaux, Périer, Guéniot, rapporteur.)

M. Terrier offre de la part des éditeurs l'œuvre d'Auzias-Turenne sur la *Syphilisation.*

M. Verneuil présente au nom de M. Kermisson une thèse sur les *Opérations préliminaires en général.*

M. Anger offre de la part de M. Pozzi un article du *Dictionnaire encyclopédique* sur le *crâne,* anatomie descriptive et chirurgicale et développement.

M. le Président annonce à la Société que M. Bourgeois, membre correspondant à Étampes, assiste à la séance.

Rapport.

La méthode antiseptique de Lister, résultats obtenus à l'hôpital Saint-Léon de Nancy,

par le Dr Gross, professeur agrégé.

Rapport par M. Lucas-Championnière (commission : MM. Terrier, Delens et Lucas-Championnière).

J'avais été chargé d'un rapport sur cette communication de M. Gross, sans doute parce que j'étais déjà le rapporteur de M. Jules Bœckel au sujet de 2 mémoires, l'un *sur la réunion sous le pansement de Lister* et l'autre *sur le drainage par le catgut.* M. Bœckel est aujourd'hui notre collègue et le règlement s'opposant à ce qu'un rapport sur ses communications soit fait aujourd'hui, je ne m'occuperai que de celui de M. Gross.

A certains égards, je le regrette, les mémoires de M. Bœckel portent sur une quantité considérable de faits, nous montrent la réunion bien obtenue dans un grand nombre d'opérations; et le drainage au catgut lui a permis de guérir en 12 jours des amputations de cuisse. M. Bœckel est un adepte ardent de la méthode, convaincu depuis longtemps et bien armé. Je diffère avec lui sur quelques points de détail.

Le drainage au catgut ne me paraît pas habituellement applicable; je ne voudrais pour ainsi dire jamais réunir les plaies sans soupapes de sûreté, comme il le fait quelquefois. Malgré cela, il me

Digitized by Google

semble qu'il a largement appliqué la méthode, et il peut se compter parmi ses plus heureux disciples.

Le mémoire de M. Gross est de proportions plus modestes, quoique affectant un caractère plus général. Malgré des difficultés matérielles sérieuses, il a expérimenté la méthode à Nancy. Son mémoire manque malheureusement de détails sur certains points de sa pratique qu'il m'aurait été nécessaire de connaître pour juger bien complétement ses essais.

M. Gross a surtout pratiqué des amputations et des désarticulations, amputation de l'avant-bras, de la jambe, de la cuisse, des doigts et orteils. Ces derniers résultats se sont terminés par la guérison des opérés. Ces guérisons ont été rapides mais moins promptes que nous n'avions coutume de les voir après la méthode antiseptique. Cependant la réunion immédiate de la presque totalité des plaies a été obtenue même pour l'amputation de la cuisse.

M. Gross a été moins heureux pour des résections qni ont été suivies de suppurations assez abondantes, notamment pour le poignet et l'articulation tibio-tarsienne.

Chose singulière, l'extirpation de 2 tumeurs a été moins heureuse.

Après l'ablation d'un sarcome de la cuisse, il y a eu suppuration et 3 mois de traitement. Un carcinome mammaire chez l'homme n'a donné de guérison qu'après 6 semaines.

2 cas de kélotomie ont donné une guérison en 29 jours (le pansement était imparfait) et une entière en 12 jours.

M. Gross fait suivre le récit de ses observations de quelques réflexions pour arriver à conclure que : « ce pansement de Lister est celui qui répond au plus grand nombre des indications présentées par le traitement des plaies. Ses résultats sont heureux parce qu'il arrive à la réunion par première intention. La fièvre et les accidents sont rares, le succès du pansement s'explique par la réduction au minimum des irritations physiques, chimiques et septiques des plaies. »

J'ai trop souvent répété chacun des termes de ces conclusions pour ne pas être d'accord avec M. Gross sur ces points, et je le félicite d'avoir pris la peine de tenter une expérience sérieuse qui lui permit d'y arriver. Cependant je crois pouvoir affirmer que M. Gross en persévérant dans son expérience arrivera à des résultats bien meilleurs encore.

Sans doute il a eu des plaies qui n'ont guère suppuré, il n'a pas eu de fièvre traumatique, il n'a pas trouvé d'odeur aux pansements; mais il nous a semblé que ses guérisons qui seraient bien rapides pour les méthodes de pansement ordinaire, avaient été

Digitized by Google

longues pour la méthode antiseptique. Aussi j'imagine qu'il a dû manquer à son expérience certains éléments.

Il a eu les résultats opposés à certains expérimentateurs qui disent ne pas obtenir de réunion dans les grandes amputations.

Au contraire, des plaies d'extirpation de tumeur ont suppuré.

La pénurie de détails m'empêchent de juger, mais en présence de ces faits contradictoires je crois être en mesure de dire qu'il y a eu des défectuosités d'application.

Aussi, tout en donnant une appréciation générale juste de la grande valeur de la méthode, M. Gross a-t-il apprécié certains détails d'une façon que je ne saurais approuver.

C'est ainsi que M. Gross attribue à l'affrontement minutieux des surfaces une importance capitale qui lui a déjà été attribuée par MM. Trélat et Pozzi. Cependant, tous ceux qui ont fait de la méthode antiseptique, savent que la réunion est si facile sous le pansement, que cette minutie est loin d'être nécessaire. Il suffit de le faire convenablement. Je n'ai pas pris à mes sutures la moitié de la peine que j'ai vu prendre à des chirurgiens habiles pour leurs sutures. Pour ceux-ci, la réunion manquait habituellement. Pour moi, je puis affirmer que depuis 3 ans, toutes mes plaies d'opération ont été réunies, et je n'ai peut-être pas à mon passif 3 cas où la réunion ait échoué avec la méthode antiseptique.

Aussi, ne puis-je accepter l'assertion de M. Gross que, « l'affrontement soit la grande difficulté du pansement de Lister, au point que les partisans les plus enthousiastes de la méthode aient adopté le pansement antiseptique sans réunion. »

M. Gross, pour la même raison, attache une importance capitale à l'hémostase, il regarde l'épanchement d'une quantité de sang, même minime, comme une des causes du développement des accidents primitifs. Cela est vrai pour les pansements en général, cela est vrai pour des à peu près dans l'expérimentation de la méthode antiseptique. Cela n'a aucune importance pour ceux qui suivent fidèlement le *modus faciendi* du maître, épreuve par laquelle il faut passer pour en apprécier la valeur.

Pour la même raison, M. Gross pense que les plaies à réunir ne devront pas être contuses, qu'elles devront être simples, contenir le moins possible de veines, enfin qu'il faut les immobiliser.

Je ne suis plus à compter les plaies fort contuses où j'ai obtenu la réunion parfaite. J'ai vu, il y a peu de temps encore, le professeur Guyon, après l'extirpation fort laborieuse d'une tumeur de la région parotidienne, réunir toute la plaie et obtenir le plus beau et le plus rapide succès que l'on puisse souhaiter.

Pour les veines il en est de même; j'ai réuni nombre de plaies

Digitized by Google

en contenant, même après l'ablation des tumeurs érectiles; la réunion a été excellente.

Quant à l'immobilisation, je m'incris en faux. Le pansement de Lister protége si bien les éléments, que l'immobilité devient bien moins nécessaire, et je disais, il y a peu de temps, comment une grande articulation étant fendue dans toute sa longueur, je ne prenais pas la peine de l'immobiliser, je recommandais même de lui laisser un certain degré de mobilité, en vue du retour prompt des mouvements. Cependant la réunion de ces grandes plaies articulaires ne m'a jamais fait défaut.

C'est un des résultats des plus surprenants du pansement de Lister, de voir combien des plaies même avec lésions osseuses, ont besoin de peu de repos pour se cicatriser.

M. Gross s'étend sur l'action topique de l'acide phénique et sur la théorie de Neudorpfer, qui pense que l'acide phénique à la surface des plaies coagule et neutralise des substances albuminoïdes.

Mais cette action de l'acide phénique sur des matières putrescibles a toujours été considérée comme importante, elle est du reste fort analogue à celle de l'alcool, et Neudorpfer n'a fait que dire de l'acide phénique ce que depuis 20 ans on a dit de l'alcool. Aussi, en l'utilisant comme topique, on fait de bons pansements; on est encore bien loin au-dessous de la méthode de Lister.

Je me suis étendu sur cette critique du travail de M. Gross, parce que je regrette qu'il n'ait pas eu une expérience plus complète de la méthode, qui lui permît de lui attribuer une manière d'être en dehors de tous les pansements. Je l'approuve et je le félicite de ses essais; il est dans une bonne voie vers le perfectionnement qui le débarrassera de ses idées théoriques qui le gênent encore un peu.

Oui, M. Gross a cédé à la tentation de donner à une méthode, qu'il trouve excellente, des propriétés tirées de l'étude des conditions anciennes du pansement et, comme bien d'autres, il a expliqué ses succès par le détail de quelques perfectionnements, par la minutie des soins, par l'excès de la propreté.

Loin de conclure ainsi, je crois qu'il faut dire que la méthode de Lister simplifie au plus haut point la chirurgie; sous sa protection, les éléments se comportent si bien que nous pouvons nous abstenir à leur égard d'une foule de précautions anciennes.

La fameuse complication de la méthode est apparente seulement; à mesure que l'on y prend de l'expérience, on tend à se borner aux idées théoriques absolument simples de M. Lister, et à la pratique régulière, attentive, mais bien facile des procédés de protection antiseptique.

Le mémoire de M. Gross nous paraît doublement intéressant,

Digitized by Google

en ce qu'il apporte une expérience personnelle, et en ce qu'il représente une tentative d'appréciation générale et de théorie de la méthode.

J'ai l'honneur de demander à la Société :

D'adresser des remercîments à l'auteur, et de déposer aux archives son mémoire, trop long pour être imprimé dans nos *Bulletins*.

(Les conclusions du rapporteur sont mises aux voix et adoptées.)

Communication.

M. Maurice Perrin communique le mémoire suivant :

Sur la valeur comparative du pansement de Lister et du pansement alcoolique.

Est-il encore opportun d'agiter la question des pansements ?

Après quelques tergiversations, j'ai pensé que *oui*.

Les discussions récentes de l'Académie de médecine ont mis en évidence la valeur de la méthode antiseptique, quelles que soient, d'ailleurs, les opinions de chacun, sur le mode d'infection des blessés.

Ce qui reste à faire et à poursuivre, c'est la détermination de la valeur comparative des différentes méthodes, conseillées ou appliquées pour atteindre le but. A ce point de vue plus concret, plus pratique, il m'a paru qu'il ne serait pas sans intérêt de savoir ce que pense la Société de chirurgie, et surtout de savoir ce que l'expérience a appris à chacun de ses membres. Dans les écrits, dans les journaux, dans les communications du jour, il n'est question que de méthode antiseptique. Il semblerait que chaque chirurgien, au moment de parler ou d'écrire, eût à cœur de commencer par un acte de foi en sa faveur.

Mais, qu'est-ce que c'est que cette méthode ? Rarement on le dit, mais aisément on le devine ; ce n'est ni le pansement ouaté, ni le pansement à l'alcool, ni tout autre, car alors on le dit. C'est exclusivement, je crois, le pansement de Lister. Ce dernier serait donc actuellement considéré, par le plus grand nombre des chirurgiens, comme la meilleure formule de la méthode antiseptique. C'est contre cette exagération, contre cet entraînement que je désire réagir. A mon avis, nous avons en France depuis longtemps, une méthode antiseptique peut-être meilleure, mais certainement plus simple, plus pratique que celle de Lister.

S'inspirant des belles découvertes de Pasteur et des travaux de Tyndall, notre éminent confrère de Londres a posé en principe

Digitized by Google

que les germes atmosphériques sont non-seulement les éléments de toute altération septique de la plaie et de ses produits, mais encore la cause de la production du pus. Il s'est proposé pour but de purger l'atmosphère de ces germes, de les détruire dans le voisinage de la plaie, sur la surface de la plaie même, de façon à les empêcher de nuire. Et vous savez avec quel soin consciencieux, méticuleux, il procède pour se préserver ! Les instruments, les mains des aides, la peau du malade sont soigneusement désinfectés ; les pièces du pansement, et jusqu'aux cordes à boyau destinées aux ligatures, sont purifiées par des macérations très-prolongées dans une solution phéniquée ; celle-ci est, en outre, pulvérisée dans l'air à l'aide d'un puissant appareil, de façon à tuer les germes au vol (passez-moi cette expression) et à faire autour du blessé une atmosphère aseptique.

Depuis longtemps je suis partisan des doctrines de Pasteur, mais j'en déduis des applications différentes de celles de Lister.

Ne perdons pas de vue que, dans tout phénomène d'altération putride, plus ou moins analogue aux phénomènes de fermentation, il faut deux éléments, le germe d'abord, et puis un terrain propre à la culture. Lister n'a en vue que le germe, il ne s'occupe pas du terrain, et c'est en cela que je trouve sa méthode défectueuse. Le pansement qui porte son nom, sauf le luxe de précautions qu'il représente pour défendre la plaie contre l'accès des germes atmosphériques, ne diffère en rien des autres pansements par réunion mixte dont l'école de Bordeaux en particulier et personnellement M. Azam ont fait connaître les avantages dans ces derniers temps.

Toute la question, pour juger la valeur de la méthode, est donc de savoir si ces précautions sont efficaces, si elles purgent effectivement et le pansement et l'atmosphère, de nos invisibles ennemis ? La chose vaut la peine d'être examinée de près, parce que, rendre un objet, un instrument et surtout un milieu aseptique, semble, *à priori*, une entreprise fort difficile. Les expérimentateurs les plus habiles, les plus convaincus, comme Tyndall et Pasteur, par exemple, ne nous laissent aucun doute à cet égard ; ils nous ont appris que les germes atmosphériques, sous un certain état de leurs transformations, dit *état corpusculaire*, échappent à la plupart des causes de destruction connues, à la chaleur jusqu'à 140°, à l'acide phénique, à l'alcool, etc.

Je n'ai connaissance d'aucun écrit, d'aucune expérience de Lister, qui nous permette de savoir si notre ingénieux confrère de Londres atteint son but. Si c'est une lacune dans mes connaissances, ce qui pourrait bien être, je serai reconnaissant à notre collègue M. Lucas-Championnière, qui s'est fait parmi nous l'ha-

Digitized by Google

bile vulgarisateur du pansement de Lister, de vouloir bien la combler.

Quoi qu'il en soit, j'ai voulu voir par moi-même, et j'ai institué avec mon collègue du Val-de-Grâce, M. Marty, professeur de chimie, des expériences qui ont formé ma conviction à ce sujet, et que je vous demande la permission d'exposer avec détails dans le but principal de les faire contrôler et sanctionner. Si les pulvérisations phéniquées sont efficaces, si elles détruisent les germes, il est évident qu'elles doivent avoir pour effet, comme le filtre de coton, comme les tubes recourbés de Pasteur, d'empêcher tout travail de fermentation. Si ce travail se produit, c'est que les germes existent, c'est que les pulvérisations phéniquées sont une garantie illusoire.

Nous avons choisi comme liquide de culture de la décoction d'orge, de l'urine, du lait et du sang. Nous avons constaté d'abord qu'il n'existait, dans ces liquides, aucun organisme. De ces liquides, nous avons fait deux parts : l'une a été placée sous une cloche contenant de l'air emprunté à une salle de chirurgie, ou introduite dans un ballon rempli d'air pris dans la même salle ; l'autre a été placée sous une cloche ou introduite dans un ballon contenant de l'air phéniqué. Nous nous sommes servis, pour répandre des vapeurs phéniquées, du pulvérisateur recommandé par M. Lucas-Championnière. Nous l'avons fait fonctionner avant et pendant toute la durée de la manipulation, comme s'il s'était agi de faire ce que l'on appelle l'atmosphère opératoire.

Les liquides ont été examinés à deux reprises différentes avec les résultats suivants :

Examen au 3e jour.

1° la décoction d'orge, abandonnée à l'air, fourmille de bactéries ;

2° La décoction d'orge, placée dans un ballon au contact de l'air des salles, est trouble ; elle renferme un très-grand nombre de bactéries petites, mais très-vivaces ;

3° La décoction, placée dans l'atmosphère phéniquée, a le même aspect trouble : elle renferme autant de bactéries ;

4° Le lait conservé sous une cloche, dans une atmosphère phéniquée, est couvert d'une pellicule jaune orangée ; il exhale une odeur fétide et renferme une grande quantité de bactéries très-vivaces, moins grandes que celles de la décoction d'orge ; on y trouve aussi beaucoup de monades vivantes ;

5° L'urine placée dans les mêmes conditions est fétide, sans dépôt ; d'acide elle est devenue légèrement alcaline. Pas de bactéries.

Digitized by Google

Une autre portion des mêmes liquides est examinée au 12e jour avec les résultats suivants :

1° La décoction d'orge laissée à l'air libre est trouble et remplie de bactéries mortes ;

2° La décoction, au contact de l'air de la salle, ne contient aucun organisme ;

3° Par un singulier hasard, la même décoction, au contact de l'air pris dans le même milieu après des pulvérisations phéniquées, contient une grande quantité de monades vivantes. Pas de bactéries.

4° Le sang conservé dans une atmosphère phéniquée forme un coagulum assez considérable ; il a une odeur fétide ; il ne renferme ni bactérie ni autre organisme, mais seulement une grande quantité de corps moléculaires animés de mouvement.

5° L'urine placée dans un ballon contenant de l'air de la salle est claire, non fétide, sans organisme ;

6° L'urine placée dans un ballon qui contient de l'air phéniqué est trouble, sans odeur ; elle forme un dépôt blanchâtre au fond et renferme un certain nombre de monades accolées entre elles.

7° L'urine mise sous cloche est fétide, ammoniacale ; elle forme un dépôt ; elle ne renferme pas de bactéries, mais beaucoup de monades.

8° L'urine mise sous cloche dans l'air phéniqué est fétide, ammoniacale ; elle forme un dépôt ; elle ne renferme pas de bactéries, mais des monades.

Pour plus de garantie, les mêmes expériences, faites une première fois au mois de janvier dernier, ont été recommencées le 23 novembre en prenant le soin, ce qui n'avait pas été fait précédemment, de conserver les liquides dans une pièce ayant nuit et jour la température des salles de malades.

Les substances mises en expérience furent la décoction d'orge fraîche et privée d'organismes, le sang d'un lapin saigné au moment de l'expérience, enfin, de l'urine fraîche, limpide, acide et exempte d'organismes.

Une partie de la décoction d'orge et de l'urine fut introduite dans quatre ballons, d'une contenance d'un litre environ, que l'on priva d'air par l'ébullition et que l'on scella à la lampe.

Deux de ces ballons ont été ouverts dans une salle de blessés près du lit d'un malade.

Les deux autres ont été ouverts dans la même atmosphère soumise pendant plusieurs minutes aux pulvérisations phéniquées.

Une autre partie des mêmes liquides, ainsi que le sang, après avoir été examinés au microscope et reconnus privés d'organismes,

Digitized by Google

ont été versés dans des cristallisoirs en verre recouverts soigneusement d'une glace jusqu'au moment où ils furent placés sous des cloches rodées, hermétiquement closes et contenant, les unes, l'air d'une salle de chirurgie, et les autres, le même air soumis aux pulvérisations phéniquées.

Les liquides en expérience ont été conservés du samedi matin, 23 novembre, au jeudi matin 28, dans une pièce dont la température a été maintenue jour et nuit entre 14° et 12°.

Voici quel fut le résultat de l'examen fait au 5e jour :

1° La décoction d'orge laissée à l'air libre dans un vase de verre est louche : elle renferme une grande quantité de bactéries et de monades sans mouvement.

2° La décoction d'orge mise sous la cloche contenant de l'air de la salle est restée limpide : elle renferme une grande quantité de bactéries vivantes.

3° La décoction d'orge mise sous la cloche, contenant le même air chargé d'acide phénique, est limpide : elle renferme une grande quantité de bactéries vivantes et de monades qui se meuvent avec rapidité.

4° Le sang mis sous la cloche contenant l'air de la salle forme un caillot qui nage dans un sérum abondant; il n'a pas d'odeur appréciable : il est alcalin, il contient une grande quantité de bactéries beaucoup plus petites que les précédentes, et dont la plupart sont mortes.

5° Le sang mis sous la cloche contenant le même air chargé d'acide phénique a une odeur de putréfaction très-prononcée; il est alcalin : on n'y trouve pas de bactéries, mais bien une grande quantité de monades et de vibrions vivants.

6° L'urine, mise sous la cloche contenant l'air de la salle, est restée claire et sans dépôt; elle est légèrement acide; elle renferme une grande quantité de bactéries, plus grandes que celles du sang et vivantes pour la plupart.

7° L'urine mise sous la cloche remplie d'air phéniqué, est trouble, un peu fétide, légèrement acide : elle contient une grande quantité de bactéries, les unes vivantes, les autres mortes, et de nombreuses monades toutes vivantes.

La décoction d'orge et l'urine conservées dans des ballons contenant les uns de l'air de la salle, les autres de l'air phéniqué, furent examinés à leur tour. Ils ne contenaient d'organismes ni les uns ni les autres : ce qui indique que dans le mode d'expérience que nous avons employé, l'usage de ballons de petites dimensions était défectueux. Leur capacité était trop petite pour assurer l'ensemencement.

Les expériences précédentes démontrent que les pulvérisations

Digitized by Google

d'acide phénique n'exercent aucune influence sur l'évolution des germes atmosphériques au sein des liquides de culture et sur les phénomènes de putréfaction qui en sont la conséquence.

Il s'est même présenté ceci de particulier : c'est que le sang et l'urine conservés au contact de l'air dit aseptique, étaient plus altérés que dans l'air septique : œuvre du hasard à coup sûr, montrant seulement la façon irrégulière, intermittente dont s'opère l'ensemencement atmosphérique, mais autorisant à répéter que les pulvérisations d'une solution forte d'acide phénique ne modifient pas l'état de l'air vicié.

Je ne veux pas passer outre sans faire remarquer que des quantités d'air égales, prises au même moment, dans le même milieu, contiennent des germes d'espèces différentes : c'est ainsi que le sang mis sous la cloche contenant de l'air d'une salle de chirurgie, renfermait une grande quantité de bactéries de petites dimensions sans autres organismes, tandis que le sang du même animal mis sous une cloche remplie d'air de la même salle et soumis aux pulvérisations phéniquées, ne contenait pas de bactéries ni mortes ni vivantes, mais une grande quantité de monades et de vibrions vivants.

S'il en est ainsi, les pulvérisations phéniquées de Lister ne rendent certainement pas l'atmosphère aseptique, et par conséquent, sur ce point, sa méthode antiseptique manque de base. C'est en vain que l'on ferait valoir à mes yeux les fort beaux résultats statistiques obtenus par lui ainsi que par MM. Volkmann, Saxtorph, etc. Je répondrais qu'ils sont dus à une bonne réunion immédiate complétée par l'usage du drain, comme beaucoup de chirurgiens la pratiquent, ainsi qu'à des pansements surveillés et bien faits, et peut-être aussi pour la meilleure part à l'action topique de l'acide phénique sur la plaie, tandis que tout le luxe de précautions qu'il comporte, qui le complique au point de nécessiter une véritable initiation et contre lequel je m'élève, n'a qu'une valeur fort contestable.

Toute méthode antiseptique qui a pour but la destruction des germes me met en défiance : j'accorde au contraire toute ma confiance à celle qui, sentant son impuissance de ce côté, se borne à agir sur le terrain, pour le rendre stérile.

Parmi les agents employés dans ce but, il n'en est point qui me paraisse valoir l'alcool : il rend imputrescibles les liquides albumineux; il possède un pouvoir coagulant considérable ; il représente un excellent hémostatique contre les hémorrhagies des vaisseaux de petit calibre; enfin, il mouille rapidement le coton, et il pénètre dans la trame des tissus sans exercer sur eux l'action irritante de l'acide phénique : action assez nocive pour que Lister

Digitized by Google

lui-même ait jugé indispensable d'en préserver la plaie par une pièce de pansement qu'il appelle le protective.

Je ne crois pas plus au rôle attribué au protective qu'à celui des pulvérisations d'acide phénique; mais enfin son emploi témoigne tout au moins de préoccupations sérieuses dans l'esprit du chirurgien qui les a le plus recommandées, au sujet des propriétés irritantes des solutions phéniquées.

S'il en est ainsi, l'alcool ne mérite-il par la préférence et ne doit-il pas être accepté comme le meilleur et le plus pratiqué des antiseptiques ?

L'un des avantages attribués au pansement de Lister, c'est de donner des plaies exemptes de complications, d'inflammation, d'érysipèle, de fièvre traumatique; c'est de réduire au minimun, pour ne pas dire faire disparaître, la suppuration; c'est enfin de supprimer ou de rendre très-rare la septicémie, l'infection purulente et, à plus forte raison, la pourriture d'hôpital.

Je n'ai pas d'expérience personnelle à ce sujet parce que depuis longtemps je n'emploie que l'alcool. Mais si je consulte l'opinion de mes collègues, je suis fondé à croire que ces avantages ont été fort exagérés.

C'est ce qu'a fait très-judicieusement observer M. Léon Lefort dans son discours à l'Académie.

« L'irritation causée à la surface de la peau, dit-il, par le pus qui s'écoule d'une plaie soumise à la pulvérisation d'une forte solution d'acide phénique, du pus qui a été en contact avec la gaze phéniquée, amène fréquemment de l'érythème, et j'ai dû renoncer plusieurs fois au pansement de Lister, dans la crainte de voir cet érythème se convertir en un érysipèle.

« De l'aveu de ceux qui sont partisans du pansement de Lister, de MM. les professeurs Langenbeck, Holmes (de Londres), la fréquence des érysipèles est un des inconvénients de ce pansement. Volkmann lui-même, Volkmann, un des fanatiques du pansement de Lister, déclare que le pansement ne peut bannir des salles l'érysipèle, et cet apôtre de l'acide phénique lui substitue aujourd'hui le thymol.» (*Bulletin Acad. de méd.*, 2e série, t. VII, p. 161.)

On peut affirmer sans réserve que, sous ce rapport, l'alcool est supérieur à l'acide phénique. Depuis l'époque à laquelle MM. Chedevergne et Gaulejac ont fait connaître les beaux résultats obtenus dans le service de Nélaton avec l'alcool, je n'ai pas cessé d'en faire usage pour le pansement des opérés ainsi que des autres blessés : il en a été ainsi avant la guerre, pendant la guerre, après la guerre ! Je n'ai pas encore rencontré un seul exemple d'érysipèle, je n'ai pas vu davantage ces érythèmes signalés sous l'action du pansement phéniqué.

Digitized by Google

On a reproché à l'alcool de ralentir le travail de la cicatrisation, de nuire au développement régulier des bourgeons charnus. Cela est vrai, s'il s'agit de l'alcool concentré : mais l'alcool additionné de son volume d'eau, tel que je l'emploie, n'a pas ces inconvénients; il est peu douloureux en général, et sous son action les plaies bourgeonnantes restent propres et se portent à merveille.

Je ne crois pas m'avancer trop en disant que ceux de mes collègues qui en ont fait usage confirmeront cette opinion.

Mais les résultats définitifs fournis par l'une et par l'autre méthode, qu'ont-ils appris? Malheureusement elles ont été jusqu'à ce jour trop inégalement expérimentées pour qu'il soit possible de se prononcer.

C'est en 1867 que Lister, alors à Glascow, publia ses premiers résultats : ils sont consignés dans le travail remarquable et convaincu de notre collègue M. Lucas-Championnière; ils comprennent 40 amputations qui ont donné 6 morts, soit 15 0/0.

D'après les chiffres de Reyher, cités par M. Léon Le Fort, les amputations de cuisse, de 1870 à 1874, auraient donné 26 à 27 0/0 de mortalité.

La statistique de M. Saxtorph, de Copenhague, qui porte sur 102 grandes opérations, fait ressortir une mortalité de 27 0/0 : proportion considérable, qui peut être justifiée par la gravité exceptionnelle des opérations qui y figurent, et dont la plupart sont des résections de grandes articulations.

La statistique la plus considérable est celle de M. Volkmann, de Halle, qui a été en Allemagne le plus ardent adepte de la méthode de Lister. Jusqu'en 1874, sur 40 amputés, 6 avaient succombé; mais il paraît que 4 d'entre eux étaient atteints de septicémie avant d'entrer à l'hôpital. 24 résections avaient abouti 7 fois à la mort; mais ces 7 insuccès ont leur justification : 3 blessés avaient déjà de la septicémie au moment de l'opération, et 4 étaient tuberculeux.

Depuis lors une statistique considérable, dont les éléments ont été fournis par MM. Volkmann et de Kraske, de Halle, résume les résultats obtenus par ces deux chirurgiens de mars 1874 à mars 1877. Elle comprend d'abord une première série de 139 amputations diverses qui n'ont occasionné que 4 fois la mort; puis une deuxième dans laquelle il est question d'amputations multiples chez le même sujet ou de complications d'autre nature, qui donnent aux faits une signification trop exceptionnelle pour que l'on puisse les faire figurer dans une statistique.

Dans une troisième, figurent les blessés qui auraient eu des signes de septicémie au moment de l'opération, ou qui auraient succombé à une affection intercurrente.

Digitized by Google

En quoi consistaient ces signes de septicémie? Il est probable que cette redoutable complication n'était pas confirmée, car alors elle aurait contre-indiqué l'opération. Dès lors, pour ne pas s'écarter trop des principes d'une statistique intégrale, il faut bien les ajouter à la série heureuse : il s'agit de 15 amputations qui ont donné 8 morts, ce qui donne, au total, 12 insuccès pour 154 amputations, soit 7,7 0/0.

Les résections ont fourni les excellents résultats suivants :

Résections articulaires simples :

7	résections	d'épaule,	pas de mort.
8	—	du coude	—
7	—	du poignet	—
48	—	de la hanche,	4 morts.
21	—	du genou	1 —
5	—	du cou-de-pied,	0.

Au total, 91 résections des grandes articulations ont produit 5 morts! Mais il faut ajouter que 4 résections pratiquées chez des malades atteints d'accidents non précisés de pyohémie ont fourni 4 morts. En réunissant les deux séries comme ci-dessus, on voit que 95 résections de grandes articulations n'ont échoué que 9 fois, soit une proportion de 9,47 0/0; 10 résections dans la continuité ont toutes guéri.

119 amputations du sein ont occasionné 6 fois la mort.

Voilà des documents importants fournis déjà par la méthode de Lister! Et il en existe encore d'autres, selon toute probabilité.

Je ne trouve rien ou à peu près rien à leur opposer en ce qui concerne le pansement avec l'alcool. Et pourtant un certain nombre de chirurgiens, plusieurs de nos collègues et en particulier MM. Guyon, Delens, Léon Le Fort l'ont employé : ils en disent du bien, ils lui reconnaissent des avantages. Ils en ont attentivement étudié l'action au point de vue de la physiologie pathologique. Mais personne n'a fourni une statistique un peu importante et qui puisse être comparée à celles de MM. Saxtorph et Volkmann en particulier. Ceci veut dire évidemment qu'il ne s'est pas encore produit un sérieux mouvement d'opinion en faveur des pansements par l'alcool. Ce mouvement, je voudrais le voir arriver, et voilà pourquoi j'ai demandé la parole et pourquoi je me décide enfin à mettre au jour une statistique déjà vieille, mais qui n'a pas grossi au gré de mes désirs depuis l'époque où elle a été commencée. Heureusement la gravité des opérations et les conditions dans lesquelles elles ont été pratiquées compensent un peu leur petit nombre.

J'ai pu suivre durant les deux siéges de Paris, 19 de mes blessés qui avaient été opérés dans les conditions nosocomiales peu satis-

Digitized by Google

faisantes que tout le monde connaît. J'y ai ajouté deux opérations faites depuis. Ces 21 opérés sont classés de la façon suivante :

1 Désarticulation coxo-fémorale primitive ;
1 Amputation de cuisse ;
3 — de jambe ;
2 Évidements du tibia ;
1 — du calcanéum et du cuboïde ;
1 — du quart inférieur du tibia ;
1 — du calcanéum ;
1 Désarticulation du 2e métacarpien ;
1 Amputation sous-astragalienne ;
1 — de l'avant-bras ;
1 Résection du coude ;
1 Trépanation ;
5 Désarticulations scapulo-humérales ;
1 Ligature de l'iliaque externe.

Dans ce nombre de 21 blessés, 2 ont succombé, mais il importe de dire dans quelles conditions. L'un est ce malheureux lieutenant dont j'ai déjà parlé à l'Académie de médecine, et auquel je fus contraint de désarticuler la hanche pour une fracture sous-trochantérienne par coup de feu, aggravée brusquement au 5e jour par une hémorrhagie de l'artère fémorale profonde ; le second est un officier supérieur d'infanterie, qui reçut un coup de feu à travers la région radio-carpienne gauche, et auquel je dus couper secondairement l'avant-bras en raison de suppurations intarissables et de désordres graves au niveau de la blessure. L'amputation, malgré l'alcool, fut suivie de fusées purulentes le long des gaînes tendineuses tant en avant qu'en arrière. Ces inflammations suppuratives entraînèrent la mortification des tendons dans toute leur longueur, une conicité du moignon, et finalement une résorption purulente au moment où les accidents inflammatoires étaient épuisés, et où il ne restait plus, pour arriver à la guérison, qu'à éliminer un petit séquestre siégeant au niveau de la section de l'os. A l'autopsie, je constatai ce que les signes cliniques avaient déjà révélé pendant la vie : le malade était atteint de tuberculose.

De ces insuccès l'un, celui qui a pour sujet le désarticulé de la cuisse, ne doit figurer dans aucune statistique, pas plus que la deuxième série de M. Wolkmann ; l'autre, survenu chez un phthisique, trouve son explication en dehors des conditions de l'opération. Mais en en tenant compte quand même, on voit qu'un seul opéré sur 20 a succombé. Si l'expérience n'apprenait à se défier de ces petites statistiques, on pourrait en conclure que les panse-

Digitized by Google

ments alcooliques appliqués à de grandes opérations n'ont donné que 5 0/0 de mortalité.

Il importe de ne pas oublier ici les beaux résultats obtenus dans le service de Nélaton et publiés, les uns dans la thèse de M. Gaulejac, et les autres dans le travail de M. Chedevergne. (*Bulletin de thérapeutique* de 1864.)

En 1863, 54 opérations provenant d'amputations diverses et surtout d'ablations de tumeur, ont eu pour résultat 53 guérisons et une mort dans un cas d'amputation de la verge, causée probablement par infection purulente.

En 1864, 48 plaies, dont 39 provenant d'opérations diverses telles que : amputation de jambe, ablation du sein, extirpation de tumeurs, ont donné 45 guérisons; 3 ont occasionné la mort; mais sur ces 3, l'un a succombé à la généralisation du cancer pour lequel il avait été opéré, un deuxième, à la tuberculisation pulmonaire; le troisième seul a eu de la pyohémie.

La Société jugera sans doute comme moi que les résultats statistiques connus sont insuffisants pour établir la supériorité d'une méthode antiseptique sur l'autre; mais ce qu'elles permettent déjà d'affirmer, c'est que l'une et l'autre réalisent un grand progrès : la pourriture d'hôpital, même dans les mauvaises conditions où je me trouvais placé durant le siége de Paris, ne s'est pas montrée, les érysipèles, les tuméfactions inflammatoires, gangréneuses des moignons, les fusées purulentes dans le tissu cellulaire ou les gaînes tendineuses, l'infection purulente sont devenues très-rares; la fièvre traumatique, à peu près nulle, car la température relevée chez tous mes opérés n'a pas dépassé 38°; enfin, le chiffre de la mortalité a beaucoup baissé et la plupart des cas d'insuccès trouvent leur explication dans l'état de santé du blessé au moment de l'opération. Il en est ainsi dans la statistique de M. Volkmann qui, sur 6 cas de mort en compte 4 qui étaient atteints d'accidents de septicémie. Il en est ainsi dans la statistique de M. Gaulejac dont les 3 insuccès ont été occasionnés 2 fois par la tuberculose et la diathèse cancéreuse. Enfin, il en est encore ainsi dans ma petite statistique. 2 cas de mort y figurent : mais l'un est relatif à une désarticulation primitive de la hanche, faite dans des conditions désespérées, et l'autre a succombé à une pyohémie greffée sur la tuberculose.

Mais, Messieurs, les services que les méthodes antiseptiques sont appelées à rendre à la chirurgie sont loin d'être limitées aux plaies chirurgicales : c'est la chirurgie conservatrice et en particulier la chirurgie d'armée qui doit surtout bénéficier du progrès, alors qu'il s'agit de conserver des membres atteints de fractures comminutives, compliquées de plaies, d'infiltrations sanguines

Digitized by Google

profondes, de broiement de tissus; exposées à l'air pendant un temps plus ou moins long avant l'intervention du chirurgien, réalisant en un mot les conditions de terrain les plus favorables aux actions de la putridité.

Ici l'alcool est encore l'agent qui me paraît le plus commode et le plus utile. Son pouvoir hémostatique, sa volatilité, la facilité et la rapidité avec lesquelles il imprègne les tissus, sa propriété bien connue de coaguler les produits albumineux et d'arrêter toutes les fermentations, son faible pouvoir escharrotique, tout l'indique pour remplir ce double but : empêcher toute altération nuisible au sein des tissus désorganisés et opposer une barrière à l'absorption.

Je ne crois pas qu'il soit possible d'employer avec autant d'avantage et de simplicité les solutions de chloral ou d'acide phénique. Ces dernières ont été néanmoins appliquées avec succès au traitement des fractures compliquées par M. Volkmann.

L'alcool, dans ces dernières conditions, doit être utilisé autrement que pour des plaies chirurgicales. Ici, dès que les surfaces saignantes sont purifiées et bien séchées par l'alcool, il suffit de les affronter exactement s'il y a lieu et de les recouvrir d'un pansement à l'alcool. Mais, dans le traitement des plaies contuses, il faut que le contact du liquide antiseptique soit permanant comme les dangers de la désorganisation putride elle-même; que les parties morbigènes baignent, macèrent en quelque sorte dans l'alcool. C'est pour arriver à ce résultat que j'ai substitué au pansement les injections et les irrigations alcooliques, ainsi que je l'ai exposé dans un mémoire lu à l'Académie de médecine en 1872.

Messieurs, il y a 8 ans que je mets en pratique ce mode de pansement des plaies contuses. Je l'ai employé dans les fractures des membres par coup de feu les plus graves, dans des fractures exposées avec broiement; j'en ai été tellement satisfait jusqu'à ce jour que je ne crois pas inopportun d'appeler de nouveau l'attention sur lui. Sans vouloir en faire une panacée, j'ai tout lieu de croire qu'il représente le traitement antiseptique le plus simple et le plus sûr mis au service de la chirurgie conservatrice. Sous son influence les plaies contuses les plus profondes, les fractures compliquées de plaies, encombrées de caillots, de détritus organiques, comme il arrive dans les coups de feu, perdent leur caractère de gravité exceptionnelle; elles n'ont d'autre odeur que celle d'une macération organique récente; les réactions locales sont fort amoindries, quelquefois tout à fait nulles; la tuméfaction des parties molles au voisinage de la plaie, les productions gazeuses qui sont le prélude habituel des accidents les plus graves, ne se montrent plus.

Digitized by Google

La douleur causée par l'alcool est peu intense ; elle est rapidement remplacée par un sentiment d'agréable fraîcheur ; la suppuration est aussi considérablement diminuée. L'inflammation des gaînes tendineuses, les phlegmons, les érysipèles sont assez rares pour que je puisse répéter aujourd'hui ce que j'écrivais en 1872 : « Qu'il ne m'était pas encore arrivé d'en rencontrer un exemple. » Enfin, la fièvre traumatique, qui est comme la résultante de tous les accidents locaux et généraux des plaies, est elle-même très-modérée : il est très-rare que le thermomètre s'élève au-dessus de 38°.

Il convient d'ajouter que l'alcool employé en irrigation donne aux plaies un aspect peu séduisant : les lèvres en sont décolorées et comme flétries, leur fond est recouvert d'un enduit grisâtre, gélatiniforme dû à la coagulation des produits albumineux ; le sang épanché forme de petits caillots semblables à des miettes de boudin cuit ; l'élimination des parties mortes s'effectue régulièrement mais lentement, sans phénomène apparent de séparation, et les bourgeons charnus sont pâles et peu développés. Aussi cette particularité m'a-t-elle conduit à substituer le pansement à l'irrigation dès que la plaie est nettoyée et bourgeonnante.

Messieurs, ainsi que je l'ai dit précédemment et après bien d'autres, autant il est certain que les méthodes antiseptiques représentent un grand progrès pour la chirurgie, autant il serait prématuré de se prononcer aujourd'hui sur la supériorité de l'une d'elles. La question est encore à l'étude ; et pour tout esprit sage, qui ne se laisse pas entraîner par un premier mouvement d'enthousiasme, il faut encore, avant de conclure, l'épreuve du temps et d'une plus longue expérience.

Pour procéder avec plus de fruit dans cette recherche, il me paraît utile que chaque chirurgien fasse connaître sa manière de faire en même temps que les résultats de sa pratique personnelle.

C'est à ce titre que je vous demande la permission de dire avant de déterminer comment j'emploie le pansement par l'alcool.

Il y a deux grandes classes de plaies : les plaies chirurgicales occasionnées par les opérations ; et les plaies accidentelles, lesquelles sont simples ou compliquées, limitées aux parties molles ou étendues jusqu'aux os.

Les plaies chirurgicales sont toutes traitées de la même façon, qu'il s'agisse d'une restauration, d'une autoplastie dans laquelle il importe avant tout d'avoir une réunion immédiate parfaite, ou d'une plaie d'amputation dans laquelle l'objectif principal est d'échapper aux dangers d'infection. Je ne crois pas qu'il soit utile de procéder à un lavage préalable des mains et des instruments, avec une solu-

Digitized by Google

tion phéniquée ou alcoolisée ; je crois encore moins aux pulvérisations, il suffit de veiller par les procédés ordinaires aux soins de sévère propreté dont le chirurgien ne doit jamais se départir. Aussitôt l'opération terminée et le patient étant encore sous l'influence de l'anesthésie, la surface sanglante est imprégnée d'alcool à 90° à l'aide d'un tampon d'ouate. Cette sorte de macération, qui serait très-douloureuse sans l'anesthésie, est continuée jusqu'à ce que tout écoulement de sang ait cessé, jusqu'à ce que la plaie ait pris une teinte brune uniforme. Un gros tube à drainage est placé au fond de cette dernière lorsqu'on ne peut espérer une réunion immédiate, c'est-à-dire dans les plaies profondes, anfractueuses, et dans les plaies d'amputation, de désarticulation ou de résection de la cuisse, de la jambe et du bras. Les lèvres de la solution de continuité sont ensuite exactement affrontées et réunies par 1 ou 2 plans de sutures, selon les cas particuliers.

Le tout, recouvert de 2 ou 3 couches d'ouate, imprégnées d'alcool, est enveloppé d'une feuille de taffetas gommé, qui est maintenue en place par des bracelets de caoutchouc chaque fois que cela est possible.

Dans les plaies qui comportent le drain, on pratique une irrigation lente mais continue à travers le tube pendant 3 ou 4 jours, ou bien on fait des injections de 2 à 4 fois par 24 heures avec l'irrigateur. Lorsqu'il s'agit de plaies ne comportant pas de réunion immédiate, le pansement se compose de gâteaux d'ouate, imprégnés du même liquide alcoolique et recouverts de taffetas gommé.

Le pansement est renouvelé chaque fois que cela est utile, une fois par jour le plus souvent. Le tube à drainage est enlevé le 8e jour et les sutures, pour lesquelles j'emploie soit le fil de lin soit le fil métallique, peuvent être conservées le même espace de temps, tant il y a peu de réaction, de tuméfaction et de tension des tissus.

On peut remarquer à quel point les pièces nécessaires au pansement sont simplifiées dans le mode précédent. Il ne faut, pour panser les blessés, ni bandes, ni charpie, ni compresses, ni éponges: du coton toujours bien enveloppé, du taffetas gommé et des bracelets de caoutchouc de différentes grandeurs représentent tout ce qu'il faut dans la grande majorité des cas.

A ces modifications je trouve plusieurs avantages : d'abord j'ai la certitude de n'exercer aucune compression nuisible sur les parties ; ensuite je n'ai besoin que d'un matériel de pansement beaucoup moins encombrant et aussi moins cher, puisqu'un peu de ouate et un carré de taffetas gommé qui est lavé à chaque pansement, mais que l'on ne renouvelle que tous les quinze jours environ, en font tous les frais. Ceux d'entre vous qui ont pris part à la

Digitized by Google

guerre de 1870 apprécieront à leur juste valeur les avantages dont il est question.

Je passe maintenant aux plaies accidentelles. Lorsque celles-ci sont simples, exemptes de contusion, lorsqu'elles n'intéressent pas le tissu osseux, le même mode de pansement leur est applicable.

Dans le cas contraire, il faut avoir recours aux irrigations alcooliques. Celles-ci doivent être employées aussitôt que possible après le traumatisme et continuées sans relâche jusqu'à l'apparition du bourgeonnement.

Le mode d'emploi doit nécessairement varier selon le siége et les conditions de chaque blessure, de façon à maintenir toutes les parties suspectes en contact avec le liquide.

Je n'ai apporté aucune modification à l'appareil qui se trouve décrit dans mon mémoire mentionné plus haut sur l'infection putride aiguë. Cet appareil permet de pratiquer les irrigations alcoolique sous les couvertures sans déplacer le malade. Il se compose d'un flacon laveur d'une contenance de 2 litres environ, placé sur la tablette du lit, et d'un tube de caoutchouc à parois résistantes adapté par l'une de ses extrémités au bec du robinet du flacon et pourvu à l'autre d'un tube de verre effilé suspendu au cerceau qui recouvre le membre du malade et dont l'extrémité est dirigée sur la blessure. Le tube de caoutchouc doit être assez long pour aller du flacon récipient jusqu'à la plaie, en serpentant sur la couche de telle façon que le déplacement des couvertures n'en gêne pas le fonctionnement. L'orifice du tube de verre doit être assez étroit pour que le débit de l'appareil pendant 24 heures ne dépasse pas un demi-litre tout au plus.

Toute espèce de pansement est supprimée, qu'il s'agisse d'une plaie des parties molles ou d'une fracture, le membre est maintenu immobile dans une gouttière en tissu métallique, pourvue de supports et de valves, articulées sur une charpente en fil de fer suffisamment résistant.

Pour empêcher les humidités de la plaie de séjourner dans la gouttière et de souiller la literie, une ouverture est ménagée au-dessous de la plaie par le jeu des valves mobiles et un déversoir en toile imperméable est fixé en façon de tablier au-dessous de la gouttière. Ce déversoir aboutit à un récipient placé à côté du lit du malade. Lorsqu'on a affaire à une fracture difficile à maintenir réduite, le même petit appareil suffit encore à l'indication, en donnant à la gouttière une forme identique à celle de Bonnet. La contre-extension est faite à la racine du membre par l'une des extrémités de cette gouttière, et l'extension, à l'aide de bandelettes de diachylon disposées le long du membre et fixées soit à

Digitized by Google

l'appareil, soit à un système à tractions, soit à un poids, comme dans les autres appareils à extension continue.

La coaptation dans le sens transversal est obtenue à l'aide de lacs qui se fixent latéralement le long de la gouttière comme dans la boîte de Baudens.

Il résulte de ces dispositions que les pansements sont supprimés, que le membre est maintenu dans une immobilité aussi absolue que possible depuis le moment de la blessure jusqu'à la guérison; que la plaie est constamment soustraite à toute action septique; que les produits susceptibles d'altération sont entraînées au fur et à mesure de leur production et que l'absence de pansement supprime toute compression des tissus; toute rétention des liquides.

Lorsque les plaies à immerger sont situées latéralement ou à la face postérieure des membres, l'alcool peut être conduit par capillarité à l'aide de mèches de coton introduites jusqu'au fond de la blessure. Mais je ne tardai pas à reconnaître que cette manière de faire appliquée à des plaies contuses profondes, anfractueuses, ayant une déclivité contraire aux lois de la pesanteur, ne remplissait qu'incomplétement le but. J'y remédiai de la façon suivante : Toute plaie contuse profonde terminée en cul-de-sac, qu'elle soit ou non compliquée de fracture, doit être, si elle est difficilement et incomplétement immergée, transformée en un séton complet à l'aide d'une contre-ouverture pratiquée dans le point le plus favorable. A travers le séton formé par la plaie ou complété par la main du chirurgien, on fait passer un tube à drainage aussi gros que possible et ajusté à l'entrée et à la sortie de la plaie sur deux tubes pleins dont l'un est adapté au robinet du flacon laveur et l'autre aboutit à un récipient posé sur l'un des côtés du lit. Les ouvertures d'entrée et de sortie de la plaie peuvent, s'il y a lieu, être réduites aux dimensions du tube de caoutchouc avec du collodion ou du taffetas gommé, sans que l'on ait à redouter quelque accident d'étranglement.

Dans le but d'avoir un peu de pression, le flacon laveur était placé sur un petit socle fixé au mur voisin, à 2 ou 3 mètres au-dessus du sol.

Les choses étant ainsi disposées, il suffit d'ouvrir le robinet pour entretenir à travers l'épaisseur du membre un courant d'alcool que l'on gradue à son gré.

L'expérience m'a appris qu'il était utile, pendant les premiers jours, d'ouvrir de temps en temps le robinet à plein jet, de façon à faire pénétrer sous pression de l'alcool dans les parties les plus sinueuses et les plus reculées de la plaie et du foyer de la fracture.

Afin de pouvoir traiter de cette façon toutes les blessures du tronc et des membres, j'ai fait adapter des supports et des valves

Digitized by Google

articulées aux gouttières du membre supérieur, du membre inférieur, ainsi qu'à la gouttière de Bonnet, dont la garniture doit être pour cet office préalablement enlevée.

La *discussion* sur la communication de M. Perrin est renvoyée à la séance prochaine.

Lecture.

M. Pozzi donne lecture de *deux observations d'ovariotomie.*

Ce travail est renvoyé à une commission composée de MM. Lucas-Championnière, Polaillon et Terrier, rapporteur.

Présentation de malade.

M. Berger présente une malade qui depuis 2 ans porte à la langue une ulcération à base indurée. Cette femme a eu la syphilis. Elle a suivi un traitement local et général assez incomplet. Néanmoins ce n'est pas à la syphilis que M. Berger rapporte cette ulcération de la langue, mais à un épithélioma. Il désire avoir l'avis de la Société sur le diagnostic et sur le traitement de cette affection.

M. Desprès. J'ai vu cette malade au début de son affection. Actuellement elle présente un des rares exemples du cancer de la langue chez la femme. Malgré l'avulsion des dents que je lui avais conseillée, le mal a persisté; preuve que l'on n'a pas affaire à une induration inflammatoire.

En outre, son mal a commencé par une ulcération indurée; et jamais les gommes de la langue ne débutent par une ulcération.

M. Le Dentu croit qu'il s'agit d'un cancroïde. Sur 7 ou 8 opérations de cancer de la langue qu'il a pratiquées, une seule fois il s'agissait d'une femme. Dans ce cas la langue présentait une plaque indurée au centre de laquelle s'implantait une tumeur pédiculée grosse comme une noisette. L'extirpation fut faite au thermocautère. L'examen microscopique montra dans la partie indurée les éléments de l'épithélioma et dans la partie saillante des éléments cellulaires jeunes pullulant avec rapidité. M. Le Dentu a vu encore à la Salpêtrière une tumeur de la langue, assez indurée, que l'on aurait pu prendre pour un cancer, mais cette tumeur disparut sous l'influence de l'iodure de potassium pris à l'intérieur. Il s'agissait donc d'une affection syphilitique.

La séance est levée à 5 h. 1/2.

Le Secrétaire,
Polaillon.

Digitized by Google

Séance du 19 février 1879.

Présidence de M. TARNIER.

Le procès-verbal de la précédente séance est lu et adopté.

Correspondance.

La correspondance comprend :

1° Les journaux périodiques de la semaine;

2° Le *Bulletin de l'Académie de médecine*, les *Bulletins de la Société anatomique de Paris*, la *Gazette obstétricale*, la *Revue mensuelle de médecine et de chirurgie*, le *Bulletin général de thérapeutique*, les *Annales de gynécologie*, les *Archives de médecine navale;*

3° Le *Lyon médical*, la *Revue médicale de la France et de l'étranger;*

4° *De la pseudo-hydarthrose du genou*, par M. Dubreuil, de Montpellier;

5° Le *Galion*, journal de médecine d'Atkins, *Centralblatt für Chirurgie*, la *Gazette de santé militaire de Madrid*, l'*Encyclopédie médico-pharmaceutique de Barcelone*, la *Chronique ophthalmologique de Cadix*, la *Gazette médicale Italienne-Lombarde*, *The British medical Journal;*

Une lettre de M. MICHEL, membre correspondant, avec envoi d'une note dont M. le Secrétaire général donne lecture :

Note sur une cause du bruit qui peut faire croire à une fracture du col du fémur à la suite des mouvements forcés, imprimés à l'articulation coxo-fémorale atteinte de fausses ankyloses,

Par M. MICHEL, professeur à Nancy.

La communication de notre collègue le Dr Sée à la séance du 15 janvier dernier, soulève tout à la fois une question fort importante de diagnostic et de thérapeutique chirurgicale. Je me bornerai aujourd'hui à la première.

J'ai eu très-souvent l'occasion d'appliquer les mouvements forcés aux raideurs articulaires en général, et particulièrement à l'articulation coxo-fémorale.

Plusieurs fois, j'ai entendu ce bruit sec pouvant faire croire à une fracture du col du fémur.

Dans 25 observations où j'ai utilisé les mouvements forcés, 16 fois la raideur ou fausse ankylose succédait à la coxalgie, dans

Digitized by Google

4 cas à des arthrites généralisées sur d'autres articulations, celles de la hanche comprises; dans 5 cas, elle survenait à la suite de chute sur le grand trochanter; 3 fois on t avait pu constater une fracture et 2 fois une simple contusion.

Dans les fausses ankyloses de ces 3 catégories, j'ai observé le bruit en question : mais où je l'ai entendu le plus fortement, c'est à la suite d'une coxalgie. Comme cet exemple a été suivi ultérieurement d'autopsie, je le citerai avec détail : il nous renseignera, je l'espère, sur une des causes sûres du bruit que nous étudions en ce moment.

Obs. I. — En 1865 on amena à ma consultation de l'hôpital de Strasbourg une jeune fille de 18 ans, rousse, lymphatique, d'une grande pâleur, anémiée depuis longtemps, n'offrant que de loin en loin des traces d'époques menstruelles.

Depuis 2 ans elle souffrait d''une maladie de l'articulation coxo-fémorale gauche. Orpheline dès son bas âge, elle avait été recueillie par une parente : on l'avait élevée sans se préoccuper beaucoup de son état maladif.

Au début, elle avait éprouvé de violentes douleurs au genou du même côté. Ne pouvant marcher, elle gardait le lit. Les nuits étaient très-mauvaises, son appétit presque nul. Depuis cette époque tous ces symptômes s'étaient modifiés, et ce dont elle se plaignait le plus aujourd'hui c'était d'avoir la cuisse fléchie à angle droit sur le bassin : position qui l'empêchait de rester debout et de marcher.

En examinant la malade, non-seulement on reconnaît ces détails, mais on s'aperçoit qu'il est impossible d'imprimer le moindre mouvement au membre sans arracher des cris de douleurs à la patiente.

D'autre part, en palpant l'articulation on s'assure aisément qu'elle est plus grosse que celle du côté opposé. Cette augmentation semble vraisemblablement liée aux os.

Les 2 épines iliaques supérieure et antérieure sont sur la même ligne et le même plan, peut-être celle du côté malade est-elle un peu abaissée et un peu en arrière.

Les fonctions digestives sont normales. La malade ne tousse pas : l'auscultation du cœur et de la poitrine ne révèle rien, pas d'albumine dans les urines : les nuits sont assez bonnes.

Après cet examen et sans plus de détail, nous nous arrêtons à l'idée d'une coxalgie dont le siége principal est dans les os de l'articulation, ayant amené à la suite une fausse ankylose avec position vicieuse du membre inférieur.

La jeune fille est chloroformée en présence des élèves et des docteurs qui suivent la clinique.

Saisissant alors l'extrémité inférieure du fémur de la main droite, tandis que l'autre reste fortement appliquée sur le bassin, je cherche à ramener le membre dans l'extension. A peine avais-je essayé quelques efforts que tout à coup il se produisit un bruit sec et éclatant tel que

Digitized by Google

tous les assistants crurent à une fracture du col du fémur. A l'instant les mouvements devinrent plus libres, et l'on put facilement exécuter dans une certaine limite l'extension et la flexion. Cette facilité même, je l'avoue, pouvait faire croire à une fracture. Cependant, je me hâte d'ajouter, que de mon côté je n'avais pas cette crainte, en raison même du peu de force que j'avais employée. Pour convaincre les assistants de leur erreur première, je fis exécuter en tout sens des mouvements; nul bruit de crépitation osseuse ne se produisit, on ne sentait plus alors qu'un frottement plus ou moins dur entre les surfaces articulaires.

Recherchant une cause à ce bruit primitif, je l'attribuai naturellement à des ruptures de brides fibreuses, d'autant plus volontiers que celui perçu ultérieurement n'était que la conséquence du premier.

Nous verrons plus loin que cette hypothèse était une erreur.

Nos recherches terminées, le membre fut définitivement amené dans l'extension, et fixé à l'aide d'un appareil inamovible fait avec de l'amidon, de la ouate, des bandes, des lamelles de carton et une attelle légère en bois; ces dernières pièces furent fixées en avant de l'articulation coxo-fémorale pour lutter contre la flexion.

La malade fut reportée dans son lit. A son réveil elle n'accusa que quelques douleurs légères. L'appareil se lâcha, maintenant en place la cuisse.

Au bout d'une quinzaine de jours, la malade ne souffrant pas, demanda à se lever, et à exécuter quelques pas avec des béquilles. Ce premier exercice réussit, il fut répété et augmenté dans les jours suivants.

Bien qu'il n'y eut pas de douleurs, la malade ne cessait de nous répéter que la jambe gauche était plus longue que l'autre, et que cette circonstance nuisait beaucoup à la sûreté de la marche.

J'avoue que d'abord je ne tins pas compte de ce renseignement. J'en rejetais volontiers la cause sur la faible déviation du bassin signalée plus haut.

Au bout d'un mois, tout allant bien, nous enlevâmes le bandage amidonné.

Quel ne fut pas notre étonnement, quand, quelques jours après, la jeune malade vint nous dire que son membre gauche tendait à reprendre la position qu'il occupait avant la première opération, et avec la même immobilité.

La malade, chloroformée à nouveau, fut soumise aux mêmes manœuvres que la première fois. Dès le début, nous perçumes encore le le bruit sec et éclatant : l'extension produite, le même bandage fut appliqué.

Pendant plus d'une année nous pûmes voir le membre revenir à son point primitif, quand on enlevait cet appareil à contention.

L'expérience fut répétée plus de dix fois et toujours avec le même résultat.

Sous l'influence du séjour à l'hospice, et vraisemblablement par le fait de la constitution, cette jeune fille fut atteinte d'une tuberculose pulmonaire qui l'enleva assez rapidement.

Paris-Imp. PAUL DUPONT 41, rue Jean-Jacques-Rousseau. — 60.3.79. *Le Gérant* : G. MASSON.

Digitized by Google

L'autopsie devait nous présenter un certain intérêt. Je ne parlerai que de la partie relative à cette note.

Les deux articulations coxo-fémorales furent préparées avec soin.

A première vue, sauf le volume, elles offrent peu de différence entre elles.

Les deux capsules sont coupées circulairement à la hauteur du bord cotyloïdien. La coupe est un peu plus épaisse à gauche qu'à droite : les tissus sont un peu plus durs du même côté, et infiltrés par places de quelques pelotons graisseux.

L'intérieur des cavités n'offre rien de particulier.

Ce qui frappe, c'est la grosseur de la tête du fémur gauche, comparée à celle du fémur droit. Tandis que cette dernière sous forme de sphère remplit la cavité cotyloïde, l'autre très élargie à sa base, ne la remplit que par son extrémité prolongée sous forme de pointe, plus de la moitié reste au-dessous. Les surfaces sont couvertes l'une et l'autre, de cartilage, seulement à gauche il semble disposé en zones circulaires se recouvrant de haut en bas, et offrant quelques inégalités dans leur épaisseur.

Les ligaments suspenseurs existent des deux côtés. Nulle part il n'y a trace de rupture de tractus fibreux, le col du fémur est intact, on peut à volonté reproduire le bruit sec en amenant le fémur dans l'extension.

Cette disposition anatomo-pathologique spéciale du côté gauche, nous donne une explication satisfaisante :

1) De la cause du bruit;

2) De l'allongement réel du membre gauche;

3) De la tendance à revenir sans cesse à la flexion à angle droit.

1) Le bruit sec résultait du déplacement rapide des surfaces trop pressées des cartilages d'encroûtement passant de la flexion à l'extension.

2) L'allongement du membre était sous la dépendance de l'hypertrophie de la tête fémorale.

3) La flexion tenait à la rétraction spasmodique des muscles psoas et iliaque, étirés dans l'extension par l'hypertrophie articulaire, et tendant à reprendre leur position primitive.

J'aurai à parler maintenant de la valeur des mouvements forcés dans les fausses ankyloses, ce sujet demanderait d'amples développements que je réserve pour une discussion prochaine.

Tétanos consécutif à une plaie de la main. — Élongation du nerf médian. — Cessation de la contracture et des spasmes. — Mort par infection purulente,

par le Dr Louis Thomas, chirurgien en chef de l'hôpital de Tours.

Dauzat (Paul), âgé de 28 ans, garçon limonadier, entre dans mon service le 13 avril 1878.

Il y a 3 semaines, dans une chute sur des tessons de bouteille, cet homme se fit, vers le milieu de l'éminence thénar gauche, une plaie

Digitized by Google

profonde mesurant environ 4 centimètres d'étendue et qui donna lieu à une hémorrhagie extrêmement abondante. Celle-ci fut arrêtée par un pharmacien du voisinage qui bourra la plaie de boulettes de charpie imbibées de perchlorure de fer et exerça la compression de l'artère radiale à la face antérieure de l'avant-bras avec une petite attelle maintenue par un bandage roulé.

La plaie se comporta bien et depuis quelques jours le malade avait repris ses occupations. Le 10 avril il ressentit plusieurs fois dans la journée des crampes dans la main blessée et le membre supérieur correspondant. Le lendemain les crampes furent plus fréquentes, plus intenses et plus douloureuses. Le surlendemain il existait en outre de la raideur des mâchoires. Enfin le 13 avril, l'état s'aggravant encore, un médecin fut mandé et fit transporter le malade à l'hôpital.

Le lendemain matin, 14, je le trouvai dans l'état suivant : il présente un opisthotonos très caractérisé ; l'ensellure lombaire est prononcée au point de permettre le passage de mes deux avant-bras réunis entre le malade et le plan du lit. Les membres inférieurs sont dans l'extension forcée ; il est impossible de les fléchir et on pourrait soulever le malade tout d'une pièce soit par la nuque soit par les talons. Les mâchoires sont serrées et c'est au prix des plus grands efforts que le malade peut écarter les incisives d'un demi-centimètre. Depuis la veille il a en outre de la peine à avaler.

Toutes les 4 ou 5 minutes, surviennent des contractures convulsives extrêmement douloureuses et se reproduisant sous l'influence du moindre effort ou d'un attouchement même léger de la plaie. Ces contractions portent exclusivement sur les muscles fléchisseurs et débutent par le membre correspondant à la blessure. On voit d'abord les doigts de la main gauche se fléchir avec force à l'exception du pouce qui reste dans l'extension et l'abduction, puis la main se fléchit sur l'avant-bras, celui-ci sur le bras qui est alors porté dans l'adduction de telle sorte que la main gauche arrive au contact de l'épaule droite. Dans les accès les plus violents, les mêmes contractions se produisent, mais avec moins de force du côté opposé, et les avant-bras viennent se croiser en avant de la poitrine. L'opisthotonos et le trismus s'accentuent encore pendant les accès.

Une sueur abondante baigne la face, la langue est sèche, la soif vive, le pouls à 120 et la température s'élève à 39°.

Sur l'éminence thénar gauche, existe une plaie transversale, mesurant 3 à 4 centimètres, comblée par des bourgeons charnus d'assez bonne apparence, mais ne fournissant aucune suppuration.

Le malade a toute son intelligence et répond avec précision aux questions qu'on lui adresse. Il affirme qu'aucun corps étranger n'est resté dans la plaie qui, au moment de l'accident, était large et béante. Il ne s'est pas refroidi dans les jours qui ont précédé l'apparition des accidents pour lesquels il est entré à l'hôpital. Il est vrai qu'il s'est exposé à des variations brusques de température en descendant à la cave ainsi que l'exigeait fréquemment son service. Il assure qu'il est très sobre ; mais des renseignements recueillis à d'autres sources rendent son témoignage suspect sur ce point.

Digitized by Google

Diagnostic : Tétanos traumatique consécutif à une blessure de la main ayant intéressé : l'artère radiale à son passage dans le premier espace intermétacarpien (hémorrhagie abondante) ; le tendon fléchisseur du pouce (extension et abduction permanentes de ce doigt); et le nerf collatéral interne du pouce, tranche terminale du nerf médian. L'inflammation des extrémités divisées de ce nerf et leur compression par le tissu cicatriciel, est le point de départ des accidents tétaniques. Le début des spasmes par le membre blessé, l'influence de l'attouchement de la plaie sur leur retour indiquent nettement cette origine.

Prescription : une injection hypodermique de morphine pratiquée toutes les 4 à 5 heures au voisinage de la blessure; potion avec 8 grammes d'hydrate de chloral à prendre dans les 24 heures. Tisane sudorifique.

Le lendemain 15, aucune amélioration ne s'est produite. La contracture existe au même degré ; les crises convulsives se reproduisent avec la même fréquence ; pouls à 120, température 40. Je me décide à pratiquer l'élongation du nerf médian.

A la partie inférieure et interne du bras, un peu plus en dedans que pour la ligature de l'humérale et de façon à éviter la veine basilique, je fais, après application de la bande d'Esmarch et anesthésie locale par l'éther, une incision de 5 centimètres. Je divise l'aponévrose sur le corps du biceps et écartant la lèvre interne de la plaie je découvre le tronc des vaisseaux; à leur côté interne est le nerf médian que j'isole dans l'étendue de 2 à 3 centimètres. Je le charge alors sur la sonde cannelée, je l'attire au dehors, puis, suivant en cela la pratique du professeur Verneuil, j'exerce avec le pouce à deux reprises une assez forte pression sur le nerf reposant sur les bords de la cannelure de la sonde. J'abandonne ensuite le nerf qui vient reprendre sa place ; puis la plaie, après avoir été lavée avec la solution phéniquée, est réunie par deux points de suture entortillée et recouverte de gaz antiseptique.

Plusieurs accès convulsifs se sont produits pendant l'opération. Celle-ci terminée, le malade prétend éprouver du soulagement. Pendant les quelques instants que je reste encore près de lui, il a encore 2 crises convulsives mais moins intenses et moins douloureuses.

Je le revois à 5 heures du soir. L'opisthotonos, le trismus et la dysphagie ont disparu. Une heure après l'opération, le malade s'est endormi et a reposé tranquillement pendant 2 heures. A son réveil, il a eu un très léger accès convulsif; depuis lors ce symptôme ne s'est pas reproduit. Le malade accuse un véritable bien-être. Il remue à volonté les membres inférieurs et les maintient fléchis. Il boit sans difficulté et peut satisfaire la soif extrêmement vive qui le tourmente. Le pouls est très petit, à 140, et le thermomètre placé dans l'aisselle marque 41°.

A 7 heures du soir, le malade est pris de délire et son agitation devient telle qu'il saute de son lit, et marche dans la salle. Les infirmiers sont obligés de le reporter dans son lit et de le contenir.

Vers 10 heures, il tombe dans le coma et succombe 1 heure après.

Autopsie pratiquée 36 heures après la mort par M. Viollet, professeur suppléant à l'École de médecine :

Digitized by Google

Examen de la plaie de l'éminence thénar et du nerf médian correspondant : La plaie se trouve en contact avec le nerf collatéral interne du pouce par sa partie profonde. A ce niveau, le nerf est induré, sclérosé, de coloration jaunâtre, et adhère au tissu cicatriciel environnant. La section du tendon du long fléchisseur propre du pouce, soupçonnée pendant la vie, est complète. Il n'existe aucun corps étranger dans la plaie.

Le nerf médian offre l'aspect normal à l'avant-bras; vers le pli du coude, le névrilemme s'injecte et devient le siège d'une vive congestion au niveau de l'élongation du nerf. En ce point, le médian a perdu sa forme arrondie, il est aplati et sans consistance. Une disposition curieuse que nous a permis de constater le durcissement dans une solution d'acide chromique, c'est la rupture des filets nerveux périphériques épargnant les filets du centre.

Examen des centres nerveux : Les méninges crâniennes sont injectées, mais ne contiennent pas de pus. La consistance du cerveau est normale, des sections multipliées ne font découvrir aucune lésion. Les veines de la dure-mère rachidienne sont volumineuses et les méninges vivement congestionnées. La consistance de la moelle est diminuée.

Examen des viscères : Congestion intense et splénisation des lobes inférieurs des 2 poumons. Pas d'abcès métastatiques.

Le cœur est flasque et sans consistance, il n'offre aucune altération valvulaire.

Les reins sont normaux ainsi que la rate.

Le foie offre, sur sa face convexe, des taches pâles, anémiques, qui, dues à l'injection des capillaires par des globules blancs, représentent, d'après M. Hayem, le premier stade des abcès métastatiques.

Absence de pus dans les principales articulations et dans les ganglions de l'aisselle; mais 3 petits abcès sous-cutanés ne dépassant pas le volume d'une noisette siègent à l'avant-bras gauche, 2 à la partie antérieure et le 3e à la partie postérieure.

De larges ecchymoses disséminées dans les diverses couches musculaires des membres nous semblent devoir être attribuées au spasme tétanique.

Cataracte diabétique. — Opération. — Mort le 8e jour après l'opération, par le Dr Louis Thomas, chirurgien en chef de l'hôpital de Tours.

La nommée Doré, âgée de 57 ans, demeurant à Mézières-en-Brenne (Indre), se présente à ma consultation le 7 janvier 1878.

Elle est atteinte d'une double cataracte complète. Les paupières e les voies lacrymales sont saines. Les pupilles régulières sont contractiles. La sensibilité rétinienne est normale. La vision, qui précédemment était bonne, a commencé à se troubler il y a 3 ans; elle a ensuite baissé graduellement et depuis quelques mois la cécité est complète.

Cette femme, très pâle et très maigre, me raconte que depuis quelques années sa santé s'est profondément altérée. Elle a beaucoup maigri et perdu complètement ses forces. Elle est depuis cette époque tourmentée par une soif incessante. L'examen de l'urine y fait recon-

Digitized by Google

naître, comme il était facile de le prévoir, la présence de sucre en très grande abondance.

J'engage cette femme à rester à Tours pendant un certain temps, pour y suivre un traitement après lequel je l'opérerai de la cataracte ou encore à rentrer chez elle, à y suivre le traitement que je lui prescrirai et, après un temps qui sera subordonné à l'amélioration survenue dans sa santé, elle reviendra se soumettre à l'opération. Ces propositions sont repoussées par la malade. Elle est pauvre, c'est à grand'-peine qu'elle a pu réunir la somme nécessaire à son voyage ; si elle retourne chez elle, elle ne reviendra plus et restera aveugle. Elle ne peut en outre être absente de chez elle plus de 12 à 15 jours. Toutes mes instances pour l'engager à séjourner plus longtemps sont infructueuses. Devant une pareille insistance, je consens à opérer un œil.

Le lendemain, 8 janvier, je pratique l'opération sur l'œil gauche par le procédé de l'extraction linéaire modifiée. L'opération est exécutée régulièrement, la pupille est parfaitement nette, mais la cornée reste flétrie, l'humeur aqueuse ne se reproduit pas. Après quelques minutes d'attente, j'applique le bandeau compressif sans que la cornée ait repris sa courbure normale. Les suites de cette opération furent extrêmement simples. Le 4e jour, la cicatrisation de la cornée était complète, il n'existait pas la moindre trace d'injection conjonctivale même à la partie supérieure, au voisinage de l'incision. La pupille était d'une netteté parfaite et la vision bonne. Je supprime le bandeau et la malade, munie de lunettes bleues, se promène dans sa chambre et reste levée toute la journée.

Dès le lendemain elle demande à retourner chez elle avec une telle insistance qu'on écrit à son mari pour l'inviter à venir la chercher sans retard. Les jours suivants son impatience ne fait que s'accroître. Elle se plaint sans cesse du retard que son mari met à se rendre à Tours. La nuit elle est agitée, rêve tout haut et dans ses rêves invective son mari lui reprochant de vouloir la laisser mourir hors de chez elle. Elle a, du reste, bon appétit et sa santé ne paraît pas plus altérée que lors de son arrivée.

Depuis quelques jours, cette femme répand une odeur acide rappelant celle de la pomme et comparée à l'odeur du chloroforme par les gens de service de la maison de santé qui sont familiarisés avec cette dernière odeur. Ce symptôme augmente chaque jour au point qu'il est difficile de rester quelque temps dans la même pièce que la malade sans en être incommodé. Cette odeur est si pénétrante qu'elle est perçue dans l'escalier qui conduit à la chambre qu'occupe la malade lors même que la porte est fermée.

Le 16 janvier, à 6 heures du matin, on entend la malade, qui n'avait pas été plus agitée que les nuits précédentes, se lever, puis quelques instants après le bruit d'une chute. On accourt et on la trouve affaissée sur le bord de son lit ayant perdu complètement connaissance.

Je la vois 2 heures après. Les extrémités et la face sont froides ; le pouls est petit, imperceptible, la respiration lente, rare et profonde. Il n'existe pas de déviation des traits, les membres sont en résolution mais sans paralysie, par moment la malade fait quelques mouvements

Digitized by Google

et soulève alternativement les bras et les jambes. La perte de connaissance est complète. La malade ne répond pas aux questions qu'on lui pose et n'exécute aucun des mouvements qu'on l'invite à faire. Si on lui introduit une cuillerée de liquide entre les lèvres, elle l'avale avec empressement.

Des sinapismes sont appliqués sur les membres, le corps est entouré de boules d'eau chaude, des boissons chaudes et spiritueuses sont administrées à de courts intervalles. Le tout en vain, on ne réussit à provoquer aucune réaction. Cet état se prolonge durant toute la journée et à minuit la malade s'éteint.

L'autopsie ne put être pratiquée.

Cette observation m'a paru digne d'être communiquée à la Société de chirurgie à un double point de vue.

Elle démontre d'abord que le diabète, même arrivé à ses dernières périodes, ne contre-indique pas l'opération de la cataracte et n'en compromet pas la réussite. Ma malade se trouvait dans un état de profond épuisement et cependant les suites de l'opération furent si simples que le quatrième jour la guérison était complète. Mon expérience personnelle me permet d'affirmer que ce fait ne constitue point une exception. J'ai opéré de la cataracte un certain nombre de diabétiques, quelques-uns à un haut degré, et chez tous la guérison a été prompte et régulière. Je me l'explique par le peu d'importance du traumatisme que comporte cette opération et par la très grande tendance à la cicatrisation que présentent les plaies de la cornée. On voit en effet celles-ci, à moins d'inoculation de leurs bords par les sécrétions de la conjonctive ou des voies lacrymales enflammées, se réunir avec une remarquable rapidité même chez les sujets les plus débiles.

Il se pourrait cependant que les accidents résultant d'une faute opératoire, la rétention des masses cristalliniennes volumineuses par exemple ou la contusion par la cataracte des bords d'une incision cornéenne trop étroite, présentassent chez les diabétiques une gravité plus grande. Mais ceci admis, je reste convaincu qu'une opération de cataracte absolument correcte est d'un résultat aussi certain chez un diabétique que chez tout autre sujet. Je ferai toutefois des réserves en ce qui concerne l'extraction à grand lambeau que je n'ai jamais pratiquée dans ces conditions et dans laquelle l'étendue de l'incision pourrait compromettre la nutrition de la cornée.

Envisageant ce fait à un autre point de vue, on peut se demander si l'opération est restée étrangère à l'apparition des accidents qui ont entraîné la mort. Dans la plupart des observations de mort rapide dans le cours du diabète, on signale comme ayant provoqué les accidents, une fatigue, une émotion, en un mot, un déploiement

Digitized by Google

de forces physiques ou morales qui, sans avoir rien d'excessif pour un sujet en pleine santé, constituait une dépense d'énergie trop brusque ou trop forte pour les ressources précaires d'un diabétique (Jules Cyr, De la mort subite ou rapide dans le diabète, *Arch. gén. méd.*, janvier 1878).

Quoique ma malade fût fort amaigrie et dans un état d'affaiblissement très prononcé, rien cependant, du moins en apparence, ne pouvait faire craindre une fin aussi brusque. Il est donc permis de rapporter à l'opération l'apparition des accidents qui ont entraîné la mort ; mais il convient d'ajouter qu'elle a agi, non par le traumatisme qu'elle a provoqué, mais simplement par l'anxiété et l'émotion dont elle a été la cause.

Discussion sur les pansements antiseptiques.

M. Verneuil. Notre collègue M. Perrin est venu solliciter l'attention des chirurgiens sur la question toujours intéressante du pansement des plaies. Il a combattu le pansement de Lister et recommandé le pansement à l'alcool, injustement oublié, suivant lui. Qu'il me permette de lui présenter des objections, certaines critiques et même quelques reproches. Avec M. Perrin d'ailleurs, la discussion est toujours facile, et ce n'est pas la première fois que nous avons dans cette enceinte rompu courtoisement quelques lances. Ce ne sont que des dissidences secondaires qui nous séparent et sur le fond nous sommes du même avis. Car M. Perrin est un partisan convaincu de la septicémie ; comme moi il la fait partir de la plaie et il cherche à la combattre dans le foyer traumatique. D'après notre collègue, la méthode antiseptique paraît résider entièrement dans le pansement de Lister et il se plaint de cet exclusivisme. Quelques chirurgiens en effet font peut-être la confusion indiquée par M. Perrin; mais d'autres formulent, enseignent et publient le contraire.

J'ai dit et imprimé qu'il y avait une doctrine septicémique, engendrant une méthode antiseptique, laquelle comprend de nombreux procédés, très différents en apparence, mais concourant au même but. J'ai dit qu'aucun procédé ne pouvait avoir la prétention d'être utilisable partout et toujours : que tel procédé excellent dans un cas pouvait être détestable dans l'autre et réciproquement. Qu'il était donc impossible de repousser absolument un procédé et d'en recommander exclusivement un autre. D'où la nécessité de faire de l'éclectisme. Mais avec l'éclectisme on peut, on doit arriver à sauver tous les blessés que leur blessure ou leur constitution ne condamnent pas fatalement. Une telle profession de foi explique comment je ne puis accepter les opinions de M. Perrin. En ce qui touche le pansement de Lister, M. Perrin le combat avec des expé-

Digitized by Google

riences de laboratoire, des statistiques et quelques raisonnements. Pourquoi n'invoque-t-il pas son expérience personnelle; pour quel motif ne l'a-t-il pas essayé ?

Il est de règle de ne rencontrer d'adversaires de ce pansement que parmi ceux qui ne l'ont point expérimenté. Les autres, ceux qui l'ont mis à l'essai, en deviennent enthousiastes, ou tout au moins les partisans.

Mais prenons corps à corps les arguments théoriques. Les expériences de laboratoire de notre collègue sont bien peu concluantes et d'ailleurs bien moins rigoureuses que celles qui, à plusieurs reprises et depuis longtemps, ont été faites à l'étranger. Du reste que prouvent-elles? que la pulvérisation ou l'acide phénique ne tuent pas les bactéries ! La chose est bien possible. Pour moi, cette pulvérisation n'est pas indispensable, au moins dans tous les cas, et elle ne constitue pas à elle seule le procédé de Lister. Quand bien même les bactéries ne seraient pas détruites, cela ne prouverait rien contre l'acide phénique. C'est qu'en effet, le rôle des bactéries dans les liquides des plaies, et même dans la putridité, n'est point encore définitivement établi. Nous ne savons pas encore si elles sont causes ou effets.

Il y a deux théories sur le poison septique, qui se partagent l'opinion des savants; les uns en faisant un poison chimique et les autres un ferment. On conçoit très bien un poison organique sans bactéries, et un liquide rempli de bactéries qui n'empoisonne pas. Donc les expériences de laboratoire ne décident rien actuellement; aussi en attendant que les naturalistes, les chimistes et les physiologistes aient tranché cette très difficile question, contentons-nous de l'examiner au point de vue chirurgical.

Parlant des résultats fournis par la statistique, M. Perrin déclare qu'ils ne sont pas meilleurs que les autres. Ces résultats pour les anciennes statistiques sont en effet passables; mais ils sont excellents dans les nouvelles, dans celles de Volkmann, de Thiersch par exemple. Pourquoi juger le pansement de Lister sur les premières et non sur les dernières ? on a fait la même chose pour le pansement ouaté; cela n'est pas juste. Aussi M. Perrin en présence de ces merveilleux résultats de date plus récente, cherche-t-il à les expliquer par la réunion immédiate, le drainage; il rappelle même le mode de pansement des chirurgiens de Bordeaux. Mais ceux-ci emploient la réunion, le drainage et la ouate; ce qui fait rentrer leur pansement dans la méthode antiseptique. Le drainage d'ailleurs fait partie fondamentale du procédé de Lister.

M. Perrin combat surtout l'acide phénique; il accuse ses propriétés irritantes en s'appuyant sur l'autorité de M. Lefort, de Lister lui-même. Mais c'est là une erreur que je combats énergi-

Digitized by Google

en priant notre collègue de se convaincre par l'essai de
Pour moi l'acide phénique est un antiphlogistique et un
remier ordre. Moins d'une heure après les panse-
des ne souffrent plus.

sement à l'alcool. M. Perrin voudrait le voir re-
pas l'adversaire, mais je crois qu'il a fini son
nement pas un mauvais procédé ; mais on a
pports. Son introduction a constitué un
t employé à peu près par tous les chi-
de Gaulejac, Chedevergne l'eurent
, s'il m'a donné des succès, il m'a
rs et pendant le siège, n'employant que
très petit nombre de mes opérés. Je citerai
e d'un insurgé de la Commune blessé par une
fait un long trajet depuis la région de l'ischion
a crête iliaque légèrement écornée par elle. Sur mon
eil le malade versait chaque demi-heure une cuillerée d'al-
cool dans ce trajet préalablement drainé; il a guéri.

M. Perrin a, il est vrai, un *modus faciendi* particulier; il fait de l'irrigation continue avec l'alcool. Je remarque qu'il ajoute 1 gramme d'acide phénique par litre d'alcool; peut-être est-ce à cette addition qu'il faut attribuer les vertus du mélange. Si on emploie l'alcool à 90° on provoque des douleurs excessives, intolérables; l'alcool à 45° est lui-même suivi de douleurs qui durent une journée entière et si on amoindrit le degré on a une efficacité très médiocre. Mais ce n'est pas tout, l'alcool se volatilise; il perd rapidement ses propriétés antiseptiques qui n'ont rien de durable. Aucune comparaison ne saurait être établie à cet égard avec l'acide phénique.

L'alcool se combine avec les éléments des tissus et détermine des coagulations albumineuses à la surface des plaies ; celles-ci remplissent l'office de corps étrangers et ont toutes sortes d'inconvénients.

Les plaies traitées par ce pansement prennent un aspect grisâtre qu'elles gardent plusieurs jours; leur détersion est lente parce que l'élimination de ces combinaisons nouvelles ne se fait que tardivement.

M. Perrin fait autre chose que le pansement; il a recours à l'irrigation continue. Mais cette irrigation est très difficile ou impossible à faire dans bon nombre d'opérations, amputations, désarticulations, extirpations de tumeurs. C'est un procédé embarrassant qui ne saurait être comparé au pansement à la ouate ou à celui de Lister.

La statistique de M. Perrin n'est pas au surplus meilleure que

Digitized by Google

les autres et l'on doit mettre quelque réserve dans l'accueil à faire à la statistique de Nélaton qui annonce 53 opérations sans insuccès.

Aussi en terminant ne puis-je que déclarer : le pansement à l'alcool a été un très grand progrès ; mais il est fortement dépassé et je ne puis avoir pour lui que la reconnaissance due à un respectable vieillard.

M. Lucas-Championnière. M. Perrin est venu nous faire une communication des plus importantes, qui, en raison de la haute autorité de notre éminent collègue, serait appelée à faire une grande impression sur le public, si nous ne réfutions pas les arguments sur lesquels il s'est appuyé. Aussi, je lui demande la permission d'apporter, dans cette discussion, à le contredire, une ardeur qui me semble légitimée par les faits de ma propre observation.

M. Perrin présente un travail en deux parties, l'une scientifique et expérimentale ; l'autre clinique et statistique, que j'examinerai successivement.

La première comprend des expériences destinées à démontrer que les microbes se développent au sein d'une atmosphère phéniquée, et que, par conséquent, la pulvérisation recommandée par Lister est illusoire ; partant le pansement n'aurait plus de signification spéciale.

Dès le début, je pourrais me récuser et faire remarquer que je ne me reconnais aucune compétence personnelle pour apprécier par le détail l'évolution des microbes. Je pourrais lui dire que je n'ai *affirmé* nulle part la théorie des germes et que le professeur Lister lui-même ne l'a pas *affirmée*. Il l'a présentée comme l'explication la plus probable, la plus satisfaisante des accidents des plaies. Il a été plus loin, il a montré que plus on perfectionnait le pansement dans le sens de la poursuite des germes, et plus on réussissait à protéger le blessé contre les accidents et les complications. Il aurait donc bien le droit d'appliquer la théorie des germes à son pansement. Lui-même, il faut l'ajouter, avait fait la réserve suivante. Il sait que l'on peut donner une interprétation autre, une théorie chimique de son pansement. Mais cette théorie selon lui ne changerait encore rien à une pratique acquise par une expérience prolongée. La théorie des germes fût-elle fausse, que le pansement subsisterait. Jusqu'à présent, personne n'a démontré que la théorie des germes est fausse.

Je crois qu'il y aurait encore lieu de faire remarquer à M. Perrin que, même si nous adoptons résolûment la théorie des germes, ses expériences ne sont pas faites pour montrer que notre explication est fausse. Ses expériences sont beaucoup trop éloignées du procédé opératoire du pansement, pour valoir quelque chose contre celui-ci.

Digitized by Google

Le pansement se fait sur une surface constamment arrosée de solution phéniquée; et l'aire opératoire est à tout instant imprégnée de solutions germicides; la pulvérisation, qui n'est pas le fondement, mais qui est le complément, le perfectionnement de l'acte opératoire, dans l'atmosphère voisine, assure la disparition des germes. Les tue-t-elle sur place sans les annihiler? les entraîne-t-elle dans un courant en les mouillant et les faisant choir dans l'aire opératoire? Je ne sais, mais il importerait de le savoir pour l'expérience. Ce qui est certain, c'est que la pulvérisation est toujours jointe aux lavages phéniqués; que ceux-ci disparaissent complètement de l'expérience de M. Perrin et que s'il voulait par exemple apprécier et comparer l'action sur un caillot sanguin, il faudrait le faire naître et baigner dans une solution forte avant de l'isoler dans une atmosphère phéniquée qui le préserve des germes.

Mais, ses expériences étant ainsi présentées, je veux en discuter quelques points principaux.

M. Perrin fait précéder ses expériences d'un axiome qui me paraît insuffisamment établi, à savoir que la chirurgie antiseptique ne s'occupe pas du terrain, mais seulement de l'atmosphère, tandis que lui s'occupe des terrains. Mais il n'a pu voir cela nulle part : M. Lister s'occupe d'abord du terrain, il le dispose de façon à ce qu'il soit mauvais pour les germes. Seulement, il ajoute qu'en détruisant le germe il acquiert toute sûreté et pourra mener à bien l'évolution des plaies, sans prendre contre le terrain des précautions laborieuses qui sont en certains pansements préjudiciables à la rapidité et à la perfection de la réparation.

M. Perrin en effet ne paraît pas se préoccuper beaucoup de la purification du terrain dans ses expériences, et cependant il sait combien les préliminaires, les circonstances accessoires sont difficiles à surveiller dans toutes les expériences sur les germes. Il nous fournit peu de renseignements sur les précautions qu'il a prises pour purger de germes ses sujets d'expérience ; et, lui qui estime que 140 degrés centigrades ne tuent pas les microbes, il n'a pas pris assez de soin de s'assurer que ses sujets d'expériences n'en contenaient pas avant toute mise en train. Nous n'avons sur le mode de leur placement, sur la durée de la pulvérisation, sur les conditions de temps, aucun renseignement.

Si M. Pasteur avait entendu le récit de ces expériences, il ne l'eût certainement pas entendu sans s'élever vigoureusement contre elles, et sans rappeler combien sont difficiles, délicates toutes ces expériences sur les microbes qui exigent l'intervention d'un véritable spécialiste.

Qui a dit à M. Perrin que ses solutions ne contenaient pas de microbes? le microscope! Nous le renvoyons à ce que M. Pasteur

Digitized by Google

répondait à l'Académie à M. Colin, à savoir qu'il récusait complètement le témoignage insuffisant du microscope pour un pareil examen.

Puis, même avec un microscope est-il simple de les reconnaître? Un micrographe dont personne ne récuse la compétence, mon excellent ami le Dr Malassez, me disait récemment qu'il fallait s'adonner exclusivement à cette étude pour mériter une autorité sérieuse. Du reste je ne blesserai pas M. Perrin en doutant de sa compétence sur ce sujet, puisqu'il a pris soin de nous dire qu'il ne les reconnaissait guère. Et cela lui a permis de passer sans façon à côté d'un point capital de ses expériences, le plus instructif peut-être, et dont il y aurait lieu de tirer parti.

Il a reconnu que dans l'atmosphère phéniquée les microbes se développeront aussi bien ou plutôt moins, qu'à l'air libre; mais, dit-il, ce n'étaient pas les mêmes, les variétés étaient différentes.

Mais c'est là un point de la plus haute importance. On sait bien que tous les microbes ne se ressemblent pas : *il y a les bons et les mauvais microbes*. Si nous entrons dans les voies des interprétations, après avoir démontré que les atmosphères phéniquées n'empêchent pas le développement des infiniment petits, nous admettrons qu'elles laissent pousser les bons et pas les mauvais.

Tout est possible et admissible puisque nous savons même que dans certains cas les bons microbes mangent les mauvais. Les vibrions de la putréfaction font disparaître ceux de la septicémie.

Moi, qui pour ma part, suis encore bien plus que M. Perrin, hors d'état de les distinguer les uns des autres, je vois qu'il est plus sage de les détruire tous. Et jusqu'à présent, la véritable expérience a été faite sous le pansement de Lister, au milieu des matières putréfiables. On y cherche en vain des vibrions, et ceux même qui disent en avoir trouvé dans des pansements bien faits conviennent qu'ils y étaient rares, misérables et probablement hors d'état de nuire.

Contre cette véritable expérience physiologique, je crois que M. Perrin n'a rien fait et qu'après sa communication, il ne pouvait guère dire : la présence de l'atmosphère phéniquée n'a aucune action sur le développement des microbes.

La partie clinique destinée à battre en brèche le pansement de Lister et à montrer la supériorité du pansement à l'alcool, est-elle établie sur des bases plus solides? Je ne le crois pas, elle est étayée par l'autorité et le récit de quelques faits.

M. Perrin procède par plusieurs affirmations dont quelques-unes sont contraires à des faits bien établis.

Et, par exemple, l'alcool coupé de moitié d'eau à 45° rend imputrescible. Il faut des conditions bien favorables pour que la putré-

Digitized by Google

faction soit empêchée par cette seule solution dans des conditions d'abandon suffisant. En tous cas il est certain qu'à cet égard l'acide phénique jouit de propriétés énergiques, et j'en appellerais volontiers à l'autorité de ceux qui manient beaucoup de pièces anatomiques, et qui vous diront, comme moi, que c'est à l'acide phénique ou à la créosote qu'ils se sont adressés quand ils voulaient une action rapide et durable.

Quant à l'acide phénique, ses propriétés seraient prodigieusement irritantes, d'après M. Perrin. Je ne comprends pas ce mot. L'acide phénique est employé quelquefois comme anesthésique; après son action les plaies ne sont ni douloureuses ni enflammées, elles se réunissent parfaitement.

Il est bien vrai que son action caustique détruit l'épiderme. Et cependant cette substance mise en contact avec les tissus les plus sensibles, avec le péritoine lui-même, ne détermine aucun phénomène d'irritation.

L'érythème que l'on observe quelquefois sous le pansement peut tenir à une disposition fâcheuse de la peau qui ne peut supporter certains topiques, à une idiosyncrasie véritable; on voit la même chose pour le simple cataplasme. Puis, on emploie trop souvent en France des acides phéniques impurs dont les gouttelettes surnagent et cautérisent la peau. C'est là une question de pharmacie.

Le *protective* que l'on signale comme une preuve que l'acide phénique est irritant, est employé pour la raison suivante. L'acide phénique excite la production des granulations. Il importe qu'il ne soit jamais en *contact permanent* avec des lignes de réunion et on applique sur elles le protective pour les protéger.

De cette action irritante, M. Perrin donne une preuve plus grave : la fréquence extrême de l'érysipèle sous le pansement de Lister. Mais je ne connais aucun document sur lequel il puisse s'appuyer. Les auteurs ont bien dit qu'ils ne protégeaient pas aussi absolument contre l'érysipèle, que contre l'infection purulente, mais voilà tout. M. Lister dit que dans son service les cas en ont été rares et de peu de gravité, et M. Volkmann dans son immense statistique en rapporte 3 ou 4 cas sur 1,000 malades.

Selon M. Perrin les plus ardents partisans auraient déjà remplacé l'acide phénique par le thymol; je ne le pense pas. On aurait espéré trouver dans le thymol, substance d'odeur agréable, un remplaçant très énergique de l'acide phénique.

Mais le thymol, substance très chère, est fort caustique. Il est peu soluble et fort incommode à manier. Au dernier congrès des chirurgiens allemands ses plus chauds partisans déclaraient déjà l'avoir abandonné comme on a fait pour l'acide salicylique.

Digitized by Google

Ces objections faites au pansement de Lister, M. Perrin jette un coup d'œil sur quelques statistiques de ce pansement. Il procède à une critique sévère pour celle de M. Volkmann en particulier. Cette critique n'est pas justifiée. La statistique de M. Volkmann comporte les éléments d'une statistique, des chiffres énormes, 10,000 blessés, 1,000 opérés.

Il est vrai qu'au lieu de totaliser ses amputations, il a écarté quelques cas qu'il signale, deux amputations des deux cuisses, des écrasements énormes, et des cas où des malades avaient de l'infection purulente avant d'être opérés. Cela tient pour beaucoup à ce qu'en Allemagne la septicémie même pyohémique n'est pas comme chez nous une contre-indication à l'opération, et ces statistiques de Volkmann, ne doivent pas supporter la surcharge qui en résulte.

Malgré cela, les statistiques sont encore superbes; et l'on y lit, par exemple, comment, dans un service qui avant l'adoption du pansement avait donné 12 morts de pyohémie sur 16 fractures compliquées traitées par la conservation, il vient d'y avoir 75 cas de fractures compliquées et pas un mort.

Je comprends encore moins la sévérité de M. Perrin quand il nous donne sa statistique, 20 cas où il n'y a en réalité que 10 ou 11 grandes opérations, des évidements du tibia, du calcanéum, désarticulation de métacarpien, etc., formant le reste.

Sa pratique n'est pas sans accidents : il a perdu un amputé d'avant-bras d'infection purulente.

Les chiffres trop courts n'ont aucune signification en statistique, et c'est la raison pour laquelle je n'en donne pas, quoique ayant fait un bon nombre d'opérations. Au surplus, je serais tenu d'écarter les cas de mort, par circonstance antérieure, traumatismes énormes, gangrène, etc. Je tiens à dire que je n'ai jamais perdu un malade par une des complications des plaies.

De son observation, M. Perrin conclut que l'alcool préserve de l'infection purulente. Ce n'était pas l'opinion de Nélaton qui admettait bien qu'il l'avait fort diminuée, mais non éliminée, puisqu'il avait continué de répéter, dit-on, qu'on devrait ériger une statue d'or à celui qui découvrirait le moyen de préserver de l'infection purulente. M. Perrin parle des difficultés du pansement de Lister.

Rien n'en est difficile et l'uniformité de ses procédés, la rareté des derniers pansements la rend réellement rapide. Les procédés d'irrigations par l'alcool sont bien autrement difficiles.

Et pour la chirurgie de guerre, comment l'alcool, substance coûteuse et encombrante, serait-il préférable à l'acide phénique qui sous un petit volume représente tant de puissance antiseptique?

M. Perrin parle enfin de la réunion derrière laquelle passe un drain où on fait des irrigations alcooliques. Il se peut qu'on la

Digitized by Google

réussisse quelquefois, mais on doit nécessairement la voir échouer souvent.

Enfin j'arrive au catgut, que M. Perrin n'apprécie pas comme agent de suture, et je tiens à lui dire qu'effectivement on n'en fait une suture que dans des circonstances exceptionnelles. Le pansement à l'alcool est un bon pansement, ce que personne ne nie ; mais il est cher, douloureux, d'une grande lenteur au point de vue de la réparation, et ne saurait être comparé avec le pansement de Lister.

Celui-ci subsiste en entier; la pulvérisation y joue un rôle très important, attesté par tous ceux qui ont essayé de l'abandonner. Dernièrement M. Keith d'Edimbourg, le célèbre ovariotomiste, racontait comment, pour avoir essayé de s'en priver, il n'avait rien tiré d'avantageux de la méthode de Lister, puisque dans ces derniers temps, où l'ayant adoptée, il a perdu 2 femmes sur 50 et obtenu 41 guérisons de suite.

En terminant, j'exprime un regret, c'est que les chirurgiens éminents qui attaquent la méthode ne l'aient pas expérimentée. Peut-être alors consentiraient-ils à ne pas discuter sur un topique, et à reconnaître qu'il s'agit d'une méthode. L'ensemble de celle-ci modifie absolument la chirurgie.

Elle supprime les accidents. Pour ma part, en 3 ans je n'ai eu sur mes opérés ni un érysipèle, ni une infection purulente. Et j'ai fait les opérations les plus redoutables à ce point de vue, dans les plus mauvais milieux.

Mais la sécurité n'est pas tout. La fièvre est moindre, la douleur est nulle, la rapidité de la guérison est merveilleuse.

Dans les amputations les résultats sont parfaits, peu d'ostéite secondaire, pas de cicatrices douloureuses.

Mais on est allé plus loin ; certaines opérations réputées impossibles, presque criminelles se font sans danger. On vient fendre un genou, on passe les mains dans sa cavité, on la vide de liquide, on la rince avec l'acide phénique, on suture, puis en 20 jours, sans immobilisation, sans fièvre, sans réaction, avec peu d'écoulement, tout est fermé et les fonctions du membre sont conservées.

Et tout cela se fait dans les milieux les plus redoutables où nous n'avons plus de souci, car les résultats sont identiques, si les précautions ont redoublé.

Qu'est-ce donc à côté de cela que la difficulté du pansement, un peu de gêne, des détails, des soins auxquels les chirurgiens modernes sont naturellement enclins, un peu d'odeur désagréable ?

Cela n'arrêtera plus nos collègues, seulement je tiens à les prier encore, en expérimentant, de ne pas chercher l'à peu près. La parole du maître, qui demande la rigueur, est celle d'un homme qui a sagement tâtonné, apprécié, expérimenté. Faisons exacte-

Digitized by Google

ment comme lui d'abord, peut-être ferons-nous plus tard mieux que lui ; mais la loi du progrès veut que nous ayons passé par le sommet où il est déjà ; c'est une ambition légitime pour ceux qui l'ont vu faire et écouté.

Présentation de malade.

M. Panas prie la Société de vouloir bien examiner une malade dont il va retracer l'histoire. — C'est une femme de 44 ans, qui était atteinte de chute complète de l'utérus, compliquée de cystocèle et de rectocèle. Tout l'utérus est en dehors de la vulve ; le cathétérisme utérin a été pratiqué et a démontré la réalité de la chute complète. Déjà cette femme avait été opérée une première fois le 29 mai 1877, par M. Tillaux ; notre collègue avait créé un rétrécissement de l'orifice vulvaire du vagin. L'opération avait été suivie d'un succès tout d'abord ; mais au bout de 6 mois, la suture n'a plus résisté et l'utérus est venu comme je le disais tout à l'heure se placer au dehors de la vulve. C'est alors que cette femme est entrée dans mon service le 12 octobre 1878.

Un instant j'ai hésité entre le procédé de Marion Sims et celui de M. Lefort qui consiste, comme vous le savez, dans un cloisonnement artificiel du vagin à l'aide d'adhérences qu'on crée entre les parois antérieure et postérieure du vagin. L'opération a duré 40 minutes ; elle n'a pas été compliquée d'un suintement sanguin ; la réaction a été nulle. Le cloisonnement a été obtenu de haut en bas et l'utérus reste parfaitement maintenu en sa place.

Je suis heureux de mettre en relief les avantages très marqués du procédé de notre collègue qui établissent son incontestable supériorité sur celui de Sims. On opère à ciel ouvert et non dans le fond d'une cavité où les manœuvres opératoires sont toujours malaisées. La suture est très simple ; après l'avivement on applique le point le plus inférieur qui sera le plus élevé après réduction ; puis le second et ainsi de suite jusqu'au dernier qui sera le plus rapproché de la vulve. Pendant ce temps l'utérus rentre et reprend sa place.

En terminant, permettez-moi de vous dire que ce procédé est d'une exécution des plus aisées.

M. Lefort. Je ne veux dire qu'un mot. J'ai pratiqué une seconde opération et j'avais tout lieu de croire à un bon résultat. Mais j'ai eu affaire à des gens d'une stupidité incroyable. Le mari s'est rapproché de sa femme 2 ou 3 jours après mon opération ; et naturellement la suture n'y a pas résisté.

Le Secrétaire,
Lannelongue.

Digitized by Google

Séance du 25 février 1879.

Présidence de M. TARNIER.

Le procès-verbal de la précédente séance est lu et adopté.

Correspondance.

La correspondance comprend :

1° L'*Union médicale*, la *Gazette hebdomadaire*, la *Gazette médicale*, la *Gazette des hôpitaux*, le *Progrès médical*, la *France médicale*, le *Mouvement médical*, l'*Abeille médicale*, la *Tribune médicale ;*

2° Le *Bulletin de l'Académie*, le *Lyon médical*, la *Revue médicale de Toulouse*, le *Paris médical*, le *Praticien*, la *Revue médicale de l'Est ;*

3° La *Gazette médicale Italienne-Lombarde*, le *British medical*, *The medical Times*, de Philadelphie ;

4° *Cas de Macroglossie opéré avec succès* par M. Dioniso, de Turin ;

5° Une lettre de M. le Dr Saint-Germain, s'excusant de ne pouvoir assister à la séance.

RAPPORT.

M. TILLAUX fait un rapport oral sur un travail de M. le Dr Chalot, aujourd'hui agrégé à la Faculté de Montpellier, intitulé :

Des lésions des nerfs produites par les fragments dans les fractures.

Le travail de M. Chalot est divisé en deux parties. Dans l'une, l'auteur a recherché et rappelé un assez grand nombre de faits, qu'il a réunis dans un tableau intéressant, faisant ressortir en même temps que les lésions des nerfs, la nature des troubles survenus. La seconde partie renferme de sages conclusions concernant la conduite à tenir, que l'on peut résumer en deux propositions :

1° Les lésions des nerfs par les fragments sont importantes à noter, autant à cause de leur caractère pronostique (paralysies, troubles sensitifs, tétanos, délires nerveux, etc.), qu'à cause des indications thérapeutiques qu'elles comportent.

2° La névrotomie, le dégagement et la distension des nerfs sont les modes opératoires qui conviennent par excellence dans les accidents spasmodiques locaux et généraux, dans les paralysies motrices, dans les névralgies et les troubles trophiques consécutifs.

Enfin, le travail de M. Chalot renferme une observation nouvelle intéressante. Je vous propose, Messieurs, de publier dans nos

Digitized by Google

Bulletins cette observation, d'exprimer des remerciements à l'auteur et de renvoyer aux Archives le reste de son travail.

Fracture de la clavicule, lésions du plexus brachial. Troubles trophiques divers.

(Observation de M. CHALOT.)

Sananeri (Bernard), 35 ans, mineur, né à Jaujac (Ardèche), est entré le 26 mai 1877, à l'hôpital Saint-Éloi, salle Saint-Éloi, n° 37, service de M. le professeur Dubreuil.

Il y a 4 ans, un sac de blé est tombé sur l'épaule droite de ce malade et lui a fracturé au tiers interne la clavicule du même côté. Le bras ne fut pas paralysé à la suite de l'accident. La fracture fut consolidée au bout de 25 jours, au moyen d'une écharpe de Mayor. Mais, quelque temps avant qu'on eût enlevé l'écharpe, du picotement, de l'engourdissement, des fourmillements se firent sentir dans tout le membre supérieur droit, et principalement à la paume de la main et à la pulpe des doigts. Plus tard, le malade éprouva dans le membre comme un agacement des plus pénibles : il lui semblait (suivant son expression) qu'on lui rongeait les chairs. Enfin, depuis 6 mois, il est fortement inquiété, non plus par les douleurs, mais par une hyperesthésie telle qu'il ne peut toucher le moindre objet sans éprouver des nausées, du hoquet et parfois des vomissements. Voici son état : le membre supérieur droit est tenu soigneusement fléchi contre la poitrine; les doigts sont également fléchis dans la paume de la main, afin d'éviter toute espèce de frottement, de frôlement sur la pulpe si sensible des doigts. Le malade ne se sert jamais, pour la même raison, de la main droite, soit pour s'habiller, soit pour porter les aliments à sa bouche ou pour faire n'importe quelle autre action nécessitant la mise en jeu de la main droite; c'est la main gauche que le malade charge exclusivement de ce rôle complexe.

Lorsqu'on essaie de défléchir les doigts, on y parvient sans difficulté. Mais le seul attouchement de la pulpe des doigts provoque des nausées et un spasme énergique du diaphragme qui se traduit par le hoquet. Si ces attouchements sont répétés coup sur coup, on provoque les mêmes phénomènes spasmodiques, un ou deux hoquets, puis un état d'angoisse inexprimable dû à l'avortement des spasmes réflexes, ou plutôt à la tétanisation du diaphragme, comme dans le tétanos expérimental d'un muscle quelconque sous l'influence des excitations répétées. Le facies pâlit, puis se congestionne, et une sueur froide se montre sur le front, notamment du côte malade. Si l'on mouille les doigs du malade avec de l'eau à la température ordinaire, le simple attouchement ne produit plus aucun phénomène spasmodique; mais le frottement, la piqûre avec une épingle, le pincement, provoquent encore des nausées, la pâleur de la face, les convulsions du diaphragme et le hoquet, puis la rougeur de la face et la sueur du front. Quand le malade veut toucher ou saisir certains objets de la main droite, il a toujours la précaution de mouiller ses doigts avec de la salive ou de l'eau ordinaire, plutôt tiède que froide; car l'eau froide,

Digitized by Google

les courants d'air frais sont pour lui des causes de nausées, et quelquefois il lui arrive de vomir son manger lorsque, par mégarde, il touche un corps froid. Il suffit de souffler sur l'extrémité des doigts pour amener les nausées, le spasme phrénique et le hoquet. Les mêmes phénomènes sont produits par le chatouillement, le pincement, la pression, la piqûre, l'application d'un corps très chaud ou très froid, au niveau de la face palmaire des doigts et de la main, de la partie antérieure de l'avant-bras, de toute la circonférence du bras. Au contraire, une excitation, même forte, de la face dorsale des doigts, de la main, de l'avant-bras, produit à peine quelques douleurs dans l'extrémité du membre, mais rien du côté du diaphragme ni du côté de la face.

La peau, sur la face palmaire des doigts et de la main, est lisse, rougeâtre, inondée de sueur ; sur le dos de la main et sur tout le reste du membre, elle est sèche, terne, ridée, mais sans desquamation exagérée; les poils sont ternes, secs, courts, plus rares comparativement à l'autre membre. La température est également moindre au toucher. Le malade lui-même éprouve une sensation de froid dans tout le membre, et surtout dans la main qu'il a soin de cacher sous son habit.

La pression au niveau des principales bifurcations des nerfs jette le malade dans un état de malaise et presque de syncope. Les muscles eux-mêmes sont diminués de volume et douloureux au pincement, mais sans contractures. Les articulations paraissent saines. Quant aux divers modes de sensibilité, ils sont tous et partout conservés; il n'y a point de retard, point de transformation, point d'ectopie des sensations. Les spasmes réflexes provoqués par l'excitation des parties hyperesthésiques, sont exactement localisés au diaphragme et ne retentissent, ni sur le membre malade, ni sur les autres parties du corps.

Au niveau de la clavicule, vers son tiers externe, on trouve un cal volumineux et dans lequel on sent la proéminence des extrémités chevauchées de l'ancienne fracture. La pointe du fragment sternal, superficielle, est dirigée en haut et en avant; celle du fragment scapulaire est déviée en arrière, vers le scalène antérieur et le plexus brachial. La pression du cal, en arrière et au-dessus, est extrêmement douloureuse, et provoque l'état convulsif du diaphragme avec nausées, hoquet et sueurs froides, pouls petit, pâleur de la face. Il en est de même lorsqu'on porte vivement en arrière et en dedans le moignon de l'épaule. La pression des branches sus-acromiales du plexus cervical superficiel, du nerf spinal (branche externe) à son émergence du tiers supérieur du muscle sterno-mastoïdien, du nerf mentonnier, du nerf sous-orbitaire, du nerf sus-orbitaire, du grand nerf occipital d'Arnold du côté malade, amène les mêmes phénomènes réflexes. L'excitation mécanique des branches postérieures droites des nerfs rachidiens, à la nuque, au dos, jusqu'à la 5e vertébrale dorsale, détermine également les mouvements convulsifs du diaphragme. Mais le simple attouchement de la peau, dans ces régions, ne suffit pas comme à la face palmaire des doigts de la main droite; il faut pincer, tirailler, piquer,

Digitized by Google

comprimer la peau et les muscles sous-jacents. En un mot, tous les nerfs principaux, à leur émergence, sont éminemment sensibles dans la moitié droite de la face, du cou et de la partie supérieure de la poitrine. L'excitation des nerfs homologues du côté opposé ne produit point de phénomènes semblables. La zone d'excitation et d'hyperesthésie n'est toutefois pas exactement limitée à la ligne médiane de la tête et du tronc. Elle dépasse de 1 à 1 centimètre 1/2, ce qui s'explique à merveille par la présence des plexus nerveux anatomiques.

Les muscles de l'épaule droite sont moins volumineux que ceux du côté gauche; quant à la face, elle ne présente pas de différence manifeste entre la moitié droite et gauche. Les pupilles sont égales, en état de contraction modérée, et ne sont pas modifiées par l'excitation de la zone hyperesthésique.

Le malade a une constitution moyenne; sa santé générale est bonne. Il n'a jamais fait d'excès et n'a jamais été sérieusement malade. Pas d'hérédité pathologique bien précise. Il sort de l'hôpital le 4 juin, sans avoir subi de traitement.

M. Verneuil. Je demande à mettre en évidence une distinction qui me paraît nécessaire. On ne peut, en aucune façon, comparer les faits de MM. Ollier, Trélat, Tillaux ou ceux qui leur sont analogues avec celui dont la relation nous est donnée par l'observation de M. Chalot. Dans les premiers, tous les troubles nerveux survenus consécutivement étaient compris et exclusivement confinés dans le territoire du nerf incriminé; ils ne sortaient pas de la sphère distributive de ce nerf. Dans l'observation de M. Chalot, au contraire, on voit la douleur ou plutôt l'hyperesthésie avec les actes réflexes qui en dépendent, revêtir un caractère de diffusion ne correspondant plus à telle ou telle branche nerveuse importante. C'est alors que se produisent les névrites secondaires, à marche ascendante et quelquefois récurrente, qui gagnent les plexus et jusqu'aux centres nerveux eux-mêmes où elles amènent des lésions irrémédiables, suivies de troubles douloureux moteurs ou trophiques. Pour les premiers de ces faits une intervention chirurgicale peut être suivie d'un heureux résultat; elle ne saurait l'être pour les seconds, pour ceux où la douleur comme d'autres troubles ont franchi les limites des nerfs intéressés.

M. Tillaux ne veut ajouter qu'un mot. Peut-être M. Dubreuil aurait-il pu tenter la résection du cal volumineux !

Discussion sur les pansements antiseptiques.

M. Théophile Anger. Je suis partisan de l'alcool, parce que je le considère comme le meilleur antiseptique dont on puisse se servir dans le pansement des plaies. Toutefois je me hâte d'ajouter que les pansements ouatés et phéniqués sont également à mes yeux d'excellents procédés de pansement des plaies. J'ai employé ces

Digitized by Google

derniers un assez grand nombre de fois pour me faire une opinion personnelle sur leurs avantages et leurs inconvénients. Aussi lorsque MM. Verneuil et Lucas-Championnière viennent reprocher aux adversaires du pansement de Lister de ne pas l'avoir expérimenté, ils expriment un reproche qui ne saurait m'être adressé et que, pour ma part, au moins, je repousse formellement.

Pour aborder l'étude comparative de ces divers pansements dits antiseptiques, il me paraît indispensable de présenter d'abord l'ensemble des faits sur lesquels doivent s'appuyer les conclusions que je me propose d'en déduire.

Je commencerai par exposer les résultats que m'a fourni l'alcool, puis ceux que j'ai obtenus du pansement ouaté et enfin les quelques grandes opérations dont j'ai demandé la guérison au pansement de Lister, laissant de côté les cas moins importants et moins probants par conséquent.

C'est pendant le siège de Paris et la Commune que je me suis servi d'alcool ou, pour être plus vrai, d'eau alcoolisée pour panser les grands blessés. Élève de Nélaton et témoin des succès qu'il avait obtenus à l'hôpital des Cliniques, je pansais presque tous les blessés avec de l'eau alcoolisée à laquelle j'ajoutais souvent du jus de citron pour exciter le bourgeonnement. Les résultats obtenus sont consignés dans deux rapports qui furent écrits dans les mois de mars et de juillet 1871. On ne saurait donc me reprocher d'avoir établi ces statistiques pour les besoins de ma cause. Cela est si vrai, qu'il est à peine fait mention du mode de pansement dans ces deux brochures.

La première statistique comprend les blessés du siège de Paris du mois de septembre 1870 au mois de mars 1871. Parmi les 99 blessés que j'ai admis dans une ambulance établie à l'école polonaise, sur le boulevard Montparnasse, 30 d'entre eux avaient reçu des blessures graves par armes à feu qui toutes ont exigé une intervention chirurgicale.

On y compte :

		Guérisons.	Morts.
1	Amputation de cuisse	»	1
1	Amputation du bras	1	»
2	Désarticulations de l'épaule	2	»
1	Castration	1	»
14	Plaies avec fracture ou lésions graves des os	12	2
11	Plaies en séton sans fracture mais ayant nécessité de larges débridements	11	»
30		27	3

Sur ces 30 individus 27 ont guéri, 3 sont morts, l'un 3 jours

Digitized by Google

après l'amputation de la cuisse, les deux autres à la suite de fractures comminutives de la cuisse sans amputation.

Pendant la Commune, mon ambulance était installée au château de Ville-d'Avray, dans des conditions meilleures d'aération et de nourriture. Sur les 90 blessés qui y furent admis 48 doivent être mis hors de cause, soit parce que leurs blessures étaient légères, soit parce qu'ils avaient des plaies pénétrantes de l'abdomen et de la poitrine ou de grands fracas des os du crâne et de la colonne vertébrale. Les 50 blessures graves ayant exigé des opérations et des pansements la plupart prolongés, se décomposent de la façon suivante :

	Guérisons.	Morts.
7 amputations de cuisse	5	2
3 désarticulations de l'épaule	1	2
2 amputations des bras	1	1
2 amputations de jambes	1	1
1 amputation de 5 métatarsiens	1	
9 plaies graves en séton de la cuisse	8	1
8 plaies graves de la cuisse avec fracture d'os	5	3
5 fractures communitives de jambe avec extraction d'esquilles	4	1
13 plaies simples en séton	13	
50	39	11

Je ferai de suite remarquer que la plupart de ces 11 décès ont eu lieu dans les quelques heures ou quelques jours qui ont suivi l'opération et qu'il est indispensable d'établir pour ces cas d'opérations désespérées une statistique spéciale, qui est d'autant plus rationnelle que la rapidité de la mort après l'opération met pour ainsi dire hors de cause toute espèce de pansement.

Si l'on voulait comparer ces statistiques intégrales à celles de Volkmann, il faudrait donc, à son exemple, en retrancher les opérations faites *in extremis*, c'est-à-dire suivies de mort avant que le pansement ait eu le temps d'agir. C'est ce que je ferai tout à l'heure, lorsque j'aurai présenté le tableau des résultats obtenus depuis la guerre.

Ceux-ci, au point de vue du pansement, peuvent être partagés en trois séries :

Dans la première je range les opérés pansés à l'alcool.

Les 48 cas graves de cette série se décomposent ainsi :

Digitized by Google

		Guérisons.	Morts.
1	amputation du pied		1
2	résections articulaires de 10 centimètres du tibia	2	
2	résections du coude	1	1
3	grandes résections de la diaphyse tibiale	3	
2	sutures osseuses des membres	2	
7	extractions de séquestres des membres	7	
31	ablations de tumeurs diverses	25	6
48		40	8

L'ensemble de ces trois séries de pansements alcoolisés forme un total de 128 opérations.

Si l'on met à part les opérés qui ont succombé dans les premiers jours qui ont suivi l'intervention chirurgicale, je note 7 décès dans les conditions suivantes :

Une fracture de cuisse amputée le 3 décembre 1870 pour phlegmon gangréneux ayant envahi tout le membre, mort le 6 décembre.

Un colonel, amputé le 21 mai, meurt le 25 d'hémorrhagie de la fémorale, survenue à la suite de vomissements causés par l'ingestion accidentelle d'eau de Cologne.

Un marin, amputé de la cuisse le 25 avril, meurt quelques heures après.

Un fédéré, blessé à l'épaule, reste 2 jours sans soins et arrive à l'ambulance avec un phlegmon gangréneux du membre; on lui désarticule le bras et il meurt le lendemain.

Un autre fédéré venu dans les mêmes conditions est désarticulé de l'épaule, le 6 juin ; meurt le 10.

Un troisième, blessé le 28 mai à la cuisse, reste sans soins jusqu'au 6 juin. Il arrive avec une fracture communitive du genou et un phlegmon gangréneux du membre. Il est amputé le 6 juin et meurt le 14 dans un état de septicémie dont il n'avait pu se relever.

Enfin, un 4e fédéré, ayant la jambe fracassé par un obus, est admis 6 jours après l'accident dans un état si déplorable que l'amputation de cuisse n'est même plus possible; on se contente de débrider la plaie gangréneuse le 10 juin et il succombe le 15.

J'ai fait remarquer d'ailleurs dans les rapports où j'ai consigné ces faits que l'arrivée de ces fédérés, blessés le 28 mai et laissés sans soins jusqu'au 6 juin, avait notablement modifié l'état sanitaire de l'ambulance ; à partir de ce moment, en effet, apparurent de graves complications sur quelques-unes de nos plaies qui paraissaient jusque-là en bonne voie de guérison.

En mettant de côté ces 7 cas, il reste 121 opérations dont les pansements ont été faits avec l'alcool.

Digitized by Google

Elles comprennent :

	Guérisons.	Morts.
6 amputations de cuisse	5	1
3 désarticulations de l'épaule	3	
3 amputations du bras	2	1
2 amputations de jambe	1	1
1 amputation des 5 métatarsiens	1	
1 castration compliquée de 2 sétons	1	
2 résections articulaires du genou et du tibia	2	
2 résections du coude	1	1
2 sutures osseuses des membres	2	
1 amputation du pied		1
33 plaies avec fractures comminutives et extraction d'esquilles ou de séquestres	26	7
33 plaies en séton des membres ayant exigé de larges débridements	32	1
31 ablations de tumeurs diverses du tronc et des membres	25	6
120	101	19

Soit 15, 8 0/0 de mortalité.

Passons au pansement ouaté.

Depuis 1872 j'ai pratiqué et pansé à la ouat e10 amputations de cuisse dont 8 pour lésions pathologiques et 2 pour blessures graves accidentelles. De ces 10 amputés, 8 ont guéri, 2 sont morts : l'un d'hémorrhagie au neuvième jour, l'autre d'épuisement 3 jours après l'opération. Ce dernier avait reçu un coup de feu dans le mollet et toute la jambe était sphacélée, lorsque je procédai à l'amputation de la cuisse. Si l'on place ce blessé dans une catégorie à part, il reste 9 amputations de cuisse dont 8 ont été suivies de guérisons, la plupart très rapides.

Quant au pansement de Lister, j'y a eu recours 3 fois dans des circonstances graves ; les autres opérations pour lesquelles j'ai fait ce pansement sont trop légères pour entrer en ligne de compte.

A Bicêtre, en 1876, un sergent de ville atteint d'une ostéo-arthrite purulente de l'épaule subit une résection des surfaces articulaires et fut immédiatement soumis au pansement de Lister : il mourut un mois après, non guéri, de phthisie pulmonaire.

J'ai déjà rapporté brièvement, dans une précédente séance, l'histoire du second malade. Il s'agissait d'une ostéo-myélite spontanée du tibia qui avait gagné le genou. Le canal médullaire de l'os fut trépané et évidé dans toute son étendue, et l'articulation du genou fut largement ouverte et drainée. 3 mois après, cet homme succombait, sous le pansement de Lister, à l'infection purulente.

Digitized by Google

Le troisième pansement a été appliqué sur une plaie par arme à feu qui avait broyé le cou-de-pied. 48 heures après l'accident, toute la jambe était envahie par un énorme gonflement phlegmoneux. Il fallut pratiquer deux longues incisions de chaque côté de la jambe et le pansement de Lister fut appliqué dans ses moindres détails. Après de nombreux accidents, sur lesquels j'aurai occasion de revenir, ce blessé guérit.

Je n'ai pas la prétention de croire que ces trois faits soient suffisant pour en tirer des conclusions, quelles qu'elles soient ; mais ces trois essais du pansement de Lister dans toute sa rigueur, ayant été continués pendant plus de 6 mois, m'ont permis d'étudier la marche des plaies soumises au lavage et aux émanations phéniquées, et de me former une opinion personnelle à leur endroit.

Il me semble que c'est avant tout dans la façon dont les plaies se comportent sous les pansements antiseptiques que le chirurgien doit chercher les motifs de se décider en faveur de tel ou tel pansement. A ce titre, permettez-moi tout d'abord d'exprimer mon sentiment sur le pansement ouaté, quoiqu'il n'ait pas été mis en cause par notre collègue, M. Perrin.

En dehors de ses propriétés théoriques très contestables et très contestées au point de vue antiseptique, il faut bien lui reconnaître trois grands avantages qui, à nos yeux, rendent compte de ses succès et lui suffisent pour motiver son adoption dans certains cas de la pratique chirurgicale et surtout de la chirurgie militaire.

Ces trois avantages sont : l'immobilisation de la plaie dont personne ne conteste l'importance; la compression des tissus, grâce à laquelle il prévient ou modère les réactions inflammatoires du voisinage, et, enfin, l'entretien d'une température constante et uniforme autour des parties lésées. Grâce à la disposition favorable des parties molles autour du fémur et de l'humérus, les amputations de cuisse et de bras me semblent les seules qui se prêtent à l'emploi de la ouate. Encore, ne le conseillerais-je que dans les amputations primitives ou pathologiques car, lorsque les tissus sont gorgés de liquides plus ou moins septiques, la compression qu'il exerce expose l'opéré non seulement au sphacèle des lambeaux, mais encore aux infiltrations purulentes. La crainte de ces complications, jointe à l'impossibilité de surveiller la plaie, m'a toujours empêché d'y recourir dans toute autre amputation.

Revenons maintenant aux pansements à l'alcool. Pour ma part, les faits m'ont convaincu que l'alcool à 90° est un antiseptique aussi énergique que les solutions à 2 ou à 5 0/0 d'acide phénique.

Il est douloureux, a-t-on dit. Oui, c'est vrai. A cet état de concentration, son application sur les plaies fraîches, provoque une

Digitized by Google

douleur vive et cuisante ; mais il faut avouer que cette douleur est passagère et ne dure guère. D'ailleurs, je ne me sers qu'une fois d'alcool pur pour laver les surfaces saignantes. Les lavages consécutifs sont faits avec une solution composée par moitié d'eau et d'alcool.

Quant à sa propriété coagulante, je la crois égale, quoique non identique, à la solution forte de Lister, surtout lorsqu'on l'emploie chaud, comme j'ai l'habitude de le faire. L'écoulement de sang s'arrête promptement à la suite de ce lavage, et il ne se fait plus à la surface de la plaie qu'un suintement sanguinolent abondant, tel qu'on l'observe, d'ailleurs, après les lotions phéniques.

Un autre reproche plus sérieux fait à l'alcool, c'est la lenteur de la cicatrisation. Aussi plusieurs chirurgiens, et notamment M. Guyon, conseillent-ils de remplacer l'alcool par un autre topique, lorsque les phénomènes de réaction inflammatoire ne sont plus à redouter. On ne peut nier, en effet, qu'une plaie dont la surface est constamment imbibée d'alcool ne bourgeonne que lentement. Souvent même apparaît à sa surface une mince couche grisâtre de sérum coagulé sous laquelle la réparation ne fait aucun progrès. Je ne sais si M. Perrin, dans ses essais d'irrigation continue avec l'alcool pur, a obtenu des cicatrisations rapides ; mais, si partisan que l'on soit de l'alcool, il faut bien admettre qu'en général la cicatrisation est lente, lorsque le contact entre la plaie et les liquides antiseptiques est intime et permanent.

J'ai remarqué, d'ailleurs, que les solutions phéniquées produisaient exactement le même effet à la surface des plaies qui en étaient constamment imprégnées. Cette remarqne date de l'époque où M. Maisonneuve, le promoteur sinon l'inventeur des pansements phéniqués, bourrait les plaies de ses opérés de charpie préalablement trempée dans une solution phéniquée, même plus faible que celle de Lister.

J'imagine que c'est la même remarque qui a conduit l'éminent chirurgien d'Édimbourg à inventer le *protective* pour soustraire la surface des plaies au contact permanent de l'acide phénique. Quoi qu'il en soit de cette supposition, sur laquelle M. Lucas-Championnière voudra sans doute nous donner son avis, elle m'a conduit depuis longtemps à faire pour l'alcool ce que Lister a fait pour l'acide phénique. Au lieu de laisser la plaie constamment en contact avec l'alcool, je la recouvre et l'isole avec une mince feuille de gutta-percha laminée, qui me sert de *protective*. Puis, sur cette toile imperméable qui déborde à peine les contours de la plaie, j'étends au loin une couche d'ouate imbibée d'alcool pur. Enfin le tout est enveloppé d'une feuille de taffetas gommé, maintenue par une bande.

Digitized by Google

Il est bien entendu que des drains préalablement trempés dans l'alcool ont été placés dans les anfractuosités de la plaie pour permettre et favoriser l'écoulement des liquides.

Ainsi améliorés, les pansements alcoolisés m'ont donné d'excellents résultats. Il n'y a plus de ralentissement dans la marche des plaies; les bourgeons charnus apparaissent et se cicatrisent aussi rapidement que sous le pansement de Lister.

L'état des parties voisines reste remarquable par l'absence de gonflement, de rougeur, et de réaction inflammatoire. Sous ce rapport les vapeurs alcoolisées, comme les vapeurs phéniquées du reste, constituent un antiphlogistique des plus puissants et des plus efficaces ; maintes fois, pendant mon séjour à Lourcine, il m'est arrivé d'arrêter net des métro-péritonites qui s'annonçaient comme devant être très graves, en faisant appliquer sur tout l'abdomen et renouveler souvent des serviettes trempées dans l'alcool pur. Les résultats étaient si frappants, les douleurs, les vomissements, le tympanisme disparaissaient avec une telle rapidité que l'infirmière du service n'attendait même plus des ordres pour procéder à ce pansement. Dès qu'une accouchée était prise de frisson, de douleurs et de vomissements, elle recourait à l'alcool, et je dois dire que, grâce à ce moyen, pendant mes deux années de séjour à Lourcine, je n'ai vu se confirmer ni une péritonite, ni une métro-péritonite sur plus de 150 accouchées.

C'est encore à l'alcool que j'ai recours pour couper court aux angioleucites, aux anthrax et aux phlegmons à leur début. Maintes fois j'ai vu ces inflammations jugulées, ou du moins limitées lorsque déjà la suppuration avait commencé à s'établir.

Pour obtenir ce résultat, il faut envelopper le membre tout entier de serviettes ou de ouate imbibées d'alcool pur et les renouveler dès que la douleur reparaît, c'est-à-dire toutes les 5 ou 6 heures. Quelquefois une légère ivresse due à l'absorption des vapeurs alcooliques survient; mais cette ivresse même n'est pas nuisible ; elle ne se manifeste le plus souvent que par un sommeil tranquille et réparateur.

Ces applications réitérées d'alcool ne sont guère applicables aux pansements ordinaires; elles seraient plus nuisibles qu'utiles à la marche des plaies. Il serait même à désirer qu'on trouvât le moyen de régulariser et de prolonger les émanations alcooliques dans le voisinage des plaies, de la même façon que Lister a su avec la gaze phéniquée proportionner et modérer l'évaporation de l'acide phénique. J'ai, dans cette intention, commencé quelques essais : des mélanges avec la glycérine, avec la térébenthine qui elle aussi est un excellent antiphlogistique, ou avec des corps neutres comme l'argile sont en ce moment expérimentés dans mes salles. Les ré-

Digitized by Google

sultats n'en sont pas encore assez nets pour que je puisse conseiller telle ou telle de ces préparations.

Ce qui en effet a manqué aux pansements alcoolisés pour être parfaits, c'est une bonne méthode d'application. Si l'on parvient, comme il y a lieu de l'espérer, à trouver un bon moyen de régulariser les vapeurs alcooliques à la surface des plaies, je suis convaincu que non seulement les pansements alcoolisés ne seront pas inférieurs au pansement de Lister, mais qu'ils lui seront supérieurs. Celui-ci en effet a quelques inconvénients, déjà signalés sans doute, mais sur quelques-uns desquels vous me permettrez de revenir. Le plus grave est la possibilité d'une intoxication, d'une sorte d'empoisonnement lorsque le pansement de Lister est appliqué sur une grande surface, sur toute l'étendue d'un membre par exemple.

Chez un de mes malades dont le pied et la jambe étaient le siège de vastes plaies, le pansement de Lister enveloppait le membre jusqu'au-dessus du genou; dès le 4e jour, les urines devinrent noires et le 12e jour le malade fut pris à plusieurs reprises de vomissements ou de vomituritions accompagnées de dyspnée et d'un état syncopal alarmant ; ces crises s'étant reproduites à plusieurs reprises à la suite des pansements il ne fut plus douteux pour moi qu'elles étaient dues à une sorte d'empoisonnement par l'acide phénique, et de fait tous les accidents cessèrent dès que ce mode de pansement fut supprimé.

C'est encore chez ce même malade, et sous le pansement de Lister, que j'ai vu apparaître par intervalle à la surface de la plaie des exsudats blancs grisâtres analogues si non semblables à ceux de la pourriture d'hôpital. La même complication s'est montrée d'ailleurs plusieurs plusieurs fois chez des opérés pansés à l'alcool, et pour être juste, il faut ajouter que sur les plaies phéniquées ou alcoolisées ces exsudats pseudo-membraneux parfois ulcéreux sont restés des phénomènes locaux qui n'ont eu aucun retentissement sur l'état général.

Quant aux érythèmes et aux érysipèles qui se montrent dans le voisinage des plaies sous le pansement de Lister, je les ai observés 2 fois ; mais il m'a semblé qu'ils étaient dus à l'aspersion exagérée de la gaze phéniquée.

Enfin j'ai signalé plus haut un cas d'infection purulente développée sous un pansement de Lister; ce n'est pas pour prétendre que les opérés sont à l'abri de cette complication lorsqu'on se sert d'alcool.

Je suis de ceux qui croient que l'infection purulente peut suivre pour s'introduire dans l'organisme d'autres voies que celle d'une

Digitized by Google

plaie, mais il n'en est pas moins vrai que la plaie sera toujours la grande porte d'entrée.

Les chirurgiens qui prétendent lui avoir à tout jamais fermé la porte avec le pansement de Lister se trompent et s'exposent à de cruelles déceptions.

Au beau temps de l'infection purulente et des pansements au cérat, pardonnez-moi cet euphémisme, Velpeau, sur 47 opérations de tumeurs bénignes du sein, comptait 47 guérisons.

Faudrait-il conclure de cette belle statistique que les pansements simples qu'il employait étaient supérieurs à ceux que nous discutons aujourd'hui ; non, assurément, car nous savons que ces succès sont dus beaucoup plus aux conditions anatomiques favorables de ces sortes de plaies qu'au choix du pansement lui-même.

C'est donc bien moins d'après des statistiques qui quoi qu'on fasse ne sont jamais absolument comparables, qu'il faut faire choix d'un mode de pansement. Actuellement que les méthodes antiseptiques sont universellement adoptées, ce que doivent à mon avis viser les chirurgiens c'est de démontrer que chaque opération nécessite pour ainsi dire un pansement spécial ou, pour être plus explicite, nécessite des conditions particulières en vue de telle ou telle indication à remplir.

Avant de terminer et pour ceux qui attachent une importance capitale aux statistiques, je tiens à mettre en regard non pas toutes les opérations, car, je viens de le dire, elles ne seraient pas comparables, mais au moins certaines d'entre elles, telles par exemple que les amputations de cuisse.

M. Lucas-Championnière a donné dans son livre les résultats de Volkmann qu'il considère comme les plus satisfaisants qu'on ait obtenus. En 1874 et 1875, M. Volkmann a fait 15 amputations de cuisse, dont 5 ont été suivies de mort. J'ai donné le résultat de mes 18 amputations de cuisse : 5 de mes amputés ont succombé.

Les résultats obtenus par l'alcool ou le pansement ouaté sont donc aussi satisfaisants que ceux de Volkmann avec le pansement de Lister.

J'ai donc le droit de conclure que si le pansement de Lister est bon, le pansement à l'alcool ne l'est pas moins. J'ajoute que si l'on parvient à réaliser les desiderata que j'ai indiqués, c'est à ce dernier qu'il faudra donner la préférence parce qu'il en aura tous les avantages sans en avoir les inconvénients.

M. Desprès. Si ce n'était, Messieurs, l'intérêt qu'il y a toujours à rechercher la vérité, il serait peut-être peu généreux de renouveler le coup que M. Perrin a dirigé contre le pansement de M. Lister et surtout contre l'interprétation qu'on en a donnée.

En effet, moins de 3 ans après des élans d'enthousiasme

Digitized by Google

exclusif qui ne permettaient pas, même ici, la moindre contradiction, vous avez entendu M. Verneuil dire que des pansements autre que celui de M. Lister étaient bons aussi.

Il a été enfin reconnu qu'un malade traité par le pansement de M. Lister, le mieux appliqué, pouvait à la rigueur succomber. Vous avez entendu confesser que parmi les arguments destinés à faire préférer l'acide phénique à l'alcool, la cherté de l'alcool était à considérer. Quand un pansement en est arrivé à s'appuyer sur la question économique, il est en vérité assez compromis. Enfin, vous avez tous reçu comme moi le rapport des chirurgiens de Moscou, qui traite assez légèrement le pansement de M. Lister, et vante le pansement des plaies à l'air libre, c'est-à-dire l'absence de tout pansement. Ce pansement a déjà ses apôtres, quoique le sort du pansement de M. Lister lui soit sans aucun doute réservé : la chute après l'apothéose.

Messieurs, depuis que j'ai vu faire de la chirurgie et que j'en ai fait moi-même, j'ai toujours été persuadé qu'il n'y avait pas de pansement panacée applicable à toutes les plaies, et que c'était une faute de le chercher. Aussitôt que j'ai eu l'occasion d'enseigner mes convictions et de les écrire, je les ai formulés ainsi : *Il n'y a aucun pansement applicable à toutes les plaies. A tous les moments de la réparation d'une plaie le même pansement ne convient pas*[1]. J'ai toujours dirigé ma conduite dans cet esprit, et c'est pour cela que dès l'apparition du pansement dit antiseptique parmi nous, j'ai refusé de me laisser entraîner à la suite des apologistes du pansement anglais.

Un chirurgien soigneux qui saisit bien les indications d'une opération ou de l'application d'un pansement, surveille la préparation des opérés, et l'hygiène de ses blessés obtient partout, à malade égal, les mêmes succès avec des pansements très divers ; mais celui qui guérit le plus de blessés et d'opérés ou qui vient d'avoir une série heureuse, est-il en droit de dire qu'il a le pansement modèle ? Je dis hardiment non.

Le pansement de M. Lister nous a été apporté comme un pansement modèle ; je me suis donc montré incrédule, et j'ai manifesté même devant M. Lister mon incrédulité.

Nous sommes assez vieux pour nous rappeler d'autres importations anglaises : vous avez entendu parler du voyage de Roux, à Londres, en 1814, et du livre qui en est sorti, *Parallèle de la chirurgie anglaise et française*. Je ne dirai pas le motif qui avait guidé Roux ; mais vous vous rappelez qu'il est revenu s'écriant avec enthousiasme : Les Anglais réunissent leur plaies par première

[1] Desprès, *La chirurgie journalière*, Paris, 1877, p. 9.

Digitized by Google

intention. Vous ne réunissez pas en France, et c'est pour cela que les Anglais ont plus de succès que vous.

On a réuni, on a perdu autant de blessés ; on a remarqué ensuite que la réunion par première intention complète n'était pas réelle dans les plaies avec perte de substance. Velpeau l'a montré de reste. En 1859, M. Topinard est retourné à Londres, et il en est revenu avec un sujet de thèse, *Coup d'œil sur la chirurgie anglaise*, et cette fois encore il nous disait : Les Anglais font mieux que nous.

« Le motif de leur succès, dit-il, ne réside ni dans l'exposition de la plaie à l'air, ni dans le pansement, mais dans des méthodes et les préceptes..... J'attribue la meilleure part à l'hygiène des salles, à l'usage des toniques et à l'emploi du *Lint* et de l'eau froide. » On a pansé à la manière anglaise, on a nourri les blessés comme le faisait Boyer le fils et d'autres chez nous, on s'est préoccupé de l'hygiène, on a donné de l'alcool aux blessés. On a discuté l'hygiène hospitalière à l'Académie de médecine, puis ici même; et de tout le bruit qui s'est fait à cette occasion, il en est resté que M. Lefort fait un pansement qui se rapproche de celui des Anglais, le pansement par balnéation continue. On a perdu des malades comme auparavant, les statistiques francaises ont été moins bonnes que les statistiques anglaises, et c'est alors que les pansements à l'alcool pur ont été employés chez nous avec des succès et des revers.

Le pansement de Lister arrive ensuite, annoncé par un article de mon ami le Dr de Valcourt, dans la *Gazette médicale*, en 1875, il est révélé par le livre de M. Lucas-Champonnière. Vous vous rappelez les paroles de M. Lucas-Champonnière dans la dernière séance. Nous, disait-il, M. Lister et lui, nous avons réduit à presque rien les influences de terrains et de milieu. Nous avons le pansement panacée et notre pansement vaut mieux que les autres.

Voyez les contradictions, trois fois en 60 ans on vient nous dire: les statistiques anglaises sont meilleures que les nôtres, et trois fois c'était pour une raison différente. Les oppositions sont flagrantes, il faut que le cosmopolitisme de quelques-uns des nôtres soit bien robuste pour ne pas être ébranlé. Il y a une raison à ces faits, et je la dirai tout à l'heure.

Mais j'aborde, Messieurs, les deux points en litige dans la discussion actuelle :

Y a-t-il un pansement antiseptique, et le pansement de M. Lister est-il le meilleur pansement antiseptique ?

Les statistiques prouvent-elles l'efficacité réelle du pansement de M. Lister ?

Et d'abord M. Verneuil vient nous dire : Il y a une doctrine de la

Digitized by Google

septicémie, cela appelait le pansement antiseptique. L'affirmation est grave et je suis obligé de prendre la question d'un peu plus haut.

Une doctrine de la septicémie ! mais où est-elle ? Je connais la théorie ancienne de la phlébite, celle qui est justifiée par le plus grand nombre de faits, et qui échappe aux agents dits antiseptiques. De la discussion académique sur l'infection purulente, il est bien sorti une théorie due à M. Verneuil. La théorie d'un poison du sang, la sepsine ou un composé de sepsine née dans la plaie, ou autour de la plaie. Je ne pense pas que M. Verneuil attribue à la sepsine d'autre valeur que celle d'un ferment hypothétique, et je rapprocherai volontiers la thèse qu'il a soutenue des opinions des partisans des diathèses.

M. Lister et d'autres disent que l'infection purulente et les accidents des plaies sont dus à la *putréfaction du pus dans les plaies :* ce sont les propres expressions de M. Lister.

M. A. Guérin et les physiologistes expérimentateurs, ont dit que la putréfaction et la putridité du pus étaient dues au contact des germes de l'atmosphère, et que les accidents des plaies étaient dus à la putridité des plaies. Vous voyez que c'est la théorie de la fermentation appliquée à la suppuration et à la septicémie.

Vous jugerez tout à l'heure, si l'une quelconque de ces théories est justifiée. Et d'abord, il y a 3 variétés d'infection des blessés et opérés. Il y a la septicémie des premières 24 heures; l'homme est sidéré, il est empoisonné par les gaz développés dans sa plaie, il meurt asphyxié par des gaz méphitiques absorbés par ses veines comme les ouvriers sont asphyxiés dans les fosses d'aisance, par les gaz qu'ils respirent. Vous avez vu de ces malades, atteints de traumatismes multiples, avec de l'emphysème traumatique, qui ont le teint asphyxique, le pouls misérable, les extrémités froides, et succombent de la sorte en quelques heures. Il n'y a là qu'un empoisonnement mécanique, et il n'y a pas de pansement antiseptique qui tienne, les malades meurent en 24 heures.

Il y a ensuite les infections putrides ou septicémiques qui tuent dans les 4 jours sans abcès métastatiques. Ce sont les infections qui emportent les diabétiques, les urémiques, les alcooliques, et en général, les malades maladifs ou mal préparés aux opérations et aux traumatismes.

Enfin, il y a les malades qui sont pris d'infection purulente avec abcès métastatique du 4e au 22e jour, et beaucoup ont une plaie qui bourgeonne bien, au moment où l'infection les prend : pour cette variété, la doctrine de la phlébite est encore vraie, et je pense que les influences extérieures physiques et morales sont pour beaucoup

Digitized by Google

Probably misplaced in pagining

dans la cause déterminante de la pyohémie, c'est-à-dire des abcès métastatiques.

Je ne puis m'étendre plus longuement sur ce point, mais je dois, dire encore que M. Pasteur a fait des expériences. Ces expériences, dont je suis le premier à reconnaître la valeur et l'exactitude irréprochables, n'ont vérifié ni la théorie de la sepsine ni la théorie de la fermentation du pus ; aussi vous avez entendu, dans la dernière séance, M. Lucas-Championnière faire une prudente retraite, et dire : M. Lister ne tient pas absolument à ce que sa théorie soit d'accord avec celle des physiologistes expérimentateurs.

M. Pasteur, dont, je le répète, je respecte les expériences toutes inattaquables, a bien senti lui-même que les théories, y compris celles de M. Lister, étaient en désaccord avec les faits. Il a édifié de nouvelles expériences, et il a lu à l'Académie des sciences le mémoire que vous connaissez, fait en collaboration avec MM. Joubert et Chamberland (séance du 6 mai 1878). Là il déclare que du sang pris chez un septicémique contenant des microbes, vibrions ou autres, restait inoffensif, que l'air les tuait comme il tuait les vibrions de la fermentation butyrique; mais que, en couche épaisse et à l'abri du contact de l'air, le vibrion se reproduisait et conservait sa propriété virulente.

Je tiens tous ces résultats comme vrais, mais autre chose est le corps humain. Les expériences de laboratoire n'ont rien à donner pour la chirurgie. Tant que l'on n'aura pas une notion exacte de la nutrition, les expériences chimiques et physiologiques ne nous donneront rien de positif sur la réparation des plaies et les accidents de la réparation des plaies.

Au contraire, nous avons des expériences journalières que la nature exécute devant nous à toute heure, et vous allez voir jusqu'à quel point elles justifient la théorie de la septicémie et la doctrine des fermentations des microbes anaérobies, des vibrions de la putréfaction, etc. Je le répéterai, on arrache annuellement à Paris 100 à 120,000 dents, on fracture les alvéoles, on contusionne et on déchire la muqueuse des gencives. Eh bien ! quel est celui de vous qui a vu un cas d'infection purulente à la suite de l'avulsion d'une dent faite en un moment opportun, c'est-à-dire quand il n'y a pas de fluxion dentaire? Un seul d'entre vous a-t-il vu cela une fois? Eh bien! cette plaie de l'avulsion d'une dent, cette plaie compliquée située dans l'atmosphère de la bouche, au contact de débris putrides d'aliments, garnie de vibrions de toute sorte, elle guérit sans pansement ; la salive, c'est-à-dire une humidité constante, suffit à la guérison. Bien plus, vous avez vu que M. Magitot arrachait une dent et la remplaçait par une autre dent. C'est là une plaie avec dénudation des os, arrachement du périoste,

Digitized by Google

compliquée de corps étranger, et il n'y a aucun accident. M. Magitot vous l'a dit et vous l'a répété.

Qu'on ne me répète pas ce que j'ai entendu dire : la salive est antiseptique. Elle est si peu antiseptique que quand il y a une fracture double de la mâchoire inférieure, si peu que soit déchirée la muqueuse, les chances d'infection putride, d'infection purulente, sont tellement à redouter, que MM. Chassaignac et Richet ont longuement insisté sur le traitement préventif de ces terribles accidents.

Elle est là, pourtant, la salive. Où sont donc ses propriétés antiseptiques ? Ah ! c'est que le danger à conjurer est autre cette fois, l'humidité constante ne suffit plus, il faut empêcher les fragments de frotter l'un contre l'autre, il faut tenir les fragments au contact, empêcher la mobilité qui est une cause d'irritation et entrave la réparation naturelle de la plaie.

Ces deux expériences valent toutes les théories et toutes les expériences de laboratoire, et j'en ai, depuis bien des années, tiré cette conclusion que le pansement physiologique des plaies est le pansement quelconque qui assure une *humidité constante* sur les plaies et maintient les lèvres de cette plaie dans une *immobilité absolue*.

C'est encore par des faits que je veux répondre à la théorie des antiseptiques. J'ai fait venir ici en voiture un malade de l'hôpital Cochin. Il y a 14 jours, il a eu le pouce et le métacarpien droits arrachés par une machine contondante. Les os étaient brisés comminutivement; le fond, les bords de la plaie étaient contus, mâchés; mes internes ont appliqué, suivant l'habitude du service, le pansement par occlusion avec les bandelettes de diachylum. C'est le pansement de M. Chassaignac, simplifié. Vous allez voir défaire ce pansement. Vous constatez d'abord que l'air passe facilement entre la bandelette de diachylum et la plaie (ici le bandage du malade est enlevé, la plaie est rose et couverte de bourgeons charnus de belle apparence). Ce pansement porte une odeur que vous sentez tous : mettez sous le microscope un peu du pus qu'il renferme et qui assure une humidité constante sur la plaie du malade, et vous y verrez tous les vibrions connus et inconnus du pus. Voici son tracé de température et vous pouvez voir que la température n'a jamais dépassé 37°,8. Reconnaissez que ce pansement est le moins antiseptique de tous les pansements et voyez l'état du malade; montrez-moi avec vos pansements que vous renouvelez tous les jours, au quatorzième jour, un malade semblable, en aussi bon état !

J'ai eu, je le dis de suite, depuis 8 ans, pour des plaies de la main et des doigts, au-dessous des articulations carpo-métacarpiennes (je n'applique ce pansement que jusque-là), 85 cas de ce

Digitized by Google

genre, graves la plupart, et je n'ai eu aucune infection purulente : deux malades sont morts du tétanos. Chez un des deux la plaie était cicatrisée au moment où le tétanos a débuté. Montrez-moi des malades pareils et dans le même état avec le pansement de M. Lister ou le pansement ouaté, et n'oubliez pas qu'il s'agit d'une de ces plaies par arrachement que l'on traite volontiers par l'amputation.

J'applique ce pansement aux mains, Messieurs, parce que ce pansement est celui qui assure le mieux les deux conditions essentielles des pansements : l'immobilité absolue et l'humidité constante. Ici c'est le pus qui est le topique. Cæsar Magatus avait raison : le pus est le topique naturel des plaies, et c'est lui qui, dans ce pansement comme dans le pansement ouaté de M. Guérin, est l'agent humide. Mais, Messieurs, je n'applique pas ailleurs ce pansement, j'applique ailleurs celui qui tient le mieux et est le mieux approprié à la région. Vous verrez que pour les amputations j'ai un autre système, et que, pour les ablations de tumeurs avec perte de substance, je ne fais pas le même pansement que pour les amputations. Pour les plaies contuses de la face et de la tête j'emploie un autre pansement, le simple cataplasme.

Messieurs, en voulant abréger, j'ai écourté déjà plusieurs parties, car je ne voudrais pas abuser de l'attention de la Société. Cependant je dois réparer un oubli. Il y a une théorie de la septicémie qui a été défendue à l'Académie par M. Lefort, j'ai besoin de dire que je ne saurais y rattacher les faits que j'ai observés ; en effet, dans la septicémie du premier jour, qu'a à faire du pus de son voisin le malade empoisonné par les gaz d'un emphysème traumatique ? dans l'infection des quatre premiers jours, un diabétique, un alcoolique ou un urémique ont assez de leur diathèse pour succomber. Quant à l'infection des 4e aux 22 et 24e jours, dans les cas surtout ou la plaie bourgeonne, est-ce que l'absorption du pus du malade d'un lit voisin est possible puisque, d'après les expériences de Demarquay, l'absorption n'a pas lieu sur les surfaces recouvertes de bourgeons charnus ?

J'arrive, Messieurs, aux statistiques que M. Perrin a traitées à mon sens avec un excès d'indulgence : ces statistiques sont celles qui ont été produites au congrès des chirurgiens allemands, en 1877, et que j'emprunte au *Bulletin de thérapeutique*, 1877, t. XICII, p. 234. (Statistique due à MM. Wolkmann et Paul Kraske.) Je prendrai la statistique telle qu'elle est, et j'y constate que les faits sont groupés avec une grande habileté.

Cas non compliqués.

Cas compliqués.

Blessés entrés avec septicémie ou pyohémie.

Digitized by Google

Je ne blâme pas la division, mais je ferai ma statistique des amputations de la même façon. Les résultats sont très beaux. Mais enfin il y a des morts, et des morts pour des plaies pansées avec le procédé de M. Lister.

Seulement je remarque, par exemple, que dans le groupe des blessés avec septicémie, il y a entre autres faits : garçon de 14 ans, pyohémie suite de blessure des parties molles, reçue 19 semaines auparavant; amputation de cuisse, guérison. — Homme de 60 ans, avec plaie virulente du doigt, œdème purulent aigu, amputation du bras, guérison. — Ces deux faits sont là pour donner des cas de guérison, on comprend l'artifice.

Pour les amputations de la cuisse, dans les cas non compliqués, il y a 1 mort sur 42 cas, et cela comprend les amputations traumatiques et les pathologiques; dans les cas compliqués, il y a 4 amputations, 4 morts.

Je comparerai tout à l'heure mes opérations sur le sein avec celles des Allemands, mais j'y arrête un instant votre attention : 110 opérées, 6 mortes, mais on ajoute 2 sur les 6, mortes de marasme.

Il n'est pas question des opérations pour d'autres tumeurs dans diverses régions.

Je n'attache pas d'importance aux faits d'ostéotomie, dont quelques-uns sont des opérations que l'on fait quand l'on n'en a pas d'autres à faire; je comparerai ce qui est comparable, les amputations de la cuisse, en particulier, les tumeurs du sein et les grosses tumeurs dans les autres régions du corps.

Vous avez pu remarquer que toutes les plaies d'opérations et les plaies ont été traitées par le pansement antiseptique, c'est-à-dire un pansement unique. Les résultats, nous a-t-on dit, sont éblouissants. Permettez-moi de vous présenter maintenant la statistique intégrale de l'hospice Cochin, pendant les huit années que j'y ai passés, et celle des pansements divers qui y ont été appliqués suivant le siège des blessures.

Je ne citerai pas les opérations exceptionnelles suivies de mort ou de guérison que je vous ai communiqués ici. Opération d'Esmarch, adénome du voile du palais, exostose du sinus maxillaire, etc., ni les faits publiés d'ovariotomie, d'anévrysme et de taille. Je passe sur 28 fistules à l'anus opérées avec 1 seul mort ; 9 kystes sébacés enlevés de la face que d'autres ont vu compliqués d'érysipèle mortels, et qui ont guéri tous les 9 par réunion simple sous un cataplasme et sans accidents ; 6 cancroïdes avec ablation de ganglions et suivis de suture, tous guéris sous un cataplasme ou des compresses mouillés.

Digitized by Google

Je m'arrête aux amputations graves, voici ma statistique construite commme l'ont fait MM. Volkmann et P. Kraske.

Amputations de cuisse : 1° traumatiques compliquées 3, morts 3, un cas de septicémie aiguë, amputation pour gangrène consécutive à une fracture simple avec oblitération d'artère;

2° Traumatiques non compliquées 4, guéris 4.

3° 3 Amputations pathologiques compliquées, 2 morts; 2 amputés pendant la septicémie.

4° Pathologiques non compliqués 5, guéris 5;

5° Amputations pour sarcomes gangrenés de la cuisse, cas compliqués avec septicémie, deux fois la septicémie gangreneuse à continué; donc 2, morts 2.

M. Verneuil. Et la jambe?

M. Desprès, *continuant*. Amputation de la jambe, opérations faites sur des malades septicémiques 2, morts 2. J'ai fait peu d'amputations de jambe, l'amputation de la cuisse me paraît toujours préférable à tous égards.

Désarticulations de l'épaule, cas compliqués 2, morts 2. Un arrachement du bras avec fracture de l'omoplate, un bras haché par un hache-paille et arraché.

Amputation du bras. Cas compliqués 1, mort 1.

Cas simples traumatiques 1, guéri 1.

Cas simples pathologiques 2, guéris 2.

Je passe sur 6 amputations d'orteils avec la moitié antérieure du métacarpien, car je ne désarticule pas volontiers les orteils, et sur les amputations de 4 orteils, tous les malades ont guéri.

6 désarticulations, 1 du pied guéri et 5 sous-astragaliennes 1 mort de pyohémie, 4 guéris, 1 mort tuberculeux 3 mois après l'amputation. Je dédaigne ici de faire la distinction des cas simples et compliqués. Le cas de mort est celui d'un homme qui avait eu tout le membre contusionné et avait un vaste épanchement de sang depuis la racine de la cuisse jusqu'au pied; je me suis servi de la plaie du pied pour l'incision du lambeau. J'aurais amputé plus haut, j'aurais coupé en plein épanchement sanguin et le résultat me paraissait devoir être le même.

Mes cas compliqués, Messieurs, valent ceux des Allemands : deux fois j'ai amputé la cuisse de malades exsangues ayant l'un, une fracture comminutive de la jambe du côté opposé avec vaste épanchement sanguin, l'autre une fracture comminutive du col du fémur du même côté que la blessure du genou qui nécessitait l'opération. J'ai opéré ces malades pour ne pas les quitter sans leur faire quelque chose. On laisse ainsi à ces malades quelque espoir jusqu'à leur mort. Une autre fois il s'agissait d'une malade qui

Digitized by Google

avait une fracture simple et des traumatismes multiples ; elle avait une thrombose de l'artère fémorale et elle eut de la grangrène. J'ai dû opérer la malade pendant la période de fièvre. Comparez ces faits avec les cas compliqués des Allemands et vous verrez que je n'ai rien exagéré.

Quant à l'amputé du bras, mort, c'est un vieillard qui avait le bras brûlé au 6e degré, que j'ai amputé pour débarrasser les voisins de lit de l'odeur insupportable de la gangrène.

J'ajouterai brièvement, que j'ai eu 2 amputations de l'avant-bras : 1 mort, 4 mois après l'amputation de tubercules, 1 guéri.

Messieurs, j'emploie pour les amputations le vieux pansement. L'amputation circulaire sur les segments de membre a un seul os, la cuisse en particulier. Je serre le moignon avec une bande roulée, je rapproche les lèvres de la plaie avec des bandes de diachylum, excepté à l'endroit où sortent mes fils à ligature qui sont en lin, je place le 1er jour sur la plaie recouverte d'un linge troué enduit de cérat un gâteau de charpie imbibé d'alcool camphré...

Plusieurs membres. C'est le pansement à l'alcool.

M. Desprès. Non, car je ne place de l'alcool pur que le 1er jour, les autres jours, je m'en garde bien, l'alcool cause des douleurs vives aux malades, c'est en cela que le pansement à l'alcool pur a son mauvais côté. J'arrose la charpie avec de l'eau légèrement additionnée d'alcool camphré, le pansement est arrosé avec de l'eau toute les 2 ou 3 heures. Avec ce pansement j'ai de la réunion superficielle et de la réunion profonde. Je l'ai constaté quand, par hasard j'ai été obligé de désunir la plaie pour remédier à une hémorrhagie consécutive. Je ne place pas de drain, le pus des premiers jours s'écoule le long des fils à ligatures, aussi bien que par les drains que placent M. Azam et M. Lister. Quand les ligatures sont tombées, le pus coule bien lié et à peine abondant, je place alors le vulgaire pansement simple, linge troué enduit de cérat et charpie sèche. Je surveille d'ailleurs tout le temps l'hygiène et les fonctions des opérés, j'ajoute que je fais le pansement moi-même tous les jours.

Pour les amputations des doigts et des orteils, je fais le pansement par occlusion avec les bandelettes de diachylum.

Toutes les fois que les malades n'étaient pas dans des conditions qui seules les mettaient en danger de mort, j'ai guéri les malades. Si je m'étais abstenu d'opérer des malades que je jugeai perdus, j'aurais une statistique bien meilleure. Mais j'ai fait ce qui est dans l'esprit des Français, j'ai opéré des malades pour lesquels tout espoir était à peu près perdu. Je n'ai pas voulu les abandonner sans apparence de secours. Lorsqu'il s'agissait de tumeur

Digitized by Google

blanche chez des malades en bon état, ou de traumatismes récents limités chez des sujets ayant perdu peu de sang, fussent-ils alcooliques, je les ai guéris comme nous les avons tous guéris et nous les guérirons encore avec un pansement quelconque, pourvu qu'il réalise les conditions physiologiques nécessaires, l'athmosphère humide et l'immobilité de la plaie.

C'est ici, Messieurs, que je veux donner la raison des statistiques étrangères si brillantes, citées par Roux, M. Topinard, et enfin par les partisans du pansement de Lister. Ces statistiques, vous le savez, sont toujours plus brillantes que les françaises. Les Anglais, les Américains et les Allemands ont leurs qualités, mais nous avons les nôtres. Ce n'est qu'en France que l'on établit des diagnostics rigoureux et que l'on porte des pronostics sûrs; c'est là notre supériorité. Ce n'est pas nous qui portons des diagnostics de diarrhée, marasme, consomption, œdème purulent, etc.; vous n'avez qu'à lire les observations étrangères et vous serez de mon avis. Je répondrai à ceux qui nous opposent sans cesse des statistiques cosmopolites, sans observations à l'appui autres que des diagnostics vagues, je répondrai ici, à la face de l'Europe : Si nos statistiques ne sont pas si riches en succès, c'est que nous n'opérons pas et que nous guérissons sans amputations des malades que les étrangers opèrent, et c'est bien le moins qu'ils ne tuent pas les malades qu'ils pouvaient se dispenser d'opérer. Vous avez entendu parler de la série de 22 résections du poignet, faites par M. Lister. Avez-vous songé à ce qu'ont bien pu être les motifs des résections? Nous qui nous attachons à juger la gravité des maux et la possibilité de la guérison, nous sommes plus avares des bras et des jambes de nos semblables. Si j'avais amputé les 15 ou 20 tumeurs blanches du genou que j'ai guéries par l'immobilisation prolongée, je les aurais guéries comme les tumeurs blanches plus avancées pour lesquelles j'ai fait l'amputation de la cuisse avant la production d'accidents généraux, et nos statistiques égaleraient en nombre et en qualité les statistiques étrangères. Voilà la véritable explication des statistiques anglaises, citées par Roux, M. Topinard et M. Lucas-Championnière. Nous avons, Messieurs, nos qualités chirurgicales et nos succès comme les autres peuples, mais c'est d'une autre manière, n'en déplaise à nos collègues dont le cosmopolitisme aveugle ne voit pas que l'étranger n'a aucun intérêt à nous rendre justice si nous ne nous la rendons pas nous-mêmes. Regardez donc autour de vous : y a-t-il beaucoup de vos œuvres reproduites ailleurs que dans quelques petits recueils allemands, et combien y en a-t-il parmi vous qui ont reçu le titre de correspondant de sociétés étrangères, vous qui êtes si prodigues à l'égard des étrangers!

Digitized by Google

Mais passons aux statistiques des amputations du sein. Dans la statistique allemande vous avez 110 opérations et 6 décès. Voici maintenant ma statistique intégrale de l'hôpital Cochin; 19 de mes opérations suivies de guérison ont été publiées dans la thèse d'un de mes élèves. (*Pansement simple dans les plaies avec perte de substance*, Souilhé, thèse de Paris, 1876.) Je dépose, afin que personne n'en ignore, les noms, la date des opérations et les résultats des 10 malades opérées depuis 1876 ; il y a donc 29 opérations, 29 guérisons. Je ne parle pas des récidives, mais les Allemands n'en disent pas un mot davantage. C'est 29 guérisons de l'opération sur 29 cas; c'est 100 0/0 de guérison. Et il ne s'agit pas de malades de choix, il y a dans le nombre des adénomes de près de 4 kilogrammes, des cancers avec des paquets de ganglions enlevés dans l'aisselle. Toutes ces malades ont été guéries par le moins antiseptique de tous les pansements. J'ai toujours employé le même pansement en ville, dans les hôpitaux où j'ai passé, comme à Cochin, et je n'ai jamais eu de décès, vous entendez! Voici le pansement que j'emploie. Jamais je ne réunis par première intention ; après les vaisseaux liés, je place dans la plaie béante un gâteau de charpie imbibée d'alcool pur pour cautériser les vaisseaux béants, principalement les veines, et je le laisse en place; je recouvre la plaie d'un linge troué, je place de la charpie mouillée avec de l'eau, et un peu, très peu, d'alcool camphré par-dessus et je serre avec un bandage de corps. Tous les jours, le pansement est renouvelé, moins le gâteau de charpie qui est dans la plaie et qui se détache seul le 9e jour. Alors on découvre une plaie qui bourgeonne bien et est baignée d'un pus bien lié. On remplace alors le pansement mouillé par le vulgaire pansement simple : un linge troué enduit de cérat et de la charpie sèche par-dessus, et l'on continue jusqu'à cicatrisation complète. Et dans le gâteau de charpie qui est tombé de la plaie il y a encore tous les vibrions connus du pus. Voyez quelle distance sépare ce pansement des pansements antiseptiques.

Voilà, en plus, la statistique des autres ablations de tumeur avec perte de substance, traitées par le même pansement, sans réunion.

16 ablations de gros fibrômes, de lipômes du volume du poing, de kystes, et de loupes du cuir chevelu du volume d'une orange, à la tête, à la nuque et ailleurs, 16 guéris.

7 castrations, 6 guéris ; 1 sarcôme, mort d'infection purulente suite de suppuration d'un ancien ganglion caséeux. Il a été trouvé une chaîne de ganglions caséeux dans l'abdomen.

6 gros cancers ou cancroïdes de la face ou des ganglions guéris, 1 mort de pleurésie purulente sans abcès métastatiques; 4 trépanations des os longs, 4 guérisons.

Digitized by Google

Total : 62 opérations d'ablation de tumeur de gros volume avec perte de substance, 60 guérisons; que le pansement antiseptique en apporte autant à son actif !

Parlerai-je des fractures compliquées de la jambe? Vous avez déjà une partie de ma statistique intégrale. (*Bull. Soc. de chir.*, 1878, p. 150.) Avec l'atelle plâtrée immédiate qui donne la meilleure immobilisation de la fracture, sur 11 fractures des plus graves, je n'avais que chez une femme de 74 ans, mort 1, suite d'escharre à la région sacrée. J'ai 3 faits à ajouter, 3 guérisons. Total sur 14 fractures compliquées (des deux jambes dans 2 cas et toutes 2 guéries), j'ai eu un seul décès.

Le dernier fait observé n'est pas le moins remarquable, et à son occasion, permettez-moi de vous dire que cette témérité que donnerait le pansement de M. Lister, nous savons l'avoir quand il faut et sans le pansement antiseptique.

Un homme de 26 ans est entré dans mon service avec une fracture de jambe par cause directe; il y avait une fracture des deux os, un épanchement de sang considérable, mais pas de plaie à la peau; au milieu du sang j'ai senti une esquille à peu près libre, j'ai pris un bistouri, fait une incision et extrait une esquille de la grandeur de 3 centimètres carrés, la voici. J'ai refermé la plaie avec des bandelettes de diachylum et appliqué rigoureusement l'atelle plâtrée immédiate. Le malade se lève aujourd'hui, sa température n'a pas atteint plus de 38°,6 excepté le 8e jour où l'infirmier fit son lit malgré ma recommandation expresse de ne pas bouger de leur lit les malades qui ont une fracture compliquée; pendant 35 à 40 jours la température a monté à 39°,5. Je conçois, Messieurs, la témérité quand elle est indiquée, mais cette témérité qui consiste à ouvrir des articulations atteintes d'hydarthroses qui peuvent guérir autrement, j'appelle cela de la fausse chirurgie, et la témérité qui serait encouragée, dit-on, par les pansements antiseptiques me paraît un faible argument en faveur du pansement.

J'ai fini, Messieurs, et j'espère vous avoir montré que la théorie du pansement antiseptique ne repose pas sur une doctrine scientifique exacte, puisque la théorie de la septicémie n'est pas encore faite, ni sur l'examen des faits que nous constatons journellement. Enfin, je pense vous avoir donné des preuves que nos statistiques valent les statistiques étrangères à cela près que nous guérissons sans amputations tous ceux qui forment le gros des succès opératoires des étrangers et que les étrangers pourraient se dispenser d'opérer.

Digitized by Google

Présentation de malade.

M. Le Dentu présente un malade; il reviendra plus tard sur ce fait et fournira une observation détaillée. Il a voulu seulement aujourd'hui faire constater à la Société l'heureux effet d'une myotomie pratiquée chez un jeune homme qui souffrait considérablement d'une exostose épiphysaire volumineuse du condyle externe du fémur gauche. La douleur était telle qu'elle rendait la marche très mal aisée. M. Le Dentu, conduit uniquement par une inspiration des plus heureuses, a eu la pensée de faire la section sous-cutanée du plan musculaire fémoral, placé immédiatement au-dessus de l'éminence anormale. Le malade n'éprouve plus aucune douleur et il a pu faire des marches assez longues sans en ressentir le moindre effet douloureux.

Le Secrétaire,
Lannelongue.

Séance du 5 mars 1879.

Pésidence de M. Tarnier.

Le procès-verbal de la dernière séance est lu et adopté.

Correspondance.

La correspondance comprend :

1° Les journaux périodiques de la semaine;

2° Le *Marseille médical,* le *Lyon médical;*

3° Le *Fascicule des Bulletins et Mémoires de la Société de chirurgie,* le *Bulletin général de thérapeutique,* le *Journal des sciences médicales de Lille,* le *Journal de thérapeutique,* le *Bulletin de l'Académie royale de médecine de Belgique,* la *Gazette obstétricale,* les *Archives générales de médecine,* le *Bulletin de l'Académie de médecine,* le *Recueil ophthalmologique;*

4° La *Revue scientifique de la science et de l'étranger,* le *Galien,* journal de médecine d'Athènes, *Centralblatt für Chirurgie,* le *Journal international de Naples,* la *Gazette médicale Italienne-Lombarde,* la *Gazette de santé militaire de Madrid, The Britisch medical Journal;*

5° Une lettre de M. le Dr Chauvel, adressant une observation d'inversion utérine avec amputation de la partie inversée par la ligature élastique;

6° Une lettre de remerciements de M. le Dr Beau, de Toulon;

Digitized by Google

7° Une brochure de M. le Dr Goldenstein, intitulée : *Arrêt de développement de la mâchoire inférieure;*

8° Une lettre de M. Guyon qui, retenu à Nantes par une maladie grave de sa mère, s'excuse de ne pouvoir assister à la séance;

9° *Luxation simple de l'articulation péronéo-tibiale supérieure*, par M. le Dr Robert, médecin aide-major au 9e chasseurs (Commission : MM. Berger, Delens, Tillaux);

10° *Contribution à l'étude de l'influence des affections chirurgicales sur les affections cardiaques*, par le Dr Gross, agrégé à la Faculté de médecine de Nancy (Commission : MM: Cruveilhier, Desprès, Verneuil);

11° *Leçons de clinique chirurgicale professées à l'hôpital Saint-Louis*, par le Dr Gross;

12° *La méthode antiseptique de Lister*, par le Dr Gross.

Discussion sur les pansements antiseptiques.

M. Farabeuf. En écoutant la lecture de M. Perrin, je pensais qu'un chirurgien militaire, D. Larrey, en 1811, avait dû interdire dans l'armée le pansement à l'alcool pour raison d'économie; et qu'un autre semblait vouloir aujourd'hui, mais pour des raisons scientifiques, réintroduire le proscrit. Inscrit dès le premier jour pour faire remarquer que M. Perrin, avec l'alcool, s'était condamné à la réunion secondaire, j'aurais néanmoins renoncé à mon tour de parole si je n'avais pas entendu M. Desprès, dont les affirmations, les jugements et les historiques m'ont véritablement stupéfait.

Notre collègue paraît redoutable dans la discussion par les coups qu'il porte, mais il s'expose lui-même si imprudemment qu'il est facile de le combattre, même pour un adversaire aussi faible que moi.

A mon avis, le pansement de Lister, dans sa complexité, a le plus grand des mérites, à savoir d'assurer plus fréquemment qu'aucun autre non seulement la cure du blessé, mais encore et surtout la réunion immédiate de la blessure. La réunion immédiate, en effet, est l'idéal de la chirurgie. C'est pour l'obtenir que depuis deux siècles ont été inventés tant de brillants procédés opératoires.

Mais je veux d'abord discuter les idées émises par notre collègue relativement aux deux questions : Il y a-t-il des pansements *antiseptiques*, et s'il y en a, quel est le meilleur? Dois-je désespérer de le convaincre? Non, sans doute, malgré que la tâche paraisse difficile.

Lister commence l'article que M. Terrier a traduit dans les archives de 1871 par faire ressortir les différences connues depuis si

Digitized by Google

longtemps, qui se remarquent dans les phénomènes consécutifs à deux fractures, l'une ouverte, l'autre fermée. La première est suivie d'une altération des liquides, altération due à l'air et tout à fait analogue à celle qui se produit dans les exsudats de la surface d'un moignon d'amputation.

Tous les chirurgiens savent combien les plaies récentes absorbent facilement et quels sont les symptômes de septicémie occasionnés par l'absorption des liquides organiques altérés au contact de l'air, non pas sans doute de l'air chimiquement pur, mais de l'air avec son contenu habituel.

Eh bien ! cette altération septique de la lymphe plastique ou du sang, nous avons grande chance de l'empêcher par l'occlusion rapide, la séquestration de la plaie hors de l'air, quel que soit le procédé de cette occlusion. Et nous avons, quand l'altération s'est produite, un moyen de la rendre relativement innocente, c'est d'éviter l'absorption du liquide septique en favorisant son éloignement immédiat de la surface absorbante de la plaie.

Ainsi s'expliquent les résultats favorables obtenus par l'occlusion avec des bandelettes, imitée de Chassaignac, par M. Desprès, et par le pansement ouvert, mais largement ouvert, de quelques chirurgiens de Zurich et de Moscou.

Le pansement de Lister donne l'occlusion et la béance; il est ouvert aux liquides et fermé à l'air atmosphérique. De plus, il renferme un agent dit antiseptique, c'est-à-dire capable d'empêcher l'action nocive de l'air sur les substances organiques.

L'existence des agents antiputrides n'est pas niable. L'alcool, suffisamment concentré, conserve les fruits et les chairs; l'acide salicylique, malgré sa faible solubilité et sa volatilité nulle, préserve très bien les liquides de la fermentation; l'acide phénique enfin, suffisamment soluble et très volatil, par conséquent très pénétrant, conserve si bien les matières organiques à l'air libre, qu'il suffit d'en employer 200 grammes pour garder des mois, sans traces de putréfaction, un cadavre tout entier.

On peut donc conclure qu'il y a des agents antiseptiques.

M. Desprès obtient, dit-il, des succès avec le pansement sale, qui n'est autre chose que le pansement par occlusion. Mais ces succès, il les obtient certes fort lentement, car le malade qui nous a été présenté suppurera bien des semaines, et quel moignon aura-t-il? Notre collègue vante très fort ses résultats d'amputation obtenus avec le vieux pansement. Or, il se trouve : 1° que celui-ci n'est autre chose que le pansement à l'alcool, alcool mis de côté plus ou moins tôt, et 2° que les résultats, ainsi qu'il ressort de l'analyse de la statistique qui nous a été présentée, ne sont pas des plus brillants pour un petit hôpital à bonne renommée comme l'est celui de Cochin.

Digitized by Google

En passant, il faut convenir que M. Desprès abuse du droit d'attaquer les étrangers. Ils opèrent sans nécessité, dit-il, voilà ce qui fait leurs succès. Roux a déjà vengé les Anglais de ces imputations, et Topinard a montré que les amputations, dites de complaisance, loin d'être capables de grossir le chiffre des succès, présentaient la gravité des amputations traumatiques.

Peut-on dire que les améliorations constatées depuis quelques années dans la mortalité des opérés, partout où la méthode antiseptique a pénétré, sont dues au hasard, à quelques soins particuliers, mais nullement au mode de pansement? Je ne le pense pas. Ce qui s'est produit à Glascow, à Edimbourg, chez Saxtorph, chez Nussbaum, etc., presque partout! à savoir la disparition de la diphthérie des plaies et de la septicémie, cela coïncidant avec l'emploi d'agents antiseptiques, me paraît de nature à frapper les esprits les plus réfractaires. Est-ce que A. Guérin, qui perdait tous ses amputés en avril, les pansait avec moins de zèle qu'en mai alors qu'il les sauvait avec du coton? Non, il y a une action salutaire des pansements récemment introduits dans la thérapeutique des plaies.

Il ne m'appartient pas de juger la valeur des divers topiques, alcool, chloral, acide phénique, coaltar, etc., appliqués sur des plaies nouvelles dont on cherche la réunion par seconde intention.

Je sais les bons résultats qu'obtient M. Verneuil du pansement phéniqué ouvert. Mais, jusqu'à ce qu'il soit démontré que la réunion immédiate est plus dangereuse pour le blessé, je crois qu'il faudra la tenter sous peine de faire un pas en arrière; Percy, pendant toutes ses campagnes, Delpech et l'école de Montpellier, Azam et l'école de Bordeaux n'ont eu qu'à s'en louer; et dans la statistique de ce dernier chirurgien, que trouve-t-on? A peine quelques insuccès sur plus de 200 cas. Je ne m'attarderai pas à faire ressortir la supériorité des moignons obtenus par une cicatrisation rapide au triple point de vue de l'indolence, de la puissance et de la beauté.

Bien préparer la réunion immédiate, est certes difficile. Il faut des lambeaux irréprochables comme forme et dimensions, bien vivaces, sains et appartenant à un sujet sain, non fébricitant; bien parés, c'est-à-dire purgés de toute partie flottante ou tailladée, vouée à la gangrène. Il faut que ces lambeaux soient tenus en contact permanent, sur toute leur surface cruentée, mais non écrasés par des sutures trop serrées. Aucun corps étranger non absorbable ne doit être interposé; aucune accumulation de liquide ne peut être tolérée, et enfin l'air ne doit pas avoir le moindre accès dans la plaie, à moins qu'il ne soit rendu inoffensif. C'est dire que la clôture de la plaie, le drainage profond et l'immobilité sont de rigueur.

Digitized by Google

On réussissait déjà en Angleterre et dans le midi de la France avant la vulgarisation du pansement antiseptique. Avec celui-ci, on réussit partout aujourd'hui et dans un nombre plus considérable de cas.

Lister n'a pas tout innové; sa gloire est d'avoir combiné tous les moyens connus à l'action d'un agent capable d'empêcher l'intervention nocive de l'air; l'acide phénique qu'il emploie de préférence, ou quelque corps analogue, était déjà l'agent actif de la poudre de Corne et Demeaux, du coaltar, du goudron, du pansement de Beau, de Toulon.

Les sutures à plusieurs étages viennent de Montpellier et de Bordeaux; le drainage des moignons a été inauguré, je pense, par Arlaud, à Toulon, au lendemain de la guerre d'Italie; le catgut absorbable seul est anglais et bien anglais.

Ce n'est donc pas une pure innovation qu'a faite Lister, c'est une amélioration considérable, respectueuse des principes traditionnels tendant à réaliser l'idéal de la chirurgie, la réunion immédiate, et la réalisant.

Laissons de côté maintenant le mode de réunion.

Vous savez, Messieurs, combien nombreux sont aujourd'hui les partisans de la méthode antiseptique. Depuis les publications de Terrier, en 1871, de de Valcourt et Zayas-Bazan en 1873, de Lucas-Championnière, à qui nous devons être reconnaissant pour notre pays, nous avons eu par Thaon, Maunoury, Hayem, des nouvelles de l'étranger. Nous avons appris que, dès 1874, Bardeleben déclarait n'avoir pas eu un cas de septicémie sur 387 blessés. En 1876, Nussbaum dit que la diphthérie des plaies et la septicémie ont disparu de l'hôpital de Munich. Vous connaissez les faits de Volkmann et vous avez vu à Paris même M. Saxtorph déclarant qu'il renoncerait à la chirurgie s'il était privé d'agents antiseptiques.

Récemment enfin, au 7e congrès des chirurgiens allemands, il n'y avait plus d'opposants, mais simplement des falsificateurs.

Des hommes de l'âge de Langenbeck se rangeaient à l'avis de tous. Ainsi faisait naguère M. Gosselin en combinant l'acide phénique à l'alcool.

La méthode antiseptique a vraiment pour elle le consentement unanime des peuples. On va le voir en passant en revue ce que l'on pourrait appeler la liste de ses contempteurs.

En 1873, Callender, de Saint-Barthelemy, de Londres, annonce que sur 205 blessés et opérés, il n'a eu que 6 morts. C'était un adversaire de Lister; il employait cependant les lotions phéniquées, l'huile phéniquée, le catgut et le drainage!

On nous a beaucoup parlé de la méthode d'aération, non pas celle de Bouisson qui recherchait la cicatrisation sous-crustacée

Digitized by Google

des plaies, mais celle qui donna à Roze, de Zurich, une mortalité de 20 0/0 au lieu de 50 0/0 qu'avait son prédécesseur Billroth, partisan, avant 1867, du vieux pansement.

Rose voit ses moignons laissés librement à l'air se gonfler considérablement et se dégorger abondamment. Il aère les salles été comme hiver, nourrit ses amputés exclusivement avec des aliments azotés et, depuis quelques années, fait par jour deux lavages de la plaie avec de l'eau phéniquée.

Quant aux Russes de Moscou, leur pratique est décrite dans la thèse de madame Dimitrieff (1878). Le plus souvent ils tentent la réunion par première intention, emploient le catgut phéniqué, le lavage phéniqué, quelquefois le drain, ordinairement les sutures étagées.

Rarement ils remplissent complètement la cavité de la plaie d'une substance demi-molle antiseptique (pansement hermétique).

Rarement aussi ils laissent le moignon tel, au-dessus d'un plat contenant un liquide phéniqué.

C'est donc l'Europe entière qui semble décidée à tirer parti des perfectionnements apportés en ces derniers temps dans l'art des pansements sous l'impulsion de Lister.

La chair française elle-même, si décriée, ne refuse pas d'obéir à la réunion immédiate quand on l'essaie, soit qu'on ait lié une artère, soit qu'on ait enlevé le testicule, la mamelle, j'en appelle à M. Panas, soit qu'on ait amputé un membre, même dans de médiocres conditions, comme je l'ai vu faire à M. Verneuil lui-même, soit qu'on ait ouvert un genou en pleine suppuration, ainsi que M. Sée le faisait récemment.

En présence de tels résultats, il faut fermer les yeux pour ne pas voir; j'espère que M. Desprès, mieux informé, voudra bien les ouvrir.

Il aura d'autant plus raison, je le répète en finissant, que le pansement de Lister est *ouvert aux liquides, fermé à l'air atmosphérique et donne la réunion rapide, sinon totalement immédiate.*

M. Verneuil. Je n'ai qu'un mot à dire sur deux petits points, car je ne puis accepter qu'on répète toujours la même chose. Je n'ai parlé de sepsine qu'une seule fois, dans une petite note au bas d'une feuille d'impression. Le second point a trait à la réunion immédiate dont on me déclare un adversaire. C'est là une erreur; j'ai souvent fait le pansement de Lister, et j'ai dit et fait imprimer, prouvé même que c'est un excellent pansement. Mais mon expérience m'a conduit à l'éclectisme en fait de pansements, et par suite j'ai dû poser les indications, établir les cas où ce pansement est supérieur à tous les autres. Par là j'ai voulu dire qu'on faisait

Digitized by Google

le plus grand tort à la réunion immédiate, en la préconisant toujours et certainement dans quelques cas où elle est un moyen dangereux, plus dangereux que la non réunion.

M. Trélat. Au point où en est la discussion, je crois inutile et oiseux de la prolonger indéfiniment et je me restreindrai à de courts arguments.

L'objet propre du débat a été singulièrement agrandi. M. Perrin était venu faire ressortir les avantages du pansement à l'alcool; M. Lucas-Championnière lui a répondu par le pansement de Lister. Puis, M. Desprès, faisant une critique de tous ces pansements, a jugé nécessaire de faire une digression dans le domaine de la septicémie, et c'est à lui que s'est adressée la réponse de M. Farabeuf. Je serai très bref sur ces divers points et particulièrement sur le travail de M. Perrin. On a beaucoup critiqué notre collègue sur ses expériences qui n'ont apporté aucune conviction nouvelle. Cela est vrai, mais cependant les expériences de laboratoire ne doivent pas plus être rejetées qu'on ne doit y insister par trop. Il faut d'ailleurs le reconnaître, s'il y a de grandes probabilités pour que la septicémie soit d'origine extérieure, cela tient aux faits d'expériences mis récemment en pleine lumière par MM. Pasteur, Davaine, etc. Au contraire, ceux qui viennent contredire cette conception, MM. Desprès, Lefort et Collin de l'Académie, n'ont pour arguments que de pures appréciations. Il existe donc dans l'expérience du laboratoire un ensemble de caractères convaincants qui forcent l'esprit à s'arrêter; mais toutes les questions sont loin d'être encore résolues.

Au surplus, il est une confusion très regrettable faite par beaucoup de chirurgiens, par M. Desprès, dans cette Société, par M. Collin, à l'Académie, sur laquelle je tiens à m'expliquer. Nos collègues vous répondent pyohémie, quand on leur parle septicémie; ce sont pourtant deux choses bien distinctes.

La vraie septicémie est une affection aiguë, à marche rapide, apparaissant très promptement chez les animaux et chez l'homme depuis 18 heures jusqu'à 4 jours après la blessure. C'est une affection du début et qui frappe d'une manière inexorable. Personne ne paraît douter que ce ne soit un poison qui engendre cette septicémie; mais tandis que quelques chirurgiens, en petit nombre, croient que le sujet fait, fabrique de toutes pièces ce poison qui le tue, le plus grand nombre des chirurgiens imagine que le blessé ne fait simplement qu'absorber un poison venu de l'extérieur. Ils pensent que l'atmosphère devient pour le blessé un foyer d'infection, comparable à la chambre à septicémie dans laquelle le physiologiste place ses animaux. Les dernières expériences de

Digitized by Google

M. Davaine sont à ce sujet très concluantes, et elles me rappellent de tous points les cas de la dernière guerre où les mêmes faits se sont sans cesse reproduits.

Ainsi, début prompt, marche rapide, développement considérable, léthalité excessive, tels sont les caractères de la septicémie.

La pyohémie ne débute pas dans les premiers jours de la blessure; on ne la voit guère se manifester avant le huitième, douzième et ordinairement après le quinzième jour et jusqu'à 5 et 6 semaines. Son expression, depuis le frisson du début jusqu'à la mort, n'a rien de comparable au tableau précédent et les lésions enfin terminent la démonstration de ce qu'elle a de propre.

Au surplus, s'il ne s'élève aujourd'hui aucune contestation sur la nature de la septicémie, c'est que l'expérimentation la reproduit; on fabrique l'affection dans le laboratoire. Au contraire, l'infection purulente a jusqu'ici déjoué nos recherches; on a pu, il est vrai, l'obtenir quelquefois, non toujours. De sorte qu'on ne peut plus comprendre la confusion entre ces deux états. Pourtant, il est un lien qui semble les unir, et la thérapeutique en fournit la preuve. A force de combattre et de terrasser la septicémie, on a vu disparaître ou à peu près l'infection purulente.

Ceci établi, bornons-nous à la septicémie. Le sentiment des chirurgiens, à l'égard de l'alcool, est assez unanime, et M. Perrin doit être satisfait. Je l'emploie sous différentes formes, dans beaucoup de cas, dans les plaies contuses des mains et du pied, dans le panaris; pour achever la fin de la cure des plaies, j'y ai recours; mais si l'on veut établir un parallèle entre le pansement à l'alcool et d'autres pansements, on trouve, au préjudice de l'alcool, une série de motifs déjà invoqués pour la plupart, qui le placent à un rang inférieur. C'est un agent très volatil, qui demande à être souvent renouvelé; c'est un corps coagulant, bien que cette vertu ne soit pas de longue durée; c'est un agent d'irritation pour les plaies, très douloureux dans les premiers moments de son application. Enfin, dernière raison, il retarde la guérison des plaies et devient très défectueux pour leur cicatrisation définitive.

Frappé par les inconvénients sans nombre des corps gras dont on faisait un usage presque exclusif en France, je résolus de les proscrire dès le début de ma carrière hospitalière. Et en effet, dès mon arrivée à Saint-Antoine, je ne me servis que d'eau froide; je ne tardai pas à reconnaître qu'elle subissait promptement la putréfaction. Pour l'empêcher, j'eus recours à la glycérine mélangée d'eau, dont les inconvénients me frappèrent encore. J'y ajoutai l'alcool, mais ce nouveau mélange avait des propriétés irritantes très prononcées. C'est alors que j'employai une solution d'eau et d'alcool avec addition d'un gramme pour cent d'acide phé-

Digitized by Google

nique. Ce dernier mélange où l'acide phénique n'était pas toujours en proportion suffisante, m'a pourtant donné de très bons résultats.

Pour juger de la supériorité d'un pansement, de son efficacité, il importe de l'envisager sous plusieurs rapports. Sans doute il est nécessaire de connaître le chiffre de la mortalité de certaines plaies et de quelques grandes opérations, mais cela est insuffisant. Ce qu'il faut considérer, c'est la manière dont se comportent les plaies, c'est la marche du processus organique pendant la cure. Or, que voyons-nous ici ? Quel qu'en soit le motif, on voit se produire un ensemble de faits qui sont bien réellement nouveaux. Cette marche vous confond; les bords de ces grandes surfaces blessées sont d'un blanc rose; on dirait que les continuités organiques ont été respectées et que le mur de la division n'est plus rien. Puis on s'aperçoit que l'accolement s'est produit; le bourgeonnement apparaît comme inerte, et la suppuration est nulle ou à peu près. Telle est la nouveauté; et cette chose nouvelle qu'on n'avait eu jusqu'ici que rarement et avec la réunion primitive parfaite, on l'obtient aujourd'hui communément à l'aide des méthodes antiseptiques.

Il en résulte qu'un certain nombre d'entreprises sont faites aujourd'hui, alors qu'on disait autrefois : Cela ne se peut. Et si l'on reculait seulement de vingt ans, on pourrait voir l'abandon et l'oubli dans lequel sont tombés à juste titre une foule de procédés que chacun imaginait à l'envi, ce qui montre mieux que tout ce qu'on pourrait dire quel est l'esprit de notre temps. Cet esprit a changé de direction.

Pourtant je ne crois pas qu'il faille dire que nous sommes tributaires d'une méthode antiseptique, et surtout qu'on doive lui accorder tous les mérites. Il faut considérer surtout cet ensemble de procédés émanant d'un esprit de propreté, véritable terreur des germes, des contagions, qui a pénétré dans les mœurs opératoires et qui est tel qu'on ne peut blâmer rien des objets dont on se sert, à la condition de mettre au premier rang de ces objets des matériaux qui ne seront plus renouvelés.

En me résumant, je dirai : On ne peut accorder à l'expérimentation qu'une valeur relative, la seule qu'elle puisse avoir. L'appréciation judicieuse des diverses méthodes de pansement repose principalement sur l'observation clinique. Les expériences de laboratoire doivent être réservées pour répondre à un appel destiné à éclaircir certains points litigieux ou obscurs. L'observation clinique établit l'infériorité de l'alcool sur les solutions d'eau et d'alcool mélangées à l'acide phénique.

L'emploi de ces derniers liquides alliés donne la réalisation la

Digitized by Google

plus parfaite d'une formule de pansements, soit qu'on cherche la réunion primitive, soit qu'on ne veuille pas l'obtenir. Enfin, au milieu de tous les pansements divers que l'on propose, il est quelque chose à conserver : c'est une crainte sage, salutaire, de toutes les sources de contagions possibles. Par expérience contre cette crainte, je puis dire que j'ai ajouté au véhicule dont je me sers certains matériaux comme le catgut, le protective, dont Lister nous a dotés et qui sont excellents, tout comme je ne dédaigne pas de recourir à l'immobilisation et à l'humidité que nous recommande M. Desprès.

M. Sée. Après la discussion à laquelle nous venons d'assister, je craindrais de pousser votre patience à bout si je venais vous débiter un nouveau discours. Rassurez-vous : ce n'est pas mon intention. Je veux seulement vous présenter quelques observations pour lesquelles je ne vous demande que cinq minutes d'attention.

La première est relative aux irrigations d'alcool, que j'ai pratiquées *le premier*, en 1866, alors que je remplaçais Follin à l'hôpital Cochin. Plusieurs de nos collègues ici présents en ont eu connaissance et en conservent le souvenir. Je me servais d'un appareil très simple, analogue à celui que vous a décrit M. Perrin; le liquide tombait goutte à goutte sur la plaie, et l'écoulement pouvait se régler facilement au moyen de robinets. J'étais alors un partisan zélé des pansements alcooliques, ainsi qu'en témoigne une note communiquée à la Société de chirurgie dans sa séance du 12 décembre 1866, communication sur laquelle notre collègue, M. Labbé, fit un rapport dans une des séances suivantes.

Malgré les nombreux succès que m'a donnés ce mode de pansement dans mes divers services d'hôpital, ainsi que dans les ambulances de Mouzon et de Saint-Quentin, malgré les grands avantages qu'il offre sur ceux qui étaient en usage jusqu'alors, j'ai renoncé, pour des motifs que je ne veux pas détailler ici, à l'emploi de l'alcool pour panser les plaies, non pas d'une manière absolue, cependant : je m'en sers encore, par reconnaissance en quelque sorte, pour les écrasements des doigts, cas dans lesquels il m'a toujours procuré, sans la moindre exception, une guérison exempte de complications.

Pour toutes les autres plaies, j'emploie presque exclusivement le pansement au chloral, qui n'a pas certains inconvénients du pansement alcoolique et qui présente tous les avantages désirables : simplicité d'application, odeur agréable, bon marché extrême (la solution que j'emploie revient à 10 centimes le litre), parfait état des plaies, absence d'inflammation au pourtour, suppuration presque nulle, désinfection irréprochable, telles sont les circons-

Digitized by Google

tances qui me font donner la préférence au chloral. Est-ce à dire que je n'ai jamais eu d'accidents depuis que je fais usage du chloral? Non, mais ces accidents ont été extrêmement rares, plus rares, j'ose le dire, que si j'eusse employé l'alcool.

Mais dans certains cas déterminés, lorsqu'il s'agit, par exemple, d'obtenir une réunion immédiate après une amputation, une ablation de tumeur, une opération de hernie étranglée, rien, à mon avis, ne peut se comparer au pansement de Lister. Il me paraît d'ailleurs inutile de vanter les avantages de ce pansement à ceux qui l'ont appliqué sérieusement. A ceux qui ne s'en sont jamais servis et qui en contestent la supériorité, je citerai le fait suivant, qui s'est passé récemment dans mon service :

Vers la fin du mois d'octobre dernier est entré dans mon service un jeune homme atteint d'un phlegmon du mollet, qui se termina par suppuration. L'abcès, ouvert et drainé, était presque guéri, lorsque le malade commit une imprudence qui fut suivie d'une violente inflammation du genou : l'état local et les symptômes généraux étaient ceux d'une arthrite suppurée ; une ponction donna issue à du pus épais et crémeux. Je priai notre collègue, M. Championnière, de venir voir mon malade. Le 30 décembre, il fit au côté interne du genou une incision de 8 centimètres de longueur, ouvrant largement l'articulation ; elle donna issue à une grande quantité de pus et à quelques lambeaux fibrineux. Lavages répétés de l'intérieur de la jointure avec de l'eau phéniquée ; suture de la plaie et pansement de Lister. Dès le lendemain, chute de la fièvre, absence de suppuration, bon état de la plaie. La réunion s'opéra par première intention, et 20 jours après l'opération, la guérison était complète. Le genou a son volume normal et les mouvements sont conservés.

Je ne sache pas que les adversaires du pansement de Lister aient publié un fait comparable à celui-là.

Le Secrétaire,
LANNELONGUE.

Séance du 12 mars 1879.

Présidence de M. TARNIER.

Le procès-verbal de la précédente séance est lu et adopté.

Correspondance.

La correspondance comprend :

1° Les journaux périodiques de la semaine ;

2° Le *Bulletin de l'Académie de médecine*, le *Journal de théra-*

Digitized by Google

peutique, la *Gazette d'ophthalmologie*, la *Gazette odontologique*, la *Revue mensuelle de médecine et de chirurgie;*

3° Le *Lyon médical*, l'*Alger médical*, le *Journal de la Société de médecine de la Haute-Vienne*, la *Revue scientifique de la France et de l'Étranger*, la *Revue médicale de l'Est*, l'*Année médicale*, journal de la Société de médecine de Caen et du Calvados, le *Montpellier médical*, l'*Union scientifique du Nord-Est;*

4° *Centralblatt für Chirurgie*, l'*Index medicus*, rapport mensuel de la littérature médicale du monde, *The Practitioner*, la *Gazette médicale de Turin, The British medical Journal*, la *Gazette médicale Italienne-Lombarde*, *Étude des polypes naso-pharyngiens*, d'Henri Beusch, de Breslau.

Communication.

M. Vieusse, médecin militaire, lit un travail intitulé : *Plaie pénétrante de poitrine avec issue de l'épiploon à l'extérieur.*

Ce travail est renvoyé à une commission composée de MM. Houel, Forget, Tillaux, ce dernier rapporteur.

Discussion sur les pansements antiseptiques.

M. Le Dentu. La discussion qui s'est ouverte sur la communication de M. Perrin est d'une telle importance qu'il me semble qu'il est du devoir de chacun de nous de porter à cette tribune les résultats de sa pratique. Par la comparaison des observations, par le rapprochement des statistiques, la lumière finira sans doute par se faire sur cette question si controversée des pansements, à laquelle les chirurgiens n'accorderont jamais trop d'attention. Elle est en corrélation si étroite avec celle de la septicémie, qui n'a cessé d'être à l'ordre du jour depuis quelques années, qu'il serait surprenant que la première restât dans l'ombre, alors que la seconde est sans cesse agitée par ceux qui voient dans les bactéries, les microbes et autres organismes inférieurs, le principe des infections septiques avec lesquelles le chirurgien des grandes villes est en lutte perpétuelle.

Je n'aborderai pas ce côté de la question. Il exige des connaissances spéciales et une compétence que seules peuvent donner de patientes recherches et une étude approfondie des microzoaires qui pullulent dans les milieux où nous vivons. Une seule notion suffit dans la pratique, c'est qu'il y a dans l'atmosphère des centres populeux, et particulièrement dans les salles d'hôpitaux ou d'ambulances, quelque chose qui altère, d'une part, les liquides sécrétés par les plaies, d'autre part, le sang des blessés, et qui engendre

Digitized by Google

ce qu'on est convenu d'appeler la septicémie. Quel que soit le principe, le germe, qui agisse dans ce sens, son influence pernicieuse est si évidente que, sans le connaître dans son essence, on a pu se rendre compte d'une façon assez complète des conditions de sa génération et tracer les règles d'hygiène les plus propres à le combattre.

C'est par le mot *septicémie* qu'on désigne actuellement les accidents de diverses sortes auxquels je viens de faire allusion; malheureusement, ce terme n'a pas exactement la même signification dans la bouche de tous ceux qui s'en servent : cela tient à ce que la septicémie est loin d'être *une* dans ses formes cliniques.

Il y a une septicémie à accidents locaux née dans le foyer de la blessure; telle est celle de la gangrène foudroyante, de la gangrène limitée ou de la pourriture d'hôpital; telle est encore celle qui s'annonce par une lymphangite grave, par un phlegmon, par un érysipèle.

Il y a une septicémie à accidents éloignés ou généraux; elle est représentée par trois types cliniques tout à fait distincts que j'appellerai l'infection putride aiguë ou septicémie aiguë, l'infection putride subaiguë ou à marche très lente, l'infection purulente proprement dite, ou septico-pyohémie.

Je ne discuterai pas la question de savoir si la fièvre traumatique bénigne est toujours une septicémie. A côté de cette forme, sur laquelle les chirurgiens ne se sont pas encore mis d'accord, il y en a une que nous avons appris à trop bien connaître pendant la guerre franco-allemande, et qui peut s'observer à l'état sporadique dans les hôpitaux ou même en ville. Cette forme de septicémie se déclare très peu de temps après le traumatisme, quelquefois le jour même, le plus souvent entre le second et le sixième jour. Elle s'annonce très fréquemment par un frisson intense; elle donne lieu à une fièvre de 39 à 41°, beaucoup plus régulière que celle de l'infection purulente, à un délire trop souvent confondu avec le délire alcoolique, à des suppurations diffuses dans des points éloignés de la blessure; elle tue en un espace de temps qui peut varier entre 48 heures et deux septenaires au maximum. A l'autopsie, on ne trouve d'abcès métastatiques dans aucun organe.

La forme subaiguë, ou tout à fait chronique, est l'infection putride de Bérard. Elle n'est pas toujours la seule cause de la mort (les troubles de la nutrition suffisent souvent alors à l'expliquer); mais elle y contribue puissamment en ajoutant une intoxication véritable aux autres circonstances périlleuses contre lesquelles se débat le malade.

Quant à la pyohémie, ou infection purulente vraie, plusieurs raisons prouvent que, elle aussi, elle est une espèce de septicémie.

Digitized by Google

On ne l'observe, en effet, que dans les milieux encombrés; elle naît dans des conditions semblables à celles qui engendrent la septicémie aiguë; mais son évolution est marquée d'un caractère spécial qui est une lenteur relative; elle est insidieuse, autant que l'infection putride aiguë est brusque et même brutale dans son explosion; enfin elle tue fatalement, tandis que la septicémie aiguë la plus caractérisée peut s'arrêter, lorsqu'on supprime à temps le foyer septique d'où elle naît. Je pourrais fournir de ce fait plusieurs exemples. En résumé, on pourrait dire d'elle qu'elle est une septicémie subaiguë compliquée d'un incident anatomique qui est l'abcès métastatique, lequel lui imprime sa physionomie spéciale.

Si le poison septique n'agissait jamais sur l'économie que par l'intermédiaire de la plaie, une méthode de pansement qui aurait le pouvoir d'interrompre toute communication entre l'une et l'autre fermerait du même coup la porte à la septicémie; mais l'infection suit-elle toujours cette seule et unique voie?

Je crois à l'infection par l'intermédiaire des lymphatiques qui partent de la blessure; que ce soient des microzoaires qui représentent les agents de l'infection, qu'ils agissent simplement sur les liquides exhalés à la surface de la plaie comme des sortes de ferments capables de leur conférer des propriétés septiques, ou que le principe infectieux naisse spontanément dans ces liquides sans l'intervention obligée des bactéries, qui ne seraient alors que le résultat de cette altération spéciale, il me paraît impossible de ne pas faire une part assez large à l'infection par la voie pulmonaire; cette part est même tellement prédominante, dans certaines conditions, que tout ce qui se passe dans la plaie devient secondaire.

Comment, en pareille circonstance, accorder la moindre confiance aux moyens de préservation directe ayant pour but d'établir une barrière entre la plaie et l'atmosphère ambiante?

Fort heureusement, ces conditions ne sont pas celles dans lesquelles nous sommes appelés à agir le plus souvent; aussi comprend-on que l'objectif des chercheurs ait été avant tout la plaie, considérée comme un foyer d'infection toujours prêt à élaborer le poison septique.

C'est de cette idée que se sont inspirées presque toutes les méthodes modernes de pansement; elle sert de base aux procédés de MM. Alphonse Guérin et Lister, deux chirurgiens qui ont réduit au minimum la part de l'absorption pulmonaire dans la genèse de la septicémie, et qui en nieraient peut-être tout à fait l'intervention, même dans les septicémies nosocomiales.

Et pourtant, même dans l'intérêt de ces méthodes spéciales que

Digitized by Google

pourraient compromettre des septicémies mortelles d'origine pulmonaire, il me semble qu'il y a au moins des réserves à faire relativement au mode exclusif d'intoxication que visent les pansements de MM. Guérin et Lister. De ces réserves se déduira de lui-même ce corollaire bon à inscrire en tête de ces considérations, c'est qu'il n'existe pas encore et qu'il n'existera sans doute jamais un pansement capable de fermer toujours la porte aux agents septiques, quelque soin qu'on mette à l'exécuter, pour la raison fort simple que cette porte n'est pas unique et qu'il faut compter avec la puissance d'absorption de la muqueuse pulmonaire.

S'ensuit-il qu'il faille renoncer à la lutte du côté de la plaie et proclamer que tous les pansements se valent, les conditions individuelles et les milieux étant les mêmes? On attend toujours des statistiques qu'elles tranchent ces questions délicates; mais en est-il deux qui soient absolument comparables? Pour citer un exemple, quel rapport y a-t-il, au point de vue des chances de succès, entre une amputation de cuisse chez un sujet arrivé aux confins de la vieillesse, affaibli par un traumatisme et une perte de sang importante, et tel autre sujet, jeune, atteint d'une tumeur blanche du genou et offrant, malgré une suppuration déjà ancienne, une résistance bien plus grande au traumatisme opératoire.

Que le hasard amène entre les mains d'un chirurgien partisan des procédés antiseptiques un grand nombre de sujets de la première catégorie, ces procédés ne triompheront que dans une faible mesure des difficultés qu'il aura à vaincre pour que ses résultats soient aussi bons que ceux d'un autre chirurgien qui n'opérerait que des sujets de la deuxième catégorie; quoi qu'il fasse, la comparaison ne lui sera pas favorable et son pansement encourra les chances d'une condamnation sans appel.

Heureusement, le hasard n'a pas assez de constance dans ses caprices pour que les statistiques portant sur de nombreux faits ne fournissent pas des éléments sérieux de comparaison. Là seulement les arguments et les objections trouvent un appui solide, et à défaut d'armes plus sûres dans leur portée, force est bien de s'en contenter comme des meilleures dont nous disposions.

Je viens donc, moi aussi, Messieurs, vous exposer une statistique, non pas celle de toutes les opérations que j'ai pratiquées jusqu'à ce jour, mais de toutes celles que j'ai faites depuis plus de deux ans, en observant pendant l'acte opératoire ou pendant les pansements consécutifs les règles les plus importantes parmi celles qu'a tracées M. Lister.

J'ai dit *les règles les plus importantes* et non pas *toutes les règles;* c'est que je ne me suis pas toujours conformé dans toute leur rigueur aux préceptes que comporte l'exécution de ce panse-

Digitized by Google

ment spécial. Je sais bien que cette dérogation souvent involontaire enlèvera toute valeur à mes observations aux yeux des chirurgiens qui font résider les vertus de ce pansement dans chacun de ses détails envisagé séparément, aussi bien que dans leur ensemble. Ceux-là seront libres d'interpréter mes résultats comme ils l'entendront ; mais ils voudront bien se souvenir que je me présente ici plutôt comme un partisan que comme un détracteur du pansement de M. Lister. En réalité, je ne veux être jusqu'à nouvel ordre ni un détracteur, ni un partisan, mais bien un critique, et mieux encore un expérimentateur exposant les résultats bruts de ses expériences.

Voici comment j'ai procédé : Pendant le plus grand nombre des opérations qui figurent au tableau ci-dessous, j'ai employé la pulvérisation; mais les caprices de l'instrument que j'avais entre les mains m'ont assez fréquemment amené à négliger cette précaution pendant les pansements.

Les lavages des mains, les lotions avec les solutions fortes, le nettoyage des tubes, le drainage, ont été observés avec une rigueur presque absolue; la première de ces précautions a seule été assez souvent omise pendant les pansements, mais il est à remarquer que, généralement, les mains ne servent qu'à tenir les instruments qui ont été préalablement plongés dans une solution phéniquée forte.

N'ayant pas eu à ma disposition des fils de catgut dignes d'une entière confiance, je ne m'en suis jamais servi pour les grosses ligatures.

Quant aux pièces fondamentales du pansement, gaze phéniquée et protective, j'en ai toujours fait usage.

Enfin il m'est arrivé fréquemment de remplacer ces moyens par d'autres, à la fin de la cicatrisation, lorsque les plaies étaient réduites à leur partie superficielle. Quant aux sutures, sauf quelques cas où je les ai considérées comme dangereuses, je les ai employées d'une manière à peu près constante en ayant recours aux fils d'argent.

Je crois avoir eu tort en ne faisant guère de sutures profondes en pleins lambeaux, et en me contentant de sutures marginales et superficielles. Peut-être, en agissant autrement, aurais-je obtenu plus souvent des réunions immédiates complètes, sauf le trajet des tubes.

En résumé, le pansement que j'ai pratiqué se rapproche tellement de celui de M. Lister, s'il ne le réalise pas entièrement, qu'on peut, je crois, lui attribuer les 9/10es de l'efficacité que les partisans de ce dernier lui accordent, à moins que dans leur exclusi-

Digitized by Google

visme ils ne persistent à penser que la devise « *Tout ou rien* » lui est rigoureusement applicable.

J'aurai des remarques importantes à vous soumettre relativement aux propriétés secondaires de ce pansement. Son but est de sauver la vie un peu plus que les autres; sa prétention est d'y être parvenu; mais s'il lui arrive de semer en quelque sorte sur son passage quelques bienfaits de moindre importance, ce sont des titres à notre reconnaissance qu'il est juste de mettre en relief. C'est ce que je ferai plus tard, après que je vous aurai fait l'exposé de ma statistique.

Mon tableau comprend quelques opérations pratiquées à l'Hôtel-Dieu à la fin de 1876 et au commencement de 1877, et je crois bien avoir omis quelques faits heureux de la même époque qui n'y figurent pas, parce que je ne suis pas bien sûr d'avoir dans ces cas employé le pansement de Lister. Le plus grand nombre de mes opérations a eu lieu à l'hôpital Saint-Antoine. Là j'étais assez bien outillé, y compris le pulvérisateur; mais à l'hôpital Saint-Louis, un nouveau pulvérisateur, mis à ma disposition, a été très rapidement hors d'usage, si bien que je n'ai pu m'en servir d'une manière sérieuse ni pour un amputé de cuisse, ni pour un homme atteint de fracture compliquée du péroné et de luxation complète du pied en dehors avec déchirure étendue des téguments en dedans. Est-ce une simple coïncidence? Ces deux blessés sont morts de pyohémie.

STATISTIQUE DES OPÉRATIONS OU J'AI EMPLOYÉ LA MÉTHODE DE LISTER.

A) Grandes amputations.

A) Membre supérieur.

1 désarticulation de l'épaule (gangrène foudroyante), pas de sutures	Guérison.
2 amputations du bras (phlegmon diffus de l'avant-bras, suite de synovite fougueuse, et résection du coude avec reproduction de fougosités	Id.
4 amputations de l'avant-bras :	
Au tiers supérieur pour broiement (circulaire). Jeune homme de 20 ans	Id.
A la partie moyenne (traumatique). Lambeaux antérieur et postérieur. Homme de 25 ans	Id.
Au tiers inférieur (traumatique). Circulaire pour la peau et à lambeaux pour les muscles	Id.
Au tiers inférieur (pathologique). Hôtel-Dieu. Lister au début. Abcès	Id.

Digitized by Google

B) Membre inférieur.

1 désarticulation de la hanche. Chondrome du fémur. Choc traumatique. Au bout de 36 heures..... Mort.

6 amputations de cuisse :

1 au tiers supérieur. Jeune femme très anémiée. Tumeur blanche suppurée du genou. Décollement. Muguet. 10 à 12 jours après l'opération..... Id.

A la partie moyenne. Nécrose du fémur et fracture. 33 ans. 25 janvier, 15 février..... Guérison.

4 au tiers inférieur :

1° Homme de 32 ans. Fracture de rotule. Ouverture de l'articulation par le bistouri d'un médecin. Arthrite suppurée et fongueuse. Anémie..... Id.

2° Homme de 37 ans. Tumeur blanche du genou. *Hémorrhagie*..... Id.

3° Homme d'une cinquantaine d'années. Écrasement des deux calcanéums et des os du tarse par chute. Fracture de la jambe droite et du tibia à la partie supérieure. Phlegmon diffus gangreneux. Délire septicémique. Amputation une dizaine de jours après l'accident, le 12 novembre. Eschare au sacrum. Amaigrissement rapide. Méningite rachidienne suppurée. Après plus d'un mois ..... Mort.

4° Homme de 57 ans. Ecrasement de la jambe droite. Teint *pâle* un peu jaune. Aspect maladif. Amputation 12 heures après l'accident. Gangrène des lambeaux survenue peu à peu. *Pyohémie*. Au bout d'une quinzaine de jours ..... Id.

Amputations de jambe :

1° Femme de 42 ans. Ulcère circulaire. Induration éléphantiasique des téguments. Opération à lambeaux obliques. 15 sutures. Un peu de spacèle des bords... Guérison.

2° Amputation des *deux* jambes (traumatique). Ecrasement à la partie inférieure. (Accident du tramway de Vincennes.) Gangrène des lambeaux. Au bout de 5 jours. Mort.

3° Amputation sous-malléolaire pour tumeur blanche du pied (faite par M. Monod). Reste une fistule..... Guérison.

Résumé des grandes amputations.

	Guérisons.	Morts.
1 désarticulation de l'épaule.....	1	
2 amputations du bras.....	2	
4 amputations d'avant-bras.....	4	
6 amputations de cuisse.....	3	3
3 amputations de jambe	2	1
Sur les 16 cas.....	12	4
Soit.....	75 0/0	25 0/0

Digitized by Google

Je laisse de côté la désarticulation de la hanche à cause du genre de mort.

Il n'y a pas de pansement qui puisse empêcher la mort rapide par choc traumatique ; il n'y en a pas qui puisse être jugé sur ce terrain-là.

B) Amputations portant sur les métacarpiens et les métatarsiens.

Désarticulation de métacarpiens et de métatarsiens :

1° Jeune fille de 17 ans. Arthrite fongueuse métacarpo-phalangienne. Réunion de tissus fongueux. 10 avril. — 4 mai..... Guérison.

2° Femme de 55 ans. Sarcome mélanique du pouce (dernière phalange)..... Id.

3° Homme de 58 ans environ. Sarcome mélanique du pouce. Accidents inflammatoires..... Id.

4° Homme de 52 ans. Amputation d'un tiers du 5e métatarsien avec le 5e orteil. *Albuminurie antérieure méconnue.* Congestion pulmonaire double..... Mort.

Désarticulations ou amputations totales ou partielles de doigts et d'orteils.

1 gros orteil..... Guérison.
1 deuxième orteil..... Id.
1 index..... Id.
4 amputations ou désarticulations de phalanges..... 4 guérisons.

Résumé des petites amputations.

	Guérisons.	Morts.
Métacarpiens, métatarsiens.....	3	1
Doigts, phalanges diverses.....	7	»
	10	1
Soit.....	90,81 0/0	9,09 0/0

C) Grandes résections.

1° Résection pathologique de la tête humérale. Homme de 36 ans..... Guérison.

2° Même sujet, persistance des fistules. Résections partielles de l'acromion et de l'épine de l'omoplate..... Id.
Restent deux trajets fistuleux.

3° Résection tibio-tarsienne traumatique. Femme de 43 ans. Désordres considérables. Ostéomyélite chronique. *Pyohémie*..... Mort.

4° Résection du tiers postérieur du calcaneum. Ouverture de l'articulation tibio-tarsienne..... Guérison.

	Guérisons.	Morts.
Résumé : 4 cas.....	3	1
Soit.....	75 0/0	25 0/0

D) Petites résections.

1 résection de l'articulation métacarpo-phalangienne du pouce..... Guérison.

Digitized by Google

E) Opérations sur les os.

1° Séquestre invaginé du fémur de 15 centimètres de long. Os nouveau de plus d'un centimètre d'épaisseur. Une heure et demie d'opération. Sujet de 18 ans ..... Guérison.

2° Exostose de développement à la partie externe du fémur. Ablation. Sujet de 16 ans. Ostéite. Température de 40° qui cède rapidement..... Id.

3° Kyste végétant du périoste du tibia. 26 ans. 21 novembre — 24 décembre. Grattage de l'os..... Id.

4° Résection d'une saillie osseuse du tibia, suite de fracture. Accidents graves dès le deuxième jour. Lymphangite..... Id.

5° Sarcome périostique du fémur (partie inférieure). Erysipèle gangréneux..... Mort.

6° et 7° 2 exostoses sous-unguéales du gros orteil.....2 Guérisons.

	Guérisons.	Morts.
Résumé : 7 cas.....	6	1
	85,72 0/0	14,28 0/0

F) Amputations du sein.

1° Cancer colloïde du sein gauche. Femme de 68 ans. Un ganglion axillaire. Ablation totale de la glande. Ablation du ganglion par une plaie spéciale. 16 sutures à la plaie mammaire, 3 à la plaie axillaire. Guérison de la grande plaie en 10 jours, de l'autre en 15 jours. Durée du traitement : 15-30 juin..... Guérison.

2° Cancer du sein. Femme de 50 ans environ. Grand nombre de ganglions. Suture partielle. Plaie énorme .... Id.

Soit..... ..... 100 0/0.

G) Tumeurs diverses.

1° Adénites subaiguës de l'aisselle. Développement extrêmement rapide d'un certain nombre de gros ganglions qui ne suppurent pas. Je diagnostique un lymphadénome avec des réserves. Extirpation de 15 à 18 ganglons. Plaie énorme. Suture. Drainage. 12 avril, — 21 mai..... Guérison.

2° Fibrome éléphantiasique de la jambe avec prolongement du côté de la cuisse. Enfant de 16 mois. Tumeur du volume d'une petite mandarine. Ulcération ultérieure de la plaie..... Id

3° Kyste sébacé du cou transformé en une masse calcaire. Femme de 29 ans..... Id.

	Guérisons.	Morts.
Résumé : 3 cas	3	
Soit.....	100 0/0.	

Digitized by Google

II) Opérations diverses.

1° Hématocèle de la tunique vaginale. Homme de 50 ans. Décortication. Erythème intense du scrotum et du pénis. Pas de réaction. Simplicité remarquable des suites. Suture et drain. En 15 jours à peine..... Guérison.

2° Brides cicatricielles de la main. Opération autoplastique pour redresser le médius droit. 10 octobre. — 22 novembre ..... Id.

	Guérisons.	Morts.
Résumé : à deux cas....	2	
Soit.....	100 0/0.	

Résumé général des opérations.

	Guérisons.	Morts.
1° 16 grandes amputations.....	12	4
2° 11 petites amputations	10	1
3° 4 grandes résections	3	1
4° 1 petites résections	1	0
5° 7 opérations sur les os.....	6	1
6° 2 amputations du sein.....	2	0
7° 3 tumeurs diverses	3	0
8° 2 opérations diverses	2	0
46	39	7
Soit sur 46 cas.....	83,91 0/0	16,09 0/0.

Fractures compliquées de jambe, très graves.

	Guérisons.	Morts.
En tout : 7 cas.....	5	2
1 cas de luxation complète du pied en dehors avec fracture du péroné seul. Pyohémie (Saint-Louis).....	»	1
Plaie contuse très grave (fesses et cuisses).	1	»
2 larges délabrements des gaînes synoviales de l'avant-bras.....	2	»
	8	3

Résumé général.

Opérations, fractures compliquées, plaies graves,

	Guérisons.	Morts.
En tout : 57 cas.....	47	10
Soit 0/0.....	82,46	17,54

Je pourrais ajouter que j'ai vu guérir tous les écrasements de doigts, toutes les plaies des extrémités compliquées de fractures des phalanges et d'ouverture des petites articulations. Il me revient en mémoire un cas d'écrasement du pied avec subluxation d'un ou de deux cunéiformes que j'ai laissé en voie de guérison, lorsque j'ai quitté l'hôpital Saint-Antoine. Enfin le succès s'annonce d'une

Digitized by Google

façon très heureuse dans deux cas de rugination du calcanéum et dans un cas de drainage et d'incision d'un vaste kyste à grains hordéiformes du poignet, que j'ai actuellement dans mon service à l'hôpital Saint-Louis. Pendant ces opérations je me suis servi d'un pulvérisateur à vapeur qui fonctionne fort bien et qu'on met en marche pendant tous les pansements. L'absence totale de réaction inflammatoire, le bon aspect des téguments au voisinage des incisions sont d'un bon augure pour la guérison rapide de ces opérés.

Mes opérations de hernie étranglée ne figurent pas sur mon tableau, pour la raison que des érythèmes intenses causés par la pulvérisation et même par la gaze phéniquée m'ont obligé plusieurs fois à renoncer dans ces cas au pansement de Lister.

Tel est l'ensemble de mes résultats. Je n'en tire pour le moment aucune conclusion générale, parce que ma statistique est encore relativement restreinte et ne peut avoir qu'une valeur relative. Je compléterai ma communication en vous faisant part de certaines observations qui au point de vue pratique ont une réelle importance. Elles porteront sur les différents détails du pansement de Lister et sur les propriétés avantageuses ou fâcheuses que j'ai reconnues à l'acide phénique en solutions plus ou moins concentrées, tel qu'on l'emploie dans ce pansement.

Tranchons d'abord les trois questions suivantes :

L'acide phénique est-il *irritant?* Est-il *anesthésiant?* Est-il réellement *antiseptique* à l'égard des liquides qui baignent la plaie?

En solution concentrée, au vingtième et au quarantième, l'acide phénique est plus qu'irritant, il est caustique ; mais le contact rapide résultant du lavage même d'une large plaie ne donne jamais lieu à une irritation durable, capable de dégénérer en inflammation. Tout au contraire, j'ai toujours été frappé du peu de gonflement survenu dans les moignons, même dans les cas terminés par la mort. Souvent le gonflement manque entièrement; de sorte que, lorsque j'entends dire que l'acide phénique, *tel qu'il est employé dans le pansement de Lister*, est antiphlogistique, je trouve que cette expression n'a rien d'exagéré.

Malheureusement certaines peaux supportent très mal la pulvérisation et même le contact de la gaze phéniquée. Certaines régions sont à cet égard d'une susceptibilité telle, qu'il est absolument nécessaire parfois de renoncer à la pulvérisation; je citerai l'aisselle, l'aine, le scrotum, le pénis. C'est ainsi que chez mon opéré d'hématocèle, un érythème intense accompagné d'œdème et d'exulcération des téguments entrava l'application rigoureuse de la méthode de M. Lister. Quelquefois la gaze phéniquée elle-même détermine une irritation notable des téguments. On comprend que

Digitized by Google

M. Lister attache à l'usage du protective une importance réelle, et, pour mon compte, je reconnais l'utilité de ses conseils à cet égard.

L'acide phénique est-il *anesthésiant ?* La chose ne me semble pas douteuse. Voici, du reste, un exemple probant : Un blessé à qui un timon de voiture avait labouré la fesse droite et la partie supérieure de la cuisse, sans toucher à l'artère fémorale, souffrait cruellement et exprimait des plaintes continuelles. Je fis remplacer le pansement à l'eau alcoolisée qu'on lui avait fait par un pansement de Lister précédé d'une consciencieuse pulvérisation. Aussitôt ses douleurs se calmèrent comme par enchantement et ne se réveillèrent plus jamais.

Bien des fois j'ai constaté le même fait dans de moindres proportions. Les douleurs consécutives aux opérations sur les os (rugination, évidement) m'ont seules paru jusqu'ici réfractaires à cette influence anesthésiante. J'ajouterai que cette dernière est encore démontrée aux chirurgiens par la sensation d'engourdissement superficiel des téguments des mains qu'ils éprouvent pendant plusieurs heures après les opérations.

L'acide phénique est-il réellement *antiseptique ?* Autrement dit, empêche-t-il la putréfaction des liquides en contact avec la plaie? La chose n'aurait pas besoin de démonstration, si l'on faisait les pansements avec les solutions concentrées qui servent aux lavages ; mais on peut se demander si la gaze phéniquée possède cette propriété antiseptique à un degré suffisant. Voici un exemple qui tend à le prouver :

Un de mes amputés de cuisse de Saint-Antoine eut le jour même de l'opération une hémorrhagie sérieuse que la compression sur le moignon arrêta. A partir du lendemain un pansement à la gaze phéniquée fut fait tous les jours ; j'enlevais chaque fois les tubes pour les nettoyer, mais pas une fois je ne fis d'injection phéniquée entre les lambeaux. Pendant 8 à 10 jours une sanie brunâtre s'échappa par les drains, et cette sanie formée par des caillots désagrégés n'exhala à aucun moment une odeur appréciable. Le sang, substance éminemment putrescible, n'avait donc pas subi la moindre putréfaction. A quoi attribuer cette circonstance, si ce n'est au pansement à la gaze phéniquée?

D'ailleurs, le pus en quantité restreinte, qu'on trouve dans la gaze, a une odeur spéciale qui se rapproche de celle du goudron et qui n'est pas celle de la putréfaction, ni même du pus ordinaire. Il faut reconnaître que parfois elle est passablement désagréable et arrive aux narines, avant que le pansements ait été défait.

J'arrive maintenant aux différents actes constitutifs du pansement ou plutôt de la méthode, pendant et après l'opération.

Digitized by Google

C'est sans doute une considération théorique qui a amené M. Lister à recommander toutes les précautions ayant pour but de purifier les instruments, la région opératoire, les mains du chirurgien et des aides. Ce qu'on en peut dire de pire, c'est qu'elles sont inutiles; mais en réalité on n'en sait rien, et le plus sage est de s'y conformer en expérimentateur scrupuleux.

La même remarque peut être faite à l'endroit de la pulvérisation; mais on peut ajouter qu'elle n'est pas toujours sans inconvénients. Outre l'irritation de la peau dont j'ai parlé plus haut, elle cause dans les opérations prolongées un refroidissement considérable qui m'a engagé plusieurs fois à la faire interrompre. Il paraît que l'emploi des pulvérisateurs à vapeur supprime ce refroidissement. De plus, ces derniers sont beaucoup moins sujets à se détériorer, ce qui met les opérateurs à l'abri des fréquents mécomptes auxquels les exposent les instrument ordinaires.

Le reste du pansement est ce qu'il y a de plus simple au monde, à condition que l'ont ait la facile prévoyance de s'approvisionner des pièces nécessaires et de renouveler son approvisionnement en temps voulu.

Deux mots maintenant des résultats au point de vue de la rapidité des guérisons.

Je n'ai pas ordinairement obtenu des réunions immédiates complètes, mais j'ai vu des guérisons d'une rapidité remarquable; par exemple, une amputation totale du sein chez une femme de 68 ans complètement guérie en 10 jours, sauf une plaie axillaire par laquelle j'avais extrait un ganglion, qui resta ouverte 5 jours de plus. Autre exemple : une amputation de cuisse guérie en 21 jours. Mes autres opérés ont été un peu moins heureux ; mais plus d'une fois j'ai eu à me louer de la combinaison de la suture et de drainage comme un excellent moyen de restreindre rapidement les surfaces suppurantes et de soustraire de bonne heure les blessés aux complications ordinaires des grands traumatismes.

Ces complications ont, du reste, été très rares chez mes opérés. J'ai parlé dans ma statistique d'un érysipèle gangréneux mortel, d'une lymphangite grave et de trois infections purulentes survenues dans des conditions spéciales, puisque deux de ces trois opérés avaient été privés à peu près complètement du bénéfice de la pulvérisation. Enfin, j'ai pu remarquer qu'à un moment où il y avait un certain nombre d'érysipèles dans mes salles à l'hôpital Saint-Antoine, aucun de mes malades pansés suivant la méthode de Lister n'en fut atteint.

En résumé, je ne suis pas encore en mesure de proclamer ce pansement très supérieur à tous ceux qui l'ont précédé, mais je lui trouve assez d'avantages pour continuer mon expérimentation, en

Digitized by Google

m'efforçant de réaliser toutes les conditions de succès considérées par l'inventeur comme absolument indispensables.

Je terminerai, Messieurs, par quelques réflexions sur les autres procédés de pansement dont il a été question jusqu'ici.

Je n'ai guère employé l'alcool pur que pendant la guerre; mes résultats ont été aussi mauvais qu'avec l'eau alcoolisée. Mais je me hâte de dire que dans des circonstances pareilles, ce n'est pas le pansement qu'il faut incriminer, c'est le milieu atmosphérique. Depuis cette époque j'ai eu recours très souvent à l'eau alcoolisée au quart ou au tiers, soit dans les grandes opérations, soit dans le traitement des plaies. Dans les premières, je n'ai eu à m'en louer que médiocrement; mes résultats étaient bien inférieurs à ce qu'ils sont actuellement. Dans les plaies simples, je m'en sers beaucoup et je m'en trouve assez bien; cependant il y a deux reproches à formuler contre ce pansement :

Parfois il entretient sur les plaies une tendance à l'hémorrhagie, qui retarde beaucoup la guérison; peut-être n'a-t-il cette influence fâcheuse qu'en tant que pansement humide.

Plus d'une fois il m'est arrivé d'être obligé de revenir aux anciens errements et de substituer à l'eau alcoolisé le cérat simple ou certaines pommades composées (cérat et styrax, axonge et calomel), qui hâtaient beaucoup le bourgeonnement et la cicatrisation.

Les pansements humides ont encore l'inconvénient, dans les autoplasties, de déterminer un boursouflement des lambeaux qui nuit beaucoup à la réunion immédiate; j'y ai à peu près renoncé pour cette raison.

Le jus de citron, le camphre, l'iodoforme dans les plaies dénuées de vitalité sont également d'un usage excellent; les pansements par occlusion au diachylon font merveille dans les plaies des doigts et quelquefois vers la fin de la cicatrisation des moignons.

Je commettrais une grosse omission, si je ne disais rien ici du pansement ouaté. Les résultats qu'il m'a donnés auraient été de nature à me confirmer dans la prédilection que je lui avais accordée tout d'abord; et si j'y ai renoncé momentanément, c'était dans le but de me faire, par l'expérimentation, une opinion sur le pansement de Lister. En réalité, je ne saurais dire auquel des deux je donnerais la préférence dans les cas très graves. Je n'ai jamais entièrement cessé de m'en servir dans le cas d'ouverture des articulations des phalanges et des fractures compliquées des doigts ou des métatarsiens. J'ai vu guérir, grâce à lui, des blessés ayant l'articulation tibio-tarsienne ouverte, et plusieurs amputés de cuisse, que je n'ai pas mentionnés, ont dû leur salut à son emploi. Il se peut donc qu'il soit égal en valeur au pansement de Lister pour

Digitized by Google

les cas analogues aux précédents; mais, outre qu'il n'est pas applicable dans toutes les régions, je le crois contre-indiqué là où il y a de la gangrène, et dans ces circonstances le pansement de Lister retrouve une supériorité marquée.

De tout ce qui précède, ainsi que des impressions qui naissent chaque jour de mes observations, je déduirai les conclusions suivantes :

Je n'oserais pas aujourd'hui pratiquer une opération grave ou même de moyenne importance, sans avoir recours à la méthode antiseptique de M. Lister ou au pansement ouaté de M. Guérin.

Pour les traumatismes légers et vers la fin de la cicatrisation des grandes plaies, je donne libre carrière à mon éclectisme, me souciant fort peu que le pansement employé soit d'invention ancienne ou moderne, pourvu qu'il satisfasse à l'indication du moment e qu'il abrège autant que possible la durée du traitement.

M. Guyon. Au point où en est la discussion, il est du devoir de chacun de nous d'être bref, et pourtant je me vois dans l'obligation de revenir à son point de départ. M. Perrin est venu nous lire un mémoire très important dans lequel il s'est proposé de faire ressortir les avantages du pansement à l'alcool; mais en même temps il a cherché à faire un procès de tendance au pansement de Lister, ou plutôt il a cru bon de prévenir les chirurgiens contre la faveur exagérée qu'ils accordent à ce pansement. Je n'attaquerai pas le pansement à l'alcool; car après l'avoir beaucoup employé, après avoir beaucoup étudié son mode d'action sur la marche des plaies et leur guérison, j'ai reconnu qu'il constituait un excellent moyen devant rester à la disposition des chirurgiens. Mais devenu aujourd'hui partisan convaincu de Lister, je dois vous donner les raisons puissantes qui ont amené ma détermination à changer; je n'invoquerai pas tout d'abord des arguments puisés dans la statistique mais bien des motifs tirés de l'évolution même des plaies. Inutile d'insister sur l'importance aujourd'hui bien reconnue qu'il y a à engager la lutte dans la plaie même; nous sommes actuellement en possession d'armes bien supérieures à celles tirées de l'hygiène générale par l'aération et l'alimentation, et nous devons nous féliciter de voir qu'il n'est plus besoin de sortir de nos grands hôpitaux et de nos villes pour assurer le succès de nos opérations et que la guérison des opérés dépend avant tout du chirurgien. Ce fait s'est produit depuis peu, depuis l'adoption des méthodes antiseptiques, depuis l'apparition du pansement ouaté d'Alphonse Guérin ou de celui de Lister. Lorsque nous appliquons une méthode de pansement sur une plaie, nous nous préoccupons d'abord de la guérison du blessé, de la cure de la plaie dans les meilleures con-

Digitized by Google

ditions, de sa marche et de sa durée ; nous cherchons aussi à amoindrir les souffrances et les douleurs du patient. Si je cherche ces garanties dans le pansement à l'alcool, voici ce que mon expérience m'a appris, en dehors de toute statistique, car si la statistique fournit des résultats, elle n'indique en aucune manière les incidents qui ont pu se produire pendant la route, elle ne révèle pas les accidents plus ou moins agressifs et les craintes que l'on a pu avoir pendant le chemin parcouru. Eh bien! si l'on suit pas à pas la marche d'une plaie soumise à l'alcool, on est frappé par ce qu'il y a de rassurant dans les phénomènes qui se déroulent. La période dangereuse des premiers jours jusqu'à 8 et 10 jours, se passe dans la plus grande simplicité. Les actes inflammatoires y sont presque nuls, le gonflement très médiocre et la réaction générale très modérée. Mais les choses ne se passent ainsi que si on a pris soin de maintenir toutes les parties en un égal contact avec l'alcool. Or, dans un certain nombre de plaies, dans les plaies à lambeaux irréguliers, anfractueuses, ces bonnes conditions ne sont pas remplies; on ne peut plus soumettre toutes les parties à l'influence de l'alcool. Là se trouve l'origine d'accidents quelquefois très inquiétants; les points qui ont échappé au contact de l'alcool deviennent le siège de tuméfactions, de gonflements qui amènent des complications locales suivies de réaction dans l'état général, parce que des liquides septiques sont sécrétés et retenus dans une partie de la plaie. Ces faits, je les ai observés en me servant d'alcool rectifié à 90°, renouvelé deux fois par jour au moins, en prenant encore la précaution d'introduire un tube à drainage dans les pièces du pansement, afin d'y faire des lavages entretenant plus complètement le contact de l'alcool.

Des phénomènes ayant avec les précédents la plus grande analogie se passent à la suite de l'application du pansement de Lister. Le gonflement est nul ou très modéré ; la plaie paraît rester indifférente ; les téguments sont pâles ou conservent leur couleur normale, même lorsqu'on a fait un pansement ouvert, c'est-à-dire lorsqu'on a rempli les surfaces de la plaie de charpie qui écarte les lambeaux. Seulement, tandis que dans le pansement à l'alcool, on ne peut pas toujours maintenir la plaie dans cet état que j'appelle d'indifférence, ou on ne le peut qu'à l'aide d'irrigations continues, difficiles à exécuter, dans le pansement de Lister, l'indifférence de la plaie est obtenue par l'atmosphère phéniquée qui existe autour de la plaie. Ce n'est pas le contact de l'acide phénique qui le produit, mais cette atmosphère, le manchon qui la recouvre. Il en résulte qu'on n'a plus à craindre, comme dans le pansement à l'alcool, les complications émanant d'un point qui échapperait à l'action du topique. Aussi, est-ce l'enveloppement de la plaie qui doit

Digitized by Google

donner toute confiance dans le pansement de Lister, beaucoup plus que la pulvérisation qui peut laisser de nombreux *desiderata* dus à l'imperfection d'un appareil. Je crois donc que les critiques qui s'adressent à cette pulvérisation en admettant qu'elles fussent fondées, ne portent pas atteinte au mérite d'un pansement dont l'efficacité se trouve principalement dans cet enveloppement continu, dans ce manchon qui crée autour de la plaie une atmosphère antiseptique et protectrice. Aussi n'est-on pas obligé de faire des irrigations continues comme avec l'alcool, ni même des pansements répétés. On peut, et cela très près du début, ne renouveler le pansement que tous les 2, 3 et 4 jours, même pour les grandes amputations de la cuisse, ce qui permet en un mot de ne faire que des pansements rares. Quant aux difficultés, elles n'existent pas; le pansement de Lister n'en offre aucune dans son application, c'est un pansement simple, facile à surveiller et à bien appliquer. De telle sorte que si la comparaison des deux pansements permet de constater des phénomènes qui sont analogues sur plus d'un point, le pansement de Lister a sur le pansement à l'alcool cette grande supériorité de ne pas exiger cette surveillance incessante réclamée par l'alcool, de réaliser facilement les conditions d'une vraie sécurité. Il y a d'ailleurs dans le pansement de Lister une soupape de sûreté qui ajoute sa garantie à celle que donne l'atmosphère antiseptique: je veux parler de la présence du tube à drainage qui assure l'écoulement des liquides de la plaie. Dans le pansement de Lister comme dans celui à l'alcool, l'observation établit un fait de très haute importance qui montre bien leur supériorité; il a trait à la suppuration. Le rendement du pus est réduit à son minimum. Je n'ai pas encore observé par l'emploi du pansement de Lister la suppression absolue de la suppuration, mais je l'ai vue réduite à des proportions faibles. On peut observer aussi dans les membres en suppuration, et j'ai en ce moment sous les yeux l'exemple d'un avant-bras atteint de phlegmon diffus profond avec production de gaz putrides; dans ces conditions on voit, dis-je, l'état putride disparaître et la quantité du pus diminuer considérablement sous l'influence du pansement de Lister. De telle sorte qu'on peut conjurer les dangers inhérents aux suppurations de longue durée, et que la menace que ces suppurations interminables venait ajouter aux périls à éviter à la première heure, se trouve aujourd'hui surmontée et évitée.

C'est, à mon avis, la grande différence qui sépare le pansement antiseptique du pansement d'Azam, dit de l'École de Bordeaux; celui-ci fait la réunion et donne aussi écoulement aux liquides, mais il est impuissant à donner aux plaies cette physionomie si caractéristique, cette marche si particulière qui ne

Digitized by Google

relève que de l'emploi de l'acide phénique et de l'action contenue de l'atmosphère antiseptique.

Pendant la période de réparations des plaies, le parallèle entre l'acide phénique et l'alcool ne souffre plus la comparaison. L'action de l'alcool est plus que douteuse à cet égard; et pour mon compte, je n'ai jamais osé associer le principe de la réunion immédiate et l'emploi de l'alcool. Il me paraît si nécessaire d'étendre l'alcool sur toute la surface de la plaie que je n'aurais pas osé tenter une réunion, même partielle. De plus, quand on suit l'évolution de la plaie traitée par l'alcool à sa période réparatrice, on est frappé de l'absence de tout effort vers cet essor réparateur. Elle prend un caractère de platitude, d'affaissement dans son bourgeonnement, une sorte d'état lisse qui fait qu'on se demande si on ne la retrouverait pas telle, un an après, si elle demeurait sous la même influence. Dans le pansement de Lister, au contraire, la promptitude de la réunion, malgré l'emploi des plus fortes solutions à 5 0/0, étonne l'observateur. La réunion immédiate est rapide, non seulement dans les parties superficielles, mais encore dans les parties profondes qui recouvrent les os. De telle sorte qu'au point de vue de la réparation, le pansement de Lister est si parfait que l'on peut chercher sans crainte la réunion et se passer sans regret de l'air de Montpellier, qui était resté le refuge de la réunion immédiate, ou de l'air de la campagne, que nous étions disposé à considérer comme indispensable au bon et rapide succès des opérations. Avant le pansement de Lister, je n'osais pas faire de la réunion et je disais avec Boyer qu'il était plus sage de bourrer une plaie de charpie que de tenter une réunion même partielle. Pourtant, il importe dans le pansement de Lister de ne pas fermer la voie des liquides; par suite il ne faut pas faire une réunion immédiate complète, surtout dans les amputations : il suffit de laisser une petite ouverture aux deux extrémités de la plaie, dans laquelle se trouve le drain évacuateur.

Au point de vue de la réunion, d'ailleurs, on doit dire que le pansement de Lister et le pansement ouaté ont une égale valeur; les deux méthodes élèvent considérablement le chiffre des garanties et ont une supériorité très marquée sur l'alcool.

Examinons le troisième terme de la préoccupation des chirurgiens dans la cure des plaies : la douleur.

Dans le pansement de Lister la douleur est nulle ou réduite à son expression minimum. Les amputés, interrogés sur ce point, vous disent bien qu'ils ont eu le membre engourdi toute la journée, mais non douloureux; qu'ils y ont ressenti une espèce de froid, mais la douleur est absente. Le pansement à l'alcool est au contraire très douloureux; les lavages le sont aussi beaucoup, et

Digitized by Google

malgré le soin que j'ai pu mettre à persuader mes malades du contraire, je n'y suis jamais parvenu. Le pansement à l'alcool est douloureux, le pansement de Lister est anesthésique.

Je n'entrerai pas dans de plus longs détails, voulant me borner à établir, au nom de l'observation clinique, cet ensemble de phénomènes tel que je viens de l'exposer. Avant de vous parler de statistique et de vous donner la mienne, il est une déclaration que je tiens à faire : depuis 2 ans que j'emploie la méthode de Lister, avec un soin scrupuleux, je n'ai pas eu un seul cas de pyohémie dans mon service d'hôpital, où j'ai eu cependant à traiter des blessures graves, des fractures compliquées, etc. On ne saurait attribuer cette immunité à l'hôpital Necker, car, pendant le siège, j'en étais envahi: je me servais alors de l'alcool ; je m'étais servi antérieurement de l'acide thymique que j'avais essayé dès 1868, du chloral; j'ai toujours eu pour principal objectif d'assurer complètement l'écoulement des liquides, j'avais très peu de cas de pyohémie, mais j'en observais. Dans la partie de mon service affectée aux voies urinaires j'ai perdu ces temps derniers un malade de pyohémie à la suite d'un abcès de la prostate ; mais, dans le reste du service où je panse comme Lister, j'ai été préservé, et je ne puis accorder ce résultat qu'aux bons effets du pansement.

Pour attester la rapidité de la guérison, je ne rappellerai qu'un exemple, en ayant cité, à cette tribune, un certain nombre d'autres. J'ai obtenu en 8 jours, par la réunion, la guérison d'une plaie étendue et profonde de la région parotidienne, après l'extirpation d'une tumeur très volumineuse de la parotide.

J'arrive à ma statistique en déclarant que j'ai laissé de côté les plaies articulaires et les cas ayant trait à de minimes opérations et à différents traumatismes plus ou moins graves.

3 amputations de cuisse dont 1 traumatique ; 3 guérisons.

4 amputations de jambe, sus-malléolaires ; 4 guérisons.

Un de ces quatre amputés a succombé le 69e jour à une méningite tuberculeuse.

1 amputation de jambe, pour cause traumatique, au tiers inférieur ; guérison.

10 amputations du sein ; 10 guérisons.

4 castrations ; 4 guérisons.

7 hernies étranglées; 2 morts.

1 grosse tumeur sarcomateuse du dos ; 1 guérison.

1 sarcome volumineux de la cuisse ; 1 guérison.

Sur 31 grandes opérations, j'ai eu 3 morts dont 1 étrangère à l'opération, et 3 à la suite de l'opération de la hernie. Ce n'est là

Digitized by Google

qu'un petit nombre de faits, mais ils me paraissent cependant porter leur enseignement.

En insistant sur l'absence de toute pyohémie, j'ai omis à dessein de parler d'autres complications dont je dois vous entretenir. J'ai eu quelques érysipèles, 3 au moins et peut-être 4, et tous à la suite d'extirpation du sein ; ils ont tous guéri. J'ai observé aussi l'érythème, mais je crois que son développement est favorisé par la région et que l'alcool l'eût produit aussi bien que l'acide phénique ; c'est au scrotum qu'il s'est produit. Il m'a semblé, d'ailleurs, que ces érythèmes pouvaient tenir aussi à une imperfection dans la fabrication de la gaze phéniquée.

En terminant, permettez-moi de vous avouer que personne, peut-être, n'a été plus que moi en défiance contre le pansement de Lister. Cet ensemble de précautions présentait un caractère mystérieux qui m'éloignait de sa pratique ; je croyais que l'application d'une pareille méthode était impraticable dans tous ses détails.

Oserais-je ajouter que l'odeur de l'acide phénique, qui s'attache au chirurgien, le poursuit et le désigne, m'inspirait une sorte de répulsion. J'entends encore dire par bien des chirurgiens que le pansement de Lister est d'une application trop difficile. Revenu de cette erreur, je tiens à déclarer qu'il n'est pas de pansement plus simple : il n'offre d'autre difficulté que l'emploi de la pulvérisation.

La nécessité d'avoir un appareil, un appareil qui fonctionne bien, peut créer quelque ennui, mais en dehors de cette condition, qu'il est en tous cas bien facile de réaliser à l'hôpital, tout est simple, rapide et propre, tout est bien supporté par le malade et j'ajouterai que tout est parfaitement toléré par le chirurgien. En ce qui me concerne, depuis que j'ai vu les excellents résultats, l'immense valeur pratique du pansement de Lister, je trouve que l'acide phénique n'a pas d'odeur.

Présentation d'appareil.

M. de Saint-Germain présente un appareil construit sur ses indications, par M. Monlon, et qu'il a eu occasion maintes fois d'employer avec succès, soit pour immobiliser la partie supérieure de la colonne vertébrale, soit pour rendre à cette région, dans les cas de torticolis par rétraction musculaire ou d'arthrite cervicale, les divers mouvements dont elle est le siège.

Cet appareil, à triple effet, permet d'obtenir, par un mécanisme très simple, la flexion, l'extension, l'inclinaison à droite et à gauche, la rotation à droite et à gauche également.

Digitized by Google

Il a, sur la Minerve classique, l'avantage de prendre la tête dans sa position vicieuse au lieu d'exiger, pour son application, le redressement préalable ; de plus, grâce à l'élongation facile de la tige principale, obtenue à l'aide d'une crémaillère, le même appareil peut suivre un enfant dans sa croissance ou être appliqué à des enfants de tailles différentes. Enfin un dédoublement articulé des plaques pariétales de la partie céphalique empêche la pression continue et douloureuse sur les mêmes points.

Le Secrétaire,
LANNELONGUE.

Séance du 19 mars 1879.

Présidence de M. TARNIER.

Le procès-verbal de la dernière séance est lu et adopté.

Correspondance.

La correspondance comprend :

1° Les journaux périodiques de la semaiue ;

2° Le *Bulletin de l'Académie de médecine*, le *Bulletin général de thérapeutique*, la *Gazette obstétricale*, les *Archives de médecine navale*, la *Vérité sur les cours* de M. Delore, les prix décernés par la Faculté de médecine de Paris, les *Leçons cliniques sur la contracture du col vésical;*

3° La *Revue scientifique de la France et de l'Étranger*, le *Lyon médical*, le *Bulletin médical du Nord*, l'*Union médicale de la Seine-Inférieure*, les *Mémoires et comptes rendus de la Société des sciences médicales de Lyon;*

4° *Un cas de périostite albumineuse*, du professeur Albert, d'Innsbruck ;

Le *Journal médical et chirurgical de San-Francisco*, *Centralblatt für Chirurgie*, *le* ΓΑΛΗΝΟΣ, *journal de médecine d'Athènes*, la *Gazette de santé militaire de Madrid*, *The British medical Journal;*

5° *Leçons de clinique chirurgicale*, professées à l'hôpital Saint-Louis, pendant les années 1875 et 1876 par le Dr Péan (présenté par M. Panas) ;

6° *Traité de chirurgie et d'opérations*, par le Dr Edouard Albert, professeur à l'Université d'Innsbruck ;

7° *Contribution à la chirurgie opératoire des paupières;*

La paralysie du nerf sympathique cervical et une série de

Digitized by Google

travaux scientifiques par M. le Dr Nicati (Commission : MM. Forget, Houel, Panas), présentés par M. Trélat. Une lettre de M. le Dr Nicati sollicitant le titre de membre correspondant ;

8° La seconde édition de la *Maison d'accouchement*, académie du Dr Krassowsky, de Saint-Pétersbourg ;

9° *Du goître pharyngien et de son extirpation*, par le Dr Eugène Bæckel, chirurgien de l'hôpital civil de Strasbourg, présenté par M. Trélat ;

10° *De l'énervation du globe de l'œil*, par M. le Dr Dianoux, de Nantes (Commission : MM. Giraud-Teulon, Terrier, Panas) ;

11° *Note sur une forme non décrite du charbon chez l'homme*, par le Dr Millet (Commissions : MM. Verneuil, Le Dentu, Nicaise);

12° Une *note sur une observation de fistule vésico-vaginale*, par le Dr Poulet, de Planche-les-Mines (Commission : MM. Perrier, Queniot, Polaillon) ;

13° Une lettre de M. le Dr Fleury de Clermont, membre correspondant, accompagnée d'une *observation d'hystérie* et d'une demande d'avis à la Société ;

14° *Des abcès douloureux des os*, par le Dr Golay (envoyé pour le prix Duval) ;

15° *Tumeur de la paroi postérieure du pharynx*, par le Dr Vibert (présenté par M. Duplay).

Discussion sur les pansements antiseptiqnes.

M. Léon Lefort. J'ai quelque peu hésité à prendre la parole dans cette discussion, car je m'exposais à répéter devant la Société de chirurgie, ce que j'ai déjà dit à l'Académie devant laquelle cette discussion sur les pansements et la septicémie se continue depuis plus d'une année. Mais d'une part cette question de l'origine et de la prophylaxie des complications des plaies, des maladies nosocomiales des pansements est assez vaste pour que je puisse espérer échapper à cet écueil, de l'autre ce sujet dont je poursuis l'étude depuis vingt ans me tient trop au cœur pour que je puisse laisser passer sans les combattre un certain nombre de propositions émises dans cette discussion.

Ce qui me frappe surtout dans l'état actuel de la question c'est que nous quittons comme à plaisir le terrain fécond et si français de l'observation clinique pour nous complaire dans des considérations théoriques qui ont amené dans nos esprits une regrettable confusion.

Des formes cliniques très différentes par leur origine, par leur marche, par leur gravité sont confondues sous le nom de maladies

Digitized by Google

septiques. Tout est à la septicémie sans qu'on puisse exactement savoir ce qu'il faut entendre par ce mot. On vante, on attaque certains pansements, on considère quelques-uns comme une panacée universelle qu'il faut employer sous peine de voir succomber nos opérés et nos blessés, hors de laquelle il n'est pas de salut; et l'on oublie que le pansement n'est qu'un moyen d'arriver plus rapidement et plus sûrement à la guérison des plaies accidentelles ou chirurgicales.

Qu'il soit fait de ouate, d'étoupes, de charpie, de diachylum; qu'on l'imbibe d'alcool, d'acide phénique; qu'on le recouvre de cérat ou de glycérine, le pansement n'est qu'un moyen destiné à remplir certaines indications. Or, comme les indications sont variables, le pansement devra varier comme elles.

Il est vrai que dans certaines théories acceptées aujourd'hui presque partout en Europe, le pansement répond à une indication a peu près toujours la même : s'opposer à la septicémie dont les germes contenus dans l'air menacent toutes les plaies; aussi a-t-on imaginé non pas seulement le *pansement antiseptique*, mais, ainsi que l'a dit Lister, le *traitement antiseptique;* et même, ainsi que l'a dit M. Lucas-Championnière avec l'ardente conviction d'un apôtre, la *chirurgie antiseptique*. Aujourd'hui dans la thérapeutique des plaies tout est poison et contre-poison; pour les uns, et c'est ce qu'on pourrait appeler la théorie allemande, toute plaie donne naissance à un principe septique qui peut empoisonner celui-là même qui l'a produit; pour d'autres, et c'est la théorie anglaise de Lister, appliquant à la chirurgie les théories françaises de Pasteur sur la fermentation et la putréfaction, le poison est produit par l'action des germes contenus dans l'air. Sous ces théories et confondues sous un nom commun de maladies septiques ont presque disparu les formes cliniques si importantes dont la découverte appartient à la chirurgie française : l'infection que nous devons à Gaspard (de Saint-Étienne), l'infection purulente à laquelle se rattachent les noms de Ribes, Velpeau, Blandin et Sedillot.

On ne saurait nier que certaines plaies logent un poison, un principe septique; provient-il du sujet lui-même, ou bien est-il un produit d'ifluences extérieures? la vérité est-elle du côté de la théorie de l'extériorité ou de la théorie de l'intériorité? C'est ce que nous devons chercher.

Pour moi, Messieurs, la vérité n'est pas du côté de l'une ou de l'autre de ces théories exclusives. Qu'il puisse se créer de toutes pièces dans l'économie, un virus, un principe toxique, septique, cela n'est pas douteux. Nous connaissons ce poison anatomique qui naît de la mort, que la putréfaction semble atténuer, modifier

Digitized by Google

ou faire disparaître et dont l'existence se révèle trop souvent par ses effets rapides et parfois si terribles.

Pour quelques chirurgiens, *toute* plaie en suppuration engendre un principe septique, confiné dans la plaie et capable dans quelques circonstances d'empoisonner l'économie. Je ne saurais admettre cette théorie, parce que rien ne prouve qu'une plaie dont la marche est normale, régulière, dont le pus est bien lié, crémeux, sans odeur, dont les bords sans trace d'inflammation, dont les bourgeons charnus bien développés, rosés nous font dire par leur aspect que la plaie est belle, renferme le poison septique. Mais qu'une substance irritante un cataplasme fermenté, une pommade rancie soit appliquée sur cette plaie, que l'on vienne à déchirer pendant le pansement, à faire saigner les bourgeons charnus ; qu'un pansement mal appliqué, trop sec frotte sur cette plaie et l'irrite, la scène change : une inflammation de mauvaise nature s'empare de cette plaie, le poison septique y prend naissance, il circule dans les vaissaux sanguins, dans les lymphatiques qui en proviennent, et nous voyons naître après quelques symptômes fébriles précurseurs un érysipèle, une angioleucite. Ici déjà nous trouvons une première indication dans nos pansements : ne pas irriter la surface de la plaie par les frottements, par les applications de topiques irritants.

Une simple piqûre, une légère coupure n'ont amené qu'une plaie insignifiante qui tendait vers une cicatrisation rapide, mais le malade, sans prendre garde à cette légère blessure, a continué à travailler, des poussières de fer s'il est serrurier, de bois s'il est menuisier, des poussières quelconques ont pénétré dans la plaie et l'ont irritée ; le poison septique y prend naissance et l'on voit apparaître un phlegmon du doigt et de la main ou même un phlegmon diffus.

Ce poison septique qui est loin d'être toujours identique à lui-même comme on semble vouloir le faire dans quelques théories aujourd'hui en faveur, nous le retrouvons très visible, dans sa nature et ses causes, dans ces maladies cliniquement si différentes et qu'on semblerait aujourd'hui vouloir confondre les unes avec les autres.

Parmi ces formes d'empoisonnement il en est une pour laquelle on pourrait accepter la théorie des germes contenus dans l'air normal, c'est cette *septicémie chronique* caractérisée par l'altération du pus retenu dans les profondeurs de la plaie, par des accès fébriles peu intenses se renouvelant tous les soirs, par la perte de l'appétit, par l'amaigrissement, la diarrhée ; c'est en un mot cet ensemble de phénomènes auquel nous donnons le nom de fièvre hectique. Comme je le disais devant l'Académie, si la théorie des

Digitized by Google

germes nous donne l'explication de l'altération du pus, on n'a pas attendu l'apparition de cette théorie pour connaître les effets funestes du contact de l'air avec le pus retenu dans des foyers profonds et pour imaginer des procédés opératoires permettant d'ouvrir certaines collections purulentes à l'abri du contact et de la pénétration de l'air.

Peut-on au contraire attribuer à autre chose qu'à une cause intérieure cette septicémie particulière qui amène la mortification si rapide des tissus chez les blessés en puissance de diabète ? Ne savons-nous pas, surtout d'après les intéressantes recherches de M. Verneuil, combien les diathèses ont de l'influence sur la nature des accidents traumatiques ?

Attribuerons-nous aux germes atmosphériques l'apparition de cette forme véritablement effrayante de septicémie aiguë que nous voyons éclater avec tant de violence dans certains cas de traumatisme ?

Le membre se tuméfiant dès les premières heures, les veines se dessinant sous la peau sous forme de traînées rougeâtres, parfois l'emphysème envahissant le membre et la mort survenant après quelques heures, à peine quelques jours de délire, d'altération profonde des traits, d'accidents cérébraux intenses. Ne savons-nous pas que cette forme est surtout fréquente dans les grands traumatismes, dans ceux où à des désordres matériels s'est ajouté une vive impression morale, et qu'elle frappe de préférence ceux dont la constitution a été débilitée par l'alcoolisme ?

Nous ne confondrons pas avec les formes précédentes l'infection purulente dont le tableau clinique est si différent, qui se traduit tout d'abord par un frisson, en même temps que par la diminution ou la cessation de la suppuration à la surface de la plaie et qui à l'autopsie se caractérise par les abcès métastatiques.

Attribuerons-nous à l'altération du pus par les germes normaux de l'air normal l'apparition de cette nouvelle complication des plaies ? Pour moi, je ne puis l'admettre ; et je me refuse également à placer sous l'influence d'un même poison septique des formes cliniques si différentes.

Plusieurs questions dont nous avons à rechercher la solution sont comprises dans la discussion à laquelle nous nous livrons.

L'application à la chirurgie faite par MM. Lister et Alph. Guérin des théories de M. Pasteur, est-elle fondée et justifiée par les faits ?

Quelle est, indépendamment des idées théoriques, la valeur des pansements proposés par ces chirurgiens ?

Quelles sont les grandes indications thérapeutiques applicables au traitement des plaies, indications réalisées par les divers pansements proposés ?

Digitized by Google

Avant d'aborder la première question, établissons nettement la situation des choses. Pour M. Pasteur, les matières animales ou organiques ne possèdent pas par elles-mêmes et ne peuvent par elles-mêmes créer le principe qui déterminera en elles les phénomènes de la putréfaction et de la fermentation. *Ce principe leur est extérieur.*

Il leur est apporté par des germes, des ferments abondamment répandus dans l'air au milieu duquel nous vivons. L'air seul est incapable de déterminer ces phénomènes et si par la filtration au travers de la ouate (dont les propriétés filtrantes à l'égard des germes ont été montrées d'abord non par Pasteur, mais par Schröder in *Deutsch. Annalen der Chemie und Pharmacie*, 1854, XIII, p. 332), on le purifie des germes qu'il renferme, il devient impropre à déterminer la putréfaction. De même la présence de certaines matières dites aseptiques, telles que le camphre, l'acide phénique, etc., une température suffisamment élevée s'opposent à l'action des germes et les détruisent. *Pas de germes, pas de putréfaction*, telle est la théorie de M. Pasteur ; telle est la forme sous laquelle je l'ai formulée à l'Académie, sans amener d'observation de la part de son auteur.

M. Lister dit donc avec M. Pasteur : *pas de germes, pas de putréfaction;* mais il ajoute en son nom personnel : pas de putréfaction ou du moins pas d'altération des liquides de la plaie par les germes, pas de complications, et même, comme le formule très explicitement M. Lucas-Championnière, pas de germes, pas de suppuration.

Puisque les germes existent partout, leur action nocive sur les plaies devrait se manifester partout, et j'attends encore que les partisans de cette théorie veuillent bien m'expliquer pourquoi les germes de l'air normal ménagent l'opéré de la campagne, des petits hôpitaux, le blessé de la ville et frappent si durement l'opéré de l'hôpital, le soldat blessé reçu dans les ambulances. Ils ne peuvent l'expliquer par l'intervention, l'action de germes morbides spéciaux, il arriveraient ainsi à la théorie de la contagiosité qui est la mienne et qui est toute différente des théories de M. Pasteur.

Mais on est allé plus loin dans cette théorie appliquée à la chirurgie : généralisant ce qu'on observe dans les maladies charbonneuses, on a professé que l'action des germes aboutissait à la création de proto-organismes, vibrions, bactéries qui devenaient pour l'économie une sorte de poison animal, se substituant ainsi à ce qui dans les théories premières admises en Allemagne sur la septicémie était une sorte de poison chimique, la sepsine.

Or, je veux montrer que les faits démentent cette théorie, car :

Digitized by Google

1° Le vibrion, la bactérie peuvent exister sur une plaie sans qu'il y ait septicémie ;

2° La septicémie, l'infection purulente existent sans qu'il y ait de vibrions ou de bactéries ;

3° L'action des germes peut librement s'exercer sur la surface d'une plaie sans qu'il y ait production de septicémie.

Les cas dans lesquels on a trouvé des colonies de vibrions et de bactéries dans le pus de la plaie, sans que rien soit venu entraver la guérison des malades, sont tellement nombreux que le doute ne saurait exister sur ce point.

Le second ne paraît pas moins douteux et les faits dont je vais parler sont assez connus de plusieurs d'entre vous pour que je puisse les citer sans commettre d'indiscrétion. L'année dernière un de nos maîtres eut dans son service un malade atteint d'infection purulente, il en prévint M. Pasteur qui vint voir le malade et quelques jours après prit part à l'autopsie. Il recueillit du pus, du sang, l'examina au microscope, en fit des cultures sans trouver trace de vibrions ou de bactéries.

Cette année un malade succomba dans le même service à une septicémie aiguë, là encore M. Pasteur intervint sans pouvoir trouver le vibrion ou la bactérie.

Pour M. Lister et les partisans de sa doctrine il faut pour garantir la plaie des complications la protéger contre l'action des germes, le salut n'est qu'à ce prix ; par conséquent, quel devrait être le danger dans les cas où aucune précaution n'est prise contre l'action terrible de ces germes ! Ici encore l'expérience a prononcé, et cette expérience nous la devons à la pratique de ce que les Allemands ont appelé l'*offene Behandlung*, le pansement ouvert.

De 1860 à 1867, Billroth occupa la chaire de clinique à l'Université de Zurich ; Rose qui lui succéda mit en usage les pansements ouverts ; quels furent les résultats ?

	CLINIQUE DE ZURICH.					
	Billroth, 1860-1867.			Rose, 1867-1871.		
	Opérés.	Morts.	Mortalité pour 100.	Opérés.	Morts.	Mortalité pour 100.
Amputation de la cuisse.....	28	23	82	25	7	28
— de la jambe.....	34	19	55.8	10	1	10
— du bras.....	15	8	53.3	13	2	15
— de l'avant-bras....	23	4	17.3	10	»	»
	100	54	54	58	10	17.1

Digitized by Google

Ainsi, comme je le disais à l'Académie, là où Billroth dans les mêmes salles, avec la même clientèle hospitalière, perdit 54 0/0 de ses opérés, Rose n'en perdit que 17 0/0; là où pour l'amputation de la cuisse, Billroth perdit 82 0/0 de ses opérés, Rose qui cependant laissait la plaie accessible à tous les germes de la Suisse, ne perdit que 28 0/0 des siens. Vous savez que la grande commission des pansements constituée à Moscou le 3 novembre 1876, se prononça après expériences en faveur du pansement ouvert.

Autorisé par ces faits, j'ai voulu montrer par la mise en pratique du même pansement dans un de ces cas qui sont à bon droit réputés des plus défavorables, tout ce qu'il a de faux dans l'application à la chirurgie et en particulier à la génèse de l'infection purulente.

Il y a 3 semaines on apportait dans mon service un malheureux mécanicien du chemin de fer de l'Ouest qui venait d'avoir les deux jambes broyées sous les roues d'une locomotive, je le plaçai dans le lit d'un de ses collègues qui pour un accident semblable avait subi l'amputation de la jambe droite et de la cuisse gauche et qui sortait précisément le même jour guéri de ses deux amputations et d'un écrasement de la main.

J'amputai à ce second malade comme au premier la cuisse gauche et la jambe droite, j'appliquai, il est vrai, sur les lambeaux le bandage compressif auquel j'attache une très grande importance, afin d'obtenir la réunion primitive de l'os et des parties molles, mais le pansement fut fait de manière à laisser toute la surface linéaire des deux plaies d'amputation accessible aux germes de l'hôpital Beaujon et à leurs collègues de Paris. Il y eut à peine de la fièvre traumatique, après les premiers jours toute espèce de pansement fut supprimé, je laissai le pus couler dans un crachoir placé sous le membre, ou se dessécher pour former les croûtes que vous voyez sur cette photographie. Le malade n'eut aucun accident et peut être considéré comme guéri.

Ma conviction à l'égard de la théorie est aujourd'hui complète, absolue. Rien ne prouve que les germes de l'atmosphère qui, d'après M. Pasteur, sont les agents actifs de la fermentation et de la putréfaction, soient aussi les agents actifs de l'infection purulente, de la septicémie aiguë ; aucun fait positif n'a été démontré, tandis que la démonstration contraire est faite pour les faits négatifs.

L'action de l'air n'est prouvée que pour la genèse de l'infection putride, quel que puisse être dans l'air l'agent auquel est dévolue cette action.

Mais, dans les sciences d'application, une théorie fausse peut s'accorder avec une pratique excellente. Le pansement de Lister

Digitized by Google

constitue-t-il un progrès réel? A-t-il donné, donne-t-il de bons résultats? A quoi, en dehors de la théorie des germes faut-il attribuer les résultats favorables?

On ne peut mettre en doute que le pansement de Lister ne soit un progrès réel sur les pansements antérieurement en usage. Quand on voit un grand nombre de chirurgiens éminents s'accorder, pour la plupart, à vanter une méthode dont ils ne sont pas les inventeurs, on peut être assuré qu'elle présente une utilité réelle. On a beaucoup parlé des statistiques favorables publiées par quelques chirurgiens, on a mis en lumière quelques faits qui ont pu paraître extraordinaires, il faut en pareille matière éviter de part et d'autre les exagérations.

L'intervention du pansement de Lister n'est pas venue tout à coup métamorphoser nos résultats; depuis vingt ans un progrès incontestable s'est fait sous ce rapport, j'en réclame ma part, modeste, j'en conviens, puisque je n'ai fait que vulgariser en France ce que j'avais observé ailleurs. Lorsqu'en 1859, après six mois de séjour dans les hôpitaux de Londres, je suis venu lire à cette tribune mon mémoire sur la résection du genou, lorsque faisant le premier de la statistique chirurgicale internationale, j'ai montré combien la mortalité des amputés était différente à Paris et à Londres, j'ai montré aussi combien était différent le régime diététique suivi par les opérés des deux côtés du détroit. Il y a vingt ans la diète et parfois une diète sévère était imposée à nos malades, tandis qu'à Londres on leur donnait en aussi forte proportion que le comportait leur appétit, une nourriture substantielle et des boissons alcooliques. On s'étonna d'abord de la pratique de nos voisins, puis on les imita et déjà de ce chef nous avons réalisé un grand progrès et notablement amélioré nos résultats.

Nous ne possédons pas la statistique complète de M. Lister; mais de 1870 à 1873 sur 33 amputés de la cuisse il en perdit 9, ce qui donne une mortalité de 27 0/0 (1). Le pansement de Lister, fait par Lister lui-même ne met donc pas à l'abri de la mort.

Bardeleben, à Berlin, a obtenu par le pansement de Lister les résultats suivants (2): sur 8 amputés de la cuisse il en perdit 5, ce qui porte la mortalité à 62,5 0/0.

Volkmann, de Halle, est de tous les chirurgiens allemands le plus zélé défenseur de la méthode de Lister, ce qui ne l'a pas empêché de la modifier profondément, et ce qui aussi le fera baisser dans l'estime de M. Lucas-Championnière. Cependant sa

1 Reyher, *Deutsche gesell. f. Chir.* III Congress, p. 165.
2 Guttenbœck, *Die methode der Werndbehandlung*, 1876.

Digitized by Google

première statistique publiée dans le n° 92 des *Sammling Klinischer Vorträge* justifiait peu cet enthousiasme, puisque du 1er décembre 1872 au 1er février 1874, sur 15 amputés de la cuisse il en perdit 10, c'est-à-dire les 2/3, ou 66,6 0/0.

Il est vrai que sa série de statistique publiée dans les comptes rendus du sixième congrès des chirurgiens allemands est meilleure sans présenter pour cela rien d'absolument extraordinaire, puisque sur 56 amputés de cuisse, seul chiffre extraordinaire dans la statistique d'un chirurgien quelque peu conservateur pratiquant dans un hôpital civil, il perdit 12 opérés ce qui donne une mortalité de 21 0/0 et pour les deux statistiques réunies 30 0/0 de mortalité. Mais, ne l'oublions pas, il s'agit ici à la fois de malades de la clinique hospitalière et de malades de la polyclinique, de Halle, et ces derniers opérés dans leur domicile n'ont pas été soumis aux influences fâcheuses de l'hôpital.

Quant à moi, Messieurs, j'ai déjà fourni ma statistique, non pas de quelques années, mais de toute ma carrière chirurgicale comme chirurgien d'hôpital, car il y a 14 ans déjà que je professe les idées que je défends aujourd'hui. Cette statistique, je l'ai relevée sur mes registres personnels où sont inscrits tout les malades de mon service, sur mes observations qui dans mon service remplacent les pancartes, sur les registres de l'hôpital. Cette statistique, je l'ai publiée dans les *Bulletins* de l'Académie avec les noms des malades, la date des opérations afin de faciliter le contrôle et de me mettre à l'abri des erreurs toujours possibles. Je ne fais ici que citer les chiffres, en ajoutant les 3 amputations de cuisse pratiquées depuis mon discours à l'Académie. J'ai amputé de la cuisse 15 malades, la plupart pour traumatisme : 12 ont guéri, 3 sont morts ; deux de ces morts sont de la période de la Commune, le troisième est un malheureux employé du chemin de fer de l'Ouest, qui portait encore lorsque je l'opérai la botte qui recouvrait sa jambe broyée au genou et qui mourut une heure après l'amputation.

Ma statistique complète comme chirurgien d'hôpital me donne donc pour la cuisse une mortalité de 20 0/0 seulement, et cette statistique, toute parisienne et hospitalière qu'elle soit, est encore la meilleure de toutes celles qui ont été publiées. Lister lui-même, a une mortalité de 27 0/0, Volkmann de 30, Bardeleben de 62 0/0. Je n'ai donc aucun motif pour changer une pratique qui par ses résultats est encore la meilleure.

Cependant, le désir de m'instruire m'a fait expérimenter pendant 5 mois environ la méthode de Lister. J'ai prié M. Lucas-Championnière de faire mon éducation. Il paraît d'après lui qu'elle n'a pas été complète et suffisante ; je le regrette, j'ai agi avec la

Digitized by Google

plus entière bonne foi, je me suis soumis à toutes les règles; si je les ai mal appliqué, il faut alors avouer que le pansement de Lister a un abominable défaut, celui d'être à peu près inapplicable, excepté pour quelques privilégiés.

Quoi qu'il en soit, si j'ai observé quelques inconvénients que j'ai signalés ailleurs, je proclame que j'ai obtenu par le pansement de Lister de magnifiques réunions immédiates, bien supérieures à ce que j'obtenais jusqu'alors, et comme je ne croyais pas aux germes, j'ai dû chercher ailleurs le pourquoi de ces heureux effets.

Tout d'abord, je me suis dit que la pratique de Lister était peu conforme à la théorie qu'il avait importée en chirurgie. En effet, nous savons que quelques gouttes d'acide phénique dans une solution de tannin, de gomme, dans une bouillie d'amidon suffit pour empêcher toute moisissure; quelques gouttes dans un litre de liquide suffisent donc à tuer ou à neutraliser les germes. Pourquoi alors ces solutions presque caustiques, qu'il faut dans la pratique de Lister employer sous peine d'échouer, pourquoi employer le canon pour tuer une puce ? Pourquoi aussi pulvériser de l'acide phénique dans l'air ambiant alors qu'à la fin de l'opération on va laver la plaie avec une solution caustique qui tuerait tous les germes qui auraient pu s'y réfugier ?

En dehors de toute cette mise en scène qui a quelque chose de mystique, il est un phénomène visible qui m'a frappé au delà de tout, c'est l'action si énergique et si particulière de l'acide phénique sur la surface de la plaie, sur le sang contenu dans le bassin servant au lavage.

C'est dans cette action que me parut résider toute l'efficacité de la méthode; aussi, au retour des vacances, laissant de côté l'appareil de Lister, toute préparation phéniquée, je cherchai quelles substances produisaient sur la plaie l'effet si énergique que produisaient les solutions phéniques fortes.

L'alcool pur avait à peu près ces mêmes propriétés, mais il ne procurait pas cette modification de la plaie avec la même énergie; mais l'effet me parut identique lorsque j'ajoutai à l'alcool pur une solution assez concentrée de sulfate de zinc, ou de sulfate d'alumine neutre. Je me contentai donc d'ajouter à ma pratique ordinaire les lavages de la plaie aussitôt après l'opération terminée, avec de l'alcool additionné de sulfate de zinc et j'obtins dès lors les belles réunions que m'avait procuré le pansement complet de Lister. Je repousse donc la théorie de Lister, je repousse son pansement inutilement compliqué, inapplicable dans beaucoup de cas, mais je reconnais et je déclare que pour moi Lister a rendu à la clinique un immense service en nous montrant, sans le vouloir

Digitized by Google

il est vrai, ou en nous amenant à reconnaître les très heureux effets des solutions très fortement astringentes et presque caustiques sur la surface des plaies récentes dont on cherche la réunion.

Lister en voulant tuer les germes a rendu un plus grand service encore, il est venu puissamment en aide à la doctrine de la contagiosité de l'infection purulente, en imposant aux chirurgiens par une théorie fausse, des précautions qu'ils négligeaient jusqu'alors et que quelques voix isolées étaient impuissantes à leur faire accepter.

Je vous demande la permission d'aborder rapidement une question qui depuis près de quinze ans fait l'objet de mes préoccupations. La mortalité de nos amputés hospitalisés serait peu élevée, si à de certains moments il ne semblait s'y établir comme une épidémie d'infection purulente. Nous savons du reste que dans la pratique civile, surtout dans la pratique des petites villes et même des petits hôpitaux, la mortalité par infection purulente est des plus rares. Ce que j'ai montré pour la fièvre puerpérale dans mon livre des maternités, je l'ai étendu dans ce livre même publié en 1865 à l'infection purulente dont je proclamai le premier, je crois, la nature éminemment contagieuse, j'ai été beaucoup plus explicite encore dans le manuel de médecine opératoire, j'ai à cette époque proclamé cette loi : toute maladie susceptible de se transporter d'un lieu à un autre sous forme d'épidémie est contagieuse, et cette soi-disant épidémie est due à la contagion qu'on a laissé librement s'exercer.

Les cas primitifs (pour ne pas employer l'expression de *spontanés*) d'infection purulente sont rares et notre mortalité hospitalière serait peu élevée, si par leur contagiosité même, les cas isolés, individuels, primitifs d'infection purulente, ne devenaient l'origine de cas communiqués, l'origine de soi-disant épidémies qui viennent à de certains moments accroître dans de formidables mesures la mortalité collective d'un service d'hôpital.

Pour moi l'infection purulente primitive isolée est d'origine intérieure, elle n'est pas due à des germes extérieurs. Quelques-uns de nos collègues, M. Trélat en particulier, trouvent qu'il y a contradiction entre cette doctrine et celle de la contagiosité de cette affection, primitivement née de cause intérieure, à d'autres blessés qui ne deviennent malades que par le transport d'un contage essentiellement extérieur au malade contaminé. Cette contradiction n'existe pas.

Quelque danger qu'il puisse y avoir pour moi dans une discussion à prêter le flanc à la critique en émettant une théorie qui manque de preuves expérimentales, palpables, je crois devoir

Digitized by Google

vous exposer rapidement l'opinion que je me forme de la genèse de l'infection purulente.

Voyons d'abord les faits d'observation. Un frisson plus ou moins intense marque le début de l'infection purulente. En même temps la plaie se sèche ou du moins la quantité de suppurations excrétée diminue dans des proportions considérables, souvent les parties déjà presque cicatrisées de la plaie se désunissent, et souvent aussi il survient des hémorrhagies. Le malade meurt et l'on trouve à l'autopsie des abcès métastatiques. On conçoit d'après cela que l'on ait pu croire jadis à la résorption du pus en nature.

La nature des tissus intéressés dans l'opération a une grande influence sur la fréquence de l'apparition de l'infection purulente. Les plaies même très étendues des parties molles n'y donnent guère naissance; cette terrible complication semble reservée aux plaies des os sectionnés, reséqués, fracturés et mis à découverts par une rupture concomitante de la peau; aux plaies des tissus érectiles ou présentant des veines plus ou moins dilatées, béantes, rigides comme dans les varices, ou les hémorrhoïdes. De là l'idée de s'opposer à l'infection purulente par des procédés opératoires qui oblitèrent mécaniquement les vaisseaux comme la cautérisation, la galvano-caustique, le thermo-cautère, l'écrasement linéaire et même l'ostéoclasie.

Nous savons aussi que tout ce qui est capable de déprimer les forces, facilite l'apparition de l'infection purulente, l'anémie préexistante, les pertes de sang, une alimentation insuffisante, la perte de l'appélit ou du sommeil, un milieu peu favorable et même la dépression morale. Nous connaissons sous ce point de vue l'influence fâcheuse de l'encombrement de l'air vicié des salles, du manque de sommeil, des aliments peu capables d'exciter l'appétit; nous connaissons l'influence heureuse d'une bonne alimentation, d'un bon air, de tout ce qui en un mot contribue à maintenir le système vasculaire à l'état de réplétion, et c'est à titre prophylactique que nous avons remplacé la diète par une alimentation dépurative à l'usage des alcooliques.

Pour moi, je crois que s'il n'y a pas dans l'infection purulente résorption du pus en nature, il y a absorption des éléments formateurs du pus. Le pus ne se forme pas seulement à la surface de la plaie, il commence à s'élaborer dans les vaisseaux qui s'approchent de cette surface; si la marche de la plaie est normale, l'élaboration suit sa marche, l'exode du pus complétement élaboré se fait à la surface de la plaie; mais si une cause générale ou locale trouble, vicie les phénomènes, le travail d'élaboration du pus ne se complète pas, l'exode des éléments purulents en voie

Digitized by Google

de formation n'a plus lieu sous forme de pus, ils ne sortent pas à la surface de la plaie, ils suivent leur marche dans les capillaires et ce travail continue dans les radicules veineuses, l'economie s'infecte; le virus pyohénique, septique se crée aussi bien sur la plaie que dans la masse du sang, et c'est ce virus septique de formation intime, intérieure, individuelle que nous ne connaissons encore que par ses effets qui constitue le contage de l'infection purulente; et ce germe contage porté sur une plaie saine d'un blessé relativement bien portant lui inocule en quelque sorte le poison de l'infection purulente. La prophylaxie de l'infection purulente comprend donc la solution de deux problèmes: 1° empêcher la formation primitive sur un malade donné de l'infection purulente; 2° empêcher que par voie de contagion une infection purulente primitivement, isolément développée, ne soit transmise à un autre malade.

Je ne reviens pas sur la question de milieu, de l'alimentation. Pour ce qui regarde l'état local, puisque dans les amputations c'est l'os qui paraît être le point de départ, la voie de l'infection purulente, il faut chercher à supprimer la suppuration au niveau de l'os et par conséquent chercher la réunion par première intention des parties molles à l'os. Cette réunion, je crois être le premier à avoir démontré sa possibilité et j'ai fait connaître en 1873 dans le *Manuel de médecine opératoire* (I, p. 503) comment on doit chercher, comment on peut obtenir cette réunion profonde. C'est donc à tort que M. Perrin attribue cette donnée importante à M. Azam et à l'école de Bordeaux. Lorsque M. Azam fit sa première communication à la Société de chirurgie le 27 mars 1874, je pris la parole pour montrer que dans le manuel de Malgaigne déjà depuis longtemps publié, j'avais fortement insisté sur ce point; je montrai de plus que, M. Azam et ses collègues en plaçant le drain au contact de l'os et en faisant leur suture profonde entre la surface de la plaie et le drain appliqué sur l'os, ne faisaient que de la réunion intermédiaire. Du reste, dans une conversation particulière que j'eus avec notre collègue, M. Azam avoua que jusqu'alors il n'avait pas cru possible cette réunion primitive de l'os avec les parties molles et c'est sur cette croyance qu'est basé le principe des amputations sous-périostées appliqué par M. Larghi de Verceil en 1849 et reproposées depuis par Houzé de l'Aulnoit.

J'ajoute qu'en 1874, lors de la communication de M. Azam, je ne faisais pas de suture superficielle et je me contentais d'exercer une compression méthodique sur le fond de la plaie; car ne croyant pas possible qu'on pût obtenir la réunion de toute ou de presque toute la plaie, je sacrifiai la réunion superficielle à la réunion pro-

Digitized by Google

fonde; la pratique du pansement de Lister, l'usage que j'ai fait depuis des solutions alcooliques très astringentes m'a prouvé qu'on peut la chercher et l'obtenir, et je pratique aujourd'hui à la fois la réunion profonde par compression et la réunion superficielle par la suture de la plus grande partie de la plaie extérieure.

Quant au pansement, j'ai lu à l'Académie en 1870 un court travail sur la modification que j'ai apportée au waterdressing de Lister ; cette modification consiste en l'usage d'eau simple mêlée à une assez forte proportion d'eau-de-vie camphrée et surtout en un enveloppement complet et hermétique avec le taffetas gommé. C'est à son emploi que j'attribue les heureux résultats de ma pratique depuis que je suis à la tête d'un service hospitalier. L'érysipèle est on ne peut plus rare dans mon service, l'infection purulente y est presque inconnue. Bon nombre de mes collègues sont depuis entrés dans cette voie, leurs résultats se sont améliorés pour cette cause unie à plusieurs autres. Ils les amélioreront encore lorsqu'ils emploieront avec toute sa rigueur et tel que je l'emploie ce pansement pour lequel je n'ai pu trouver d'autres noms que celui de pansement par balnéation continue. Mais ici encore un même moyen ne remplit pas toutes les indications et il est des cas où le pansement peu humide, où le pansement sec doit être subtitué au pansement très humide.

En résumé le pansement de Lister, basé sur une théorie fausse, dégagé de ses complications inutiles, a montré, a mis hors de doute l'utilité du lavage d'une plaie récente d'amputation avec une solution très fortement astringente et presque caustique.

Le pansement de M. Alp. Guérin, s'il est également basé sur une théorie fausse, nous a montré jusqu'à quel point on peut aller dans la voie des pansements rares. Débarrassé de cet excès de ouate que je crois absolument inutile, il nous rend parfois des services et en rendrait de bien plus grands encore dans la chirurgie militaire.

Le pansement à l'alcool est excellent, comme lavage des plaies d'amputation à la façon du lavage à l'air de phénique. Il est meilleur encore si on ajoute à l'alcool une solution concentrée de sulfate de zinc. Il me paraît nuisible si on le continue comme pansement ordinaire ; il est excellent si après le premier lavage on substitue l'eau alcoolisée, à l'alcool pur ou presque pur. C'est cette exagération dans l'emploi de l'alcool qui me paraît avoir compromis une pratique excellente, si on la réduit à un simple lavage au moment de l'opération.

Tous ces pansements tour à tour vantés ont donné de bons résultats. Presque tous ont contribué à diminuer la mortalité générale des amputés, pourquoi cela? C'est que tous ont un point

Digitized by Google

commun. J. Guérin, Maisonneuve redoutent la présence du pus et l'aspirent au fur et à mesure de sa production.

Alph. Guérin par le pansement ouaté, Laugier par l'occlusion avec la baudruche, Chassaignac avec son pansement par occlusion dont M. Desprès a fait le pansement qu'il appelle le pansement sale, loin de redouter le pus, le laissent au contact de la plaie.

Alp. Guérin, Lister redoutent l'action des germes.

Rose (de Zurich) et les chirurgiens de Moscou donnent librement aux germes l'accès de la plaie. Tous ont obtenu de bons résultats. Tous ont perdu des malades, mais tous ont notablement diminué la mortalité générale de leurs amputés; c'est que J. Guérin, Maisonneuve, Alp. Guérin, Laugier, Chassaignac ne renouvelant pas le pansement, ne s'exposent pas à contaminer leur opéré en apportant sur sa plaie le germe contage avec leurs pinces, leurs éponges ou même leurs doigts, c'est que Lister avec l'acide phénique, prenant des précautions contre le germe ferment, en prend en même temps contre le germe contage.

Obtenir la réunion profonde par la compression, chercher la réunion immédiate par le lavage de la plaie par l'alcool pur ou mélangé de solutions astringentes, ou si l'on veut par l'acide phénique; donner pour les premières 24 heures issue à l'excès de lymphe plastique par l'application d'un drain; nourrir fortement le malade, le soutenir par les alcooliques, lui donner un milieu sain et salubre, lui procurer ou lui conserver l'appétit et le sommeil, telles sont des conditions qui pourront mettre un opéré à l'abri de l'infection purulente primitive.

Laver dans l'alcool camphré des éponges avant une opération; ne jamais se servir que d'un jet de liquide et non d'éponges pour les pansements, ne pas sonder les plaies avec des instruments plus ou moins bien nettoyés, se laver les mains après chaque pansement, avant chaque opération et faire laver les mains des aides, en un mot s'opposer par de minutieuses précautions, par une extrême propreté à la transmission du germe contage, tels sont les moyens de sauvegarder la vie de nos opérés. C'est à l'emploi rigoureux de tous ces moyens, que je dois, bien que pratiquant dans les hôpitaux de Paris, d'avoir pu obtenir la statistique intégrale la meilleure de toutes celles qui ont été publiées.

M. Perrin. Je ne veux dire qu'un seul mot. M. Lefort adopte la pratique que j'ai proposée : employer l'alcool pur une première et seule fois pour modifier la surface de la plaie ; se servir ensuite d'une solution étendue comme topique ordinaire.

M. Trélat. Je ne veux pas toucher au fond du débat; mais il est un point, un seul qui m'oblige à prendre la parole. M. Lefort a dit

Paris-Imp. PAUL DUPONT, 41, rue Jean-Jacques-Rousseau. — 61.4.79. Le Gérant : G. Masson.

Digitized by Google

que le premier il avait donné la démonstration de la réunion primitive entre les parties molles et les os. Je ne puis accepter ces paroles. Depuis le commencement de ma pratique, j'ai cherché, j'ai obtenu cette réunion, et maintes fois dans nos discussions (nos bulletins en fourniront la preuve) j'ai proclamé que la réunion primitive dans les amputations ne peut pas reposer sur d'autre principe que celui de la réunion entre les parties molles et les os. Et lorsque M. Azam a voulu chercher cette réunion en passant un drain au devant de l'os, je lui ai fait remarquer que c'est à côté, à distance de l'os, qu'il devait le conduire pour ne pas troubler l'adhésion de l'os avec les parties molles.

Certes je ne tiens pas à être le premier à la place d'autrui, mais je ne saurais accepter non plus de me trouver le dernier. Depuis dix-huit ans je ne cesse de dire et de répéter que cette réunion peut se faire et se fait, il importe peu qu'on ait recours à tel ou tel pansement, je l'ai toujours défendue, toujours déclarée possible et toujours recherchée. Je citerai trois exemples : l'un d'eux remonte au temps où M. Potain était chargé du service des Ménages, rue de Sèvres, à Paris (1860). Il s'agissait d'une vieille femme à qui je dus pratiquer l'amputation de Choppart : j'obtins avec le lambeau relevé une remarquable réunion immédiate avec cicatrice linéaire. Le second exemple est encore une amputée de Choppart que M. Farabeuf a pu voir et dont il a pris le moule. Enfin je pourrais citer encore une amputation de jambe dont le résultat, mentionné dans une thèse rédigée sous l'inspiration de M. Verneuil, est l'un des plus remarquables qu'on peut voir.

M. Léon Le Fort. Jusqu'à preuve du contraire, je continuerai à revendiquer l'honneur d'avoir posé l'indication de la réunion immédiate des parties molles à l'os, d'avoir cherché à la réaliser par une compression faite d'une manière spéciale, d'avoir démontré qu'elle était possible et cela en dehors des tentatives faites antérieurement par Larghi de Verceil, en 1849, au moyen de l'intervention du périoste dans le lambeau.

J'avais publié en 1873 le *Manuel de médecine opératoire* ; lorsque M. Azam nous a fait sa communication le 27 mai 1874, j'ai pris après lui la parole pour rappeler ce que j'avais publié un an auparavant. Voici le volume de nos *Bulletins* qui rapporte cette séance, et j'ai le regret de constater qu'on a omis d'inscrire dans le compte rendu de la séance ce que M. Trélat nous dit y avoir revendiqué. Jusqu'à preuve du contraire, je persiste dans ma revendication.

Le secrétaire,
Lannelongue.

Digitized by Google

Séance du 26 mars 1879.

Présidence de M. Tarnier.

Le procès-verbal de la dernière séance est lu et adopté.

Correspondance.

La correspondance comprend :

1° La *Gazette hebdomadaire*, l'*Union médicale*, le *Mouvement médical*, la *Gazette médicale de Paris*, la *Tribune médicale*, la *France médicale*, l'*Abeille médicale*, la *Gazette des hôpitaux*, le *Progrès médical*, le *Bulletin de l'Académie de médecine*, le *Journal de thérapeutique*, le *Lyon médical*, la *Revue médicale de l'Est*, la *Gazette obstétricale*, le *Praticien*, la *Gazzetta medica italiana lombardia*, le *British medical;*

2° M. Guyon dépose sur le bureau un exemplaire, le deuxième fascicule, du traité de la lymphangite endémique des pays chauds, par M. le Dr Mazaé Azéma. Dans cet exemplaire se trouve une étude approfondie des tumeurs lymphatiques dites adéno-lymphocèles, ou tumeurs érectiles lymphatiques, auxquelles l'auteur applique la devise *Noli me tangere*. — Les circonstances étiologiques, la marche, les complications qui peuvent se produire sont très bien exposées dans cette brochure, qui se termine par un chapitre sur le traitement où l'auteur fait ressortir les dangers d'une intervention chirurgicale;

3° Des lettres d'excuses de MM. Farabeuf, L. Labbé et de Saint-Germain ;

4° Une lettre de M. Le Fort, ainsi conçue :

23 mars 1879.

Monsieur le président et cher collègue,

Absent de Paris, je ne pourrai assister à la prochaine séance et reprendre une discussion élevée entre M. Trélat et moi à propos de la compression exercée dans le but d'obtenir la réunion immédiate des parties molles du moignon avec l'os sectionné.

J'ai publié mes idées à cet égard en 1873 dans le *Manuel de médecine opératoire*, vol. Ier, p. 503. Je suis revenu sur ce sujet lors de la communication faite à la Société le 27 mai 1874, par M. Azam. Ce n'est que deux ans au moins plus tard que M. Trélat, dans une clinique qui a été publiée, a défendu les mêmes idées.

Depuis la dernière séance, j'ai fait des recherches dans nos bulletins : je n'ai trouvé d'autre observation de M. Trélat que celle qu'il

Digitized by Google

fit le 23 avril 1872, au sujet d'une communication de M. Houzé de l'Aulnoit.

Mais si dans cette observation M. Trélat rappelle *qu'il a préconisé depuis dix ou onze ans la formation non seulement des lambeaux, mais des manchettes périostiques* (proposées, du reste, par Larghi de Verceil en 1849), je crois légitimement pouvoir en tirer cette déduction que M. Trélat, comme Larghi et plus tard comme Houzé de l'Aulnoit et d'autres, croyait *que l'intervention du périoste était nécessaire pour obtenir cette réunion.* Sans cette croyance, il n'aurait pas inutilement compliqué l'opération par la conservation d'une manchette périostique.

Je voudrais donc que M. Trélat voulût bien m'éclairer sur un point auquel j'attache de l'importance, et nous dire où il a montré (et publié) la possibilité de la réunion des muscles ou de toute autre partie du lambeau ou du moignon avec l'os amputé, et comment il a cherché à obtenir cette réunion par des moyens appropriés. Jusque-là, je continuerai à croire que la priorité de l'idée et de l'application m'appartient.

Veuillez agréer, Monsieur le président, l'expression de mes affectueux sentiments.

Léon Le Fort.

Discussion sur les pansements antiseptiques.

M. Desprès. Avant d'aborder le fond du débat, qu'il me soit permis de répondre quelques mots au discours de M. Farabeuf. La discussion, vous le savez, a été fertile en comparaisons. Je n'en apporterai point de nouvelles, je me servirai seulement de celles qui ont été produites ici. Mon collègue et ami Farabeuf a dit : « Les maréchaux dédaignent de descendre dans l'arène pour combattre M. Desprès; moi, une troupe légère, je viens m'engager. » Permettez-moi donc, prenant mes modèles sur les capitaines expérimentés, de ramener d'abord les troupes légères sur le gros des maréchaux. Je le ferai rapidement, suivant les règles de bonne stratégie, et j'aborderai ensuite le corps de l'armée; l'opération sera plus longue, mais je n'hésiterai pas. D'ailleurs, le combat ne sera peut-être pas aussi inégal qu'on pouvait le penser, car l'histoire de notre pays nous a appris que, depuis 15 ans, les maréchaux n'ont pas été toujours heureux sur les champs de bataille.

Il est un genre d'argument qui ne devrait pas avoir de place dans les discussions scientifiques. Mon collègue a donné à entendre qu'il avait vu à l'école pratique une certaine quantité de cadavres morts d'infection purulente venant de mon service, et qu'il était à même de juger la pratique des chirurgiens. J'ai vu un sourire errer sur

Digitized by Google

les lèvres de quelques-uns de mes collègues. Ils ont eu tort. Il ne faudrait pas encourager ce genre d'argument, en effet, sans aller chercher la vérité. Mon collègue Farabeuf est chef des travaux anatomiques depuis cinq mois, il a eu 5 mois pour préparer ses pièces : je veux lui faire bonne mesure, je suppose que depuis 15 mois, il a pu voir les cadavres non réclamés venant de nos hôpitaux. Eh bien, mon collègue Farabeuf, en 15 mois, a vu *un* cadavre mort d'infection purulente venant de chez moi, et il aurait pu se dispenser de cette insinuation, car l'observation du malade a été citée tout au long dans mon précédent discours. C'est le seul amputé de la sous-astragalienne qui ait succombé. Nous avons dans nos hôpitaux des registres où tout est inscrit, et je n'ai pas eu de peine à trouver mes preuves.

Mon collègue a dit : « Les résultats de M. Desprès ne sont pas excellents. » Je le trouve difficile, au moins pour ce qui est des ablations de tumeurs du sein, où j'ai eu 29 opérations et 29 guérisons. Encore, pour être aussi affirmatif, aurait-il dû produire les statistiques de ses autres amis pour les comparer avec les miennes, mais il n'en a rien fait, il a affirmé, et c'est tout. Cependant, comme il est impossible de nier absolument l'évidence, mon collègue a cru trouver un argument irrésistible en me disant : « Mais vous faites un pansement antiseptique, vous faites le pansement à l'alcool. » J'ai interrompu, et à ce moment M. Farabeuf demanda un volume de nos bulletins ; il allait me confondre. M. Lucas Championnière alla chercher le 3e volume de nos nouveaux bulletins, l'ouvrit à la page cherchée, puis l'apporta à la tribune. Le livre hésitait en arrivant ; il ne séjourna pas longtemps à la tribune, il repassa entre les mains de M. Verneuil, puis entre les mains de M. Lucas Championnière, et rentra prudemment dans la bibliothèque. Je vais vous dire pourquoi. Le désir de contredire, Messieurs, n'en donne pas toujours les moyens. Mon collègue Farabeuf ayant, avec quelque précipitation sans doute, lu la discussion de 1877 [1], avait vu ce que j'ai dit : « Je fais le pansement alcoolisé. » Cela lui avait suffi, il n'avait pas tourné la page : ce qu'avaient fait sans doute involontairement MM. Verneuil et Lucas-Championnière en portant le volume à la tribune. Voici ce qu'il y avait dans ce volume d'où devait sortir ma confusion : en réponse à mes paroles, M. Guyon disait : « En ajoutant de l'eau à son alcool, M. Desprès change complètement les résultats du pansement à l'alcool. » M. Lucas Championnière avait ajouté : « M. Desprès ne fait pas plus le pansement à l'alcool que d'autres ne font le pansement de Lister ». Enfin, M. Delens me disait : « M. Desprès fait le pansement à l'eau. » Messieurs, avant de

[1] *Bull. Soc. de chirur.*, p. 253.

Digitized by Google

répondre sur ce point à M. Farabeuf, il faudra que j'attende encore quelque temps qu'il se soit mis d'accord avec nos autres collègues pour savoir si je fais ou ne fais pas le pansement à l'alcool.

J'aurais, dit-on, médit des étrangers en les accusant de ne pas établir aussi bien que nous les diagnostics et le pronostic. Mon collègue et ami Farabeuf avait lu le rapport du congrès des chirurgiens allemands sans doute à la hâte, comme il avait lu nos bulletins, car, sans cela, il eût pu remarquer que en 2 ans les chirurgiens allemands avaient fait à Halle 23 ostéotomies pour courbure rachitique des os. Eh bien! je vous le demande, combien y en a-t-il parmi vous qui aient fait une résection pour des courbures rachitiques ? Qu'ils le disent pour que je m'incline, car je n'en ai jamais vu faire et n'en ai jamais fait. La plupart des rachitiques jeunes se redressent avec le temps.

M. Lannelongue. J'en ai fait une

M. Desprès. Très bien ; je dirai alors : les Allemands ont fait 22 opérations inutiles sur des courbures rachitiques des os, et cela peut suffire. Mais lisons plus loin : parmi les 110 amputées du sein, les Allemands signalent 6 morts dont une par *pustule maligne* inoculée par un fil de catgut. Qui de nous avait pensé à un pareil diagnostic ! Cela a paru trop fort même à un Allemand ; le Dr Kuster a demandé des explications, et on lui a donné ce misérable argument qu'on avait observé une autre fois une autre pustule maligne et que l'on avait remarqué que le catgut venait de la même provenance. Voyez donc, Messieurs, jusqu'où peut aller la fantaisie et quelle conséquence il faudrait tirer de ces faits : ou bien le catgut était charbonneux ou il ne l'était pas ; s'il l'était, cela ferait supposer le charbon commun chez le chat, et cela prouverait combien est peu antiseptique l'acide phénique, puisque le boyau de chat macéré, préparé à l'acide phénique, trempé dans l'acide phénique avant la suture, aurait malgré cela conservé des propriétés virulentes ; si le catgut ne l'était pas, voyez l'erreur de diagnostic commise. En vérité, ce serait le cas de répéter ici le mot d'Horace : *Risum teneatis amici.*

Je ne m'arrêterai pas à cet autre argument, que je devrais employer le pansement de M. Lister parce que M. Gosselin l'emploie. Cet argument me laisse absolument froid. Que par lassitude, à force de s'entendre dire : Mais faites donc du Lister, M. Gosselin ait cédé, qu'est-ce que cela prouve ! La moindre statistique de M. Gosselin eût mieux fait mon affaire. Je rends hommage à la haute situation et à la personne de M. Gosselin, mais son opinion n'est qu'une opinion, ici il faut des preuves. Je passe encore sur un nouvel argument en faveur de la théorie des antiseptiques tirés de la prune

Digitized by Google

à l'eau-de-vie : mon collègue Farabeuf est-il bien sûr que la prune ou la cerise à l'eau-de-vie sont conservées ? n'est-ce pas plutôt une lente macération ? et je voudrais bien le voir planter un noyau du fruit conservé, car il pourrait en attendre longtemps la germination. L'argument ne vaut rien. Certes, pour conserver les cadavres, les pièces anatomiques, l'alcool est précieux, mais il conserve des morts. Si j'avais à conserver des morts, je demanderais volontiers des avis à M. Farabeuf, mais nous avons, nous, à conserver des vivants, et mon collègue et ami Farabeuf reconnaîtra lui-même la différence de nos rôles.

Ceci dit, je passe à la partie purement scientifique de la discussion.

Messieurs, la discussion est entrée aujourd'hui dans une nouvelle phase, il ne s'agit plus de la théorie des germes; les statistiques allemandes et anglaises ont été dépouillées par M. Le Fort, et il vous a produit la sienne qui leur est de beaucoup supérieure pour les amputations de cuisse. L'on vient aujourd'hui nous dire : Le pansement de Lister permet d'obtenir des réunions par première intention qu'on ne connaissait pas auparavant. Les plaies pansées à l'acide phénique ont un aspect remarquablement beau; nous prenons ce pansement parce qu'il réalise ce qu'aucun pansement ne réalisait auparavant. C'est toujours le même débat, c'est toujours le grand procès qui n'est pas encore jugé pour tout le monde entre les partisans de la réunion immédiate et ceux qui la repoussent. Depuis le mémoire de Pibrac sur l'abus de sutures, il y a plus d'un siècle, tous les bons chirurgiens se sont prononcés en France contre la réunion immédiate dans les plaies avec perte de substance, non qu'ils la jugent mauvaise, mais parce qu'ils la déclarent irréalisable dans la très grande majorité des cas. Desault, Dupuytren, Velpeau, Nélaton, ne réunissaient pas à la fin de leur carrière, ils y avaient renoncé. Les partisans du pansement de M. Lister recommencent d'anciennes campagnes en faveur de la réunion, nous les suivrons sur leur nouveau terrain.

Je ne voudrais pas pourtant manquer une occasion de vous montrer comment chez nous les partisans du pansement de Lister n'ont plus de raison de faire valoir l'argument tiré de la statistique. Nous possédons trois statistiques de chirurgiens, nos collègues, dont la valeur est connue, qui ont employé le pansement de Lister et en sont contents. M. Panas a publié deux années de statistique [1], M. Guyon vous a donné un an et plus de statistique, M. Ledentu vous a donné la sienne pour deux années. Total : 6 ans de statistiques chirurgicales de grands services, où le pansement

[1] Du pansement de Lister, *Gaz. heb.*, 1878.

Digitized by Google

antiseptique à l'acide phénique était employé dans toute sa rigueur. M. Le Dentu seul s'est accusé de n'avoir peut-être pas rempli toutes les formalités requises. Je vais prendre ces trois statistiques réunies et les comparer à mes 8 années de statistique intégrale. Je prendrai les opérations bien déterminées, bien précises, les amputations de cuisse et les ablations de tumeurs du sein, le tout en bloc sans classification.

AMPUTATIONS DE CUISSE.

1° Statistique intégrale. Desprès, 8 ans :
16 amputations : 9 guérisons, 7 morts ;

2° Statistique intégrale. Guyon, Panas, Le Dentu, 6 ans :
11 amputations : 6 guérisons, 5 morts.

Vous voyez que c'est exactement la même proportion. Qu'on ne me dise pas : Mais M. Guyon a 3 guérisons sur trois amputations. A cela je répondrais : M. Panas, qui ne fait pas avec moins de soin le pansement de M. Lister, a eu 2 morts sur 2 amputations. M. Guyon a eu les cas favorables (2 amputations pour tumeur blanche). M. Panas a eu les cas défavorables ; il a assez d'autres beaux résultats, d'ailleurs, pour prouver que le chirurgien n'a réellement pas pu conjurer la mort. Une autre fois ce sera M. Guyon qui aura les cas défavorables.

Pour les ablations de tumeurs du sein, voici ce que je trouve : MM. Guyon, Panas et Le Dentu ont fait à eux trois, avec le pansement de M. Lister :

22 amputations de tumeurs du sein : 1 mort.

La statistique Desprès donne :

29 amputations du sein : pas de mort.

Il y a, on le sait, un avantage pour ma statistique, et il n'y a pas moyen de discuter ces chiffres déjà respectables. Je triomphe donc sur ce chef, et je n'hésite pas à attribuer le décès à la réunion par première intention, que je repousse absolument dans les ablations de tumeurs du sein, et je suis prêt à innocenter l'acide phénique, comme j'innocenterais l'alcool pur s'il avait été employé.

J'assigne à 2 années les partisans du pansement antiseptique, et qu'ils viennent dans 2 ans comparer encore leurs résultats avec les nôtres, et nous verrons les mêmes choses.

Je ne parlerai pas de quelques cas de kélotomie faits avec succès, dit-on, avec le pansement antiseptique, bien que je puisse citer une statistique de M. Manec, publiée en 1847[1], où sont rapportés des succès remarquables avec le vulgaire pansement simple et sans réunion.

[1] Des résultats des indications de l'opération de la hernie étranglée. *Revue méd. chir.* 1847, t. I, p. 108 et 109.

Digitized by Google

Ce chirurgien a obtenu, sur 28 kélotomies, 26 guérisons (résultats que, par parenthèse, je demande aux partisans des pansements antiseptiques d'égaler). Les kélotomies ne réussissent pas parce que l'on a employé tel ou tel pansement : les malades meurent ou parce qu'il y a des lésions intestinales, ou parce qu'il y a une péritonite avant ou après l'opération, et le plus souvent parce que la kélotomie est faite trop tard.

M. Trélat, qui à cette tribune a jugé mon précédent discours, a affirmé en même temps son opinion sur le pansement de Lister. Il vous disait que ce pansement donnait aux plaies un aspect superbe, inconnu avant l'application de l'acide phénique. Nous verrons tout à l'heure ce qu'il faut en penser. Je me permettrai, en représailles, de dire à M. Trélat que du haut de sa chaire de l'École de médecine, devant des élèves habitués à recevoir la leçon d'en haut, il n'a pas de preuves à produire. Mais ici, devant des collègues qui se valent tous...

Plusieurs membres : Oh ! oh !

M. Desprès, à peu près tous, celui qui parle a le devoir de fournir ses preuves. M. Trélat ne les a pas fournies. Néanmoins je veux montrer à nos collègues jusqu'à quel point il est vrai que l'acide phénique donne aux plaies un bel aspect. J'ai amené le malade que j'ai déjà présenté ; vous verrez au 34e jour, une plaie rose au milieu d'une peau saine, et si mon collègue et ami Farabeuf veut examiner le moignon, il verra un des beaux moignons qu'il lui ait été donné d'observer. Écoutez encore ce fait, qui a le piquant d'une anecdote : l'année dernière, lorsque M. Lister est venu au milieu de nous et lorsque vous m'avez accordé à peine la parole, je disais : Si M. Lister a quelques moments à perdre, il pourra venir voir dans mon service la plus grave des blessures guérir sous le plus sale des pansements. Quelques mots dits à demi-voix par quelques-uns de mes collègues ont sans doute fait penser à M. Lister que j'étais le personnage le plus infime de la société. Il a craint de se compromettre ; il n'est pas venu dans mon service, mais il y a envoyé deux de ses élèves ; un parlait le français. Le hasard voulut qu'à ce moment j'eusse deux malades amputées du sein, l'une au 20e jour, l'autre au 28e. Je défis le pansement devant ces deux messieurs, qui regardèrent avec la plus vive attention, et l'un d'eux, celui qui parlait le français, me dit : Vous mettez de l'acide phénique. Je répondis que je mettais un simple linge troué enduit de cérat et de la charpie sèche. La plaie était si belle, si rose, si peu couverte de pus et ressemblait tellement à celles que vous a dépeintes M. Trélat, que les Anglais ne voulaient pas croire que l'acide phénique n'y fût pour rien. Trois jours de suite mes visiteurs sont revenus voir si je mettais quelque autre chose, et cela eût

Digitized by Google

pu durer sans une question qui m'échappa. Je leur demandai : Est-ce que vous avez vu mourir un malade dans le service de M. Lister? — Pas un, répondit mon interlocuteur, pendant les 3 ans que nous sommes restés près de lui. — Mes élèves n'ont pu s'empêcher de rire. Je n'ajoutai rien, mais je ne fis plus de questions. En sortant de la salle, cependant, l'un de mes deux visiteurs dit à mes internes : « Si, nous avons vu mourir un malade : c'était un épileptique ! »

M. Trélat a dit encore : « Je juge le pansement par ses résultats, nous n'avons plus d'infection purulente. Voyez, ajouta-t-il, M. Verneuil dit qu'il ne la connaît plus. » M. Trélat en est-il bien sûr? Oui, nous avons eu après la guerre ces infections purulentes chez les Parisiens usés par le siège, sur les ouvriers qui avaient été prisonniers sur les pontons. La pourriture d'hôpital et l'infection purulente ont été communes dans tous les hôpitaux jusqu'en 1874. Mais à partir de ce moment il n'y en a eu que de rares exemples, et ce ne sont pas les pansements qui y ont été pour quelque chose. M. Trélat invoque le témoignage de M. Verneuil [1], mais voici ce que je trouve dans le mémoire de M. Verneuil. L'auteur signale une observation d'amputation de la jambe au 1/4 supérieur pour un ostéo-sarcome où la mort est survenue 17 jours après l'amputation, et après l'autopsie on a trouvé du pus dans l'articulation tibio-tarsienne de l'autre jambe. Eh bien, je le demande, de quoi ce malade est-il mort? de septicémie? Non, certes. Il est mort à l'époque où l'on meurt de l'infection purulente, et il avait un seul abcès métastatique dans une articulation. Les faits d'infection purulente de ce genre ne sont pas très rares ; qu'il n'y ait pas eu d'abcès métastatiques dans les poumons, je le veux bien, mais si un semblable malade était mort dans mon service, je n'aurais pas hésité à dire qu'il était mort d'infection purulente.

La réunion par première intention existe pour les cas où il y a une plaie régulière sans perte de substance. En 24 heures, la réunion est faite, et ce qui le prouve, c'est que si l'on cherche à séparer les lèvres de la plaie, ces deux lèvres saignent à la moindre désunion. Voilà la vraie réunion immédiate, et 5 jours après il n'y a aucun suintement, la réunion est faite. Je dis, Messieurs, qu'aucun de vous n'a eu et n'aura de réunions de ce genre dans les amputations des membres et dans les amputations de tumeurs du sein, à moins de conditions tout à fait exceptionnelles et des plus rares.

Dans les plaies de tête et de la face même contuses, j'ai obtenu de ces réunions sous de simples cataplasmes, mais ce sont

[1] Résultat de 27 grandes amputations. *Arch. gén. de méd.*, 1878.

Digitized by Google

des plaies sans perte de substance. La réunion se fait parce qu'elle est possible et le pansement n'y fait rien. Dans quelques cas vous avez eu une réunion immédiate en 5 jours, dans une amputation de cuisse par exemple ; il y a un ou deux faits de ce genre consignés dans nos bulletins à titre de raretés, et l'on n'avait pas employé de pansement antiseptique, mais les lambeaux avaient été sans doute taillés très longs. Pour les tumeurs du sein situées dans une mamelle pendante flasque, lorsque la glande est enlevée vous pouvez avoir des lambeaux de peau qui s'appliquent l'un sur l'autre et arrivent naturellement au contact ; de la sorte la réunion est facile et elle peut réussir, mais hors ces cas, vous ne la réussissez pas.

Ce que vous faites, et dans les plaies d'amputation et dans les plaies d'ablation du sein, c'est une réunion bâtarde qui n'a de la réunion par première intention que les apparences. Il se réunit un peu de peau, un peu des parties profondes, mais il y a une suppuration profonde et production de beourgeons charnus, c'est-à-dire réunion par seconde intention dans le reste de la plaie.

Nous avons l'une des observations de M. Guyon, une amputation sus-malléolaire guérie en 17 jours. Il y avait eu, disait-on, de la réunion immédiate. Non, Messieurs, il n'y avait pas eu de réunion immédiate, il y avait eu pendant 16 jours un écoulement évident, ou pris en croûte, sur la plaie. Il s'était réuni ce qui pouvait se réunir, et la nature prudente avait eu le soin de maintenir ouvert un espace compris entre deux fils à ligature, afin de laisser sortir le pus caché sous la peau réunie. Vous trouverez dans le mémoire de M. Verneuil que j'ai cité, une observation où il y a eu un phlegmon sous la peau que l'on avait eu le malheur de renfermer entièrement. Pour personne, une plaie d'amputation qui laisse écouler quelque chose pendant 10 à 15 jours ne sera une plaie réunie par première intention, à moins que l'on ne raye de la science les travaux de Hunter. Les observations de M. Azam prouvent qu'il a obtenu de la réunion par seconde intention, mais aucune de ses observations ne sont des réunions immédiates. Il en est de même des observations de M. Guyon. Et si notre maître à tous deux qui nous a enveloppés ensemble dans une commune et dernière pensée pouvait parler, il dirait à son élève Guyon : Ne défendez donc pas la réunion immédiate dans les amputations, il n'y a là qu'un trompe-l'œil.

Pour juger la réunion immédiate dans les amputations de tumeurs du sein, nous avons lu 10 observations de M. Panas (*Mém. cité*). 3 malades ont eu leur plaie réunie en 10 jours, 5 ont mis 14 à 20 jours à suppurer plus ou moins, 2 fois la suture a complètement échoué. J'ai vu pratiquer des réunions de ce genre, je ne

Digitized by Google

sais ce qu'il est advenu des malades de M. Panas, mais j'ai vu des malades dont la plaie avait été ainsi réunie avoir du 10e au 14e jour de petits abcès attardés sous la jeune cicatrice; enfin, j'ai constaté que la peau seule se réunissait et qu'au-dessous il y avait toujours un peu de suppuration qui sortait entre deux points de suture. Et plus la réunion de la peau avait été rapide, plus il y avait à craindre de voir paraître ces petits abcès. C'est d'ailleurs ce que j'ai observé chez la malade de 81 ans, que je vous ai présentée ici, et à laquelle j'avais fait une réunion immédiate possible, après lui avoir enlevé un fibrome de l'abdomen. En 14 jours, elle a guéri, mais des points de la suture avaient suppuré.

Une critique générale doit être adressée à la réunion que croient pratiquer les partisans du pansement anglais. Ils ne sont pas logiques, ils violent les lois de la réunion immédiate. Hunter et ses successeurs ont dit : Pour que la réunion par première intention réussisse, il faut que la plaie soit nettoyée et débarrassée de tout corps étranger et caillots qui la feraient échouer. Que fait-on aujourd'hui? on place de propos délibéré un tube à drainage dans la plaie, c'est-à-dire qu'on encombre d'un corps étranger une plaie qui doit être soigneusement nettoyée.

Mais, Messieurs, pourquoi donc chercher cette réunion dite immédiate? quel profit y a-t-il à l'obtenir? Est-ce que lorsque vous avez une plaie du sein fermée du 12e ou 15e jour, vous donnez l'exeat à vos malades? Est-ce qu'elles peuvent porter leur corsage? Non, Messieurs, et vous le savez bien, il faut que la cicatrice devienne solide pour que les malades s'habillent. Pour ce qui est des amputés de cuisse qui ont leur plaie fermée du 15e au 20e jour, est-ce que vous leur faites porter une jambe de bois? Que M. Azam nous montre un de ses amputés de cuisse, guéri le 20e jour, qui ait mis sa jambe de bois le jour où sa plaie a été fermée. Ah! c'est qu'il faut que la cicatrisation s'effectue. On ne violente pas les lois de la nature; la réunion n'est pas la cicatrisation; il faut 40 à 50 jours pour faire une cicatrice solide et vos amputés doivent attendre au moins 20 jours après la réunion de leur plaie, pour pouvoir se servir de leur moignon.

Nous qui ne réunissons dans les plaies d'amputation des membres que ce qui peut se réunir et laissons la suppuration suivre son cours; nous qui ne réunissons pas les plaies d'amputation de tumeur du sein, nous n'attendons que la cicatrisation qui marche de pair avec la réunion, et lorsque nous voyons nos plaies fermées du 38e au 50e jour : nous faisons porter à nos malades leur jambe de bois le jour ou le lendemain de la cicatrisation; nos amputées du sein s'habillent et vont à leurs occupations. Vous ne gagnez pas une heure sur nous.

Digitized by Google

Vous me direz sans doute : Et la grâce ! Les plaies du sein que vous traitez à plat vous laisseront des cicatrices difformes. Erreur, une perte de substance de la grandeur d'une feuille in-8° donne une cicatrice qui a la longueur et la largeur du petit doigt, et la cicatrice d'une plaie de cette étendue réunie donnerait une longue cicatrice linéaire, heureux encore s'il n'y reste pas quelque production du genre des kéloïdes, qui arrivent si souvent sur les points par où passent les sutures.

On a répété qu'il valait mieux fermer les plaies le plus tôt possible, pour éviter les accidents des plaies. Cet argument n'est que spécieux. Avec vos réunions bâtardes, les plaies d'amputation ne sont guère définitivement fermées que du 15e au 20e jour, et les plaies d'amputation du sein ne se ferment pas avant le 10e jour. Qu'est-ce que nous avons à craindre de plus que vous ? Est-ce que les accidents des plaies ne sont pas presque toujours observés dans les 10 premiers jours ? passé ce temps, ils ne sont presque plus à craindre. Lorsque des bourgeons charnus se sont bien formés sur une plaie, celle-ci ne court plus de dangers, j'en appelle à mes 29 amputations de tumeurs du sein. J'adresse à la réunion dite immédiate vantée par les partisans des pansements antiseptiques, deux graves reproches, et le premier n'est pas le moins considérable. Le fait même de la réunion après l'ablation d'un cancer du sein est mauvais en soi. J'ai entendu dire à Ad. Richard, qui le tenait d'autres chirurgiens, que la réunion rapide d'une plaie faite pour enlever un cancer exposait à une récidive plus rapide. J'ai vérifié le fait sur des malades que j'opérais pour la 2e fois. Mais ce qu'il y a de plus sérieux, c'est ceci : lorsque vous enlevez une tumeur cancéreuse du sein et que vous voulez réunir par première intention, vous êtes dans l'obligation de laisser assez de peau pour pouvoir réunir. Vous commettez alors pour un but illusoire une faute. Vous limitez le champ de votre opération, et vous ne pouvez pas dépasser largement les limites du mal, ce qui est l'indication la plus urgente dans ce genre d'opération. La réunion immédiate dans les plaies avec perte de substance fût-elle exécutée avec les détails les plus minutieux du pansement de M. Lister, M. Guyon avec une entière bonne foi vous l'a dit, expose à des érysipèles et à des érythèmes voisins de l'érysipèle. C'est la vérité. On ne tiraille pas impunément la peau. L'irritation, la véritable cause de l'inflammation des plaies, est le fruit de ce tiraillement ; et de deux choses l'une, ou bien il arrive que les sutures coupent, ou bien il se produit un érysipèle, des phlegmons ou de la gangrène. C'est ainsi que l'on peut expliquer cette fameuse pustule maligne observée par les chirurgiens allemands ; ils auront eu un fil trop serré sur des lambeaux trop tendus, il y aura eu de l'inflammation au

Digitized by Google

point où passait le fil de catgut, on aura doublé la dose de l'acide phénique, et de là la gangrène.

J'ai fini, Messieurs. Le génie de notre pays n'a jamais été l'imitation servile. J'ai défendu ici comme chirurgien et comme Français ce que je crois être vrai. Nos traditions nous éloignent du merveilleux autant que de l'empirisme. Si vous n'avez, Messieurs les partisans du pansement de M. Lister, que des statistiques égales aux nôtres, vous êtes de simples empiriques. Si vous ne pouvez appuyer vos opinions que sur des expériences de laboratoire qui contredisent les faits cliniques, et je dirai que vous avez fait un trop bon marché des conditions de la réparation naturelle des plaies de la bouche, M. Pasteur n'a pas dédaigné de les étudier et il les étudie encore ; si vous ne pouvez, dis-je, appuyer vos opinions que sur des expériences de laboratoire, vous ne faites plus de la médecine positive. Mais en revanche, vous côtoyez un écueil, vous menacez d'égarer la chirurgie française.

M. Trélat. Je ne reprendrai pas pour les discuter à nouveau les arguments que M. Desprès vient de développer avec humour ; mais je tiens à répondre à quelques-unes de ses assertions. M. Desprès a eu raison de réclamer ma statistique ; mais il a eu tort de croire que je ne l'avais pas recherchée. Bien que j'exerce dans un service assez restreint, où les amputations sont rares, néanmoins j'ai pris soin de faire connaître, en les publiant, la plupart de mes résultats. En voici d'ailleurs quelques-uns : J'ai fait 5 amputations de cuisse ; 2 ont été pratiquées chez des sujets dont un des membres inférieurs avait été broyé. Les malades étaient sous l'influence de l'ébranlement déterminé par les grands traumatismes, je les ai néanmoins amputés ; ils ont succombé le soir même. Sur les trois autres amputations, deux ont guéri ; la troisième a été pratiquée sur une femme atteinte de luxation traumatique du genou. M. Berger lui donna les premiers soins, c'est-à-dire réduisit la luxation ; il survint une gangrène du pied, puis une arthrite purulente du genou, je l'amputai dans ces conditions en pleine septicémie ; elle succomba.

Dirai-je maintenant à M. Desprès que toutes nos amputations d'avant-bras ont toutes été heureuses ; que j'ai guéri également tous mes amputés de jambe, y compris le dernier qui ne remonte qu'à quelques mois ? J'ai publié de divers côtés tous ces faits, le plus grand nombre dans nos bulletins, et si je ne les ai pas rassemblés, c'est en raison de leur rareté dans mon service et de l'exiguïté de ma statistique.

M. Desprès a repris le vieux procès fait à la réunion primitive, il a développé les arguments connus ; mais ce que je ne puis

Digitized by Google

accepter, c'est le ton d'autorité, la manière dégagée avec lesquels M. Desprès s'est posé à la tribune en déclarant que seul il connaît et dit la vérité, que hors de lui, tout est faux. C'est un droit d'appréciation que je conteste à notre collègue; il peut avoir un sentiment différent de celui de nous tous, mais il ne saurait être un juge; un tiers seul a qualité pour trancher le différend et asseoir un jugement fondé.

M. Desprès dit très haut qu'on n'a jamais obtenu la réunion immédiate des plaies avec perte de substance; je prétends et j'affirme le contraire. Il n'est pas possible d'ailleurs qu'un chirurgien qui ne fait pas la réunion, qui ne voit que dangers dans ses procédés, en parle avec mesure ou pour en faire l'éloge; on ne fait pas un panégyrique de ce qu'on n'aime pas, et qu'on déteste sans vouloir le connaître. Je dis qu'on obtient la réunion parfaite, absolue, dans les plaies avec perte de substance. En voici un exemple. On me présenta, il y a maintenant deux années, une jeune fille de 22 ans atteinte de fibrôme du sein; tel fut du moins mon diagnostic, et je ne conseillai pas l'opération. Mais on alla consulter d'autres chirurgiens qui donnèrent quelques inquiétudes à la famille et on revint chez moi. Cette inquiétude et l'état d'alarme des parents me donnèrent un instant d'embarras; bref, on me demanda avec instance d'opérer; j'y consentis. Je fis une incision de 9 à 10 centimètres de longueur avec perte de substance, j'appliquai onze points de suture; la tumeur enlevée avait le volume d'une noix, sans compter la masse des tissus sains enveloppants. Je déclare que la demoiselle opérée le mercredi se levait le dimanche pour aller se promener et repartait le mardi, délivrée de tout. Que M. Desprès appelle cela de la réunion fictive, imparfaite, comme il n'y a pas eu une seule goutte de pus, je déclare à mon tour que c'est de la réunion primitive et parfaite.

J'avais pourtant fait une perte de substance et largement pénétré au-dessous des téguments.

M. Desprès me fait dire que j'ai observé la réunion primitive d'une façon tout à fait inconnue. Comme je n'ai jamais dit cela, voici ma croyance, ma formule, mon *credo*. La réunion primitive des plaies, des grandes plaies, s'observe en dehors des pansements antiseptiques. C'est un phénomène naturel qui se produit lorsqu'on a rempli les conditions mécaniques exigées par le rapprochement des parties, et qu'en même temps on a un sujet en bonne santé, placé dans un milieu où se trouve une atmosphère favorable. Et il est d'observation que vouloir tenter la réunion lorsque les conditions précédentes n'existent pas, c'est s'exposer à la septicémie. Nos méthodes de pansement reposent donc sur des considérations qui doivent faire entrer en ligne l'état du blessé d'une

Digitized by Google

part, l'atmosphère de l'autre. Et j'ai dit que les méthodes antiseptiques nous permettent de produire chez nos blessés un processus identique à celui qu'on observe dans les campagnes, loin des villes.

M. Desprès veut-il que j'ajoute : Vous avez entendu nos collègues vous dire que lorsque nous avons recours à ces manœuvres de pansement, nous voyons les plaies affrontées rester blanches ; il ne coule pas de pus, et la cicatrisation se fait ? Voudrait-il invoquer son expérience, une expérience contraire ? Il n'en a pas, il pratique autrement.

M. Desprès nous a dépeint à sa manière une théorie inacceptable sur la réunion. Il n'existe, il n'y a qu'un mode fondamental de réunion ; ce mode procède d'une action identique, dans les plaies ouvertes ou fermées. Et dans une amputation de cuisse, lorsqu'au bout de 12 à 15 jours la réunion est obtenue, M. Desprès demande qu'on place sur ce moignon un appareil et qu'on fasse marcher le blessé ! Mais est-ce que dans une fracture simple, lorsque la réunion est déjà faite par un cal unissant, on s'empresse de rendre au membre sa liberté ? Est-ce que les processus organiques ne s'exécutent pas, ne se poursuivent pas pendant de longs jours, plusieurs mois ? Est-ce que les cicatrices ne conservent pas leur puissance de retrait pendant une ou plusieurs années ? Est-ce que la réunion des parties molles et des os s'exécute en un instant, offrirait en un jour des garanties de résistance et de durée ?

Ne l'ignorez pas, monsieur Desprès, tout processus réparateur ne s'achève qu'avec lenteur. Vous ne cherchez pas la réunion primitive, par conséquent vous ne la connaissez pas, et au lieu de la juger sur des résultats statistiques, vous devriez la juger par sa recherche expérimentale et par l'observation clinique journalière. Vous vous êtes encore trompé, quand vous avez dit qu'on n'obtenait jamais la réunion primitive en enlevant une certaine étendue des parties molles. Enfin, lorsque vous blâmez l'usage du drain comme allant à l'inverse du but que poursuit la réunion, croyez qu'il n'y a rien d'insensé à chercher une sécurité nouvelle qui n'apporte d'ailleurs pas toujours une entrave à la réunion primitive ; il y a des cas, en effet, où la suppuration n'a pas eu lieu.

La séance est levée à 5 heures.

Le secrétaire annuel,

LANNELONGUE.

Digitized by Google

Séance du 2 avril 1879.

Présidence de M. TARNIER.

Le procès-verbal de la dernière séance est lu et adopté.

Correspondance.

La correspondance comprend :

1° Les journaux périodiques de la semaine, le *Bulletin de l'Académie de médecine*, les *Archives générales de médecine*, le *Bulletin général de thérapeutique*, les *Annales de gynécologie;*

2° La *Revue médicale de Toulouse*, la *Revue scientifique de la France et de l'Étranger*, la *Revue médicale de l'Est*, le *Marseille médical*, le *Lyon médical;*

3° *Centralblatt für Chirurgie*, le *Journal de médecine d'Athènes*, la *Gazette de santé militaire de Madrid*, le *Bulletin de l'Académie royale de Belgique*, le *Journal des Sciences médicales de Barcelone*, la *Gazette médicale italienne-lombarde, The British medical Journal;*

4° Le *Traité de la lymphangite endémique des pays chauds*, par le Dr Mazaé Azéma.

5° Une lettre du Dr Pereir Guymarace qui adresse à la Société un mémoire imprimé intitulé : *Du traitement des rétrécissements de l'urèthre;* 2° Une observation manuscrite intitulée : *Anévrisme artérioso-veineux du pli du coude. — Guérison par la compression digitale directe* (Commission : MM. Houet, Forget, Desprès) ;

6° La *Médecine à l'Exposition universelle de* 1878, par le Dr Martin ;

Un mémoire manuscrit intitulé :

7° *Remarques sur les pansements antiseptiques*, par le Dr Girerd (Commission : MM. Verneuil, Trélat, Lucas-Champoinnière);

Une note manuscrite intitulée :

8° *Méthode mixte d'embryotomie au moyen du crochet de Brawn et de la ficelle-scie*, par Pierre Thomas (Commission : MM. Potaillon, Championnière, Guéniot) ;

9° *Du pansement ouaté.* Résultats obtenus par M. Alphonse Guérin, pendant l'année 1878 ;

10° Communication sur les *pansements antiseptiques*, par M. le Dr Poinsot de Bordeaux, membre correspondant ;

11° Une lettre de M. le Dr Budin adressant un pli cacheté relatif à l'*Anatomie et à la Physiologie des organes génitaux de la femme.*

Digitized by Google

Communication à propos du procès-verbal.

M. Trélat. Lorsque, pendant la séance du 19 mars dernier, M. Le Fort énonça qu'il avait été le premier à préconiser la réunion des parties molles avec les surfaces osseuses sectionnées dans les amputations, je me récriai et je fis immédiatement valoir les motifs de ma réclamation.

Le 26 mars, M. Le Fort, absent de Paris, écrit à notre Président, dans une lettre insérée au procès-verbal, qu'il a publié ses idées dans le premier volume de son *Traité de médecine opératoire* en 1874, tandis que ce n'est que deux ans plus tard que j'aurais défendu les mêmes idées.

Cependant M. Le Fort reconnaît qu'à propos d'une communication de M. Houzé de l'Aulnoit, en 1873, j'avais déjà réclamé en faveur de manchettes périostiques destinées à faciliter la réunion profonde des lambeaux avec les os. La vérité est que la possibilité de la réunion des lambeaux d'amputation, soit avec les os sectionnés, soit avec les surfaces articulaires, est chez moi, ainsi que je l'ai déjà dit, une conviction fort ancienne, que j'ai toujours obéi à cette conviction, que, pour ce motif, je défends en général les procédés à lambeaux, et surtout à un lambeau, de préférence aux procédés circulaires.

C'est encore une vérité que ni M. Le Fort ni moi ne sommes les premiers à avoir recherché cette réunion; que les attelles de liège et de carton employées par Laugier et par M. Broca n'ont pas d'autre but que d'affronter les parties profondes.

D'autre part, j'ai cité expressément la date d'opérations que j'ai pratiquées et dans lesquelles j'ai poursuivi et obtenu la réunion profonde immédiate bien avant la publication du *Traité de médecine opératoire* de M. Le Fort.

Je n'ai pas cru à cette époque que cette pratique et ces succès méritassent une prise de date. Je croyais alors ce que je crois encore aujourd'hui, c'est que tous les chirurgiens qui défendent et ont défendu la réunion primitive dans les amputations ont essayé avec plus ou moins de succès d'obtenir la réunion des parties profondes, et l'ont préparée avec plus ou moins d'habileté.

Au reste, je rappelle ici que je n'ai pas contesté que M. Le Fort n'eût à juste propos rappelé l'utilité de la réunion profonde et proposé un appareil propre à l'obtenir sans qu'on puisse soutenir qu'il soit le meilleur pour réaliser l'indication. Ce que j'ai contesté et ce que je conteste encore, c'est que notre collègue ait découvert l'indication et le moyen de la remplir.

Digitized by Google

De certains ulcères des téguments dans la paralysie atrophique de l'enfance,

par M. le Dr Nepveu.

Rapport par M. Nicaise.

Au nom d'une commission composée de MM. Sée, Tillaux et Nicaise, j'ai l'honneur de vous rendre compte d'un mémoire qui vous a été présenté par M. le Dr Nepveu sur *certains ulcères des téguments dans la paralysie atrophique de l'enfance.*

L'état des troubles trophiques consécutifs aux lésions du système nerveux a fait de grands progrès dans ces dernières années, mais le sujet est loin d'être épuisé.

M. Nepveu s'est proposé de démontrer que ces troubles peuvent exister dans la paralysie infantile, où ils n'ont pas été signalés jusqu'aujourd'hui et où leur absence est même considérée comme un signe propre à la maladie.

L'auteur s'appuie sur quatre observations recueillies dans le service de M. Verneuil.

Dans la première, il s'agit d'une jeune fille de 19 ans, qui fut atteinte de paralysie spinale à 7 ans. Depuis 1871, elle a, chaque hiver, sur les orteils, des ulcérations analogues à celles qu'on observe dans les engelures. Elle porte sur la jambe gauche deux ulcérations qui remontent au mois d'avril 1877 ; elles sont circulaires, un peu plus larges qu'une pièce de 50 centimes, très superficielles, à fond lisse, très sensibles au toucher ; dans le voisinage la peau est amincie, violacée ; la sensibilité cutanée est intacte ; le membre est très atrophié et sa température est moindre que celle du membre sain.

Les ulcères, qui duraient depuis plusieurs mois, guérirent sous l'influence de courants électriques et de pansements avec de la charpie imbibée d'eau phéniquée.

Le sujet de la seconde observation est une fille de 13 ans atteinte de paralysie atrophique du membre inférieur gauche ; M. Verneuil avait autrefois constaté chez elle une luxation de la cuisse. Sur la jambe on trouve un léger gonflement de teinte violacée, des vésicules et de petites ulcérations ; des vésicules se montrent aussi à la plante du pied ; la peau sur laquelle elles reposent est amincie. La température du membre est également inférieure à celle du membre sain.

Dans la troisième observation il s'agit d'un homme de 20 ans dont le membre inférieur droit est paralysé et atrophié ; le fémur est luxé en haut et en arrière, mais le déplacement est réductible. La sensibilité et la température sont moindres sur le membre ma-

Digitized by Google

lade, lequel porte de petites cicatrices qui auraient été précédées de vésicules et d'exulcérations.

D'autres régions sont atteintes d'atrophie musculaire, le malade est scoliotique.

Dans la dernière observation le malade est âgé de 17 ans; son membre inférieur droit est paralysé et atrophié depuis l'âge de 8 ans; ces lésions seraient survenues à la suite d'un traumatisme violent (la charge d'une voiture est tombée sur sa cuisse). — Il présente une ostéo-arthrite du pied qui remonte à 4 ans, et pour laquelle M. Verneuil pratique l'amputation sus-malléolaire à deux lambeaux; guérison sous le pansement ouaté.

Six moix après on constate sur le moignon de petites exulcérations ; sensibilité normale, température abaissée.

Telles sont les observations recueillies par M. Nepveu : la première est la plus précise, les autres peuvent être l'objet de quelques réserves ; dans deux cas il y eut une luxation du fémur; dans l'observation dernière on peut supposer que les symptômes ont eu pour point de départ un traumatisme violent.

D'ailleurs M. Nepveu n'a constaté d'ulcères que sur le premier malade ; les autres présentaient des vésicules, des cicatrices et le dernier des lésions du moignon, qui s'observent en dehors de toute affection du système nerveux central.

C'est donc l'observation I qui est la base principale du travail de M. Nepveu; cette observation est en effet intéressante; il y a dans ce cas une paralysie atrophique d'un membre, qui plusieurs années après la lésion médullaire présente des ulcères à marche lente.

L'auteur, tout en attribuant une certaine influence aux lésions du système nerveux dans la pathogénie de ces ulcères, les considère surtout, s'appuyant en cela sur les idées de M. Verneuil, comme des ulcères *a frigore;* le froid agissant sur des lieux de moindre résistance.

Les troubles trophiques qui surviennent à la suite des lésions nerveuses doivent être divisés en plusieurs variétés, selon leur mode d'apparition ; il faut distinguer les troubles trophiques par irritation des nerfs, par excès d'action, de ceux qui succèdent au défaut d'action de ces organes.

Les uns sont des troubles trophiques aigus qui se montrent pendant la période d'irritation de certaines lésions des nerfs et de la moelle; tels sont les éruptions, les ulcères qui suivent rapidement les blessures des nerfs, les vésicules du zona, les inflammations cutanées et les plaques gangréneuses des myélites aiguës. — A cette classe j'ajouterai les atrophies musculaires rapides, directes, qui accompagnent des contusions et des luxations de l'épaule par exemple, et certaines arthrites.

Digitized by Google

Dans ces cas, les troubles trophiques sont directemeut sous l'influence du système nerveux et sont déterminés par ses altérations mêmes.

Il n'en est plus ainsi dans la seconde variété des troubles trophiques. Ici les lésions nerveuses n'agissent que comme causes prédisposantes, la nutrition est altérée, les tissus ont moins de résistance, et des causes extérieures qui n'auraient aucune action sur un membre sain détermineront des inflammations diverses, des ulcérations, etc. — Les paralysies, les névralgies anciennes, les fractures de la colonne vertébrale avec paraplégie, les altérations des nerfs consécutives aux congélations, rendent les tissus plus aptes à subir certaines influences; dans cette classe se rangeront certaines variétés du mal perforant et des ulcères de la jambe, etc.

Dans les deux classes de lésions nerveuses que je viens de désigner, les troubles trophiques cutanés sont accompagnés de modifications considérables de la sensibilité; dans la paralysie atrophique de l'enfance il n'en est plus de même; il y a perte de la motilité, mais la sensibilité est intacte, et même, dans la période aiguë de la maladie, la peau ne présente pas d'altérations, soit anatomiques, soit fonctionnelles. M. Nepveu fait remarquer, du reste, que chez le malade qui portait des ulcères aux jambes la sensibilité de la peau était normale.

Il ne s'agit donc pas là d'ulcères névropathiques, analogues à ceux qui se développent à la suite de l'irritation des nerfs. Néanmoins on admettra avec M. Nepveu qu'un membre atteint de paralysie infantile présente une vitalité moindre qu'un membre sain; les os, les muscles sont atrophiés, les artères sont de petit calibre, la température du membre est au-dessous de celle du côté sain.

Dans ces conditions le membre paralysé présentera moins de résistance, et une cause qui serait sans action ailleurs pourra amener ici des lésions de la peau; de plus, celles-ci une fois formées disparaîtront difficilement. — Les ulcères de la malade de M. Nepveu ont duré plusieurs mois.

Dans la paralysie infantile il n'y a pas d'altérations de la peau primitives, spontanées, analogues à celles qui accompagnent les blessures des nerfs, par exemple, seulement l'affection laisse après elle un membre atrophié, sur lequel une cause occasionnelle pourra amener des altérations cutanées.

D'ailleurs M. Nepveu n'attribue qu'une influence secondaire au système nerveux dans la pathogénie des lésions cutanées qu'il a observées; il considère le froid comme en étant la cause essentielle et les compare aux engelures. — Il s'agit pour lui d'ulcères *a frigore* développés sur un lieu de moindre résistance.

Digitized by Google

M. Nepveu poursuivra sans doute ses recherches sur ce sujet, de façon à préciser le rôle de la paralysie spinale aiguë dans les troubles trophiques cutanés.

J'ai l'honneur de proposer à la Société de renvoyer ce mémoire de M. Nepveu au comité de publication et d'adresser des remerciements à l'auteur.

Discussion.

M. Verneuil. Je demande la parole pour insister davantage que ne l'a fait M. le rapporteur sur le rapport qui existe entre les lésions cutanées et la cause générale d'où elles me paraissent provenir.

Dans la première observation, en dehors des ulcérations qui apparaissent chaque hiver, cette jeune fille portait sur la jambe atrophiée deux ulcérations superficielles qui ont été extrêmement lentes à guérir, pour lesquelles on ne pourrait invoquer aucune cause efficiente. Dans les autres observations, on trouve de même des vésicules et des exulcérations qui se montrent aussi sur le membre atrophié, et même sur le jeune malade amputé, il apparaît sur le moignon de petites vésicules plusieurs mois après la guérison. M. Charcot n'a pas eu l'occasion d'observer ces ulcérations dans la paralysie infantile; mais trois observations sur quatre me paraissent suffisamment concluantes.

Il y a donc une variété d'accidents chirurgicaux qui se déclarent à une époque plus ou moins éloignée et qui relèvent de ces paralysies motrices.

M. Nicaise. Dans mon rapport j'ai tenu à établir que les faits apportés par M. Nepveu n'étaient pas suffisamment démonstratifs. Il importe de distinguer deux sortes d'ulcérations trophiques : les unes sont spontanées; les autres sont secondaires, c'est-à-dire ayant besoin, pour se manifester, d'une influence nouvelle, d'une cause occasionnelle. Aussi ai-je dû m'arrêter principalement sur la première observation, la plus concluante, parce que les autres sont beaucoup trop écourtées. C'est qu'en effet il n'est pas certain que ces altérations relèvent uniquement de la paralysie infantile. Dans la coxalgie on remarque une atrophie très marquée de tout un membre; non seulement les parties molles, mais les os ont un moindre volume et une moindre longueur, le calibre des artères est diminué. Cette atrophie est comparable à celle des paralysies atrophiques; elle rend les membres plus sensibles à l'action d'une circonstance fortuite, extérieure, et il peut alors se produire des altérations cutanées comparables. C'est pour cela qu'il m'a semblé

Digitized by Google

qu'il n'y avait rien de spécial à la paralysie infantile dans les autres observations.

Ces ulcérations se produisent sur un membre atrophié en vertu même des conditions physiques du membre et non en raison d'une lésion des centres nerveux.

M. Verneuil. J'ai vu un très grand nombre de coxalgies, je les ai suivies très longtemps et je n'ai jamais observé sur elles des ulcérations comparables à celles décrites par M. Nepveu. C'est pour cela que la lésion médullaire me paraît jouer un rôle évident dans les cas qu'il rapporte.

M. Anger. Je demande à dire un mot sur les troubles trophiques de la paralysie infantile, car j'ai eu l'occasion d'en observer. En ce moment, j'ai dans mon service un homme de 40 ans, qui porte sur sa jambe atrophiée un ulcère assez étendu dont je ne puis obtenir la guérison qu'avec une extrême lenteur. Mais j'ai observé d'autres faits plus intéressants. L'an dernier, M. Polaillon vous présentait un enfant atteint de pseudarthrose de la jambe, dans un membre atteint de paralysie infantile. Voulant faire un affrontement, aussi complet que possible, je sectionnai en biseau les deux fragments osseux et je fis ensuite la suture osseuse en passant des fils verticaux et des fils horizontaux. Au bout de 54 jours, je retirai les fils, il y avait un commencement de consolidation. Je renvoyai l'enfant en province après avoir immobilisé le membre dans un bon appareil. Quel ne fut pas mon étonnement dans la suite de constater que les choses étaient en l'état primitif; il y avait eu résorption du cal, ce que je ne puis attribuer qu'à la paralysie infantile.

J'observe en ce moment un enfant de trois ans, une fille qui à l'âge de quinze mois marchait parfaitement bien. A cette époque sa nourrice la laissa s'endormir à découvert pendant l'été, la fenêtre étant ouverte.

A son réveil elle se plaignit de douleurs dans le cou, et les jours suivants l'enfant pouvait à peine supporter sa tête.

On dut lui faire garder le lit. Plus tard on s'aperçut que l'enfant boitait, et elle présentait les caractères d'une paralysie infantile, symptomatique, évidemment d'une myélite *a frigore*. Il survint un pied bot accidentel. Je vis l'enfant quelques jours après et je donnai le conseil de s'opposer à la rétraction progressive des muscles postérieurs de la jambe à l'aide d'un lien en caoutchouc.

En outre, je conseillai l'emploi d'un courant continu faible; c'était au mois de janvier de l'année dernière; je notai alors la longueur du membre malade, il était plus court que l'autre.

L'électricité fut continuée durant l'hiver, c'est-à-dire pendant

Digitized by Google

3 à 4 mois ; je recourus alors à une nouvelle mensuration, le membre était plus long que l'autre.

Mais survint la période des vacances, la mère fit cesser tout traitement pendant plusieurs mois ; on me ramena l'enfant après cette période et je constatai que l'enfant avait perdu ce qu'il avait gagné une première fois ; de plus le membre était plus froid que l'autre. Je rapporte ce fait dont j'ai pu suivre avec soin les phases, parce qu'il montre combien est troublée la nutrition dans ces paralysies infantiles. Quoi d'étonnant alors qu'il puisse se produire des ulcérations, et j'ajoute qu'on ne peut rapporter qu'à une nutrition défectueuse la résorption du cal que j'ai observée. Enfin, il est important de noter l'influence heureuse de l'électricité sur le développement des membres, de même que celle que produiraient également les frictions stimulantes, le massage, etc.

M. Nicaise. Je dois répondre en quelques mots à M. Anger. Ses deux premiers faits font ressortir qu'on peut rencontrer des troubles trophiques sur des membres atrophiés ; mais ils n'établissent nullement qu'ils sont sous la dépendance des lésions médullaires ; que ces lésions provoquent, en un mot, des désordres trophiques. Quant à son troisième cas, ce n'est pas un exemple de paralysie infantile, et justement l'épreuve de l'électricité l'atteste, car l'action des courants électriques est nulle et sans effet sur les muscles frappés de paralysie par suite des lésions spinales de la paralysie infantile.

M. Anger. Je ne puis pas donner la preuve de l'existence des lésions anatomiques dans la moelle ; mais j'ai cru que les antécédents m'autorisaient à admettre une myélite. Quelle est au juste la lésion du corps de la moelle ? je n'en sais rien.

L'électricité, en tout cas, a produit bon effet, puisque le membre a été notablemeni amélioré.

Discussion sur les pansements antiseptiques.

M. Lucas-Championnière. La discussion actuelle a pris une telle extension, en ce qui concerne les pansements antiseptiques, que je me trouve amené à prendre la parole ; je ne veux rien ajouter à ce que j'ai déjà dit à M. Perrin, car vous avez vu que la plupart de nos collègues, tout en reconnaissant les mérites de l'alcool, ont repoussé ses conclusions à ce sujet ; et vous avez vu aussi qu'en dehors de l'approbation de M. Desprès, ses expériences, fort intéressantes du reste, sur la pulvérisation, ont paru insuffisantes ou méritant d'être complétées.

Les autres orateurs, soit en approuvant, soit en critiquant le

Digitized by Google

pansement de Lister, m'ont paru émettre çà et là quelques opinions inexactes qu'il importe de relever ici, pour tous ceux qui veulent expérimenter en connaissance de cause.

Aux longs discours de M. Desprès, le seul opposant à la méthode, je répondrai le plus brièvement possible, en montrant par quelques exemples combien il s'est peu préoccupé d'étudier la méthode qu'il critique ; à certains moments, du reste, il l'avoue pleinement.

Pour répondre immédiatement à son discours de la dernière séance, je dirai que tout ce que M. Desprès vous a dit au sujet de M. Farabeuf, incapable de démontrer qu'il panse avec de l'alcool, est du roman pur. J'ai dit, dans une discussion antérieure, que M. Desprès, tout en employant de l'alcool, ne faisait pas le pansement à l'alcool pur dont M. Delens venait de parler à la tribune. Je n'ai pas dit autre chose. Ce que nous avons avancé est vrai. M. Desprès parle toujours de vieux pansements et il n'en fait pas. De son propre aveu dans cette discussion, *le premier jour de l'amputation, il lave le moignon à l'alcool camphré pur ; les jours suivants, une solution très étendue assure l'humidité constante de la plaie jusqu'à ce que les fils à ligature soient tombés.*

Est-ce là un vieux pansement? Un de nous l'a-t-il jamais vu faire à Velpeau, à Laugier, à Jobert, à tous ceux qui faisaient le vieux pansement? M. Desprès a sacrifié au dieu commun, avec le diachylon, avec l'alcool, il fait de l'antisepsie inconsciente, et je ne l'en blâme pas.

M. Desprès m'a reproché d'avoir dit que l'acide phénique coûtait moins cher que l'alcool, avantage précieux pour la chirurgie de guerre; argument sans valeur. Ailleurs, il y a quelques années, M. Desprès, dans un rapport remarquable, se vantait d'avoir, pendant la guerre, fait beaucoup de chirurgie, beaucoup de bien avec peu d'argent; et il était absolument dans le vrai. Aujourd'hui, l'argument ne vaut plus rien, parce qu'il n'est plus utile à sa discussion.

L'historique du pansement antiseptique par M. Desprès est tout entier inexact, et je tiens à le rectifier pour un détail. En 1875, on n'a pas découvert le pansement de Lister. Il était en pleine prospérité. Ma première publication date de janvier 1869, et en 1868 je l'avais vu appliquer à Glascow. J'ai écrit sur ce sujet presque chaque année. L'article de la chirurgie de Holmes est de 1870. Rien que ces dates suffisent à la critique de ces singulières revendications de priorité faites en faveur de M. Azam, qui a la loyauté et le bon goût de ne rien réclamer du tout. Je dis cela pour ceux qui sont peu familiers avec le pansement de Lister, car, pour les autres, ils savent qu'il n'y a aucune analogie entre les deux choses.

Digitized by Google

M. Desprès affirme que M. Lister a du pus dans ses plaies; ce qui le prouve, dit-il, c'est qu'il a parlé à la Société de la putréfaction du pus. M. Desprès oublie que M. Lister a fait une communication, non sur les plaies, mais sur les abcès, qui contiennent nécessairement du pus.

Nous avons vu M. Desprès, dans sa critique, ne se préoccuper même pas de la nomenclature, oublier que l'œdème aigu purulent des Allemands est d'ordinaire un phlegmon diffus d'origine septique, ce qui constitue, comme l'affirment les statistiques, un état grave antérieur.

Quant à l'ostéotomie, titre d'un chapitre important de la statistique de M. Volkmann, M. Desprès nous déclare dans son premier discours que c'est un grattage d'os indigne du nom d'opération. En revanche, dans le second discours, M. Desprès s'engage à fond contre les Allemands coupables de semblables opérations absolument inutiles et même criminelles. Elles seraient coupables certainement si elles étaient pratiquées aussi fréquemment sans le secours de la méthode antiseptique qui les rend innocentes.

M. Desprès accuse tout le monde, à l'étranger au moins, d'opérer à la légère, sans raison, et d'embellir de la sorte les statistiques. Heureusement M. Desprès avoue qu'il n'a jamais vu faire les chirurgiens dont il parle et même qu'il ne souhaite pas de les voir.

J'en ai vu quelques-uns que j'ai tâché de comprendre, je dois dire que je n'en ai vu aucun donner des motifs d'opération tels que ceux que vous avez entendu donner par M. Desprès l'autre jour. Un malade fut amputé parce qu'il sentait mauvais pour ses voisins, et d'autres, traumatisés désespérés, furent amputés pour leur faire plaisir.

Je n'examine pas la statistique parce que j'estime que, trop courte, elle est peu probante, et j'ai demandé à nos collègues de tenir un grand compte de la réparation des plaies et des accidents qui peuvent survenir. La statistique de M. Desprès nous dit qu'il a peu de mortalité. Mais bien que M. Desprès nous ait dit comment, avec des pansements humides et immobiles, on n'a pas d'érysipèle, il n'a pas été heureux cette année, et on m'a signalé dans son service six érysipèles en janvier et février. On m'a bien dit neuf, mais je n'en sais rien; j'ai eu quelque peine à recueillir les renseignements et j'ai six observations, dont une avec délire intense.

M. Desprès me dit que ce n'est pas 9, c'est 12 érysipèles qu'il a eus dans cette période, et que je me trompe sur le cas à la camisole de force. Cela prouve que j'étais au-dessous de la vérité; ce que je savais bien, c'est que M. Desprès a des érysipèles, malgré ce qu'il se plaît à appeler les pansements les plus sales possible.

Digitized by Google

M. Le Dentu est un partisan du pansement, tiède encore selon moi, mais qui va en progressant. Il n'a pas encore confiance et craint qu'à la guerre, si le pansement de Lister eût été fait, il n'eût échoué comme les autres; je suis d'un avis contraire.

M. Perrin demande des preuves. Il y en a beaucoup. Au premier rang, l'histoire du service de Volkmann infecté, où il est mort en une année 12 infections purulentes sur 16 fractures compliquées, et qui a été immédiatement le plus salubre du fait du pansement, de sorte que 75 fractures compliquées de suite ont été traitées sans un cas de mort. L'infection purulente a subitement disparu. Ceci doit pouvoir se passer partout.

M. Le Dentu fait à la pulvérisation des reproches de refroidissement et d'irritation, qui tiennent à ce qu'il a pulvérisé trop près et sans pulvérisateur à vapeur.

Il ne fait pas ses ligatures de gros vaisseaux avec du catgut, et il a tort, car la preuve est faite que cette ligature est excellente.

Pour quelques faits qu'il cite, il est évident qu'il s'est écarté des règles, et des imperfections s'en sont suivies, fistules persistantes après des amputations, suppurations fétides dans quelques cas, vésications de la peau.

Ces accidents disparaîtront de la pratique de M. Le Dentu à mesure qu'il la perfectionnera, ce qu'il fait chaque jour de son propre aveu, et je ne doute pas que nous n'arrivions bientôt à des idées absolument conformes; l'amélioration rapide de sa pratique chirurgicale en est le meilleur gage.

M. Trélat soutient la méthode de sa haute autorité et je n'aurais rien à dire s'il n'avait donné, selon moi, trop d'importance à un petit côté. La méthode n'emploie que des pièces de pansement neuves, des topiques qui sont neufs ; tout ce qui a été utilisé est détruit.

M. Trélat me dit qu'il a voulu parler d'une manière générale de la tendance des pansements modernes. Je trouve qu'il laisse encore trop à ce petit côté. La méthode antiseptique est au-dessus de cela et je tiens à retenir du discours de M. Trélat sa remarquable appréciation du mode de réparation des plaies.

M. Guyon a apporté les plus beaux résultats, ce qui ne me surprend pas : nous sommes absolument en communion d'idées sur ce point, et si je critiquais un peu d'excès dans le drainage ou dans les irrigations, j'aurais dit tout ce que j'ai à dire pour quelques cas particuliers où la guérison pouvait être plus rapide encore.

Cela vient à l'appui de ce que j'ai dit bien des fois. Jusqu'à présent on n'a rien trouvé de meilleur que l'exécution rigoureuse des procédés recommandés par le maître.

M. Le Fort est à la fois un critique et un soutien du pansement,

Digitized by Google

et je comprends mal ses conclusions, puisqu'il dit avoir vu de la chirurgie antiseptique les plus beaux résultats qu'il soit possible de souhaiter. Il s'est appesanti beaucoup sur la théorie chimique, sans la démontrer, selon moi.

Je veux signaler en quelques mots les points de son discours en contradiction formelle avec ce que je sais de la chirurgie antiseptique. M. Le Fort me fait d'abord l'honneur du mot *chirurgie antiseptique,* trop général, selon lui. Je n'ai rien inventé, car le mot est de M. Lister, et mon livre signalait les publications portant ce titre.

M. Le Fort, ici comme à l'Académie, a attribué à M. Lister la théorie *pas de germes, pas de suppuration.* Cela est en contradiction formelle avec les faits; on dit seulement que les germes excitent la suppuration et seuls causent l'infection.

Aussi, contrairement à ce qu'avance M. Le Fort, la chirurgie antiseptique permet d'ouvrir sans accidents les grands abcès froids. C'est un de ses beaux succès, et M. Lister en a entretenu la Société même, à son passage à Paris.

Le discours de M. Le Fort risquerait de faire admettre certains faits d'histoire qu'il faut apprécier autrement.

Personne n'a jamais dit ni écrit que les plaies ne guérissent pas malgré les vibrions. Elles guérissent bien encombrées de vers. Mais elles guérissent mieux autrement.

Certains passent pour rejeter l'antisepsie qui l'utilisent, les chirurgiens de Moscou par exemple, qui emploient beaucoup l'acide phénique. D'autres, comme Bardeleben, passent pour faire le pansement de Lister qui le défigurent et le modifient.

Enfin, d'après M. Le Fort, Volkmann ne ferait pas le pansement exact. J'ai la preuve du contraire, et je tiens le renseignement de M. Lister.

Il résulte de ces inexactitudes, que l'appréciation des statistiques et leur groupement sont fort difficiles. Je regrette que M. Le Fort n'ait pas, comme il lui était bien simple, comparé les statistiques du même chirurgien avant et après le pansement, ce qui est la meilleure manière d'apprécier les progrès.

Que répondre aux considérations théoriques qui font rejeter le spray, qui exigent une cautérisation de la plaie pour sa réparation? Les faits répondent : accidents sans le spray, les succès en dehors de l'action caustique des antiseptiques.

Il y a encore des points que je ne voudrais pas laisser passer. M. Le Fort dit que l'infection purulente n'atteint jamais les plaies simples. Nous connaissons tous des exemples du contraire.

M. Le Fort, en terminant, a beaucoup parlé du pansement de Bordeaux, de la réunion profonde et des amputations.

Digitized by Google

Je voudrais qu'on cessât de faire cette critique sur une plaie en particulier, ce n'est pas un coin de la chirurgie, c'est toute la chirurgie que domine le pansement de Lister.

En ce qui concerne mon expérience déjà importante cependant, je n'ai pas apporté de statistique ; je n'en ai pas, vu les pérégrinations nombreuses qui ont séparé mes services ; puis elle serait trop petite, trop pauvre.

Mais l'appréciation de deux faits de premier ordre me paraît devoir être énoncée devant vous.

Pas d'accidents. Je n'ai pas vu de complication de plaie sur un seul malade dans les plus mauvais milieux.

Pas de suppuration. L'étude attentive de la réparation des plaies m'a appris que la théorie de Lister qui attribue la suppuration à la tension, à l'irritation, à l'action des germes, était en conformité éclatante avec des faits.

Et l'on assistait à ce spectacle merveilleux : une paroi d'abcès ouvert qui ne suppure pas et se répare rapidement, se réunit. Une plaie quelconque, comprenant un tissu quelconque, a toujours, à ciel ouvert, le même mode de réparation rapide sans suppuration.

En voyant ces modifications surprenantes, on conçoit admirablement l'absence d'accidents, si on se conforme aux indications.

Les plaies peuvent sans doute guérir malgré les germes, mais elles ne guérissent jamais alors de cette façon.

Ma chirurgie a été très variée pour constater ces faits. Amputations, extirpations de tumeurs, ligatures des veines, ouvertures d'articulations, loupes du cuir chevelu enlevées au bistouri, ovariotomies, laparotomies (observées avec mon collègue Terrier), tout a donné le même résultat.

Il n'y a pas jusqu'aux fractures compliquées qui n'aient guéri sans immobilisation par le même procédé.

Partout la réunion immédiate avec soupape de sûreté.

Partout elle a été faite impunément. Mais pour moi comme pour tous, ces résultats ne s'obtiennent que par l'exécution minutieuse des procédés de M. Lister, qu'on remplacera peut-être, mais qu'on n'a même pas pu encore modifier avec succès dans le moindre détail.

Dans ces conditions j'ai le droit de dire, non pas qu'on ne meurt plus, mais qu'on *ne meurt plus de l'opération.* Ceux qui ont connu la vieille chirurgie savent ce que cela veut dire, et même aujourd'hui, malgré des progrès indiscutés, en dehors de la chirurgie antiseptique, il y a encore des morts que l'on peut éviter. Le progrès se fait et les plus rebelles sont déjà dans la bonne voie.

Digitized by Google

M. Panas. Il y a maintenant deux ans que j'ai adopté le pansement de Lister et que je l'exécute avec toute la conscience dont je suis susceptible. Faisant partie du cadre des anciens, car je pratique depuis 25 ans la chirurgie, il m'est facile d'établir une comparaison avec ce que je faisais avant l'adoption du Lister. Je suis persuadé d'ailleurs que telle est la meilleure manière de faire de la statistique. Apporter les documents personnels qui permettent dans une série d'années de juger comparativement les résultats tirés de la pratique d'un même chirurgien qui a usé de moyens différents, me paraît meilleur que de chercher à établir des comparaisons dans la pratique de chirurgiens divers.

Avant d'entrer dans la discussion, permettez-moi de mettre sous vos yeux les résultats d'une arthrotomie du genou chez un homme de 32 ans venu à Lariboisière le 14 novembre 1877. Cet homme avait reçu un violent coup de tête sur le genou en avril, le genou gonfla; mais il ne cessa pas de travailler, et en octobre, occupé à décharger des briques au chemin de fer du Nord, une de ces briquettes lui tomba sur le genou malade. A son entrée il avait une énorme hydarthrose, ayant distendu tous les culs-de-sac; cette distension était telle qu'il y avait impossibilité d'amener la rotule en arrière jusqu'au contact des condyles. Le malade éprouvait d'atroces douleurs et la synoviale présentait d'énormes bourrelets d'induration. Le 24 novembre 1877 je pratiquai l'ouverture du genou à son côté interne, à l'aide d'une incision de 6 centimètres de long. Il s'écoula abondamment de la synovie louche, mélangée à des flocons membraneux. Avec mon indicateur préalablement trempé dans une solution forte, j'explorai l'intérieur de l'articulation et je constatai d'énormes bosselures indurées formées par des replis synoviaux hypertrophiés. Lavage de l'intérieur de l'articulation avec la solution au 40e, drain laissé à demeure et suture de la plaie par 4 points de suture métallique.

Les jours suivants la température ne dépassa pas 38°,5.

Le 30 novembre le malade ayant souffert dans la nuit, je défis le pansement et je constatai une accumulation de synovie dans le cul-de-sac externe; je pratiquai une petite ouverture de 2 centimètres et je plaçai un second drain. Dès le lendemain la température et le pouls reprirent leurs caractères normaux jusqu'à la guérison de la plaie, qui fut définitive le 25 janvier. Pendant tout le traitement le membre a été abandonné sur un simple coussin, sans autre moyen de contention. Vous constaterez aujourd'hui que le genou droit a absolument la forme et le volume de celui du côté sain; qu'il n'y a aucune induration de la synoviale; que la mobilité est parfaite dans tous les sens physiologiq ues. Il y a maintenant plus d'un an que

Digitized by Google

ce malade a repris son service au chemin de fer du Nord, il n'a jamais été arrêté, il n'a jamais souffert.

C'est le quatrième genou que j'ai vu ouvrir ainsi et guérir promptement. Les trois autres arthrotomies ont été pratiquées par M. Lucas Championnière. L'une d'elles a été pratiquée chez un homme atteint d'ostéo-périostite de l'extrémité inférieure du fémur, avec épanchement purulent dans le genou. Dans un désir de conservation et pour éviter une amputation de la cuisse que conseillait un de nos collègues, M. Lucas Championnière fit l'arthrotomie. Le genou a bien guéri par ankylose ; la santé générale est redevenue parfaite ; il ne reste plus qu'une fistule osseuse aboutissant à l'épiphyse fémorale qui continue à être le siège d'un ostéite nécrosique.

La seconde arthrotomie a été pratiquée chez un homme de 33 ans atteint de fracture de côtes et de suppurations multiples sur différents points du corps, en proie à une fièvre vive et au marasme. Le 24e jour de l'opération du genou la plaie est cicatrisée et le malade s'est promptement rétabli.

La troisième enfin est relative à un corps étranger du genou du volume d'un gros haricot, dont l'extraction fut faite à ciel ouvert sous le Lister.

Cette série de quatre cas d'arthrotomie du genou ne vient-elle pas confirmer cette opinion que la chirurgie actuelle est en possession d'un moyen qui lui permet de faire ce qu'elle n'osait exécuter? Je repousse donc l'accusation de témérité qu'on a portée sur moi, pour la rejeter sur ceux qui oseraient tenter une pareille entreprise sans se servir du nouveau moyen; pour mon compte, je ne voudrais pas avoir cette audace si j'étais privé du pansement de Lister ou de la ouate.

Permettez-moi, Messieurs, de mettre sous vos yeux une autre série de résultats bien concluants. J'ai fait 14 amputations du sein, plus une 15e, contre mon avis, sur une femme de 82 ans, atteinte d'un énorme cancer ulcéré, qui s'est éteinte sans complication, par sénilité, le quatrième jour. Les 14 ont guéri, quelques-unes en 10 et 11 jours; d'autres ont mis plus longtemps à cicatriser leurs plaies. La durée moyenne a été de 19 jours, près de 3 semaines. N'est-ce pas là un résultat important? M. Desprès nous dit qu'il les guérit en 3 semaines, je veux bien le croire. Mais si je me juge moi-même sur mes résultats anciens et nouveaux, autrefois je n'obtenais la cicatrisation qu'à 6 et 7 semaines en moyenne; j'ai donc abrégé de moitié la durée du traitement, et vous savez aussi bien que moi combien nos malades apprécient un pareil résultat. J'ai d'ailleurs toujours eu recours à la réunion immédiate, cet idéal de la chirurgie qu'on avait presque cessé de

Digitized by Google

poursuivre à Paris, tant il offrait de périls, pour le sein surtout. Vous savez en effet que le plus grand de nos ennemis opératoires, au sein principalement, c'est l'érysipèle, et voici à ce sujet quels furent mes débuts dans la pratique. Je succédai, à l'hôpital Saint-Antoine, à M. Broca; je fis 3 amputations du sein, j'eus 3 érysipèles, sur lesquels il y eut 1 cas de mort, 1 second cas très proche de la mort et 1 cas léger.

J'avais vu de même à l'hôpital des Cliniques, chez Nélaton, à la Charité, chez Velpeau, l'érysipèle rester souvent en permanence, et faisant courir un tel danger aux malades que nos maîtres suspendaient leurs opérations. Eh bien! sur mes 14 amputations du sein, je n'ai eu aucune complication, sauf chez l'une d'elles un très léger mouvement érysipélateux motivé par quelques tiraillements exercés sur un point de la plaie par mes sutures. Et cependant j'ai fait ces opérations à une époque où les services de médecine de Lariboisière étaient infectés d'érysipèles. Dans ces opérations, du reste, il y a eu les cas les plus graves; j'ai eu à disséquer le plexus brachial, les vaisseaux axillaires, enlever des masses ganglionnaires dans l'aisselle, ouvrir et lier de grosses veines collatérales. Je n'apporte donc dans cette série ni un choix de malades, ni un milieu où se trouvaient des conditions favorables.

De même, pendant ces deux années où j'ai employé le Lister, je n'ai pas eu un cas d'infection purulente. Supprimer l'érysipèle et l'infection purulente, n'est-ce pas réaliser un rêve bien longtemps caressé par les chirurgiens, n'est-ce pas toucher à l'idéal de la chirurgie opératoire?

J'arrive à la hernie étranglée. Celle-ci comprend des faits très graves, des hernies crurales étranglées depuis 3 et 4 jours. Sur 2 malades, j'ai dû exciser la totalité d'une grosse masse d'épiploon, afin de procéder à la fermeture du sac. Ces malades ont guéri sans fièvre, sans complication. Je n'ai eu que 2 morts sur 14 opérés; mais l'une avait l'intestin tellement malade que j'ai dû l'ouvrir et pratiquer un anus contre nature; elle était dans un état d'affaissement complet; elle a succombé peu après l'opération. Quant à l'autre, elle a été prise de tétanos en s'exposant à un refroidissement: la cicatrisation de sa plaie était faite. Qu'il me soit permis de signaler dans les guérisons un cas de petite perforation de l'anse, non pas au niveau du collet, mais au sommet de cette anse. Le sac était naturellement plein de matières; le malade était froid (36° de température), avec l'apparence cholériforme. Après avoir lavé l'anse, j'ai jeté une ligature au catgut sur la perforation, et j'ai réduit. La guérison a eu lieu presque sans aucune réaction. M. Desprès a considéré ma statistique sans importance et il a évoqué le souvenir de Manec, qui guérissait tant et plus. Je l'accorde;

Digitized by Google

Manec guérissait beaucoup, j'ai été son externe, je puis l'assurer. Mais il faut bien le dire, Manec était dans des circonstances spéciales; il habitait l'hôpital, et il était prévenu dès le premier moment lorsqu'une hernie présentait des accidents; de plus, il ne pratiquait pas le taxis; il opérait sur l'heure. Les conditions actuelles de nos hôpitaux sont autres; nous ne voyons les malades que tardivement; et mes premiers résultats étaient si mauvais que j'avais fini par adopter presque exclusivement le taxis forcé. Quand j'obtenais une guérison sur deux, j'étais satisfait; aujourd'hui, en défalquant les 2 cas dont j'ai parlé, j'ai 12 sur 12.

On se souvient de l'opinion des chirurgiens sur les abcès froids. Nous les considérions presque comme des *noli me tangere*, et, pour mon compte, je professais ouvertement que je n'ouvrirais jamais un abcès par congestion pour plusieurs raisons. D'abord, il en est qui guérissent spontanément, et je pourrais citer l'exemple d'un malade atteint de deux abcès par congestion symptomatiques d'un mal de Pott, qui guérit après 18 mois de séjour dans une gouttière de Bonnet. Malheureusement c'est là l'exception; et quelques chirurgiens, en prévision d'une ouverture spontanée devant se produire tôt ou tard, ont eu recours à l'ouverture sous-cutanée. Notre regretté collègue Dolbeau agissait ainsi. Mais il arrive encore qu'après deux ou trois ponctions, il reste une fistule avec ses dangers. Nous connaissons aussi les échecs que donnent les ponctions capillaires et l'aspiration. On se rappelle que Nélaton les ponctionnait avec un gros trocart et faisait des lavages de la poche. Tout cela échouait, et j'en étais arrivé à un nihilisme chirurgical à leur sujet. C'est alors que j'ai employé le Lister, suivant en cela la pratique de Lucas-Championnière. J'ai ouvert un certain nombre d'abcès, et je puis dire que les accidents inhérents à l'ouverture de ces abcès sont nuls; j'ajoute que la suppuration de ces vastes poches se réduit à très peu de chose; il y a là une facilité de réparation qui étonne véritablement.

Les applications de ce pansement aux grands traumatismes, fractures compliquées, amputations et les résultats qui en découlent, montrent quel est le mouvement révolutionnaire qu'il a jeté dans la chirurgie. Les statistiques établissent que si on n'a pas atteint l'immortalité, la mortalité a singulièrement baissé. Il n'y a plus de rapprochement à faire avec le passé; la chirurgie actuelle ne lui est plus comparable. J'étais à l'hôpital Saint-Louis avec M. Alphonse Guérin, je le suivis pendant le siège à l'hôpital Saint-Martin. Là, notre collègue ne fut pas heureux, autant d'amputés, autant de morts. En présence de ces résultats, je me déclarai conservateur quand même; et on le savait à l'hôpital Saint-

Digitized by Google

Martin, car on y disait : Salle où l'on opère et où l'on meurt, salle où on n'opère pas et où l'on guérit quelquefois. Or, deux mois plus tard, sous la Commune, notre collègue applique son pansement ouaté; il opère des gens placés dans de plus mauvaises conditions, plus malheureux, plus fatigués, alcooliques souvent. Les résultats changent immédiatement; je les ai suivis, j'ai vu ces modifications, j'ai changé à mon tour ma pratique. Je tiendrai le même langage pour le pansement de Lister; il constitue un très grand progrès.

Une chirurgie qui nous permet avec de nouvelles garanties, des entreprises aussi considérables que celle de l'ouverture des grandes articulations, des grandes séreuses, a accompli un réel progrès. Aussi puis-je assurer que ce pansement sera accepté par les jeunes générations qui en auront tout le bénéfice, sans passer par la période de préoccupations et de soucis que nous avons endurés ; je suis pourtant convaincu qu'il n'est pas le dernier mot de la science, car le progrès n'a pas de limite. Mais je tiens à dire que jusqu'ici toutes les tentatives faites pour modifier le Lister, ont échoué. Callender, par exemple, a cherché à le simplifier pour les abcès froids ; j'ai voulu imiter Callender, je ne l'ai fait qu'une fois et je n'ai pas été heureux; le malade a eu une fièvre violente, des accidents graves qui m'ont obligé à recourir au Lister qui les a fait cesser. Pourtant on ne doit pas oublier ce point sur lequel Lister a insisté : le mérite de son pansement, incontestable sur les plaies fraîches, s'efface sur les plaies en suppuration, déjà contaminées par les linges, la charpie ou même l'eau. Aussi importe-t-il de substituer à la surface traumatique contaminée, une nouvelle surface dépourvue d'éléments délétères. Pour y parvenir il importe de cautériser la surface de la plaie par des lavages et des injections de liquide caustique, une solution aqueuse de chlorure de zinc au dixième, ou une solution alcoolique d'acide phénique au dixième. Esmarch pense aussi que le Lister est moins bon quand une plaie est contaminée ; il a de plus donné le conseil au gouvernement prussien, de garnir le sac de tout militaire de ce qui est nécessaire au Lister, car il pense que l'eau ordinaire, l'eau potable même à des dangers. Je suis du même avis et j'ai une observation à donner à l'appui. Un malade était atteint d'une hydro-hématocèle volumineuse, à parois très épaisses. Reculant devant la crainte de la décortication ou de la castration, je lui proposai une injection avec de la teinture d'iode, mélangée à un tiers de glycérine. La réaction locale qui s'en suivit fut insignifiante, et il n'y eut pas de fièvre. Trois semaines plus tard le liquide s'étant reproduit, nous fîmes une simple ponction, et l'intérieur de la poche fut lavée à l'eau tiède. Je pensais qu'il n'en devait résulter aucune réaction

Digitized by Google

locale, ni générale. Il n'en fut rien ; le lendemain les bourses s'étaient énormément tuméfiées, la fièvre s'alluma, il y eut des nausées, de la diarrhée ; bref, la poche s'emplit de gaz et de liquides fétides. Aussi ai-je depuis proscrit l'eau *simple* de mon service d'hôpital.

J'ai eu pour but, Messieurs, de vous apporter mon contingent personnel ; je n'avais aucune raison pour être un partisan à outrance, et j'ai considéré comme un devoir de vous faire part de mes résultats et de mes impressions.

Présentation de pièces.

M. Farabeuf. Je viens vous présenter en quelques mots une curiosité qui m'a été remise par M. le Dr Witkowski. Il s'agit d'un doigt décortiqué par un arrachement ; voici dans quelles circonstances :

Une femme de la campagne portant une bague au doigt annulaire, voulant descendre de voiture, chercha à se maintenir avec la main ; sa bague s'engagea dans un crochet et elle fut elle-même ainsi accrochée. Elle y laissa son doigt, ou plutôt les parties arrachées comprennent les téguments de tout le doigt, y compris la phalange unguéale. Les deux premières n'ont pas quitté la main et ont dû être désarticulées. La femme a guéri avec le pansement ouaté.

La séance est levée à 6 heures un quart.

Le Secrétaire,
Lannelongue.

Séance du 9 avril 1879.

Présidence de M. Tarnier, président.

Le procès-verbal de la dernière séance est lu et adopté.

Correspondance.

La correspondance comprend :

1° Les journaux périodiques de la semaine.

2° Le *Bulletin de l'Académie de médecine*, le *Recueil d'ophthalmologie*, la *Gazette obstétricale* ;

3° La *Revue scientifique de la France et de l'étranger*, le *Journal de médecine de Caen et du Calvados*, le *Journal de médecine de la Haute-Vienne*, l'*Alger médical*, le *Bulletin médical du Nord*, le *Lyon médical*, le *Montpellier médical*, la *Gazette médicale de Strasbourg* ;

4° *Centralblatt für Chirurgie*, le *Journal de médecine d'Athènes*,

Digitized by Google

le *Journal des sciences médicales de Barcelone*, *the British medical Journal*, *the Practitioner*, la *Gazette médicale Italienne-Lombarde*;

5° *Description d'un monstre double autoritaire monomphalien ectopage*, par M. le Dr Van den Bosch, de Liége.

6° *Des plaies en général. Pansements et soins divers*, par M. le Dr Baens, de Charleroi.

7° M. Guéniot présente de la part de M. le Dr Brière, du Havre, une brochure intitulée : *Communications ophthalmologiques*,

Rapport sur un travail de M. le Dr Prouff, ayant trait : 1° *à l'abaissement de la température rectale chez le nouveau-né*; 2° *à l'emploi de la bande d'Esmarch après les grandes hémorrhagies puerpérales.*

M. Guéniot. Messieurs, en juin 1878, la Société a reçu, de M. le Dr Prouff, de Plouescat (Finistère), deux notes manuscrites, dont vous m'avez chargé de vous rendre compte.

Quoique d'une extrême concision, le travail de notre confrère m'a paru d'un grand intérêt, en raison de la nouveauté des faits qu'il renferme. L'exposé suivant va, d'ailleurs, vous permettre d'en juger vous-mêmes.

A) La *première note* est relative aux variations de la température chez le nouveau-né, dans le cours des premières heures de la vie.

Voici comment M. Prouff s'exprime à cet égard :

« La température du nouveau-né, au lieu de rester constante dans les premières heures de la naissance, descend graduellement et à peu près à raison d'un degré par quart d'heure, depuis 37°, 37° 8/10 jusqu'à 34°, 33° et peut-être plus bas encore. Au bout de trois à quatre heures, elle remonte suivant une courbe que je n'ai pas encore suffisamment étudiée.

« Ce fait est établi d'après une trentaine d'observations, toutes concordantes et prises avec des thermomètres différents, tous observés. J'en reproduis quatre, à titres d'exemples :

I. *Naissance :*	1 h.	20 m.	T. R. 38°	II. *Naissance :*	8 h.	45 m.	T. R. 37°4
—	1	35	..... 36°4	—	3	52	..... 36°4
—	1	50	..... 35°	—	4	07	..... 34°2
—	2	05	..... 34°8	—	4	22	..... 33°3
—	2	35	..... 34°4	—	4	37	..... 33°1
—	3	05	..... 34°	—	4	52	..... 33°
—	3	30	..... 34°	—	5	07	..... 33°3

« Les 3e et 4e observations concernent deux jumeaux, l'un et l'autre bien portants.

Digitized by Google

III. 1er enfant.				IV. 2e enfant.			
Naissance :	10h.	25m.	T. R. 37°2	*Naissance :*	10h.	57m.	T. R. 36°8
—	10	40	..... 36°4	—	11	20	..... 35°4
—	10	53	..... 35°7	—	11	52	..... 34°6
—	11	12	..... 35°2	—	12	11	..... 34°1
—	11	30	..... 34°7	—	12	27	..... 33°6
—	11	48	..... 34°	—	12	42	..... 33°6
—	12	05	..... 33°5				
—	12	38	..... 33°5				

« La température a toujours été prise dans le rectum et à une profondeur certainement suffisante.

« Ainsi donc, conclut le Dr Prouff, pour moi, la décroissance de la température rectale dans les conditions précitées, est un fait démontré. »

En regard de cette affirmation très nette de notre confrère, j'aurais voulu, Messieurs, vous apporter ici le résultat de quelques expériences personnelles. Elles eussent été confirmatives, je n'en doute pas. Malheureusement, le temps et les circonstances m'ont manqué. Mais, comme il s'agit d'un fait matériel que tout observateur peut contrôler, je crois devoir le signaler sans retard; l'interprétation et les déductions viendront en leur temps. L'opinion émise par M. le Dr Prouff, que cette donnée pourrait être vraisemblablement utilisée pour le diagnostic de la mort réelle, recevra alors sa confirmation, ou bien, au contraire, sera reconnue inexacte. C'est donc à une observation plus variée et plus étendue qu'il faut présentement en appeler, pour tirer de ce fait nouveau et fort intéressant toutes les déductions qu'il comporte.

B) La *seconde note* de M. Prouff, aussi brève que la première, a pour objet de préconiser l'emploi de la bande d'Esmarch, comme moyen de remédier aux effets des grandes hémorrhagies puerpérales.

L'auteur remarque avec raison que la mort produite par des pertes soudaines, pourrait être souvent évitée, si les organes centraux étaient mis en état de continuer leurs fonctions par l'apport d'une quantité, même très faible, de liquide sanguin. Gagner du temps et permettre à ces organes de recouvrer l'équilibre circulatoire qu'ils ont perdu, tel est le but que l'on se propose en pratiquant la *transfusion*.

Mais cette dernière n'introduit dans l'économie qu'une quantité très minime de sang (de 60 à 120 grammes); et encore, le liquide transfusé se distribue-t-il aussi bien dans les membres, qui n'en ont que faire, que dans les viscères qui en ont si grand besoin. Ajoutons qu'il s'agit d'une opération plus ou moins compliquée,

Digitized by Google

fort difficile à improviser et qui, malgré de récents perfectionnements, n'est pas dépourvue de danger.

S'il en est ainsi, l'application d'une bande élastique sur un ou plusieurs membres, ne serait-elle pas de beaucoup plus simple, plus innocente et plus efficace? C'est ce que M. le Dr Prouff a pensé, et sur ce point, je n'hésite pas à appuyer sa manière de voir.

Les expériences faites sur les animaux et l'observation journalière de ce qui se passe en chirurgie opératoire, ont démontré surabondamment que la compression élastique exercée sur les membres, refoule le sang de ces derniers dans le reste de l'appareil circulatoire; et cela, à un degré tel, que les parties comprimées deviennent presque littéralement exsangues. Or, la quantité de sang ainsi restituée aux viscères est relativement considérable. Je n'exagère certainement pas en l'évaluant pour chacun des membres, à 120, 150 grammes, et plus encore, en supposant d'ailleurs l'état anémique du sujet porté à son extrême degré. Comprimer les quatre membres aurait donc pour résultat évident de fournir aux viscères un total d'au moins 500 grammes de sang, c'est-à-dire une quantité équivalente à celle de cinq ou six transfusions.

M'objectera-t-on que la pauvreté de ce sang, c'est-à-dire son hydratation excessive, doit nécessairement en diminuer les effets utiles? Je n'en disconviens pas; mais il n'en reste pas moins certain que la quantité très supérieure du liquide, ainsi restitué aux organes centraux, représente sans peine et au delà l'équivalent en globules, du sang que l'on aurait pu transfuser. Les expériences physiologiques (injections d'eau distillée, de sérum, de lait, etc.) viennent d'ailleurs témoigner en faveur de l'action réellement vivifiante du sang, même le plus appauvri, lorsqu'il s'agit de ranimer un organisme anémié par des hémorrhagies brusques et abondantes. Aussi, je ne doute guère que les observations cliniques, en se multipliant, ne viennent consacrer l'efficacité de ces autotransfusions. La note de M. Prouff ne renferme qu'un seul exemple de ce genre, mais qui est d'une signification incontestable.

Voici la relation de ce fait clinique.

Observation. — Le 29 mai 1878, dit notre confrère, on vint me prier de me rendre en toute hâte auprès de la femme André, du village de Ronou-Bray, commune de Plouescat. J'arrivai près d'elle à 3 h. 1/2 de l'après-midi ; elle était d'une pâleur cadavérique, couverte d'une sueur froide, bâillant à chaque instant, ne voyant, ni n'entendant plus. Ses pupilles étaient dilatées, son pouls très petit et d'une extrême mobilité, oscillant entre 68 et 90.

Digitized by Google

Cette femme était accouchée, à 8 heures du matin, d'un garçon, et à midi d'une fille, l'un et l'autre bien portants. La délivrance avait été facile, presque immédiate, et la sage-femme avait cru pouvoir quitter la maison à une heure, laissant l'accouchée dans un bon état et perdant très peu de sang. Ce n'est que vers 2 h. 1/2 que tout d'un coup elle était devenue pâle, avec défaillance et bourdonnements d'oreilles. Elle avait, à ce moment, perdu du sang en quantité notable ; survint une syncope de courte durée et l'on me fit précipitamment appeler.

A mon arrivée, je trouvai un certain nombre de caillots entre les cuisses de la femme. L'utérus, distendu par du sang, remontait jusqu'à 2 ou 3 travers de doigt de l'appendice xyphoïde ; il fut immédiatement vidé avec la main ; un gramme d'ergotine Bonjean ayant été aussitôt administré, il se contracta énergiquement et toute perte cessa. Mais la malade offrait un état syncopal menaçant.

Je m'étais muni de deux bandes d'Esmarch. J'appliquai l'une sur la jambe et la cuisse droite presque jusqu'au pli de l'aine. Cette application était à peine terminée que déjà la patiente accusait une amélioration sensible. « Elle se sentait revenir. » En même temps, les assistants remarquaient un certain retour, presque subit, des couleurs. Les bourdonnements d'oreilles disparurent et les syncopes ne se reproduisirent plus.

Cependant, la bande déterminant une vive douleur, la malade me suppliait de l'enlever ; ce que je fis, mais après avoir appliqué la seconde bande sur la jambe et la cuisse gauche. Il ne s'en suivit aucune sensation nouvelle. La patiente, paraissant assez réconfortée, on décida de la changer de lit ; et pour cela elle put faire, sans appui, plusieurs pas dans sa chambre. A 5 h. 1/2, la bande fut enlevée, sans aucun incident, et je crus pouvoir, dès lors, me retirer.

La nuit suivante fut bonne. Le lendemain, 30 mai, à part une fièvre légère,

T. 38°,7. Pouls, 104,

la malade se trouvait dans un état très satisfaisant. Bref, la guérison fut obtenue sans incident particulier. L'anémie céda au bout d'environ six semaines, grâce à l'emploi de l'iodure de fer.

Sans doute, ce seul fait ne saurait constituer une preuve suffisante. Mais comme il se trouve en conformité de données physiologiques aujourd'hui bien établies, on ne peut lui refuser une grande valeur démonstrative.

Relativement à la priorité de l'emploi de la bande d'Esmarch pour les cas spéciaux dont il s'agit, je pense qu'elle appartient à M. Prouff. Mais *l'idée* de cette pratique est certainement de longue date dans le domaine de la science et de la clinique. L'élévation des membres, de même que leur ligature par un lien circulaire, ont été maintes fois recommandées et exécutées dans le but de prévenir ou de combattre la syncope hémorrhagique. Or, il n'est pas contestable que cette manière de faire repose sur la même

Digitized by Google

donnée et n'exerce la même action que la compression élastique préconisée par notre confrère de Plouescat. Il convient seulement d'ajouter que la bande d'Esmarch est propre à réaliser bien plus efficacement l'indication clinique. L'auto-transfusion ainsi opérée par elle, mérite donc d'être appliquée de préférence.

D'après ce qui précède, Messieurs, et considérant que M. le Dr Prouff a fait preuve d'un savoir et d'un esprit de recherches, qui ne sauraient être trop encouragés, j'ai l'honneur de vous proposer : 1° d'adresser des remerciements à notre confrère pour sa très intéressante communication ; 2° de déposer honorablement ses deux notes dans les archives de la Société.

Communication à propos de la méthode antiseptique.

Du goître rétro-pharyngien et de son extirpation,

par le Dr Eugène Bœckel, chirurgien de l'hôpital civil de Strasbourg.

Quand on discute le diagnostic différentiel d'une tumeur rétro-pharyngienne, on soulève généralement toutes les hypothèses, excepté celle de *goître*.

En effet la glande thyroïde occupe la partie inférieure et antérieure du cou ; en augmentant de volume elle se développe en avant ou vers les côtés ; elle plonge quelquefois dans la poitrine, ou englobe l'œsophage et la trachée ; mais je ne sache pas que les auteurs aient signalé des tumeurs rétro-pharyngiennes constituées par des lobes de la thyroïde, même Lucke, qui a écrit la dernière monographie sur les maladies de cette glande (en 1875 dans le Traité de pathologie de Pitha et Billroth), paraît en ignorer l'existence.

Le seul auteur qui en ait publié tout récemment trois cas, c'est Charles Störck, le laryngoscopiste bien connu de Vienne ; mais il les décrit sous le nom d'*hématomes rétro-pharyngiens* et ne leur accorde que des rapports indirects avec la glande thyroïde. Il admet que ces tumeurs, qu'il a cependant toujours rencontrées chez des goîtreux et dont la piqûre avait donné lieu à des hémorrhagies graves, étaient formées par des agglomérations de vaisseaux dilatés sous l'influence de la stase veineuse entretenue par le goître. (*Wiener medicin. Wochenschrift*, 1878, n° 46, p. 1215.)

Mais Störck n'a pas eu l'occasion d'examiner ces hématomes anatomiquement et j'avoue que son hypothèse ne me paraît pas très plausible et que je considère ces tumeurs comme des prolon-

Digitized by Google

gements directs du goître, malgré leur siège éloigné de la glande thyroïde normale.

Peu de jours après cette publication de Störck, il se présenta à mon observation une jeune fille atteinte d'une tumeur volumineuse de la partie droite du cou en même temps que d'une autre rétro-pharyngienne, qui gênait fortement la déglutition. Je diagnostiquai un goître et fis l'extirpation des deux tumeurs, ce qui me permit de vérifier le diagnostic à l'aide du microscope.

Voici cette observation :

Mademoiselle Elg..., de Reichshoffen, âgée de 25 ans, petite, grêle, atteinte de scoliose dorsale droite, a remarqué pour la première fois il y a trois ans, en 1875, une petite tumeur mobile à la partie latérale droite du cou. Cette tumeur avait alors le volume d'une noisette et siégeait à peu près au niveau du larynx ; elle progressa d'abord lentement sans grande gêne pour la malade. Ce n'est qu'au commencement de l'année 1878 qu'elle grossit plus rapidement et força mademoiselle E... de s'adresser à son médecin, le Dr Boell, de Niederbronn, qui lui fit plusieurs injections parenchymateuses de teinture d'iode sans grand résultat.

En *novembre* 1878, mademoiselle E... se présente chez moi parce qu'elle éprouve depuis un mois une gêne croissante de la déglutition, au point qu'elle ne peut plus avaler que des liquides. La respiration est tout à fait libre.

A l'inspection on voit que la moitié droite du cou est occupée par une tumeur du volume d'une pomme, qui part de la clavicule et de la fourchette sternale et remonte sous le bord antérieur du muscle sterno-mastoïdien jusque vers le maxillaire. En faisant ouvrir la bouche on constate qu'une autre tumeur du volume d'une forte noix remplit la partie droite du pharynx, touche la base de la langue et dépasse même la ligne médiane en empiétant sur la gauche, au point qu'on est étonné de ne pas trouver la respiration embarrassée. La muqueuse pharyngée est mobile à la surface de ce lobe et n'est pas vascularisée.

De même la peau du cou présente sa couleur normale, tout en étant fortement tendue sur la tumeur. Celle-ci est arrondie, lisse, fluctuante et semble en communication avec le lobe pharyngien, également fluctuant. Sa plus grande saillie est au milieu du cou, ses deux extrémités plongent sous les muscles. Elle ne présente ni battements, ni expansion. Le larynx est refoulé à gauche de la ligne médiane et la carotide à droite, vers le bord postérieur, de la tumeur qu'elle contourne en demi-cercle. Il n'y a ni douleur ni fièvre, mais la malade ne peut pas bien tourner la tête vers la droite sans doute à cause de la distension du muscle sterno-mastoïdien.

Digitized by Google

Le côté gauche du cou est normal; on n'y sent en particulier aucune trace d'un lobe thyroïdien.

Disons tout de suite que, d'après les renseignements pris, Reichshoffen, qui est situé à l'issue d'une vallée dans un terrrain d'alluvion très humide, renfermait autrefois beaucoup de goîtreux. Leur nombre a diminué dans ces dernières années grâce à des travaux d'assainissement et à une meilleure hygiène des habitants.

Je diagnostique un kyste probable de la thyroïde tout en ne m'expliquant pas très bien la formation d'un lobe rétro-pharyngien, et je conseille à la malade de s'installer à l'établissement de la Toussaint pour s'y soumettre avant tout à une ponction explorative.

Celle-ci est pratiquée *le 7 décembre* 1878 avec un trocart de petit calibre, vers le milieu de la tumeur du cou. Il s'en écoule à peu près un demi-verre d'un liquide brunâtre, mais translucide, puis l'écoulement s'arrête brusquement et il ne vient plus que du sang. Cependant la tumeur rétro-pharyngienne ne s'est pas vidée et il me semble la sentir frotter contre le bout de la canule. Je réintroduis le poinçon dans le trocart et j'essaye de ponctionner cette seconde poche à travers la première, mais je ne puis y réussir, sans doute parce que je n'ose pas donner le coup assez brusquement à cette profondeur.

Le trocart est donc retiré, mais au bout de peu de minutes la poche cervicale est de nouveau aussi tendue qu'avant la ponction; elle s'est évidemment remplie de sang.

Le liquide évacué présente au microscope de grandes cellules à noyaux graisseux comme celles de la glande thyroïde.

Il existe donc deux cavités kystiques ne communiquant pas ensemble et, comme déjà l'une s'est remplie de sang après la ponction, on ne peut plus songer aux injections iodées. — L'incision est également scabreuse dans ces conditions à cause des hémorrhagies de la face interne du kyste; je me décide donc à tenter l'extirpation, sauf à me borner à faire suppurer la seconde loge, si contre mon attente, je ne parvenais pas à l'extraire.

Plusieurs goîtres et un kyste dermoïde volumineux du cou, que j'avais enlevés heureusement cette année grâce au pansement de Lister, m'enhardirent à cette tentative.

L'opération est pratiquée le 9 décembre 1878 avec l'aide du Dr Jules Bœckel, chirurgien adjoint, et de MM. Wolff et Ruhlmann, internes de l'hôpital. M. Kaltenthaler administre le chloroforme avec son habileté ordinaire.

Après avoir pris toutes les précautions de la méthode antiseptique, on pratique sous le brouillard phéniqué une incision de 10 centimètres le long du bord antérieur du sterno-mastoïdien droit; une grosse veine, qui suit à peu près ce trajet, est disséquée et

Digitized by Google

réclinée en dedans, puis on divise plusieurs enveloppes aponévrotiques et musculaires, entre autres le muscle omo-hyoïdien qui croise obliquement la tumeur. Celle-ci apparaît avec une couleur d'un bleu noirâtre et se laisse alors assez bien isoler avec le doigt. Sur certains points on éprouve de la résistance, ce sont les endroits où les vaisseaux pénètrent dans la tumeur ; on les lie avec du catgut avant de les couper.

En cherchant à isoler la tumeur en haut et en arrière une poche crève et déverse avec force un liquide fortement coloré par du sang noir ; on aurait pu croire qu'une grosse veine avait été coupée en travers, mais l'écoulement s'arrête aussitôt spontanément. En portant le doigt dans l'arrière-gorge, je constate que le lobe pharyngien s'est affaissé ; mais la partie cervicale de la tumeur est encore fortement distendue. Comme elle est trop volumineuse pour sortir facilement de l'incision, je la ponctionne avec le bistouri et recueille 200 grammes à peu près d'un liquide sanglant et contenant des caillots noirs.

La poche déjà dégagée aux trois quarts se laisse alors attirer au dehors et j'achève facilement de la détacher après avoir lié quelques vaisseaux qui y pénètrent.

Dans la partie supérieure de la plaie on rencontre alors le kyste rétro-pharyngien vide, qui cède à quelques tractions.

La plaie est à peu près sèche, grâce à une dizaine de ligatures au catgut, pratiquées pendant l'opération. On la seringue avec une solution phéniquée et l'on réunit les 4/5 supérieurs de l'incision avec les épingles, entremêlées de quelques sutures au fil d'argent. Un fort tube de caoutchouc est introduit jusqu'au fond de la cavité rétro-pharyngienne, à 10 centimètres de profondeur. Un morceau de silk et de la mousseline phéniquée recouvrent la région ; puis on y place une éponge bien désinfectée, qui doit effacer le vide laissé par la tumeur.

L'éponge est recouverte de nouvelles couches de mousseline et d'un imperméable ; le tout est bien serré par une bande.

Examen des tumeurs. — Le kyste cervical, lisse à sa face externe, est mamelonné à sa face interne et assez semblable au placenta.

Ses parois qui ont la couleur brune du corps thyroïde, sont d'épaisseur très inégale depuis quelques millimètres jusqu'à 1 centimètre et plus. — La poche pharyngienne est en général mince et d'une épaisseur uniforme, de même apparence que l'autre.

Le professeur de Recklinghausen, qui a examiné ces kystes au microscope, les déclare formés aux dépens du tissu thyroïdien.

Dans la journée de l'opération la malade a quelques envies de dormir provoquées par le chloroforme et de fortes douleurs en avalant.

Digitized by Google

Temp. du soir, 38°,1.

Nuit tranquille sans morphine.

10 *décembre*. La malade avale déjà plus facilement ce matin ; la respiration est tout à fait libre.

Temp. matin, 38°,8; — soir, 38°,4.

Le soir on renouvelle pour la première fois le pansement, qui est imbibé d'une sérosité très abondante.

11 *décembre*. La nuit a été bonne ; la malade se sent bien et n'a que peu de gonflement du cou. Le tube fournit un suintement séreux abondant, on le raccourcit de plusieurs centimètres. Un seul pansement dans la journée, en maintenant la compression avec l'éponge.

Temp. matin, 38°,4; — soir, 38°,4.

12 *décembre*. La malade a bien dormi et avale son déjeuner avec appétit et sans douleur. — Elle se lève dans la journée pour faire faire son lit, mais elle s'est enrhumée et tousse un peu (elle y est très sujette). La plaie sécrète moins et paraît réunie, on retire les épingles.

Temp. matin, 37°,6; — soir, 38°,4.

13 *décembre*. Presque pas de sécrétion de la plaie; on remplace le drain par un autre plus petit et plus court.

Temp. matin, 37°,3; — soir, 37°,9.

14 *décembre*. La plaie est presque sèche ; on enlève les sutures métalliques et l'on supprime le tube de caoutchouc et l'éponge. La malade se lève et mange de la viande qu'elle avale facilement.

Temp. matin, 36°,6; — soir, 37°,8.

15 *décembre*. T. matin, 37°; — soir, 38°,7.

16 *décembre*. T. matin, 36°,5; — soir, 37°,6.

A partir d'aujourd'hui on ne panse plus la malade que tous les deux jours. En fait de plaie, il ne reste qu'une petite fissure à la partie inférieure à la place du drain.

24 *décembre*. La malade va très bien et se promène depuis plusieurs jours dans les corridors de l'établissement. La guérison totale est retardée par un petit bourgeon charnu, qui sort du trajet du drain et qu'on réprime avec le nitrate.

Le 6 *janvier* 1879, mademoiselle E... rentre chez elle parfaitement guérie.

D'après le résultat de l'opération il est facile de s'expliquer la

Digitized by Google

production de ces goîtres rétro-pharyngiens. Le corps thyroïde est situé sous l'aponévrose moyenne du cou (omo-clavicul. de Richet) et se trouve bridé par les muscles de la région sous-hyoïdienne et par les sterno-mastoïdiens. Sans doute il y a des goîtres, développés surtout aux dépens de la face antérieure de la thyroïde, qui forcent ces barrières et viennent même pendre au devant du sternum sous forme de besace.

Mais si le travail hypertrophique se fait également dans toute la glande, celle-ci se développera vers en arrière et en haut, en distendant le tissu cellulaire lâche qui occupe la rainure entre la trachée et le larynx d'une part et les gros vaisseaux du cou de l'autre. Souvent les lobes latéraux de la thyroïde remontent ainsi jusqu'à l'os hyoïde, repoussant la carotide en dehors vers le bord postérieur du sterno-mastoïdien et pressant sur le larynx et la trachée en dedans. Que dans l'extrémité supérieure d'un de ces lobes, il se développe alors un kyste ou un noyau hypertrophique, il ne trouvera plus à se loger vers la partie latérale du cou déjà occupée par la tumeur principale et il sera repoussé vers la ligne médiane, derrière le pharynx, qui cède facilement à la pression.

Cette circonstance explique aussi pourquoi le lobe rétro-pharyngien a été aisé à extirper dans notre cas et pourquoi il en sera probablement toujours ainsi. En effet, s'il est poussé derrière le pharynx par manque de place, il n'y contracte pas d'adhérences et surtout pas d'adhérences musculaires; aussi se laisse-t-il attirer au dehors sans difficulté quand la tumeur principale est dégagée.

L'extirpation me paraît donc le meilleur mode de traitement de cette forme particulière de goître et je pense qu'on peut l'entreprendre avec confiance surtout en ayant recours aux pansements antiseptiques et à la réunion immédiate.

On serait peut-être tenté de considérer l'incision ou les injections iodées comme des méthodes plus inoffensives que l'extirpation, mais, outre qu'elles ne sont applicables que dans les goîtres kystiques, on voit par les deux cas de Störck que l'incision a donné lieu à des hémorrhagies graves, difficiles à maîtriser et, par le mien, que l'injection iodée était impraticable puisque le kyste aussitôt vidé s'est rempli de sang.

Le sujet sera du reste repris prochainement avec plus de détails dans la thèse d'un de mes internes.

Communication à propos de la méthode antiseptique,

par M. G. Poinsot, de Bordeaux, membre correspondant.

La discussion actuellement pendante devant la Société sur les pansements antiseptiques soulève des questions d'une si haute

Digitized by Google

gravité que, même les moins autorisés parmi les membres de cette assemblée peuvent se croire appelés à présenter les documents nouveaux susceptibles de fournir quelque point d'appui aux débats. C'est dans cette conviction et pour ce but seulement que je me hasarde à intervenir au milieu de tant et de si éminents contradicteurs.

Dans la séance du 26 mars, M. Desprès a surtout pris à partie la réunion par première intention. « Cette réunion, a-t-il dit, ne peut se voir dans les plaies d'amputation ou dans les ablations du sein. Dans ces derniers cas, c'est une réunion bâtarde; ces plaies suppurent toujours, au moins par une de leurs extrémités, ou bien il se forme des abcès dans le moignon. La réunion par première intention dans les amputations est exceptionnelle, et ces faits exceptionnels ne peuvent être attribués au pansement de Lister, car on les a observés avec d'autres modes de pansement. C'est une grosse erreur de tenter la réunion par première intention dans les plaies avec perte de substance. »

Ces paroles de M. Desprès ne sont plus en accord avec les enseignements actuels de la clinique, car la réunion immédiate, si incriminée autrefois, et avec raison, est devenue la règle pour les chirurgiens qui ont adopté la pratique de Lister, et les résultats obtenus se sont montrés des plus satisfaisants.

Sans rappeler les succès de Lister et de Volkmann, succès éclatants, mais qui ont eu le défaut, du moins ceux de Lister, de ne pas être présentés dans des séries continues, je me contenterai de citer les chiffres suivants qui n'ont, je crois, été encore introduits dans aucune discussion.

Ces chiffres sont empruntés aux statistiques annuelles d'Esmarch (de Kiel), de Nussbaum (de Munich), de von Linhart (de Wurtzbourg), de Socin (de Bâle).

Esmarch [1], dans l'année 1875, a pratiqué 32 amputations qui ont donné 5 morts : la réunion immédiate a été tentée dans la presque totalité des cas, et voici quels résultats elle a donnés :

Sur 11 *amputations de cuisse*, il y a eu 2 morts, dont l'une fut due au choc opératoire et l'autre à la persistance d'accidents septicémiques existant avant l'opération.

Dans les 9 succès, la réunion par première intention fut obtenue 6 fois, ou 66,6 0/0; 1 fois, la guérison eut lieu sans fièvre; 2 fois, guérison par bourgeonnement.

6 *amputations de jambe* ont fourni 2 morts, dont 1 par érysipèle

[1] Heinrich Waitz, Die chirurgische Klinick des Herrn Geh. Rath prof. Dr Esmark an der Königl. Universität zu Kiel, 1875. (*Archiv für klinische Chirurgie*, XXI Bd, s. 668-789.)

Digitized by Google

(ce fut le seul observé pendant l'année) et 1 consécutive à des accidents de néphrite parenchymateuse.

Sur les 4 succès, 4 fois, la guérison eut lieu sans suppuration, par première intention.

5 *amputations de Pirogoff* se terminent toutes favorablement.

La réunion immédiate eut lieu 3 fois, ou 60 0/0. 1 fois, la plaie demeura aseptique sans qu'il y eût réunion; 1 fois, la guérison se fit par bourgeonnement.

Sur 2 *désarticulations de l'épaule*, terminées également par un succès, la réunion immédiate fut obtenue 1 fois.

1 *amputation du bras* donna le même résultat.

1 *amputation d'avant-bras* guérit par bourgeonnement.

2 *désarticulation de la main* donnèrent une réunion immédiate.

1 *désarticulation d'un métacarpien* guérit par première intention.

En somme, la réunion immédiate, tentée dans 29 amputations des membres, a été obtenue 17 fois, soit dans 61,7 0/0 des cas.

A la même époque, Esmarch pratiquait 12 *amputations du sein*, parmi lesquelles il avait 1 mort, dont l'autopsie ne put révéler la cause : ce cas malheureux ne pouvait toutefois être attribué à l'opération, dont la plaie ne présenta aucun phénomène anormal.

Sur les 11 succès, 9 fois, la réunion immédiate eut lieu dans toute l'étendue de la plaie; 1 fois, elle fut obtenue dans la plus grande partie, la disposition des parties n'ayant pas permis de la tenter complètement; 1 fois enfin, un petit point guérit par bourgeonnement, alors que la plaie avait été réunie dans toute sa longueur. Il convient de remarquer que, dans 4 des cas heureux, l'opération a été faite pour un cancer ayant envahi les ganglions axillaires et que, par suite, la plaie a dû être fort étendue.

La statistique de Nussbaum [1], pour cette même année 1875, sans avoir l'importance de la précédente, ne laisse pas que d'être favorable à la réunion immédiate.

A ne prendre que les cas où les malades ont survécu plus de dix heures à l'opération, les seuls cas qui puissent servir à une appréciation exacte de la mortalité consécutive à un mode de traitement, on compte 9 amputations avec 1 mort. Ce fait malheureux demande à être expliqué : il s'agit d'une amputation de jambe pratiquée en pleine pyoémie; naturellement, les accidents ne firent que s'aggraver, et le malade succomba.

Dans le nombre des succès, 2 amputations d'avant-bras, 1 désar-

1 Lindpaintner, Ergebnisse der Lister'schen Wundbehandlung, auf der Chirurg. Abtheilung des allg. Krankenhauses München 1. Isar (*Deutsche Zeitschrift für Chirurgie*, VII Bd, p. 187.)

Digitized by Google

ticulation du bras, 1 amputation de Chopart et 1 amputation de cuisse guérirent par première intention; la guérison est dite simplement avoir eu lieu sans fièvre dans une amputation de Lisfranc. Les 2 autres amputations (1 de cuisse, 1 de jambe) guérirent par bourgeonnement.

La proportion des cas de réunion immédiate est ici de 55,5 0/0.

5 amputations du sein donnèrent à Nussbaum 4 succès; 1 malade fut emportée par la généralisation cancéreuse.

2 fois, la plaie se réunit, dans toute son étendue, par première intention; 2 fois, une des sutures manqua, et la réunion se fit par bourgeonnement sur ce point limité, tandis qu'elle avait lieu immédiatement dans le reste de la plaie.

Arrivons aux résultats de Socin [1], qui portent sur une durée de 3 ans, de 1875 à 1877.

11 *amputations de cuisse* ont donné à Socin 2 morts : l'opération avait été, dans les deux cas, pratiquée en pleine septicémie.

6 fois, la réunion fut immédiate.

4 fois, la guérison eut lieu sans fièvre.

3 fois la plaie se combla par bourgeonnement.

1 fois, il y eut une légère gangrène des lambeaux, avec suppuration médiocre.

Sur 12 *amputations de jambe*, Socin compte 12 succès; mais la réunion immédiate ne fut obtenue qu'une fois.

2 fois, la guérison eut lieu sans fièvre.

5 fois, la plaie se combla par bourgeonnement.

1 fois, la suppuration fut assez abondante.

2 fois, on observa une gangrène des lambeaux; mais, dans un de ces cas, l'amputation avait été nécessitée par une gangrène spontanée.

3 *amputations du pied* furent suivies 1 fois d'érysipèle et 2 fois de l'amputation de la jambe, que rendit nécessaire l'absence de tout travail cicatriciel.

1 *désarticulation du bras* guérit avec une suppuration abondante.

Sur 4 *amputations du bras*, il y eut 3 réunions par première intention.

2 *amputations d'avant-bras* guérirent de même.

1 *désarticulation du poignet* arriva à la guérison, sans fièvre.

La réunion immédiate fut obtenue dans un cas de *désarticulation des 5 doigts*.

Soit ensemble 40 amputations avec 13 réunions primitives, ce qui ne fournit plus qu'une proportion de 32,5 0/0.

[1] *Jahresbericht für chirurgischen Abtheilung des Spitals zu Basel*, 1875, 1876, 1877.

Digitized by Google

La réunion immédiate a été plus heureuse avec les *amputations du sein :* elle a eu lieu 18 fois sur 24 opérations ; 1 fois, la plaie de la région mammaire a seule guéri par première intention, tandis que celle de l'aisselle bourgeonnait; 2 fois, 1 érysipèle léger s'est déclaré ; dans un cas, les accidents inflammatoires ont obligé à enlever les sutures au 2e jour. Une seule opérée est morte par cachexie cancéreuse.

La statistique de Linhart [1] s'étend de février 1875 à juillet 1876.

On y voit 4 *amputations du bras* avec 4 guérisons.

2 fois, la réunion immédiate a été obtenue.

1 fois, la plaie est dite avoir guéri en 44 jours, sans complications (ohne storende Complicationen).

1 fois, elle s'est comblée par bourgeonnement.

7 *amputations d'avant-bras* fournirent 3 guérisons et 4 morts, dont 1 par tétanos et 1 par généralisation cancéreuse. Un troisième malade a succombé à des accidents de pyoémie existant avant l'amputation « qui avait été décidée comme un remède douteux ». Le quatrième malade avait été amputé pour des accidents phlegmoneux de la main et de l'avant-bras : le couteau avait porté sur des tissus infiltrés par le pus, et la désinfection de la plaie n'avait pu être complète. La mort eut lieu par septicémie. C'est un de ces cas pour lesquels Lister lui-même reconnut que son pansement ne saurait avoir son efficacité habituelle.

Sur les 3 succès, la réunion immédiate a eu lieu 2 fois ; 1 fois, il y a eu une suppuration abondante.

Linhart, sur 13 *amputations de cuisse*, a eu 4 morts, dont 3 par accident de tuberculose, déjà avancée au moment de l'amputation : la mort a eu lieu quand la plaie était presque entièrement réunie. Un quatrième malade a succombé à l'épuisement, au 3e jour de l'opération.

Dans le nombre des succès, la réunion immédiate a été obtenue sur toute l'étendue 5 fois, et 1 fois seulement dans une partie de la plaie. 2 fois, la plaie a guéri par bourgeonnement ; dans un cas, plusieurs fistules ont persisté longtemps après la cicatrisation.

6 *amputations de jambe* ont donné à Linhart 1 mort par tétanos ; 4 fois, il y a eu réunion par première intention.

1 *double amputation de la main,* dans le métacarpe, a guéri par bourgeonnement.

Sur 2 *désarticulations du bras,* il y a eu une réunion primitive.

5 *désarticulations de la main* ont fourni 3 guérisons, dont 3 par réunion immédiate.

[1] Ottmar Angerer, *Die chirurgische Klinik im Julius-Hospitale zu Wurzburg. Ein Beitrag zur Wundbehandlungsfrage.* Wurzburg, 1876, s. 16-40.

Digitized by Google

En tout, 17 réunions primitives sur 38 amputations de membres; soit une proportion de 44,7 0/0.

Linhart a eu, en outre, 2 réunions primitives et 1 guérison normale (?) sur 4 amputations du sein.

Agissant pour les statistiques précédentes, comme M. Desprès l'a fait pour celles de MM. Le Dentu, Panas et Guyon, et les confondant en une somme commune, nous arrivons à un total de 116 amputations de membres, sur lesquelles la réunion immédiate a eu lieu 52 fois, c'est-à-dire dans une proportion de 44,82 0/0. Ce que M. Desprès considère comme une exception est donc devenu la règle pour près de la moitié des cas.

Encore faut-il ajouter que la mortalité s'est maintenue faible pour les cas où la réunion a échoué : en comptant tous les faits malheureux, dont la plupart pourraient cependant être éliminés avec raison, on trouve 15 morts sur 116 amputés; soit une mortalité de 12 0/0. 40 amputations de cuisse donnent 8 morts, ou 20 0/0 de mortalité.

C'est surtout dans les amputations du sein que la réunion immédiate a fourni des résultats éminemment favorables : sur 45 opérations, donnant 3 morts dont 2 par généralisation cancéreuse et 1 par cause inconnue, la guérison a eu lieu par première intention 31 fois, soit dans les 68,8 0/0 des cas.

Ces résultats n'ont rien qui puisse surprendre les chirurgiens familiarisés avec le pansement de Lister, car c'est surtout dans l'influence heureuse exercée sur la marche et la cicatrisation des plaies qu'éclate l'incontestable supériorité de la méthode antiseptique.

S'il m'est permis de citer maintenant un chiffre aussi réduit, j'ai pratiqué dans ces derniers temps 10 extirpations de tumeurs de différentes régions (2 sarcocèles, 4 tumeurs du sein, 1 kyste de l'épaule, 1 sarcome du jarret, 1 sarcome de la région inter-sourcilière, 1 loupe volumineuse) : 9 fois, j'ai obtenu la réunion immédiate; dans un seul cas, il y a eu très peu de suppuration.

Je résumerai seulement les faits d'amputation du sein qui peuvent offrir un certain intérêt à cause de la rapidité de la cure.

1° Femme de 55 ans; tumeur fibreuse du sein, du volume d'un poing. Amputation totale du sein le 4 septembre. Suture superficielle et profonde. Drain. Ablation des sutures et du drain le 7 septembre. Guérison complète le 9. La malade se lève ce jour-là. La température ne s'est pas élevée au-dessus de 37,5.

2° Femme de 50 ans; extrêmement grasse; squirrhe du sein, sans ganglions axillaires. Amputation totale du sein le 15 février ; la plaie, mesurant environ 20 centimètres de longueur, est réunie par un double plan de sutures. Drainage. Ablation des sutures

Digitized by Google

le 18, du drain le 20. Guérison complète le 24. La malade se lève pour la première fois. Température constamment normale.

3° Femme de 58 ans. Cancer ulcéré du sein avec plusieurs ganglions axillaires. Amputation du sein, avec extirpation des ganglions le 26 février; la plaie mesure 22 centimètres de longueur. Ablation des sutures et du drain le 3 mars. Guérison absolue le 5 mars. La malade se lève. Le 6 mars, je constate l'existence d'un très petit abcès, superficiel, sur le trajet d'un des points de suture profonde. Incisé aussitôt, cet abcès guérit en 2 jours.

4° Fille, 20 ans. Tumeur bénigne du sein. Amputation le 13 mars. Ablation des sutures le 17 et du drain le 20. Guérison absolue le 21.

La durée moyenne de la guérison a donc été de 7 jours.

Discussion sur les pansements antiseptiques.

M. Desprès. Dans la dernière séance, M. Lucas-Championnière a dit : « Avec ses pansements, M. Desprès a eu 9 érysipèles depuis le commencement de l'année, j'ai 6 de ses observations. » Il faut en finir avec ce genre d'argumentation, c'est encore l'histoire des cadavres de l'École pratique. Mes adversaires à court d'arguments lancent une affirmation en vertu de ce principe : affirmez, affirmez, il en restera toujours quelque chose ! Eh bien, non, messieurs, il n'en restera rien. Voici la statistique intégrale des érysipèles de mon service et vous allez voir ce que mes pansements aux blessés et aux opérés ont pu faire.

4 malades sont entrés à l'hôpital avec leur érysipèle (érysipèle de la face ou des membres) ; 1 a eu un érysipèle de la jambe le jour de son entrée ; total 5. 1 malade a eu un érysipèle autour d'une fistule ossifluente, c'était une de ces rougeurs érysipélatoïdes dont parle M. Panas et que j'appelle des érysipèles. 1 a eu un érysipèle au 3e mois après une vaste brûlure de la cuisse, pendant la période de réparation de sa plaie : c'était à la suite d'une émotion morale vive, on avait apporté un blessé mutilé, que j'avais amputé à côté de son lit. 1 a eu un érysipèle généralisé à la suite d'une plaie du pavillon de l'oreille qui avait été réunie par l'interne de garde à l'aide d'une suture. Ce malade était alcoolique, il eut du *delirium tremens* et une méningite congestive. 1 malade entré pour un abcès à la marge de l'anus, que j'ai incisé, a eu un *érysipèle de la face* et du cuir chevelu parti du nez. 1 malade enfin qui avait une ostéo-arthrite du pied droit, a eu un *érysipèle de la face* généralisé parti du nez. 1 mois après la guérison de cet érysipèle,

Digitized by Google

ce malade en a eu un second à la face et toujours parti du nez. Aucun de ces malades n'est mort.

Je livre ces 11 faits aux méditations de M. Lucas-Championnière et même de M. Verneuil, qui est intervenu, afin qu'ils y trouvent, s'il le peuvent, la preuve que j'ai eu des érysipèles opératoires. Quant à M. Verneuil qui a déclaré n'avoir pas d'érysipèles dans son service, cela tient sans doute à ce qu'il ne reçoit pas de malades qui, touvant la porte de l'hôpital de la Pitié fermée, arrivent à l'hôpital Cochin.

M. Boinet. Tout en reconnaissant les mérites des étrangers et les inventions qui leur appartiennent, je trouve qu'il y a quelque chose de choquant, pour un Français, à entendre dire sans cesse : méthode, procédé, pansement de Lister. J'avoue que je croyais, et je crois encore, que l'acide phénique a été employé en France pour la première fois. Qu'il me soit permis de rappeler la discussion soulevée en 1860 à l'Académie de médecine, sur le coaltar Demeaux. Plus tard, M. Lebœuf apporta le coaltar saponiné ; il fut employé par M. Lemaire qui publia, en 1865, un important et excellent mémoire. On se demanda bientôt et certains savants le cherchèrent, quel était l'élément d'où le coaltar tenait ses propriétés et qui légitimait ses succès, ; on trouva qu'il les devait à l'acide carbolique ou phénique. Pendant plusieurs années, de 1860 à 1865, M. Dumas s'occupa également de l'acide phénique et reconnut ses propriétés antiputrides, ses avantages au point de vue de la suppuration qu'il rendait moins abondante, et de la cicatrisation qui se faisait plus promptement.

De tous ces faits, il n'est question nulle part ; et cependant M. Lemaire les a publiés en 1865. Je ne viens pas ici adresser des critiques au pansement de Lister, dont je reconnais le mérite, mais je suis obligé de déclarer que l'usage de l'acide phénique lui était bien antérieur. Toutes les pratiques de ce pansement, comme celle du drain, de la gaze, étaient dans nos usages, et lorsqu'il y a ajouté la pulvérisation, on la faisait aussi, pas à l'acide phénique, il est vrai. D'ailleurs on tend à ne plus l'employer, et à lui substituer les teintures aqueuses, alcooliques ou éthérées, qui étaient parfaitement connues en France. Je tiens à vous rappeler ces faits, parce que M. Lister, dans sa communication orale à votre tribune, a complètement laissé dans l'oubli l'œuvre d'autrui. Quand on vient dire par exemple qu'on traite les abcès par congestion par un nouveau procédé, ce n'est pas exact ; on ouvre ces abcès comme par le passé, et on fait des lavages à l'acide phénique ; et on ne guérit pas tous les cas, pas plus avec la teinture d'iode que j'ai préconisée, qui guérit aussi, mais non pas indistinctement tous les malades ;

Digitized by Google

il en est qui sont malheureusement au-dessus de nos ressources actuelles.

M. Maurice Perrin. Dans la communication que j'ai eu l'honneur de faire à la Société de chirurgie, je me proposais d'établir la valeur comparative du pansement de Lister et du pansement à l'alcool. Je crois devoir tout d'abord le rappeler, parce que la discussion a pris dans des directions différentes des proportions tellement vastes que l'on aurait pu oublier ce modeste point de départ, et puis aussi parce que je tiens à m'affranchir du léger reproche qui m'a été adressé par M. Verneuil, d'avoir laissé de côté le pansement ouaté. Je n'en ai pas parlé parce qu'il n'était pas en cause.

Ce n'est pas d'une façon arbitraire que javais fait choix de ce terrain de discussion : il répondait à une préoccupation de mon esprit au sujet de l'utilité pour nos blessés des nombreuses difficultés matérielles dont notre éminent confrère de Londres a entouré l'emploi de l'acide phénique. Il répondait aussi au besoin de simplification qui s'impose à la chirurgie d'armée, dont l'adage constant est de faire simple sans cesser de faire bien.

Ce qui me paraissait le plus problématique dans la méthode de M. Lister et ce qui en est la conception originale, c'était la possibilité de faire au moment de l'opération et des pansements, tant par des lavages que par des pulvérisations, une atmosphère, un milieu aseptique.

J'ai voulu voir si réellement le but était atteint. A cet effet, j'ai institué des expériences qui m'ont démontré que les pulvérisations phéniquées ne modifiaient pas l'action de l'air sur les substances putrescibles.

Ces expériences ont été appréciées de façons diverses. M. Verneuil les juge peu décisives, parce qu'il lui importe peu de savoir s'il y a ou s'il n'y a pas de microbes dans l'atmosphère de l'opéré; et il ajoute, avec beaucoup de logique, qu'il n'attache pas une grande importance aux pulvérisations d'acide phénique dans l'air. Du moment que notre éminent collègue est de cet avis, qui est précisément celui que je cherche à faire prévaloir, je comprends qu'il ait trouvé peu d'intérêt à des recherches qui avaient pour unique objet de montrer combien sont illusoires les effets de la poudre d'eau phéniquée.

J'en dirai autant, à plus forte raison, de nos collègues MM. Trélat, Théoph. Anger, Lefort, qui ne font plus de pulvérisations ou qui du moins ne croient guère à leur efficacité. En ce qui les concerne, je prêchais des convertis.

Mais elles s'adressaient aux partisans orthodoxes de la méthode, et en particulier à M. Lucas-Championnière, qui peut être considéré

Digitized by Google

à juste titre comme le chef des croyants. On voit qu'il a été à La Mecque, lui ! il en a rapporté une foi ardente dans la parole du maître, comme il dit.

Certes, je suis loin de blâmer cette ardeur qui devient de plus en plus rare de nos jours ; mais je suis contraint de lui reconnaître un petit défaut : celui de considérer des affirmations comme des preuves et puis aussi de tenir peu compte de la critique. Aussi, vous avez vu avec quelle désinvolture il a traité mes pauvres expériences. Il a passé sans s'y arrêter, sans même les honorer d'une critique : ce qui ne les empêche pas de subsister quand même et de me fournir un point d'appui pour répéter avec connaissance de cause : Si vous n'êtes pas des empiriques, si vous ne croyez pas aux fétiches, vous avez le devoir de déterminer les effets des pulvérisations phéniquées dans l'atmosphère du blessé ; si malgré elles la putréfaction se développe comme à l'air libre, elles sont illusoires et inutiles, car elles n'ont été imaginées que dans ce but par leur autenr, et logiquement elles doivent être supprimées.

Je ne crois pas à l'action des pulvérisations phéniquées parce que j'ai vu les matières organiques se putréfier à leur contact. Il se peut que j'aie mal vu, mal expérimenté ; mais au moins, que les défenseurs de la méthode de Lister me le démontrent. Il ne s'agit point ici d'observations microscopiques difficiles, méticuleuses, comme semble le croire M. Lucas-Championnière : c'est une simple constatation, semblable à celles qui se font tous les jours dans les cliniques, dans les services d'hôpitaux, probablement même dans le service de notre collègue, et pour laquelle il n'est même pas besoin de microscope. Le seul soin important consiste à isoler soigneusement les liquides de culture de l'air contaminé avant l'expérimentation.

Ai-je tort d'insister autant sur les pulvérisations du pansement de Lister ? S'il m'était resté quelques doutes dans l'esprit, l'opinion émise par nos collègues au cours de la discussion les aurait vite dissipés. Tous s'accordent pour reconnaître que ces pulvérisations sont la chose la plus longue, la plus difficile, la plus ennuyeuse, la moins régulièrement faite de tout le pansement, sans tenir compte du rafraîchissement du malade qu'elles occasionnent, du tannage des mains qu'elles provoquent, de la mauvaise odeur qu'elles répandent, etc., etc. Aussi à part deux ou trois services elles n'ont encore fonctionné nulle part d'une façon satisfaisante dans les hôpitaux de Paris ; M. Verneuil ne s'en sert plus, je crois, que pour humecter ou arroser la gaze du pansement.

M. Guyon n'a jamais été satisfait de son pulvérisateur, ni M. Le Dentu non plus.

Digitized by Google

Ainsi, voilà huit ans que les pulvérisations de Lister sont connues puisqu'il en est question dans l'article *amputation* de l'ouvrage de Holmes publié en 1871, et l'on en est encore à trouver un bon outillage pour les faire ! !! Ai-je donc tort de chercher et de recommander quelque chose de plus simple et de plus pratique que cela ? Ce que je dis des pulvérisations, ne pourrais-je pas le répéter à propos du silk protective, du tube à drainage, du makintosch, du catgut qui, pour être efficaces, au dire des disciples de M. Lister, doivent remplir des conditions de provenance et de préparations le plus souvent irréalisables ?

Je ne voudrais pas que l'on se méprît sur le sens et la portée de ma critique. Les difficultés d'approvisionnement et d'exécution sont d'ordre secondaire: elles ne doivent point arrêter, pourvu qu'elles correspondent à un progrès accompli. Ce progrès, je ne le trouve écrit dans aucune statistique, et sous ce rapport, notre discussion ne nous a rien appris de nouveau.

M. Lucas-Championnière, qui doit faire des pansements modèles, n'a encore rien produit. Il ne nous a parlé incidemment que d'un seul de ses malades. Et ce malade est mort. M. Verneuil, dans son intéressante relation d'une série de 27 grandes opérations, n'a appliqué que 4 fois le pansement de Lister: il l'a abandonné parce qu'il manquait d'approvisionnements; mais, chose digne de remarque, il n'y est plus revenu, bien qu'il ait eu largement le temps de se pourvoir, puisque la dernière opération traitée par le pansement de Lister date du 28 juin 1876, tandis que la 27e de la série fut pratiquée le 21 janvier 1878.

M. Le Dentu a fourni au dossier du pansement de Lister une statistique de grandes opérations qui n'est guère encourageante: 7 amputations pratiquées sur le membre supérieur ont donné 7 guérisons, mais 6 amputations de cuisse ont fourni 3 morts; 3 amputations de jambe, 1 mort, et 3 résections, 1 mort. Ensemble 9 opérations ayant occasionné 5 fois la mort : soit plus de 25 0/0. Il est vrai que notre collègue reconnaît qu'assez souvent il n'a pu faire les pulvérisations réglementaires : il compte beaucoup dans l'avenir sur l'installation dans son service d'un pulvérisateur à vapeur.

Nous apprendrons sans doute plus tard comment se sont réalisées ses espérances.

M. Guyon a été plus heureux :

Sur un chiffre de 3 amputations de cuisse, 4 amputations sus-malléolaires, 1 amputation de jambe au tiers inférieur, il n'a pas eu de mort.

M. Anger, qui a appliqué 3 fois le pansement de Lister sur des amputés, a eu 1 succès et 2 morts.

Digitized by Google

Ces résultats réunis ne valent pas mieux que ce qu'ont donné d'autres procédés antiseptiques et en particulier le pansement par l'alcool que je préconise.

Vous n'avez pas oublié que M. Anger, avec ce dernier, a obtenu pendant le siège de Paris et pendant la Commune, alors que la chirurgie était particulièrement malheureuse, 15 guérisons sur 20 amputations, ce qui fait une moyenne de mortalité de 25 0/0, comme celle de M. Le Dentu.

Enfin, je puis bien rappeler ma statistique personnelle, qui m'a donné 19 succès sur 20 grandes opérations. Et, puisque l'occasion s'en présente, qu'il me soit permis d'y ajouter deux autres faits qui n'avaient pas été consignés dans mes notes et qui m'ont été rémémorés par M. le médecin-major Dieu, attaché à mon service à l'Hôtel des Invalides en 1866. Il s'agit d'abord d'une amputation de verge pour un cancroïde du gland, puis d'une amputation sus-malléolaire chez un vieillard de 73 ans pour une gangrène sénile. Je laisse de côté l'amputation de la verge pour ne pas sortir du cadre des amputations des membres.

Cela fait 20 succès sur 21 opérations.

Il est vrai que M. Verneuil veut faire figurer au nombre des insuccès ce cas de désarticulation de la cuisse amputé *in extremis* et mort dans les 24 heures. Je maintiens qu'il ne doit pas y être, pas plus que je n'ai compté les cas compliqués dans la statistique de Volkmann. Il est vrai encore que M. Lucas-Championnière estime que des évidements osseux, dont 3 portent sur la diaphyse du tibia et 2 sur le calcaneum, ainsi que la désarticulation d'un métacarpien ne devraient pas figurer parmi les grandes opérations.

Je répondrai à cela que les relevés de Wolkmann, dans lesquels on se sert de l'expression, *amputations diverses*, renferment un assez grand nombre d'opérations peu importantes, ainsi que l'a déjà fait observer M. Desprès.

Résumé.

Pansement de Lister.

MM. Verneuil, 4 succès.
Le Dentu, sur 19 opérations, 5 morts.
Guyon, 8 succès.
Anger, sur 3 opérations, 2 morts.

Pansement par l'alcool.

MM. Perrin, sur 21 opérations, 1 mort.
Anger, sur 20 opérations, 5 morts.

Digitized by Google

Des chiffres qui précèdent, fournis dans cette discussion, et qui sont relatifs exclusivement aux opérations ayant intéressé les parties molles et le squelette, faisons le compte:

Pansement de Lister. — 34 opérations, 7 morts, soit 20 0/0
— par l'alcool. — 41 opérations, 6 morts, soit 14.48 0/0

Concluons que les résultats obtenus avec l'alcool sont plus nombreux et plus satisfaisants que par le pansement de Lister.

Dès lors, est-il vraiment légitime de déclarer, comme l'ont fait plusieurs de nos collègues, qu'en dehors du pansement ouaté l'avenir de nos blessés est dans le pansement de Lister ?

Je crois être sans passion comme sans parti pris en répondant non sans hésitation.

Jusqu'alors la méthode de Lister ne s'est pas montrée meilleure qu'une autre, au contraire.

Comme elle est de beaucoup la plus compliquée, je n'ai aucun motif pour lui donner la préférence.

Mais pour éviter toute ambiguïté, il demeure bien entendu que je m'élève seulement contre les nombreuses formalités tant soit peu mystiques dont M. Lister a entouré l'emploi de l'acide phénique, contre ces minuties que l'on veut introduire dans la pratique chirurgicale et qui la défigurent.

Que l'on m'accorde de mettre de côté ces stériles embarras, et je suis tout prêt à reconnaître que le pansement de Lister ainsi simplifié et transformé en un pansement phéniqué dans lequel le liquide antiseptique agit comme topique sur la plaie est un excellent pansement parce qu'il réunit les deux qualités fondamentales : l'utilité et la simplicité.

Ne vaut-il pas mieux que le pansement à l'alcool, au chloral, au chlorure de zinc ou à quelque autre antiseptique ? Telle est la seule question vraiment pratique qui reste à examiner. Dans tout pansement antiseptique quel qu'il soit il y a deux choses dont il faut tenir compte : le mode d'emploi de l'agent et le mode de réunion de la plaie.

Le mode de réunion préféré par M. Lister est la réunion aussi immédiate que possible après lavage préalable des surfaces cruentées en prenant le soin de ménager des ouvertures par lesquelles on introduit dans les parties profondes des bouts de tube à drainage qui sont coupés au ras de la peau. Mais cette partie du pansement a été empruntée à la pratique chirurgicale la plus usuelle : je pourais la revendiquer à autant de titres pour le pansement à l'alcool puisque c'est le même mode de réunion que j'emploie depuis dix ans. Il n'y a de changé que le mode d'application des drains. Habituellement on fait passer une anse au fond de la plaie. M. Lister les

Digitized by Google

dispose perpendiculairement à ce fond. M. Léon Lefort, lui, les met latéralement à côté de l'os et non contre l'os, de façon à ne pas entraver la réunion directe entre ce dernier et les parties molles. Je n'ai pas été convaincu par M. Lefort. Je continuerai à placer le drain au fond de la plaie contre l'os, d'abord parce qu'il est difficile de le mettre autrement, mais surtout parce qu'il importe avant tout de purger de liquides dangereux la région la plus reculée de la plaie, celle qui confine à l'os. L'épaisseur d'un drain qui mesure à peu près un centimètre n'empêchera pas la réunion profonde de se faire si on retire ce dernier en temps utile, c'est-à-dire au moment où le bourgeonnement est établi.

En dernière analyse, tout se réduit donc à déterminer par l'expérience quel est celui des deux antiseptiques, l'acide phénique et l'alcool, excellents tous les deux au point de vue de la préservation, qui convient le mieux au travail de cicatrisation, quel est celui qui est le plus commode, le moins désagréable au malade. J'avais accusé l'acide phénique d'être irritant pour les tissus. M. Verneuil m'a répondu qu'il était au contraire calmant et anesthésique. J'avais dit que le pansement à l'alcool n'était nullement pénible pour le malade : M. Verneuil m'a répondu qu'il était horriblement douloureux et que cette impression de douleur pouvait durer plusieurs heures et même une journée entière. Cette divergence d'opinions ne peut avoir sa raison d'être que dans le mode d'emploi des deux agents dont l'un, l'acide phénique, est incontestablement un caustique plus énergique que l'autre.

Si la solution phéniquée de Lister projetée en fine poussière, à l'aide d'un pulvérisateur, sur la gaze qui recouvre la plaie, ne cause aucune douleur, mais détermine au contraire de la fraîcheur, du calme, je ne doute pas qu'en remplaçant l'acide phénique par l'alcool additionné de son volume d'eau comme je le recommande on n'obtienne exactement les mêmes effets, avec la mauvaise odeur en moins. Mais si, au lieu de pulvérisations on touche les parties avivées avec de l'alcool concentré ou avec une solution d'acide phénique au $\frac{1}{40}$, même au $\frac{1}{20}$ comme le prescrit M. Lister, on provoque alors une douleur vive. Mais il importe de ne pas perdre de vue que l'alcool, suivant ma manière de faire, ne doit être employé concentré qu'une fois, au moment de l'opération, pour sécher la plaie et la rendre stérile, alors que le blessé est encore sous l'influence de l'anesthésie.

Toutefois, j'attache une telle importance à cette sorte de macération des tissus dans l'alcool que je n'hésite pas, même sans anesthésie, à infliger au patient cette petite épreuve qui est de courte durée.

Digitized by Google

Quant à l'alcool dilué, son action provoque à peine une légère chaleur promptement suivie de calme et de fraîcheur agréable. Il est vrai que M. Lucas-Championnière estime qu'à ce sujet il a perdu ses vertus antiseptiques. Je pense qu'après réflexion notre collègue n'attachera plus grande importance à son objection. Il est probable même qu'une solution alcoolisée au quart serait encore suffisante.

J'ai dit dans mon travail que la volatilité et le pouvoir coagulant si considérable de l'alcool étaient des qualités précieuses pour rendre le terrain de la plaie imputrescible et stérile. M. Verneuil en fait deux défauts. La volatilité de l'alcool, dit-il, fait que son action n'est que passagère. Oui, si l'alcool est abandonné à l'air libre ; non, si on prend soin, comme je le recommande après tant d'autres, de recouvrir le pansement avec du taffetas gommé. Dans ces conditions, le coton reste imprégné, humide, sans adhérence à la plaie pendant vingt-quatre heures. Quant à ces coagulations provoquées par l'alcool dans l'épaisseur des tissus et qui deviendraient des corps étrangers dangereux, j'avoue que je ne sais pas à quel ordre de phénomènes notre collègue fait allusion. Je n'ai jamais rien observé de semblable et je n'en ai jamais entendu parler.

M. Guyon, dans une excellente argumentation, d'autant plus digne d'attention que notre sagace collègue est celui des chirurgiens de Paris qui a le plus étudié comparativement l'action des deux agents, considère l'alcool comme un excellent antiseptique pendant les prumiers jours, jusqu'à l'apparition du bourgeonnement. Sous son action les plaies ne subissent aucune réaction locale ; mais il fait une réserve au sujet des plaies profondes, anfractueuses. Dans ces cas, certaine partie des tissus échappe parfois à l'action directe de l'alcool, et alors de ces points éclatent des phénomènes inflammatoires ou putrides comme dans tous les pansements d'autrefois.

Cette observation est très judicieuse, et c'est parce que j'avais remarqué le développement de ces foyers reculés d'infection, surtout dans les fractures par coup de feu, que j'ai substitué pendant la phase d'infection des grands traumatismes, l'irrigation au simple pansement. M. Guyon n'aime pas beaucoup l'alcool non plus dans les cas de plaies en suppuration : il préfère l'acide phénique.

J'ai obtenu des résultats tout différents. Avec l'alcool, la suppuration est modifiée, considérablement amoindrie du jour au lendemain, même lorsqu'elle est de mauvaise nature, gangréneuse comme dans les phlegmons urineux par exemple. J'ai encore en traitement dans mes salles un officier traité pour un rétrécissement uréthral suivi d'infiltration urinaire. Il est entré avec un

Digitized by Google

énorme phlegmon suppuré accompagné de fièvre et d'un état général septique. Le foyer de l'abcès a été rempli avec de l'ouate alcoolisée, et du jour même les accidents ont été conjurés. Et si M. Guyon avait pu observer ce malade, il aurait vu à quel point la peau du scrotum s'accommode bien du contact de l'alcool, contrairement à ses appréhensions.

Un autre reproche adressé à l'alcool, c'est de donner un bourgeonnement lent, insuffisant pour fournir une réunion par première intention comparable à celle que fournit l'acide phénique. M. Guyon a insisté sur cette différence : il a déclaré qu'il n'avait jamais osé la tenter avec de l'alcool.

Pourquoi donc avec deux agents si semblables y aurait-il une différence dans la puissance et dans la rapidité de la cicatrisation ?

Une semblable opinion provient de ce qu'on n'a pas essayé, de ce qu'on n'a pas fait usage d'alcool concentré, suivant les indications de la méthode Batailhé.

Mais que l'on veuille bien reprendre cette étude en substituant à l'alcool concentré l'alcool à 45°, et l'on se convaincra que la réunion des plaies est aussi facile, aussi simple, aussi régulière, aussi séduisante qu'avec l'acide phénique, comme l'ont du reste constaté déjà nos deux collègues, MM. Lefort et Théophile Anger.

J'ai dit plus haut que j'avais substitué au pansement l'irrigation alcoolique pendant les premiers jours pour les cas de fractures compliquées de plaies, dans le but de protéger plus sûrement les parties atteintes.

M. Verneuil estime que le pansement ouaté vaut mieux. Je ne saurais l'admettre, parce que, le pansement ouaté, excellent en beaucoup de circonstances, rend l'extension et la contre-extension difficile et incertaine, parce qu'elle nécessite de temps en temps le renouvellement du pansement, ce qui imprime toujours des mouvements au membre, et enfin, parce qu'on ne peut constater directement la façon dont la coaptation est faite et maintenue.

Messieurs, pour ne pas abuser de votre attention, je termine ici les principales remarques qui m'ont été suggérées par cette belle et fructueuse discussion qui est près de finir.

J'ai le ferme espoir qu'elle contribuera à affermir la confiance des chirurgiens dans la méthode antiseptique et à vulgariser de plus en plus cette dernière en adoptant la simplification des moyens d'exécution que je propose.

Le Secrétaire,
LANNELONGUE.

Digitized by Google

Séance du 16 avril 1879.

Présidence de M. Tarnier.

Le procès-verbal de la précédente séance est lu et adopté.

Correspondance.

La correspondance comprend :

1° Les publications périodiques de la France et de l'étranger.

2° Un mémoire sur la *Réunion primitive et le pansement des grandes plaies,* par M. le professeur Azam, de Bordeaux.

3° Un volume intitulé : *Nouvelles applications de l'acide phénique en médecine et en chirurgie*, par le docteur Déclat (octobre 1865), avec envoi d'une lettre.

4° Le 2e fascicule du tome XIII, de la *Revue des sciences médicales en France et à l'étranger*, publiée par M. Hayem.

5° M. Giraud-Teulon présente, de la part de M. le Dr Badal, un volume intitulé : *Clinique ophthalmoscopique*, Paris, 1879 (avec figures).

6° M. Fleury, de Clermont, adresse à la Société, un travail manuscrit relatif à l'*étranglement* dans le cas de hernie, travail qui sera lu dans une prochaine séance.

7° La Société reçoit deux exemplaires du 3e *fascicule du tome V* de ses propres *Bulletins et Mémoires* (n° du 5 avril 1879).

8° Deux photographies représentant un enfant de 5 ans atteint de *macroglossite*, et opéré avec succès à l'aide du cautère Paquelin par le professeur Barbosa, de Lisbonne.

Communication.

Deux résections sous-périostées de l'extrémité inférieure du tibia, chez des sujets ayant plus de 30 ans, suivies de reformation de l'os,

par M. Pamard, membre correspondant.

Le premier cas, qui remonte à 10 ans, a trait à un homme âgé de plus de 35 ans qui avait été soigné 20 ans auparavant par mon père, pour des phénomènes analogues. Il éprouvait dans la malléole interne gauche des douleurs tellement vives, atroces, qu'il demandait à être amputé pour en être délivré. Le diagnostic posé fut *abcès de l'os,* et je me fondais sur l'augmentation de volume de l'os, sur l'existence de la douleur et surtout sur sa localisation en un point parfaitement limité et toujours le même.

Digitized by Google

Après avoir découvert la malléole interne par deux incisions, l'une verticale suivant le bord postérieur du tibia, l'autre horizontale parallèle et un peu supérieure à l'interligne articulaire, je décollai le périoste en le laissant adhérer aux parties sus-jacentes. Une couronne de trépan fut appliquée, et quoique je l'eusse prolongée très profondément, je n'arrivai pas sur le foyer : l'examen de la pièce nous démontra plus tard que le diagnostic était exact et qu'il ne s'en fallait que de quelques millimètres, que le trépan arrivât dans l'abcès.

Je me décidai alors à prolonger l'incision verticale, et en la piquant à son extrémité supérieure par une autre incision horizontale, j'eus un grand lambeau à bord adhérent supérieur, qui mettait le tibia à découvert. Je décollai le périoste dans toute l'étendue de la partie inférieure de l'os, je passai ensuite une scie à chaîne, avec laquelle je séparai la partie saine de celle que je supposais malade : un mouvement de bascule me permit d'extraire le tibia, en laissant les cartilages articulaires et le périoste. L'opération avait été longue et laborieuse ; le détachement du périoste avait été particulièrement difficile.

Plusieurs points de suture réunissent les tissus de la plaie : une grosse mèche de charpie fut introduite par l'angle inférieur de la plaie et poussée aussi loin que possible.

L'os se reforma lentement : au bout d'un an le malade marchait facilement avec un appareil à tuteurs. Je l'ai revu depuis ; il a jeté son appareil et peut faire sans fatigue des courses de 10 kilomètres aller et retour.

L'examen de la pièce, que j'ai le regret de n'avoir pu retrouver pour la présenter à la Société, nous montra qu'il y avait seulement de l'épaisseur de l'extrémité inférieure du tibia dans sa partie interne, un abcès du volume d'une noisette contenant du pus bien lié ; il y avait épaississement du tissu osseux autour de l'abcès ; le reste de l'os était parfaitement sain.

Dans le second cas, il s'agit d'un nommé Bergion (Louis), cultivateur, âgé de 32 ans. Il fit vers l'âge de 15 ans une chute du haut d'une échelle ; il serait, dit-il, resté suspendu par le pied droit : il en résulta un gonflement articulaire, qu'il qualifie d'entorse, et qui l'obligea à garder un repos prolongé : au bout de 4 mois des petits fragments d'os sortirent au devant de la jambe, et ce ne fut que 3 mois plus tard qu'il put reprendre le travail. D'après son dire, la guérison fut complète, et la jambe droite, quoique un peu plus volumineuse que la gauche, devint aussi vigoureuse qu'elle, et n'était le siège d'aucune douleur.

En 1870, Bergion éprouva pendant 40 jours de vives douleurs dans la jambe gauche, elles disparurent par le repos et un traite-

Digitized by Google

ment homœopathique ; le praticien homœopathe avait porté le diagnostic : exostose cariée.

En 1875, la douleur reparaît pendant environ une semaine.

En septembre 1877, la douleur reparut de nouveau : elle débuta la nuit avec une certaine intensité ; le malade continua néanmoins son travail jusqu'au 23 octobre. Il fut alors obligé de se coucher ; le seul traitement employé fut les cataplasmes.

Le 24 février 1878, une petite ouverture se fit à la partie supérieure de la région tibiale inférieure, et à partir de ce moment elle resta béante ; d'autres ouvertures apparurent bientôt, soit au côté interne, soit au côté externe de la région.

Le 10 avril, le malade se fit apporter dans mon service pour être débarrassé : c'était l'expression qu'il employait.

C'est un homme vigoureux, très lymphatique : il a beaucoup maigri et a fréquemment la fièvre.

La jambe malade est tuméfiée et douloureuse à la pression. En introduisant un stylet par les trajets fistuleux, on pénètre profondément dans l'intérieur du tibia, et on constate que l'os est mou, friable, altéré intérieurement.

Le diagnostic porté fut : carie du tibia, et je me décidai à enlever toute la partie de l'os altérée.

24 *avril.* Après avoir appliqué l'appareil d'Esmarch et donné le chloroforme, une incision verticale fut menée en arrière du bord postérieur du tibia : à ses deux extrémités deux incisions furent abaissées perpendiculairement, l'une un peu au-dessus de l'interligne articulaire, l'autre à près de 20 centimètres plus haut.

L'incision intéressait le périoste qui fut laissé adhérent au lambeau : il se laissa détacher avec la plus grande facilité. Il fut très aisé, lorsque le périoste eut été décollé tout autour du tibia, de passer la scie à chaîne, de séparer la partie inférieure de l'os de la partie supérieure et ensuite de l'enlever, en la faisant basculer de haut en bas. J'eus le regret alors de constater que la maladie avait gagné le péroné, et qu'il était carié dans toute son épaisseur sur une longueur de 3 à 4 centimètres. Je me bornai à détacher au moyen de la rugine toutes ces parties dégénérées, en ayant bien soin de respecter le périoste. Cela me contrariait fort, à cause du rôle important que joue le péroné dans ces cas de résection, où il sert d'attelle externe au membre.

Je réunis les incisions au moyen de sutures métalliques, et je passai un drain, qui, allant de haut en bas, rejoignait les deux incisions horizontales. Par-dessus j'appliquai le pansement par occlusion (coton et appareil silicaté), dont je suis un partisan convaincu.

Je maintiens le membre en dehors par une attelle en bois.

Digitized by Google

		Le soir	T. 39°,4	P. 96	Potion morphinée.
*Avr.*25	T. 38°,8	P. 96	soir T. 39°,2	P. 100	Bouillon, vin, continuer la potion.
26	38°,2	92	39°,2	88	Bouillon, vin, continuer la potion.
27	37°,4	84	38°,1	92	Un peu d'appétit, potages, vin,
28	37°,4	92	38°,6		Une portion.
29	37°,4		39°		Deux portions.
30	38°,2		38°,1		Id.
Mai 1er	38°,4		39°,3		Nuit un peu agitée, frisson à 3 heures.
2	38°,4		39°,3		Sulfate quinine, 1 gr.
3 et 4	Id.		Id.		

5 *mai.* Je renouvelle l'appareil, en lavant largement avec de l'eau phéniquée ; j'applique une attelle plâtrée au côté externe du membre, en la conduisant sur le côté du pied, puis coton en couche épaisse et silicate.

18. — Le malade accuse des douleurs dans la région lombaire, la température s'élève à 40° le soir, l'appétit a disparu, le facies est mauvais.

19. — Un abcès se montre à la région lombaire et donne issue à du pus de bonne nature. La température descend à 38° matin et soir et l'état redevient bon.

25. — Je renouvelle l'appareil pour la seconde fois et de la même manière, en ajoutant une attelle externe en bois, pour lutter contre la tendance qu'a le pied à se renverser en dehors. La plaie chirurgicale était cicatricée dès le premier pansement, ne laissant plus que le passage des drains : les chairs cette fois-ci sont devenues résistantes, et on sent que dans le lambeau l'os a commencé à se reformer.

28. — Je pratique une fenêtre au côté interne pour permettre des injections phéniquées à travers les drains.

Le 26 juin, l'appareil silicaté est définitivement enlevé. Les drains sont retirés. Le membre a une certaine résistance : sa rectitude est maintenue par le péroné régénéré et par la portion de tibia qui s'est reformée. Il y a une certaine torsion de la jambe en dehors.

Pansements quotidiens à l'alcool.

Au bout de quelques jours, quelques petits abcès, 4 ou 5, se forment. On continue les injections phéniquées et les pansements à l'alcool.

23 *juillet.* Le malade peut se lever pour la première fois et marcher en se servant de béquilles. Quelques abcès continuent à suppurer.

Digitized by Google

25 *septembre*, c'est-à-dire 5 mois jour pour jour après l'opération, le malade est complètement guéri et marche en s'appuyant sur son pied.

Je l'ai gardé dans mon service jusqu'à la fin de mars, me bornant à l'alimenter et à lui donner des bains sulfureux. Les forces sont revenues et il se sert de son membre sans en être fatigué : je lui prescris un bas lacé par mesure de précaution.

Le membre opéré n'est pas raccourci : au niveau de la résection il a 1 centimètre de circonférence de moins que l'autre ; cette différence s'élève à 4 centimètres au niveau du mollet.

Le tibia est complètement reproduit, il est facile de s'en assurer à travers la mince couche de parties molles qui le recouvrent dans sa région : il est d'un moindre volume que celui opposé. Le malade marche très bien, longtemps et sans fatigue ; la pointe du pied est dévié en dehors.

Les mouvements de l'articulation tibio-tarsienne ne sont encore qu'incomplètement rétablis.

Voilà donc encore un cas de reproduction osseuse complète chez un homme de plus de 30 ans. La régénération de l'os a marché avec une rapidité très grande, bien plus grande dans ce cas que dans le premier : je l'attribue à l'âge qui était moindre, à l'état meilleur de la constitution, et de plus à ce que chez Bergion le périoste, irrité par le mal, était dans un état d'hypertrophie très manifeste, qui était accusé par son épaississement.

La pièce que j'ai l'honneur de mettre sous vos yeux est un exemple d'ostéite terminée par formation d'abcès : la cavité de celui-ci ne contenait pas le moindre séquestre. Il y a un vaste abcès qui siège à la partie inférieure de l'os, dans l'épaisseur de la portion épiphysaire, et qui communique avec un autre plus petit placé plus près de la diaphyse. Cet abcès s'est ouvert par deux orifices principaux, un interne et l'autre inférieur à travers la face articulaire. Le reste de l'os a subi un travail de raréfaction considérable, qui lui donne cet aspect particulier, auquel je donnerais volontiers le nom d'aspect saccharin, à cause de la ressemblance que prend le tissu osseux avec le sucre. A la périphérie, se trouve une lame mince de tissu osseux plus compacte, qui pourrait bien être du tissu osseux de nouvelle formation.

Discussion.

M. Verneuil. Je tiens à faire remarquer à la Société que, dans la pièce présentée par M. Pamard, il n'y a pas de séquestre, de partie osseuse mortifiée, opinion que j'ai défendue autrefois contrairement à l'avis des membres de cette Société.

Digitized by Google

M. Houel. Je suis de l'avis de M. Verneuil, la présence d'un séquestre n'est pas indispensable pour expliquer la formation de cette singulière lésion osseuse, qui est encore mal connue. Le tibia est un des os sur lesquels on rencontre le plus souvent cette variété d'abcès. Ces abcès ne communiquent pas avec le canal médullaire; ils en sont indépendants; ils occupent par conséquent l'une des extrémités de l'os. Mais malheureusement nous n'avons pas encore de données positives sur le diagnostic du début de cette affection. J'ai vu quelques exemples de ces abcès; ils sont tellement douloureux que le chirurgien doit intervenir; en cela d'ailleurs il ne fait qu'imiter la nature. Je considère donc dans les faits qui nous sont présentés, des exemples d'abcès des os auxquels s'est ajoutée une ostéo-périostite à marche lente, qui a singulièrement développé le volume des os.

Quant à l'intervention, j'approuve la conduite tenue par M. Pamard; mais je crois que si on pouvait à bonne heure asseoir un diagnostic positif, il serait préférable de recourir à la trépanation. J'ai eu la bonne fortune de pratiquer une de ces opérations; le malade a guéri, et j'ai vu M. Nélaton obtenir un résultat semblable. En résumé, je tiens à établir l'indépendance de ces abcès épiphysaires et leur isolement du canal de la diaphyse; souvent une cloison osseuse les limite et les empêche de communiquer avec ce canal. Enfin ce sont des abcès osseux sans nécrose.

M. Trélat. Messieurs, je n'ai rien à dire sur l'observation judicieuse de M. Verneuil; c'est sur l'interprétation à donner à ces faits que s'adressent mes paroles. Vous avez eu l'occasion de voir des pièces avec dessins, qui vous furent présentées l'an dernier par M. Lannelongue, dans lesquelles on trouve des cavités dans l'épiphyse, avec un peu d'ostéite périphérique. Mais à côté de ces cas exceptionnels, il en est d'autres comme ceux de M. Pamard, où l'on trouve les abcès des os, avec une ostéite généralisée intense, à marche lente, avec proliférations osseuses nouvelles extérieures et intérieures considérables qui indiquent que le périoste est intervenu puissamment. Mon interprétation pour ces cas est celle d'une ostéomyélite terminée par une suppuration circonscrite qui a abouti à la formation d'abcès intra-osseux. Ces abcès siègent aux extrémités des os.

Au point de vue thérapeutique, quand on a le bonheur de pouvoir faire le diagnostic de ces abcès, il est très rationnel de les ouvrir par la trépanation, en y ajoutant l'évidement, la rugination et même la cautérisation des parois. L'indication opératoire est alors très formelle; mais quand on est en présence d'un os comme celui qui vous est présenté par M. Pamard, où

Digitized by Google

l'ostéite a atteint de telles proportions qu'elle peut amener la formation d'un séquestre, la résection me semble bien indiquée.

M. Desprès. On peut rattacher tous ces abcès des os à l'ostéite juxta-épiphysaire des adolescents de M. Gosselin, à forme chronique, qui sommeille et qui, à la longue, finit par se présenter avec les caractères que vous voyez sur la pièce présentée par M. Pamard. Ces maladies sont souvent prises pour des tumeurs blanches à forme osscuse. Il se produit des abcès qui se ferment souvent.

Le traitement est la trépanation, si l'on peut. Il faut aussi y joindre le drainage.

M. Houel. Je n'ai qu'un mot à répondre ; je n'ai nullement incriminé le procédé suivi par M. Pamard ; mais je dis qu'il est regrettable qu'on ne puisse pas tracer un diagnostic exact de ces abcès; je ne saurais admettre que cette affection soit une ostéomyélite : la lésion reste limitée et n'envahit pas le canal médullaire ; il se fait de nouvelles couches de substance osseuse. On doit donc établir que dans la variété décrite par M. Gosselin, il y a des abcès épiphysaires qui restent limités aux épiphyses ; ils s'étendent vers le canal médullaire tout en restant limités et séparés de lui. Je me résume en disant qu'il y a l'ostéomyélite qui s'étend plus ou moins loin et les abcès qui se développent aux extrémités des os. Je demanderai à M. Pamard s'il a trouvé le canal médullaire envahi.

M. Trélat. Je répondrai à M. Houel : C'est une autre question de savoir s'il faut réserver un nom approprié à l'ostéomyélite du canal médullaire, ou à l'affection qui revêt les caractères de même nature que les faits précédents. Mais il ne faut pas dire qu'il n'existe pas d'abcès, dans la continuité des os longs; il en est, bien que rares, qui se développent sous d'autres conditions.

Il faut pour cela un concours de circonstances, une intervention traumatique pour que ces abcès se produisent dans la continuité des os. Je puis citer l'exemple d'un malade qui à la suite d'un coup reçu sur le tibia, eut ainsi un abcès dont je ruginai la cavité, et qui avait d'ailleurs un petit séquestre.

D'autre part il vient d'être publié par M. Reverdin un petit travail relatant le fait d'une cavité osseuse du tibia chez un homme qui avait eu une fracture consolidée depuis plusieurs années. D'après les phénomènes éprouvés par le malade M. Reverdin crut à un abcès osseux ; il l'ouvrit et tomba sur une cavité vide. C'est à se sujet que M. Reverdin recherchant la cause des douleurs éprouvées, a cru devoir la placer dans l'ostéite concomitante.

Je le répète : ces cavités, ces abcès dans la continuité n'apparaissent qu'à la suite d'une cause traumatique, fracture ou autre.

Digitized by Google

M. Lannelongue. Messieurs, je sais que mes fonctions de secrétaire me font un devoir de vous écouter et non de me faire entendre. Et cependant je ne puis rester froid et muet en présence d'une discussion où quelques-uns d'entre vous signalent des lacunes, de nombreux desiderata dans une question que j'ai étudiée et que j'ai longuement traitée dans un mémoire récemment lu à l'Académie de médecine. La pathogénie de ces abcès osseux, avec ou sans nécrose, de ces cavités nouvelles existant à une place déterminée des os longs, indépendantes ou en communication avec le canal médullaire, se rattache toujours à ce que j'ai appelé l'ostéomyélite des os en voie de développement, lorsqu'elle s'accompagne de ces productions osseuses nouvelles à la fois intérieures ou sous-périostées où siège pendant longtemps un travail inflammatoire à marche irrégulière et saccadée qui modifie le volume, la forme des os et jusqu'à leurs rapports entre eux. Je donnerai dans un instant les raisons qui m'ont conduit à préférer le nom d'ostéomyélite, réservé jusqu'ici aux inflammations de la moelle du canal médullaire; mais dès maintenant je tiens à dire que ce nom doit à mon avis remplacer ceux de périostite phlegmoneuse diffuse, d'abcès sous-périostique, d'ostéite épiphysaire des adolescents, d'ostéite juxta-épiphysaire, appliqués je l'ai cru, d'une manière impropre à l'affection qui nous occupe. Cette affection frappe indistinctement les trois variétés d'os longs, plats et courts, mais avec une fréquence beaucoup plus grande la première variété, les os longs, que les deux autres.

Dans les os longs que l'on doit pour ce motif et pour d'autres considérations encore, prendre comme types de toute description, elle a pour origine une place déterminée, et ce siège constant explique aussi la constance du siège des abcès qui en sont l'une des conséquences; c'est à dessein que je dis l'une des conséquences, parce que l'ostéomyélite est une des affections les plus curieuses à suivre, et on n'arrive à la connaître réellement que lorsqu'on a pris soin de s'intéresser aux malades pendant de nombreuses années. Mais au début elle est toujours la même et sa physionomie ne saurait tromper que ceux qui n'en sont pas prévenus ; aussi quand on se trouve en présence de l'un de ces effets éloignés, tardifs, remontant à cinq ans, dix ans, vingt ans même, est-il urgent, nécessaire, indispensable, de remonter avec un soin tout particulier au début, à l'étiologie du début, pour reconnaître une affection qui a une toute autre apparence, vue à une aussi grande distance de l'époque de son origine ; ces précautions prises on arrive à établir avec assurance, qu'une série de lésions telles que des nécroses étendues, séquestres invaginés, accompagnées ou non d'hypérostoses considérables, ou beaucoup plus limitées,

Digitized by Google

avec cortège de raréfactions osseuses ou de condensations osseuses, telles que certaines formes d'ostéites secondaires sans séquestre, ostéoporeuses en certains points; telles que des abcès intra-osseux ou des cavités osseuses sans pus, n'ont pas une autre origine que l'ostéomyélite des os longs en voie de développement. De même au point de vue clinique, il y a depuis l'abcès sous-périostique, qui en est le phénomène initial appréciable, pendant cette longue échéance qui peut durer comme je le disais plusieurs années, toute une série de complications soit dans les articulations voisines, soit dans la continuité des os, fratures spontanées, décollements épiphysaires, qui forment un tableau aussi large que varié dans ses expressions. Je n'aborderai pas aujourd'hui ce dernier côté de la question, désirant me borner à des remarques sur la nature du mal à son début, son siège initial, ses conséquences immédiates et qui imposent aux chirurgiens sa vraie ligne de conduite à tenir.

L'ostéomyélite spontanée, cette forme clinique grave qui correspond à la dénomination ancienne de périostite phlegmoneuse diffuse, apparaît surtout et presque uniquement pendant la période du développement des os; elle est, comme je le disais, beaucoup plus commune sur les os longs, et parmi eux le tibia, le fémur, le péroné, l'humérus, le radius sont le plus souvent atteints dans l'ordre de fréquence où je viens de les énumérer.

Son siège initial, son lieu d'origine est une région de ces os voisine du cartilage de conjugaison que j'appellerai conjugal pour abréger. Il importe de dire que ce cartilage n'occupe pas un siège constant à toutes les périodes du développement d'un os, et que dans beaucoup d'os longs, il est à un moment donné placé non pas à l'union de la diaphyse avec le renflement qu'on appelle épiphyse, mais en pleine épiphyse, laissant entre lui et la diaphyse une masse osseuse renflée d'un volume plus ou moins considérable. Cette dernière couche osseuse est placée immédiatement au-dessus du col chirurgical des os longs, de l'ancoche de Ranvier; j'ai cru devoir lui donner un nom, celui de bulbe osseux, afin de faciliter le langage et de faire cesser une confusion regrettable. La plupart des auteurs, en effet, de ceux qui rapportent les observations surtout, manquent d'exactitude et de toute clarté dans leurs descriptions; beaucoup rejettent dans la diaphyse toute la partie de l'os en continuité avec cette diaphyse à partir du cartilage conjugal; d'autres, au contraire, considèrent comme étant uniquement la diaphyse le cylindre osseux; ce dernier sens me paraissant le plus juste, j'y adhère pleinement, et dès lors le bulbe comprendra toute la portion osseuse renflée, comprise entre la diaphyse et le cartilage conjugal. Le bulbe n'existe que pendant la période du développement des

Digitized by Google

os, il cesse d'exister lorsque le cartilage conjugal disparaît, à cette époque l'épiphyse reprend la totalité de ses droits, elle est la partie renflée qui termine ou couronne la diaphyse.

Si vous voulez bien accepter, messieurs, le nouveau mot avec le sens que je lui donne, je dirai que l'ostéomyélite naît dans le bulbe lorsqu'il existe, c'est-à-dire dans une région spongieuse qui avoisine le cartilage conjugal entre le cartilage et la diaphyse.

Un certain nombre de faits anatomo-pathologiques paraissent établir que l'affection est peut-être née quelquefois au niveau même du cartilage conjugal dans le tissu osseux qui s'y rattache, mais il en est d'autres plus positifs, où l'on a trouvé avec ce cartilage intact une couche osseuse lui adhérant, plus ou moins épaisse jusqu'à 1, 2 centimètres au plus, également intacte et saine à tous les examens; de telle sorte qu'on doit dire que l'affection n'est pas une maladie de cartilage comme l'avait cru Klose, qu'elle naît souvent à quelque distance de lui, et que ce cartilage quand il est envahi, détruit partiellement ou en totalité, ne l'est que secondairement. L'ostéomyélite naît donc à proximité de lui, dans le bulbe osseux lorsqu'il existe; de ce point elle se propage avec rapidité dans deux directions: celle de la diaphyse, celle de l'épiphyse. Cette propagation se fait d'habitude simultanément dans les deux sens; mais il est des cas où le mal progresse uniquement du côté de la diaphyse, ce sont les plus légers ou plutôt les moins graves. Elle aura donc tantôt une marche ascendante ou centrale, tantôt une marche périphérique ou centrifuge, et c'est là un fait contraire à la règle posée par Chassaignac qui voulait qu'elle se dirigeât toujours vers le tronc.

Ainsi née à l'extrémité supérieure de la diaphyse du tibia, l'affection pourra envahir à la fois l'épiphyse de cet os, ne respectant pas la barrière du cartilage conjugal, et descendre simultanément dans la diaphyse; par en haut elle amènera promptement des désordres dans l'articulation du genou, vers le bas elle s'étendra plus ou moins loin dans le canal médullaire. Enfin il n'est pas rare de lui voir suivre uniquement le sens diaphysaire, et si elle siège à l'extrémité inférieure du fémur, par exemple, elle se propagera dans la diaphyse vers le tronc, tandis que si elle siège à l'extrémité supérieure du tibia, elle s'éloignera du centre et s'étendra vers la périphérie.

On a vu quelquefois une ostéomyélite née à la partie supérieure ou inférieure d'un os, envahir toute la diaphyse, gagner l'autre extrémité, et séparer complètement une diaphyse de ses deux épiphyses.

Tel est le siège primitif, telle est la marche en ne considérant qu'un seul os atteint. Le premier de ces deux points établit que

Digitized by Google

jamais l'affection ne se développe en pleine diaphyse, en plein corps du cylindre osseux, là où existe réellement le canal médullaire ; car vous me permettrez de vous rappeler, messieurs, que chez les os en voie de développement le canal médullaire est loin d'atteindre l'épiphyse ou le bulbe, il se termine à une distance variable suivant les âges, qui peut aller jusqu'à un pouce ; à ses extrémités c'est un tissu spongieux aréolaire qui lui succède et se continue avec le même tissu plus finement disposé dans les épiphyses. Mais si l'ostéomyélite ne naît pas primitivement dans le canal médullaire, elle l'atteint promptement et toujours avec une rapidité vraiment effrayante, un, deux jours ont suffi dans quelques cas. Et cela devait être ; confinée dans les mailles d'un tissu dur et inextensible cette inflammation ne peut se propager que par les parties molles, c'est-à-dire par la moelle contenue dans les aréoles du tissu spongieux qui la conduit inévitablement et fatalement au canal médullaire. Du côté de l'épiphyse, je l'ai déjà dit, il y a une barrière dans le cartilage conjugal, mais cette barrière n'est souvent que de faible durée. Et, il ne faut pas l'oublier, cette ostéomyélite est toujours suppurative, aussi voit-on le pus apparaître dans les points occupés presque en même temps que le mal. J'ai déjà plusieurs fois trépané des os, deux fois à trois jours du premier début, une fois le tibia, une fois le fémur, j'ai recueilli du pus en proportion notable. Un peu plus tard, l'intérieur des os est désorganisé par la suppuration et le ramollissement de la moelle. C'est à la même période qu'apparaît l'abcès sous-périostique ; longtemps et souvent encore considéré, chose inexplicable, comme une cause de tous les désordres de l'os, il n'est qu'un des effets de l'ostéomyélite ; son siège, son étendue, ses progrès indiquent, mais seulement à l'extérieur, le siège et les progrès de la lésion intra-osseuse ; il en est le reflet, souvent même incomplet. Loin de moi la pensée de tenir plus longtemps votre attention captive, en vous parlant maintenant des lésions osseuses qui se produisent parallèlement. Je me bornerai à dire, pour ne pas quitter le point de vue en discussion, que là où les lésions ont eu leur origine, les désordres du tissu osseux sont les plus grands. Il s'accomplit une destruction par résorption osseuse du tissu osseux du bulbe et de l'extrémité de la diaphyse ; il se forme une ou plusieurs cavités ; ces cavités sont pleines de pus. Un certain temps, le pus qu'elles contiennent se déverse dans l'abcès sous-périostique, par différents mécanismes que j'ai décrits ailleurs, quelquefois même par une grande ouverture ; mais plus tard, un travail de réparation osseuse très actif modifie ces rapports ; il peut combler les voies de sortie du pus, isoler ces cavités dans l'os ou laisser seulement une communication extérieure in-

Digitized by Google

suffisante. Ce travail de reproduction osseuse si remarquable peut dénaturer également les rapports du canal médullaire avec ces cavités s'il existait primitivement une communication entre eux. On voit, en effet, ce canal disparaître quelquefois en partie et rempli par un nouveau tissu osseux dur, condensé. Ainsi s'explique la présence d'abcès osseux dans le bulbe de l'épiphyse ou dans les extrémités des diaphyses et seulement en ces points. C'est qu'en effet là est né le mal, là il atteint sa plus grande intensité, et si l'affection devient curable en restant limitée au tiers ou au quart seulement d'une diaphyse, cette diaphyse pourra conserver longtemps les traces des ravages produits.

Pourtant, il faut le dire, la formation et surtout la persistance de ces abcès osseux est une rareté, et d'habitude, ce sont des nécroses plus ou moins étendues de la diaphyse qui succèdent à la période inflammatoire du début; avec ces nécroses on trouve de nouvelles productions osseuses sous-périostées, médullaires qui créent des os irréguliers d'un plus gros volume, d'une plus grande longueur. L'os ancien, dans lequel ont eu lieu les premières atteintes du mal, reste, lorsqu'il n'est pas frappé de nécrose, le siège d'un travail inflammatoire chronique d'une persistance inouïe; il se creuse de cavités pleines de fongosités, prend un aspect vermoulu parfois bizarre. Souvent, après des années, et lorsque tout paraît éteint, de nouvelles poussées inflammatoires violentes comparables, par leur gravité, à la première atteinte, s'y produisent et ramènent une suppuration disparue depuis longtemps.

Ces poussées tardives apparaissent encore dans des circonstances plus exceptionnelles qui concordent bien avec l'opinion que l'on doit avoir de la nature de l'affection et de son siège initial. Lorsque j'observai mes premiers malades, je partageais l'opinion commune, et je qualifiais d'abcès sous-périostiques ou de périostites phlegmoneuses diffuses, les faits qui se présentaient à mon observation. Comme nos devanciers, j'appuyais ce jugement sur la curabilité de l'affection par la simple incision de l'abcès; mais en parcourant les observations publiées par autrui, je fus promptement frappé par la rareté des guérisons sans nécroses, et quand j'en trouvais une exceptionnellement, bien souvent le malade était renvoyé de l'hôpital ou abandonné à d'autres soins, en conservant une fistule, et il n'était plus parlé de lui. Ceci m'encouragea à suivre mes malades après leur guérison réelle ou apparente, et voici, entre autres faits que j'ai cités dans mon mémoire, un exemple, bien remarquable à mes yeux, de ces guérisons apparentes. Il y aura 4 ans, au mois de juillet, un enfant de 8 à 9 ans, nommé Migeon, fut conduit à l'hôpital Sainte-Eugénie avec une ostéomyélite de l'extrémité inférieure du fémur; son état était

Digitized by Google

grave, mais l'abcès sous-périostique n'étant pas encore évident, je renvoyai au lendemain de son entrée l'ouverture de cet abcès ; je partageais alors cette opinion que l'affection était bien une maladie du périoste. Devant m'absenter le lendemain, je priai mon collègue et ami, M. Le Dentu, de me remplacer ; c'est ce qu'il fit très obligeamment, et il incisa cet abcès le lendemain de l'entrée du malade ; il fit même le drainage de la poche. Migeon guérit en quelques mois, sans issue d'aucune esquille, sans fistule, malgré une dénudation en longueur du quart inférieur de la diaphyse fémorale et assez étendue circonférentiellement. Cette guérison paraissait bien confirmer l'idée d'une affection du périoste. Mais j'ai tenu à revoir cet enfant, et, deux à trois fois par an, il se présente à l'hôpital. Or, l'an dernier, sans motif, sans raison, il a eu une poussée nouvelle assez violente, qui lui fit passer 2 mois dans mon service, et ne fut heureusement suivie d'aucun abcès. Il est de nouveau revenu cette année et je l'ai actuellement sous les yeux, il garde le lit depuis plus d'un mois. L'extrémité inférieure de son fémur très hyperostosée vers la partie supérieure du condyle interne est très douloureuse ; les douleurs sont spontanées, reviennent par accès violents diurnes et souvent nocturnes ; leur siège est l'os lui-même ; les parties molles n'offrent aucune altération. Il n'y a pas de doute ; dans l'intérieur de cet os se trouve très probablement une cavité purulente, avec ou sans petite esquille, et je suis prêt à ouvrir le fémur par une couronne de trépan. Vous serez d'ailleurs mis au courant de la suite de ce fait ; il est un exemple bien frappant de ces poussées éloignées, car une période de 4 ans nous sépare bientôt de la première atteinte. Eh bien, on aurait aujourd'hui ce malade sous les yeux, sans connaître son passé ou le connaissant mal, pourrait-on reconnaître, soupçonner l'ostéomyélite du début, si on n'avait pas de cette marche une connaissance bien arrêtée, une notion bien précise ? On le pourrait d'autant moins que je dois vous signaler un fait qui peut encore égarer et qui mérite aussi d'être connu. Le rapport des cicatrices provenant des ouvertures d'abcès en regard des lésions osseuses, n'est plus constant pendant la période du développement des os. Bien certainement, si une de ces cicatrices repose directement sur le périoste et fait corps avec lui, elle suivra le développement de l'os ; mais si elle en est séparée par une couche de parties molles, les choses changent peu à peu, elle perdra le caractère de cicatrice déprimée et adhérente ; l'os prenant sa croissance dans une direction par une de ses extrémités, le siège primitif de la lésion osseuse s'éloignera de cette cicatrice ; et, chez le malade dont je parlais tout à l'heure, chez Migeon, il arrive ceci : la cicatrice de l'incision faite par M. Le Dentu occupe aujourd'hui le

Digitized by Google

commencement du tiers supérieur de la cuisse, tandis que, primitivement, elle était dans le tiers inférieur. Migeon a beaucoup grandi, l'extrémité inférieure du fémur s'est développée considérablement, la peau, c'est-à-dire l'enveloppe, n'a pas suivi un développement dans un sens qui ait conservé des rapports identiques. J'ai plusieurs fois noté de pareils faits ; de telle sorte qu'on se trouve souvent en présence de traces indéniables de lésions osseuses anciennes, avec des cicatrices qui en sont très éloignées, sans adhérences avec elles, et qui font qu'on hésite à reconnaître un rapport ayant pourtant existé entre ces deux choses.

Quoi qu'il en soit, il importe de ne pas perdre de vue cette notion essentielle à la connaissance de la maladie, que les exemples de guérisons d'abcès sous-périostiques, sans nécroses, sans autre complication osseuse, sont une très grande exception. Et comme d'autre part les preuves du siège anatomique primitif dans l'os abondent et sont en parfaite harmonie avec tout ce que révèle la clinique, on doit rejeter cette qualification, cette dénomination qui couvre une erreur qui a longtemps, trop longtemps égaré la thérapeutique. Ainsi l'affection n'est nullement une périostite, le périoste n'y prend qu'une part éloignée, secondaire ; elle naît dans l'os, produit ses ravages d'abord dans l'os, le périoste réagit ensuite à sa manière. Son siège initial n'est pas, je l'ai déjà dit, dans le canal médullaire, il est dans la moelle du tissu spongieux bullaire, juxta-épiphysaire ; mais le mal gagne promptement et toujours le canal médullaire des os longs ; c'est pour cela que j'ai accepté le mot tout fait d'ostéomyélite réservé jusqu'ici aux inflammations de la moelle du canal médullaire. Cette moelle est toujours prise dans une étendue plus ou moins grande, et il m'a semblé que les désordres si vastes qu'elle entraînait dans le tissu osseux voisin de son siège, destructions ou nécroses, se trouvaient rappelés par l'association des deux qualificatifs dont se compose ce mot. Au surplus c'est la seule ostéomyélite qui soit peut-on dire connue, en dehors des variétés qu'occasionnent les blessures des os, fractures compliquées, plaies par armes à feu, sections des os.

A mon grand regret je n'ai pas pu accepter les noms d'ostéites épiphysaires, juxta-épiphysaires, parce que l'ostéomyélite frappe encore souvent les os plats et les os courts, qui n'ont pas d'épiphyses ; permettez-moi de vous dire à ce sujet que j'ai rapporté une longue observation d'ostéomyélite d'un corps vertébral, et que j'ai sous les yeux en ce moment un exemple d'ostéomyélite de l'omoplate ayant débuté par le tissu spongieux de la partie postérieure de l'épine ; j'ai ouvert cette éminence osseuse et du pus en est sorti.

La maladie frappe tous les âges de l'enfance jusqu'à complet

Digitized by Google

développement des os, jusqu'à vingt à vingt-cinq ans par conséquent. On en voit des exemples dans les premiers mois de la vie, à six mois, un an, trois ans, etc. ; aussi n'ai-je pu accepter l'épithète d'ostéite des adolescents que lui avait donnée mon excellent et vénéré maître, le professeur Gosselin. Le mot dont je me suis servi et qui m'a paru le meilleur, est d'ailleurs celui adopté par le professeur Trélat, et aussi par beaucoup de nos collègues.

Je serai très bref sur la thérapeutique. Les indications chirurgicales se tirent de la nature même du mal, de son siège et de ses éffets. L'affection est essentiellement suppurative et le pus se montre dans l'os en deux, trois jours quelquefois, escorté par un ensemble de phénomènes généraux graves. Il faut donc lui donner une issue prompte, sous peine de voir se produire des complications fâcheuses; la trépanation de l'os m'a semblé la méthode la plus sûre, la plus efficace pour atteindre ce résultat. Je l'ai donc préconisée au début, et je l'ai pratiquée déjà plusieurs fois heureusement, même avant l'apparition de l'abcès sous-périostique ; à plus forte raison est-elle indiquée lorsque cet abcès existe. Son lieu d'élection est indiqué par le siège même du mal à son début et par les progrès qu'il a faits depuis ce début. J'ai montré dans chaque os les points où l'on devait trépaner et le chemin chirurgical à suivre pour arriver sur eux dans chaque région]; je n'insisterai pas.

Règle générale, la trépanation doit être faite au niveau du bulbe osseux ou tout aux moins à la jonction de l'épiphyse avec la diaphyse ; là on doit pénétrer dans les aréoles spongieuses, les détruire même à une certaine profondeur, et on peut être assuré d'obtenir un écoulement purulent. D'habitude j'applique une seconde couronne de trépan, quelques centimètres plus bas à l'origine du canal médullaire, en me servant de la même incision. S'il existe un abcès sous-périostique le long d'une diaphyse, l'os doit être ouvert en regard des deux extrémités de l'abcès et même entre ces deux extrémités si la portion dénudée est très considérable ; il m'est arrivé d'avoir quatre ouvertures osseuse sur un tibia, et j'ai en ce moment un enfant de 12 ans, qui en a trois ; il guérit, presque à l'encontre de mes prévisions.

C'est qu'en effet la trépanation osseuse, qui me paraît la méthode la plus simple et la plus rationnelle, devient elle aussi impuissante lorsqu'on se trouve en présence de cas où déjà il existe une septicémie très accusée, et même dans ceux où les trois quarts d'une diaphyse, une diaphyse entière sont dénudées avec complication dans les articulations voisines. Et ces cas désastreux se montrent quelquefois avec une rapidité désolante; à trois ou quatre jours de l'invasion des premiers accidents, j'ai vu des malades emportés par des complications pulmonaires ou cardiaques irrémédiables; toute

Digitized by Google

intervention alors aurait son échec. Mais à côté de ces faits exceptionnels, il en est d'autres où la résection partielle d'un os, de toute une diaphyse même, trouve ses indications. Vous vous rappelez que cette pratique de la résection introduite par Holmes, fut adoptée avec empressement par notre regretté collègue Giraldès ; Giraldès avait en effet reconnu l'insuffisance de l'incision de l'abcès sous-périostique, faite même au premier début, et il obtint au contraire des succès par la résection. La résection sur laquelle j'ai fourni d'amples détails dans le travail que j'ai indiqué trouve en effet ses meilleures indications dans les cas où le mal assez étendu, mais bien limité, a produit des ravages dans l'os tels que la formation d'un grand séquestre est inévitable.

Voués à une suppuration interminable, exposés à des poussées inflammatoires secondaires, menacés même de complications générales fâcheuses, ces malades courent le plus grands dangers. En supprimant le foyer du mal et le mal entier la résection tarit la source de ces dangers, en substituant une plaie étendue, il est vrai, mais dans les meilleures conditions de curabilité ; les faits l'attestent. La résection est donc le traitement qui me paraît devoir être suivi, après la période du début ou lorsque l'insuffisance de la trépanation a été bien établie. La résection elle-même doit céder le pas à l'amputation, cette mutilation de l'enfance, que je n'accepte jamais qu'avec la plus grande répugnance, lorsque des complications articulaires ou l'état du membre ne permettent l'espoir de sauver une existence qu'à ce prix.

Enfin l'histoire de l'ostéomyélite atteste que dans le cadre des complications tardives qui en sont quelquefois la conséquence, la trépanation trouve encore une place nouvelle, soit pour ouvrir des abcès osseux, soit pour faciliter l'extraction d'un séquestre, d'une esquille, soit encore pour modifier les cavités osseuses dont les parois sont restées le siège d'une inflammation chronique qui n'a cédé à aucun des moyens ordinaires.

Présentation de pièces.

M. Polaillon présente une *embolie cardiaque qui a causé la mort subite dans le cours d'une psoïtis suppurée.*

La nommée D..., âgée de 38 ans, exerçant la profession de chiffonnière, est entrée dans mon service de la Pitié le 21 mars. Elle était très bien portante, lorsqu'il y a un mois, ayant été obligée de porter sur le dos, pendant toute une nuit, une hotte très lourde, elle éprouva dans le ventre et dans les reins des douleurs qui aug-

Digitized by Google

mentèrent progressivement et qui l'obligèrent peu à peu à cesser tout travail.

La cuisse droite est à demi fléchie sur le bassin et l'action de l'étendre exaspère les douleurs. La malade souffre quand on presse sur le trajet du psoas. La douleur est surtout très vive au niveau de l'arcade crurale. Empâtement profond à la partie interne de la fosse iliaque. Le toucher vaginal apprend que les organes génitaux internes sont sains. État saburral ; fièvre assez intense ; quelques frissons. Nous diagnostiquons une psoïtis.

Le traitement a consisté en purgatifs légers, bains (au nombre de deux) et cataplasmes laudanisés loco dolenti.

Sous l'influence de ce traitement et du repos aucune amélioration ne se produisit. La fièvre et les douleurs persistèrent et augmentèrent même d'intensité. Bien que le gonflement fût resté stationnaire et qu'on ne pût sentir la fluctuation, il était manifeste que la suppuration avait envahi la gaîne du psoas. Nous nous disposions à ouvrir l'abcès, lorsque la malade fut trouvée morte dans son lit le matin du 9 avril.

Voici ce que nous avons appris sur les circonstances qui ont précédé cette mort : vers minuit, malgré notre recommandation de rester constamment au lit, la malade s'est levée avec l'aide d'une voisine pour aller aux cabinets d'aisances qui se trouvent dans la salle même. Au bout de quelques instants elle revint se coucher. Depuis ce moment ses voisines immédiates ne l'ont pas entendue se plaindre ni faire des mouvements dans son lit. A 5 heures du matin la fille de service s'étant approchée pour lui donner à boire la trouva morte.

Il nous parut probable que cette mort si rapide devait avoir pour cause une embolie.

L'autopsie fut faite le lendemain 10 avril.

La gaîne du psoas renfermait un pus épais, infiltré dans le muscle depuis ses insertions vertébrales jusque vers le petit trochanter. Néanmoins, la gaîne était très modérément distendue. La veine iliaque externe et la veine iliaque primitive adhéraient fortement à la gaîne du psoas par l'intermédiaire du tissu cellulaire enflammé. L'inflammation avait envahi la tunique externe de ces veines. En les incisant, nous les trouvâmes remplies d'un sang noir poisseux, au milieu duquel existait un caillot filamenteux, grisâtre, dur, qui se prolongeait dans la veine cave et dans la veine crurale. L'examen de la tunique interne montra que celle-ci était dépolie, dans l'étendue de 2 centimètres environ, au niveau de l'arcade crurale ; de sorte qu'il y avait une endophlébite manifeste en même temps qu'une phlébite externe très étendue. Nous remar-

Digitized by Google

quâmes que le point dépoli de la tunique interne n'était pas recouvert par un caillot.

La veine cave est aussi remplie de sang noir et poisseux, mais sans caillot.

Le cœur est dans un état intermédiaire à la systole et à la diastole. L'oreillette droite contient un gros caillot blanchâtre, de forme arrondie, présentant trois prolongements : le premier se dirige vers l'orifice de la veine et se termine bientôt par une extrémité arrondie ; le second est enchevêtré dans les colonnettes de l'auricule ; le troisième, qui est le plus volumineux, pénètre dans le ventricule droit à travers l'orifice tricuspide. En ouvrant ce ventricule on trouve, en effet, un caillot blanchâtre, cylindrique, gros comme le doigt, se continuant avec le caillot de l'oreillette. L'artère pulmonaire et ses ramifications ayant été examinées avec soin, ne renferment point de caillots. C'est donc *une embolie cardiaque et non une embolie pulmonaire qui a été la cause de la mort.*

Les poumons sont sains, ainsi que les autres viscères.

L'examen du caillot cardiaque nous a offert plusieurs particularités intéressantes. A l'extérieur il a l'aspect d'une grosse masse blanche, molle, formée de fibrine sans globules rouges. Il ressemble à ces concrétions fibrineuses que l'on rencontre quelquefois dans le cœur et qui se forment pendant l'agonie. En incisant cette masse nous trouvons que ses couches superficielles servent d'enveloppe à des caillots plus durs, plus anciens, qui sont la véritable embolie.

Dans le prolongement ventriculaire le caillot central affecte la forme d'un tronc d'où partent trois branches collatérales et qui se bifurque à sa partie inférieure. A sa partie supérieure, le tronc se termine par une extrémité ramollie et brisée. Ce caillot est dur et d'une couleur grise rougeâtre. Il tranche nettement avec les couches blanches qui lui forment une gaîne. Il s'est probablement formé dans le point de la veine iliaque externe où nous avons signalé de l'endophlébite, et il nous paraît représenter assez exactement le moule de la veine crurale au moment où elle se bifurque en crurale superficielle et en crurale profonde.

Dans la portion auriculaire du caillot cardiaque, la partie centrale a la même coloration gris rougeâtre, mais sa consistance est moins ferme. Sa structure est granuleuse et sa forme ne peut être déterminée.

Il nous paraît évident que la femme D.., s'étant levée pendant la nuit du 9 avril et ayant fait des efforts pour marcher, pour aller à la garde-robe et pour remonter dans son lit, un caillot volumineux a dû se détacher de la veine iliaque externe et de la veine crurale, et être entraîné en bloc vers le cœur. Les mouvements de flexion

Digitized by Google

de la cuisse droite, soit pour s'accroupir, soit pour monter dans le lit, ont certainement favorisé très efficacement la séparation du caillot de la paroi veineuse. Le caillot une fois libre, la circulation l'a transporté vers le cœur droit d'autant plus facilement que la malade s'était étendue dans son lit. Comme ce caillot était très volumineux, il s'est arrêté dans l'oreillette droite et a amené dans les fonctions du cœur un trouble qui est bientôt devenu mortel. Il s'agit donc là d'un exemple de mort, assez rare d'ailleurs, par embolie cardiaque.

La mort a-t-elle été instantanée? nous ne le pensons pas. L'arrivée du caillot dans le cœur a dû produire une syncope brusque, dont la malade ne s'est pas relevée ; mais le cœur a probablement continué à battre pendant un certain temps. Les couches fibrineuses qui enveloppaient l'embolie nous semblent corroborer cette opinion. En effet, ces couches, de formation évidemment récente, ont dû se déposer autour du corps étranger pendant les derniers battements du cœur, et comme ces couches sont épaisses il a fallu que le cœur prolongeât ses contractions pendant quelque temps, pour qu'elles puissent se former.

M. Tillaux. Dans sa communication très intéressante, M. Polaillon a laissé entrevoir que l'embolie cardiaque était fort peu connue. Je tiens à rappeler à mes collègues que j'en ai mis un exemple sous leurs yeux, celui d'une femme que j'ai vue mourir pendant ma visite d'hôpital. A ce sujet, j'avais établi une distinction clinique entre l'embolie cardiaque et l'embolie pulmonaire. Dans la première, la mort survient par syncope, elle est rapide, presque instantanée ; dans la seconde, la mort survient par asphyxie, en présentant tous les caractères de cet état. Au fond ce sont deux degrés d'une même affection ; d'une part le caillot s'arrête dans le cœur, dont il suspend l'action en paralysant ses mouvements ; de l'autre, le caillot migrateur poursuivant sa course s'engage dans les branches de l'artère pulmonaire.

Le Secrétaire,

Lannelongue.

Digitized by Google

Séance du 23 avril 1879.

Présidence de M. Tarnier.

Le procès-verbal de la dernière séance est lu et adopté.

Correspondance.

La correspondance comprend :

1° Les journaux périodiques de la semaine, le *Bulletin de l'Académie de médecine.*

2° La *Revue médicale de Toulouse*, le *Lyon médical*, la *Revue médicale de l'Est.*

3° L'*Index medicus de New-York*, rapport mensuel de la littérature médicale du monde, le *Journal international des sciences médicales de Naples*, *Centralbatt für Chirurgie*, la *Revue scientifique de la France et de l'Etranger*, le ΓΑΛΗΝΟΣ, journal de médecine d'Athènes, la *Gazette médicale Italienne-Lombarde*,, *the British medical Journal.*

4° *De la cure de l'obésité aux eaux de Brides* (Savoie), par le Dr Philbert.

5° *Hernie crurale étranglée* (clinique chirurgicale du professeur Dubreuil, de Montpellier).

Rapport.

Rapport par M. Polaillon sur un mémoire de M. le Dr Vasseige, professeur à l'université de Liège, intitulé :

Essai pratique et appréciation du forceps du Dr TARNIER.

Ce travail a été écrit à un moment où l'opinion des accoucheurs se passionnait pour ou contre le nouvel instrument : les uns ne tarissant pas d'éloges sur l'excellence de ses qualités, les autres ne voulant lui accorder aucun mérite, aucun avenir dans la pratique.

M. Vasseige se range parmi ces derniers. « Aucune des modifications proposées, dit-il, n'est absolument nécessaire, toutes compliquent un instrument admirable par sa simplicité et la facilité de son application. Il faut donc renoncer pratiquement au forceps du professeur Tarnier, malgré les avantages qu'il paraissait présenter. »

M. Vasseige fonde son appréciation sur six observations que nous allons examiner.

Dans la *première observation*, il s'agit d'un accouchement

Digitized by Google

gémellaire chez une femme rachitique avec bassin rétréci. Le diamètre antéro-postérieur du détroit supérieur ne mesurait que 7 centimètres. Le premier enfant se présentait par le sommet. On applique le forceps Tarnier dans le sens du diamètre transverse du bassin. On exerce des tractions en ayant soin de maintenir toujours les branches de traction à un centimètre environ des branches de préhension. La tête descend assez facilement en exécutant un mouvement de rotation et de déflexion à la suite desquels l'occiput revient en avant et se renverse petit à petit vers les pubis. Au moment où la tête se dégage de la vulve, celle-ci est assez tendue pour qu'on puisse craindre une déchirure ; aussi on pratique deux petites incisions latérales. L'accouchement est terminé sans encombre par l'extraction du 2e enfant qui se présentait par le siège.

Deuxième observation. Femme de 22 ans, à terme, avec un bassin rachitique qui mesure d'avant en arrière 8 centimètres. Présentation du sommet en 1re position, variété transversale. En présence de l'insuffisance des contractions et du rétrécissement du bassin, on applique le forceps Tarnier dans le sens du diamètre transverse du bassin. Après l'articulation, on commence des tractions dans la direction des manches de préhension. On doit bientôt les faire énergiquement pour faire franchir à la tête le rétrécissement. Ce n'est qu'après des efforts notables que la tête descend dans l'excavation pelvienne; arrivée là, elle est arrêtée de nouveau ; on a beau tirer, elle semble clouée en place; c'est que la tête reste en position transversale et n'exécute pas son mouvement de rotation. Nous devons rapprocher le manche de traction des branches de préhension et exercer un mouvement de rotation d'un quart de cercle, pour ramener l'occiput en avant, puis nous opérons le dégagement de la tête en exécutant le mouvement de déflexion. Le périnée est intact. L'enfant venu au monde en état de mort apparente est rappelé à la vie par les moyens appropriés. Les suites de couches furent compliquées de fièvre, de lochies fétides, de ballonnement du ventre et de *phlegmatia alba dolens*. Néanmoins la femme guérit.

Dans la *troisième observation* il s'agit encore d'une femme avec un rétrécissement rachitique du bassin, dont le diamètre antéro-postérieur mesure 7 centimètres 1/2. A sept mois et demi, M. Vasseige pratique l'accouchement prématuré. Comme la tête est arrêtée au-dessus du rétrécissement, il applique le forceps Tarnier. Cette application ne présente rien d'anormal, si ce n'est que les manches des branches de préhension sont pour ainsi dire enfoncées dans le périnée et cependant, malgré cela, les cuillers n'embrassent pas bien la tête. Craignant que l'instrument ne lâche prise, M. Vas-

Clichy. — Imp. Paul Dupont, 12, rue du Bac-d'Asnières. — 5, 62-79. *Le Gérant*, G. Masson.

Digitized by Google

seige retire le forceps Tarnier et termine l'accouchement avec le forceps ordinaire.

Quatrième observation. Femme rachitique à terme avec un bassin mesurant 7 centimètres 1/2 d'avant en arrière. Présentation du sommet en variété transversale. Comme l'enfant est vivant, M. Wasseige tente une application de forceps sans grand espoir d'aboutir, parce que la tête présente d'assez fortes dimensions. Le forceps Tarnier est appliqué sans grande difficulté. Mais de fortes tractions, répétées à plusieurs reprises, ne parviennent pas à engager la tête. On retire l'instrument et on termine l'accouchement par la céphalotriptie.

La *cinquième observation* a encore pour sujet une femme dont le bassin est vicié (9 centimètres d'avant en arrière). Cette femme avait subi en ville plusieurs applications de forceps, lorsqu'elle fut envoyée à la clinique de M. Wasseige. Les contractions utérines étaient peu nombreuses, mais fort douloureuses. La vulve était fortement œdématiée. Le fœtus se présentait par le sommet et avait cessé de vivre. M. Wasseige applique le forceps Tarnier. Son articulation est située profondément, malgré cela les cuillers n'embrassent pas bien la tête. Dans la conviction que l'instrument glissera, nous le retirons pour appliquer le forceps ordinaire. Mais celui-ci ne réussit pas à extraire la tête. On emploie alors le forceps scie, mais la scie à chaîne se casse et il faut retirer l'instrument pour recourir à la céphalotriptie. La patiente succombe à une métro-péritonite au bout de six jours.

Dans la *sixième observation*, il s'agit toujours d'une femme avec un bassin rétréci. Le fœtus se présente par le sommet en 2e position, variété postérieure. Application du forceps Tarnier dans la direction du diamètre oblique gauche du bassin, alors que la tête appuie sur le détroit supérieur. La tête étant bien saisie, on dispose le manche tracteur sur lequel on exerce, suivant les règles posées par M. Tarnier, des tractions soutenues et assez énergiques. Sous leur influence, la tête finit par franchir le détroit supérieur et par arriver dans le bas de l'excavation. On continue à exercer les tractions, mais la tête reste immobile. On reconnaît bientôt que l'accouchement ne peut se terminer sans un mouvement de rotation. Aussi réunissant le manche de traction aux manches de préhension, M. Wasseige exerce un mouvement de rotation de la droite vers la gauche, puis tire dans l'axe de la vulve et dégage la tête par un mouvement de déflexion.

Il était nécessaire, Messieurs, de résumer les observations de M. Wasseige pour bien vous faire connaître les conditions dans lesquelles notre confrère s'est placé pour établir son jugement.

J'avoue que je trouve étrange qu'il n'ait choisi comme sujets de

Digitized by Google

ses observations que des femmes présentant des bassins rétrécis et irréguliers, c'est-à-dire des cas *dans lesquels toute espèce de forceps échoue ou peut échouer*. A ce point de vue, la quatrième et la cinquième observation sont sans valeur contre le forceps Tarnier, puisqu'il a fallu recourir à la céphalotriptie.

A l'objection formulée à propos des troisième et cinquième observations que le forceps Tarnier n'est pas assez long pour saisir la tête au-dessus du détroit supérieur, je répondrai par toutes les autres observations dans lesquelles le même opérateur a pu, avec le même instrument et dans des conditions identiques, appliquer exactement les cuillers sur les côtés de la tête. D'ailleurs, si M. Wasseige s'est servi d'un instrument modifié, dont les branches ont été maladroitement raccourcies de 4 centimètres, comme il le dit lui-même, il ne peut s'en prévaloir contre le forceps de M. Tarnier, qui ne présente pas cet inconvénient.

Enfin si, dans la seconde et la sixième observation, la tête s'est arrêtée sur le plancher du bassin et n'a pu être dégagée qu'après un mouvement de rotation artificielle, n'est-on pas en droit d'attribuer ce défaut de la rotation naturelle non à l'instrument, mais à l'irrégularité des bassins sur lesquels on opérait? Du reste, le nouveau forceps n'a-t-il pas réussi, aussi bien qu'on aurait pu le faire avec l'ancien forceps, à produire artificiellement ce mouvement de rotation?

M. Wasseige reconnaît que la première observation est très favorable au forceps Tarnier. « L'application, dit-il, a été facile, la prise de la tête excellente et l'extraction simple. La tête a subi, sous la seule influence d'une traction dans le sens des manches de préhension, son mouvement de descente, de rotation et d'extension. C'est bien là le but désiré, et si toutes les autres applications donnaient le même résultat, l'instrument serait parfait. » Il faut remarquer que dans cette observation, bien qu'on eût affaire à un bassin rétréci, la tête du fœtus était peu volumineuse (diamètre bi-pariétal 7 centimètres, occipito-frontal 10 c. 1/2, sous-occipitaux-lacrymatiques 9 centimètres); c'est précisément à l'heureuse proportionnalité qui existait entre ce bassin rétréci et cette tête petite qu'est dû le succès de l'opération. Dans des conditions semblables, le forceps Tarnier réussira, et en raison de ses qualités réussira mieux que le forceps ordinaire. Mais il ne faut pas lui demander de résoudre des impossibilités obstétricales. Toutes les fois que les diamètres de la tête seront en disproportion notable avec les dimensions du bassin, il échouera à l'égal des autres forceps. Si l'on essaye son application avant de recourir à des moyens plus graves (comme on doit toujours le faire) et si l'on échoue, on n'est pas en droit de dire que l'instrument est mauvais dans tous les cas; on peut seulement conclure qu'il a été insuffisant dans l'espèce.

Digitized by Google

Loin de critiquer les principes théoriques d'après lesquels M. Tarnier a construit son instrument, M. Wasseige les considère comme indiscutables ; il arrive à cette conclusion que, théoriquement, le forceps Tarnier est supérieur aux autres forceps. Cependant, comme il le repousse au point de vue pratique, nous avons lieu de nous demander quelles sont les causes de cette contradiction.

Nous venons d'exposer l'une de ces causes, nous n'y reviendrons pas, c'est le choix fait par l'auteur de cas difficiles dans lesquels l'application du forceps Tarnier ne lui a pas donné de bons résultats.

Les autres causes résident dans son scepticisme à l'endroit de l'utilité pratique de la seconde courbure du forceps Tarnier pour tirer dans l'axe du bassin, et à l'endroit de l'avantage qu'il y a à exercer les tractions le plus près possible du centre de la tête.

Avec un forceps ordinaire, on peut, dit-il, soutenir l'extrémité des manches avec la main gauche et tirer avec la main droite placée près de l'entablure. Par cette manœuvre, qui a été depuis longtemps indiquée par le professeur Pajot et qui est mise en usage par tous les accoucheurs expérimentés, on peut, il est vrai, tirer assez exactement dans l'axe du détroit supérieur et ensuite dans l'axe du bassin à mesure que la tête descend. Mais l'effort qu'il faut faire pour exécuter cette manœuvre est considérable, et s'il y a des résistances il est bientôt impossible de les soutenir. On tire alors surtout sur l'extrémité des manches, bien qu'on ne veuille pas le faire. Dans le forceps Tarnier, au contraire, il est impossible, malgré la fatigue, de ne pas tirer d'une manière correcte.

Il n'est pas absolument indispensable de tirer le plus près possible du centre de la tête fœtale. Mais l'excellence de ce principe posé par M. Chassagny n'est plus à démontrer de nos jours. Si les tractions, par l'intermédiaire de ficelles ou de lacs attachés sur les cuillers du forceps, ont des inconvénients, ces inconvénients n'existent plus avec les tiges métalliques du nouveau forceps.

Enfin, Messieurs, on met sans cesse en avant l'admirable simplicité du forceps ordinaire ; mais cet argument n'a point de valeur, quand on peut faire mieux avec un instrument un peu plus compliqué.

Les accoucheurs rompus à l'usage de l'ancien forceps adopteront difficilement le nouveau, parce que leur habileté supplée à ses défectuosités. Mais je ne crains pas de me tromper en disant que les avantages du forceps Tarnier lui assureront la préférence par ceux qui nous suivront.

Discussion sur le rapport de M. Polaillon.

M. Tarnier. En prenant la parole, je tiens à remercier M. Polaillon des idées qu'il a énoncées sur mon forceps. J'ai l'honneur

Digitized by Google

de connaître M. Wasseige et j'ai la plus grande estime pour sa personne et pour ses travaux. J'aurais donc été très heureux d'être approuvé par lui. Mais il n'en est pas ainsi, et je me trouve conduit à rechercher les motifs de son appréciation défavorable. M. Wasseige a réuni six observations de bassins rétrécis et voici comment on doit les grouper :

Dans la première observation, l'application du forceps est facile; l'instrument rend ce qu'il promettait, tout marche très bien, c'est un parfait instrument, au dire de M. Wasseige. Examinons les cinq autres observations.

Dans la seconde et la sixième, le forceps est appliqué au détroit supérieur; on amène facilement la tête dans l'excavation; c'est déjà un succès. On exerce de nouvelles tractions, mais la tête résiste, parce qu'elle n'a pas accompli spontanément son mouvement de rotation. On exerce alors les tractions en faisant tourner artificiellement la tête avec mon forceps et tout se termine heureusement.

Dans ces deux observations, mon forceps a eu comme avantage d'amener facilement la tête dans l'excavation, puis il a agi comme le forceps ordinaire; au résumé, ces deux cas lui sont favorables.

La quatrième observation est un exemple de rétrécissement du du bassin très considérable ; la tête n'est pas venue, mais elle était très volumineuse; il y avait disproportion entre ce volume et le passage, et il a fallu broyer la tête. Ce fait ne prouve donc rien, ni pour ni contre mon forceps.

Enfin, dans le troisième et le cinquième fait, le bassin est également très rétréci. On applique l'instrument sans succès. Pourquoi? Parce que les tiges de traction sont trop courtes et se cachent dans la vulve. Ce sont là les deux seules observations qui paraissent défavorables à mon forceps. Je vais donc les discuter.

J'ai appliqué environ soixante fois cet instrument, quelquefois en ville, le plus souvent à la Maternité. Je n'ai jamais eu d'échecs. J'ai eu, entre autres cas difficiles, une femme primipare à bassin rétréci, obèse; ses parties génitales étaient très chargées de graisse et avaient ce volume que vous connaissez bien. Dans ce cas essentiellement défavorable, l'instrument s'est bien placé, il a été très suffisant comme longueur.

Comment donc expliquer les échecs de M. Wasseige? Je puis le dire avec lui : il s'est servi d'un forceps trop court, plus court de 4 centimètres que le modèle dont je me sers. Et en effet, depuis que j'ai imaginé mon forceps, j'ai fait fabriquer par M. Collin plus de trente modèles divers; les uns sont bons, d'autres médiocres, il en est de mauvais.

Mais à côté de M. Collin qui a suivi mes instructions, d'autres

Digitized by Google

fabricants ont créé des forceps souvent très défectueux auxquels je n'ai jamais songé et qu'ils vendent cependant sous mon nom. M. Wasseige s'est servi de l'un de ces modèles imparfaits; il s'est servi d'un forceps trop court, qui a été insuffisant deux fois sur six, pour cette unique raison. Je ne suis pas, du reste, très heureux avec les accoucheurs belges. M. Hubert, de Louvain, m'a fait l'honneur de décrire mon forceps; mais il a surtout pris soin de reproduire toutes les critiques qui en avaient été faites; il en a même publié des dessins auxquels je suis absolument étranger. Ceci m'oblige à vous donner les caractères de mon instrument, à l'aide desquels on reconnaît le forceps Tarnier :

1° Longueur totale de l'instrument, 42 centimètres;

2° Distance mesurée de l'extrémité des cuillers au pivot, 27 centimètres;

3° Distance mesurée de l'extrémité des cuillers à l'extrémité des tiges de traction, 27 centimètres;

4° Écartement existant entre les extrémités des deux cuillers quand l'instrument est articulé à vide, 2 centimètres;

5° Poignée transversale s'articulant avec les tiges de traction à l'aide d'un verrou;

6° Manches des branches de préhension recouverts de plaques de corne.

En terminant, je dirai que toutes les fois qu'on publiera des faits défavorables obtenus à l'aide d'un instrument ne remplissant pas les conditions précédentes, je renierai la paternité de ce forceps.

Communication de M. Chauvel, *membre correspondant.*

Inversion utérine. — Métrorrhagies. — Insuccès des tentatives de réduction. — Amputation de la partie inversée par la ligature élastique. — Guérison.

Les observations d'amputation de l'utérus inversé au moyen de la ligature élastique ne sont pas encore tellement nombreuses, qu'il n'y ait intérêt à publier les faits nouveaux. Dans un mémoire présenté à l'Association française et publié dans la *Gazette hebdomadaire* du 11 octobre 1878, M. le professeur Courty, de Montpellier, a tracé, d'une façon magistrale, les règles à suivre dans le traitement de l'inversion utérine. Je me suis scrupuleusement conformé dans ma conduite aux principes posés par ce maître éminent.

Marie A..., 18 ans, entre à l'hôpital d'Orléansville (Algérie), le 2 octobre 1878. Premier accouchement il y a 8 mois. L'extraction du délivre

Digitized by Google

fut tentée rapidement, presque immédiatement après la sortie de l'enfant. Le placenta fut arraché en entier, mais avec des efforts assez violents, de vives douleurs et une hémorrhagie considérable qui persista sans interruption pendant trois semaines. Les docteurs W. et B., appelés le lendemain de l'accouchement, reconnurent immédiatement le renversement de la matrice, mais il leur fut impossible d'en obtenir la réduction.

Depuis ce moment, aucune nouvelle tentative n'a été faite. A chaque époque menstruelle, l'hémorrhagie se reproduit, douloureuse et abondante ; l'écoulement sanguin se prolonge pendant 15 jours, 3 semaines, et reparaît sous les influences les plus légères. La malade ne marche qu'avec difficulté, les douleurs dans le bas-ventre sont continuelles, les selles rares et pénibles, l'anémie profonde. Ces troubles, joints à un écoulement purulent, fétide, excessivement abondant, rendent tout travail impossible.

Ventre souple, sensible dans la région hypogastrique. Dans le vagin, tumeur arrondie, molle, dépressible, peu douloureuse au toucher. Après quelques jours de repos et des injections vaginales avec une solution d'alun et de perchlorure de fer, l'écoulement sanguin cesse, et l'examen devient possible.

11 *octobre*. Le palper abdominal, seul, ne fait pas constater la présence de l'utérus au-dessus des pubis. Au toucher vaginal, debout, la tumeur est rapprochée de la vulve, et assez dure. La malade couchée, on constate dans le vagin une tumeur arrondie, lisse, molle, facile à déprimer, mais revenant immédiatement sur elle-même, de la grosseur d'une moyenne orange. Son pédicule est très large et entouré par un bourrelet circulaire, formé par les lèvres du col utérin. Le doigt pénètre facilement entre ce bourrelet et le pédicule de la grosseur, mais il est presque immédiatement arrêté, et on s'assure aisément qu'il y a continuité des tissus entre ce pédicule et les lèvres du col utérin. En dehors du bourrelet cervical, les culs-de-sac vaginaux présentent la profondeur normale. L'examen n'est pas très douloureux, mais il occasionne une assez forte perte de sang.

Le doigt peut mouvoir la tumeur dans tous les sens ; mais la main gauche déprimant l'hypogastre ne sont rien remuer sous les doigts.

Au toucher rectal, on constate la présence de la grosseur saillante vers l'intestin, le rebord circulaire du col, et au-dessus quelque chose de résistant ; mais le doigt n'arrive pas jusqu'au fond de bouteille, que *Courty* signale comme formé par le fond de l'utérus inversé. La combinaison du toucher rectal avec le cathétérisme vésical, pratiqué avec une sonde d'homme, dont la concavité est tournée vers le sacrum, ne nous réussit pas mieux. Impossible d'amener au contact le bec de la sonde et le doigt placé dans l'intestin. Nous en concluons que l'inversion n'est sans doute qu'incomplète.

L'examen au spéculum montre au fond du vagin la tumeur lisse, d'un rouge vineux, veloutée, baignée par du muco-pus sanguinolent. A sa surface, aucun orifice qui rappelle l'ouverture normale du col, pas plus que les ouvertures des trompes. Autour de son pédicule,

Digitized by Google

presque aussi volumineux que la grosseur même, on distingue nettement un bourrelet circulaire. Une sonde s'engage facilement entre les deux, mais après avoir parcouru 1 à 1/2 centimètre, elle est arrêtée au fond de la rigole et sur aucun point elle ne peut pénétrer plus profondément. Un léger effort de la malade rend la tumeur plus grosse et la pousse entre les valves du spéculum, presque jusqu'à l'orifice vulvaire, mais la moindre poussée avec le doigt la fait rentrer au fond du vagin. Si on fait lever la patiente, la tumeur ne descend pas subitement, mais reste à demi-chemin du conduit vaginal.

Cette exploration complète ne permettait aucun doute sur le diagnostic, l'inversion de l'utérus était indiscutable. L'hémorrhagie abondante occasionnée par l'examen s'arrêta rapidement par l'emploi d'injections astringentes.

N'ayant pas encore connaissance du mémoire de M. le professeur *Courty*, et du succès obtenu par lui à l'aide du pessaire à air de *Gariel*, je me décidai à essayer la réduction par des manipulations directes.

15 *octobre*. La malade anesthésiée, j'appliquai le spéculum bivalve de *Cusco*, et saisissant l'utérus avec des pinces de *Museux*, je l'amenai sans efforts jusqu'au dehors de la vulve. L'inversion s'était complétée, le bourrelet circulaire formé par les lèvres du col avait presque complètement disparu. Rien de plus facile, en ce moment, que de constater *de visu* la continuité du pédicule de la tumeur avec le col utérin. Lavée avec une solution phéniquée, la surface de la grosseur se montre tout à fait uniforme, l'examen le plus attentif ne fait pas découvrir les orifices des trompes.

Introduisant dans le rectum le médius et l'index droits, je sens parfaitement la bride formée par les ligaments utéro-sacrés. Les doigts recourbés en crochet l'accrochent aisément de chaque côté et maintiennent le col dans la concavité du sacrum. Avec la main gauche, j'embrasse la tumeur et la fais rentrer dans le vagin, et la maintenant à l'ouverture de ce conduit, je presse avec le pouce au fond de la rigole formée par la saillie des lèvres pour obtenir la réduction des parties sorties les dernières. Mais ces tentatives échouent. Où bien, sous la poussée des doigts, l'utérus bascule complètement, et son fond se portant en arrière, la bride saillante formée par les ligaments utéro-sacrés s'efface complètement, cesse de fournir un point d'appui à l'action de la main droite, et la manœuvre est à reprendre ; ou bien l'index et le médius droits, rapidement fatigués, se rapprochent et forment une sorte de pince qui s'oppose à la rentrée du corps de l'utérus, plus qu'elle ne la favorise.

Les lèvres du col, souples, molles, non contractées, n'indiquent pas l'utilité des débridements conseillés par quelques auteurs. Après vingt minutes d'efforts modérés, après avoir alternativement employé la main droite et la main gauche pour fixer les ligaments utéro-sacrés, je m'arrête, les doigts horriblement fatigués, sans avoir obtenu le moindre résultat.

Appuyant fortement la main gauche sur l'hypogastre pour empêcher l'utérus de remonter (manœuvre parfaitement inutile, j'en fus rapide-

Digitized by Google

ment convaincu), j'exerçai sur le fond de la tumeur des pressions lentes et progressives, mais toujours prudentes, d'abord avec la main droite portée dans le vagin et embrassant la grosseur comme une hernie qu'on cherche à réduire, puis avec un fort tampon d'ouate porté par une pince. L'utérus, sous la pression, fuyait au fond du vagin, mais de réduction, aucune apparence.

L'hémorrhagie, assez forte, s'arrête rapidement, et ces tentatives prolongées ne sont suivies d'aucun accident. Leucorrhée abondante, écoulement pendant quelques jours de muco-pus sanguinolent, très fétide.

La malade est mise à un régime tonique, l'état général s'améliore, les règles arrivent vers la fin du mois et ne durent que cinq jours; mais l'écoulement purulent persiste au même degré.

10 *novembre.* — Le toucher vaginal montre que les parties sont revenues au même état qu'à l'entrée de Marie A... à l'hôpital. Je place dans le vagin un pessaire en caoutchouc, à air, de Gariel, modérément gonflé et maintenu par un bandage en T... Quelques douleurs légères dans la journée et le lendemain.

12 *novembre.* — Le pessaire bien en place est gonflé plus fortement. Douleurs de contractions dans la journée, parfaitement supportables. Ecoulement de pus sanguinolent. Repos absolu, au lit; injections détersives fréquentes.

14 *novembre.* — J'insuffle le pessaire au maximum; il est très bien supporté, n'amène par de fortes douleurs utérines. L'appétit est conservé; pas de fièvre, pas de douleurs du ventre à la pression.

19 *novembre.* — L'abondance de l'écoulement sanguin nous oblige à ôter le pessaire; l'inversion est la même, aucun commencement de réduction; l'hémorrhagie s'arrête dans la soirée.

23 *novembre.* — Je réapplique le pessaire à air, avec tout le soin possible, pour que la pression s'exerce bien sur le fond de la tumeur, et, dans le but de déterminer des contractions utérines, j'ai porté la dilatation de la poche élastique immédiatement à son maximum. Dans la journée, quelques douleurs qui se calment le soir, mais sont suivies d'une hémorrhagie tellement abondante, malgré des injections astringentes répétées et des compresses froides sur les cuisses et à l'hypogastre, que je me décide à ôter l'instrument, le 24 novembre, après 24 heures d'application; la tumeur n'est aucunement modifiée.

9 *décembre.* — Après quelques jours de repos, traversés par une métrorrhagie spontanée, facilement arrêtée, je me décide, sur les instances de la malade, à tenter de nouveau l'emploi du pessaire à air. Cette tentative n'est pas plus heureuse que les deux précédentes; le sang arrive à flots, dès le 11 décembre, et sans qu'il se soit produit la moindre colique utérine. La poche enlevée, l'hémorrhagie disparaît rapidement. Evidemment, il n'y a plus à compter sur ce moyen d'action.

La malade dont le moral est affecté, et qui se voit dans l'impossibilité de gagner sa vie, me demande d'en finir, même au prix d'une opé-

Digitized by Google

ration. Avant d'en venir à l'amputation de l'utérus, moyen extrême, j'obtiens de tenter une fois encore la réduction manuelle.

Mes premiers essais m'avaient parfaitement montré que le point difficile est la fixation du col utérin pendant les manœuvres. Appliquer des érignes doubles ou des pinces de Museux sur le bourrelet du col, c'était s'exposer à des déchirures du tissu, à des inflammations consécutives, sans aucune sécurité pour la fixation recherchée. Un instant, je songeai à passer de chaque côté, dans les lèvres du col, une anse de fil ciré, fort, résistant, dont les chefs seraient confiés aux aides chargés de maintenir les membres inférieurs. Je reculai devant la crainte de voir céder les tissus.

Mais un point surtout m'avait frappé dans ma première tentative, et j'avais décidé de modifier au besoin le procédé, si bien et si méthodiquement décrit par le professeur *Courty* dans son Traité des maladies de l'utérus. Maintenir avec l'index et le médius de la main droite les ligaments utéro-sacrés, tendus par l'abaissement de l'utérus, est chose fort pénible; si la manœuvre se prolonge, les doigts fatigués tendent à se rapprocher, et s'opposent alors au passage de la partie inversée au travers du canal déjà trop resserré, formé par le col utérin. Pour obtenir la dilatation de cet anneau musculaire, il faut que la traction exercée par les doigts se fasse en arrière et en dehors, les phalangettes recourbées en crochet venant prendre point d'appui vers les parties latérales du bassin, vers les tubérisites ischiatiques. Or une telle action ne peut être obtenue en se servant de l'index et du médius, si ce n'est au prix d'une fatigue excessive et seulement pendant un instant.

24 *décembre*. — La malade anesthésiée, et la tumeur amenée doucement avec les doigts au dehors de la vulve, pour faire saillir les ligaments utéro-sacrés, j'introduis mon indicateur droit dans le rectum, j'accroche le ligament utéro-sacré droit et le maintiens, en pressant presque directement en dehors vers la cuisse de la malade. Un de mes collègues, le Dr *Breton*, placé au côté gauche, introduit dans l'intestin son indicateur gauche, accroche le ligament utéro-sacré et le maintient en pressant de côté. La manœuvre s'exécute très facilement, la dilatation de l'anus n'a rien d'excessif, les doigts fixateurs n'agissant que par leur phalangette repliée, et l'immobilité de l'utérus est maintenue presque sans fatigue pendant un temps suffisant.

Cette fois encore, toutes mes tentatives restent vaines. Successivement, avec les doigts de la main gauche et surtout avec le pouce, j'agis sur les fonds du sillon utéro-cervical, sur les côtés de la tumeur pour faire rentrer une des cornes (*Courty*), sur la tumeur entière ; je n'obtiens aucun résultat.

Vers la fin de l'opération, mes tentatives furent considérablement gênées par les poussées instinctives de la malade, qui projetaient l'utérus en avant. Plusieurs fois déjà, j'ai remarqué, pendant des opérations sur l'utérus ou le rectum, ces mouvements d'expulsion, qui se produisent même alors que l'anesthésie est portée à ses dernières limites.

Digitized by Google

L'hémorrhagie avait été considérable, et continuait malgré des lavages répétés avec une solution fortement astringente. Je n'étais pas sans inquiétude sur les suites d'un traumatisme aussi prolongé, tant du côté de l'utérus que du côté du rectum.

Cependant tout se passe pour le mieux. Quelques douleurs dans la défécation; un écoulement de sang pur pendant 36 heures, puis de pus sanguinolent pendant 2 jours, et tout rentra dans l'ordre; mais la patiente était épuisée, moralement surtout.

2 *janvier.* — Métrorrhagie légère, rapidement arrêtée. Leucorrhée purulente toujours considérable. La malade réclame une opération radicale. Convaincu de l'impossibilité de la réduction, et désireux de mettre cette pauvre fille en position de gagner sa vie, je me décidai, non sans hésitation, je l'avoue, à pratiquer l'amputation de l'utérus inversé par la ligature élastique.

7 *janvier.* — L'intestin vidé avec soin, la malade anesthésiée, j'amène la tumeur hors de la vulve, en l'attirant doucement avec les doigts. De nouveau, je constate la continuité du pédicule de la grosseur avec le bourrelet circulaire formé par les lèvres du col. Après avoir doucement comprimé la tumeur pour en chasser le sang, je presse entre deux doigts son pédicule, de bas en haut, dans le but de repousser une anse d'intestin qui, chose possible quoique peu probable, pourrait s'être insinuée dans la cavité de l'utérus inversé. L'anse métallique d'un serre-nœud est alors appliquée sur le pédicule, au-dessous des doigts et du bourrelet cervical, et la constriction poussée jusqu'à ce que le sang cesse de suinter à la surface de l'utérus. Protégeant les parties voisines avec des attelles épaisses de carton, je trace immédiatement au-dessous de l'anse métallique, avec un cautère porté au rouge sombre, un sillon de quelques millimètres de profondeur. Dans ce sillon, je place ma ligature élastique, formée par un tube de caoutchouc (tube à drainage) de 4 millimètres de diamètre environ, dont j'avais au préalable éprouvé la solidité. La ligature est assez fortement serrée, et ses deux chefs sont fixés par un fil ciré. J'ai soin de conserver aux chefs du tube élastique ainsi qu'aux bouts du fil ciré une longueur assez grande pour que la tumeur rentrée dans le vagin, ils sortent au dehors de la vulve et servent de guides en cas de besoin.

Le serre-nœud enlevé, je lave l'utérus avec une solution phéniquée à 1 0/0; je nettoie le vagin par quelques injections détersives, et je repousse doucement la tumeur et les liens au fond du conduit vaginal. Pas une goutte de sang.

La malade est reportée dans son lit, couchée sur le dos, les cuisses rapprochées et légèrement fléchies. L'immobilité absolue lui est recommandée. Douleurs vives, immédiates.

5 *heures du soir.* — Les douleurs persistent, violentes, surtout dans le vagin, le bas-ventre et les reins. Une pilule d'extrait d'opium de 1 centigramme toutes les heures. Pommade mercurielle belladonée en larges onctions sur le ventre. Eau de Seltz. Potion avec 5 grammes d'hydrate de chloral. Injection sous-cutanée de 2 centigrammes de chlo-

Digitized by Google

rhydrate de morphine, à 9 heures le soir, en raison de l'intensité des douleurs. Température 37° 8. Pas de vomissements, la nuit n'est pas trop mauvaise.

8 *janvier*. — Injections vaginales avec dose phéniquée à 1 0/0, très douloureuses. Ventre non ballonné; mixtion facile. Les douleurs, légères le matin, augmentent dans la soirée, surtout dans les reins. Pouls fréquent, peau chaude. Écoulement par le vagin de liquide séreux, non odorant. Pas de vomissements.

Extrait thébaïque, 5 centigrammes. Chloral, 5 grammes. Onctions belladonées. Injection de chlorhydrate de morphine, 2 centigrammes.

Température axillaire : — matin : 37,4 — soir : 38,1.

9 *janvier*. — Nuit passable. Écoulement vaginal séro-purulent, peu odorant. Peau chaude et sèche de la main, ventre souple; douleurs persistantes. Injections phéniquées très pénibles; sensation de brûlure. Abrutissement opiacé. Mange un peu. Pas de vomissements.

Extrait d'opium, 5 centigrammes. Chloral, 2 grammes. Le soir, injection de morphine.

T. A. : — matin : 37,6 — soir : 38,5.

10 *janvier*. — Nuit bonne. La malade s'étant levée pour changer de lit, malgré ma défense, les douleurs deviennent plus vives le soir; pouls fréquent, peau chaude. Pas de vomissements.

Extrait d'opium, 3 centigrammes. Chloral, 5 grammes. Pommade belladonée en larges onctions sur le ventre.

T. A. : — matin : 37,6 — soir : 38,5.

11 *janvier*. — Bien, peu de douleurs. Injections phéniquées.

T. A. : — matin : 37,6 — soir : 38,1.

12 *janvier*. — Nuit mauvaise, agitation. Pas de ballonnement du ventre, mais douleur de la pression dans la fosse iliaque droite. N'a pas eu de selles depuis l'opération, soit cinq jours. Le soir, la figure est violacée, cependant il n'y a pas de fièvre.

Même prescription.

T. A. : — matin : 36,5 — soir : 37,5.

13 *janvier*. — Nuit agitée. Écoulement vaginal séro-purulent, peu abondant et presque sans odeur. Les injections phéniquées sont toujours cuisantes et très douloureuses, quoique faites avec beaucoup de précautions. Anorexie. Pas de selles.

Le toucher vaginal, pratiqué très doucement, montre que la tumeur gonflée, dure, chaude, douloureuse à la pression, remplit complètement la cavité vaginale. Je n'insiste pas pour arriver jusqu'au lien constricteur.

Extrait thébaïque, 5 centigrammes en 5 pilules. 2 paquets de rhubarbe d'un gramme chaque. Chloral, 5 grammes pour la nuit.

T. A. : — matin : 36,8 — soir : 37,2.

14 *janvier*. — Quelques selles ont amené un grand soulagement. Les injections phéniquées, toujours douloureuses, sont remplacées par des injections avec une solution de chlorure de zinc, 2 grammes pour un litre d'eau.

Digitized by Google

T. A. : — matin : 36,1 — soir : 37,2.
15 *janvier.* — T. A. : — matin : 37 — soir : 37,2.
16 *janvier.* — T. A. : — matin : 36,5 — soir : 37.

Dans la nuit, la malade est prise de coliques violentes qui amènent plusieurs selles, presque coup sur coup. Dans ses efforts, elle expulse un corps grisâtre, volumineux, qui est jeté avec les matières; la patiente l'a pris pour un caillot de sang.

17 *janvier.* — T. A. : — matin : 36,4 — soir : 37.

18 *janvier.* — État excellent, ventre souple et indolore. A l'examen, douleur à l'entrée de la vulve dont les parois sont un peu gonflées. Lentement, je glisse l'index le long de l'anse de caoutchouc, et j'arrive au fond du vagin sans trouver trace de la tumeur utérine. Doucement je tire sur les chefs du tube de caoutchouc, qui casse sous la traction et est amené au dehors. L'anse élastique est intacte, et entraîne avec elle une sorte de cylindre *charnu*, à peine de la grosseur du petit doigt, de couleur grisâtre et imprégné de pus. Au fond du vagin le doigt constate quelque chose, comme un bourgeon mollasse, insensible, mais aucune trace de la tumeur primitive. J'étais fort surpris du résultat, et cherchais en vain à m'expliquer la disparition complète de l'utérus inversé. Je me demandais si la pression lente, continue, exercée par le sac élastique, n'avait pas eu pour résultat de faire rentrer la portion inversée, l'anse de caoutchouc glissant peu à peu de haut en bas, à mesure que se faisait la réduction. Cependant le toucher montrait que la matrice n'avait pas repris sa forme normale. C'est alors seulement que la malade me parla du corps expulsé dans la nuit du 16, et jeté avec les selles.

A partir de ce moment, l'écoulement purulent diminua rapidement sous l'influence d'injections légèrement astringentes; la malade ne voulut plus garder le lit, se leva bientôt tout le jour, et après un dernier examen, sortit de l'hôpital en parfaite santé à la fin de janvier. Elle est actuellement en condition, et peut se livrer aux plus rudes travaux sans douleur et sans fatigue.

26 *janvier.* — Au toucher vaginal, on sent au fond du canal une sorte de paroi lisse, uniforme, molle, peu sensible, bornée par une sorte de bourrelet circulaire, à peine élevé de quelques millimètres, et formé par les lèvres du col utérin. C'est le même bourrelet qui entourait le pédicule de la tumeur avant l'opération. Les culs-de-sac utéro-vaginaux ont leur profondeur normale ou à peu près. On ne constate rien qui rappelle le corps de la matrice, et l'extrémité du doigt n'a pas conscience de la présence d'une ouverture au milieu de cette surface plane qui ferme en haut le conduit vaginal. Le toucher rectal, seul, ou combiné avec la palpation hypogastrique, ne donne pas d'indication précise sur la présence ou l'absence du corps de la matrice. Il est juste de remarquer que le vagin étant très long, le doigt atteint à peine sa paroi profonde.

Au spéculum, on voit au fond du vagin, bien déplissé, une surface rouge, granuleuse, régulière, de 3 à 4 centimètres de diamètre dans le sens transversal, un peu moins d'avant en arrière, bordée par un

Digitized by Google

bourrelet très léger, offrant l'aspect des lèvres du col distendues et écartées. Au centre de cette surface, un mucus épais, visqueux, blanc, fort difficile à détacher au pinceau. En pressant légèrement pour enlever cette matière, on éprouve la sensation d'une paroi mince, peu résistante, aisée à déprimer. Cette couche de mucus cache une fente linéaire, transversale, de 1 à 1 centimètre 1/2 de largeur, sans aucun froncement des lèvres, sans aucune trace de tissu cicatriciel.

Peut-être eût-il été intéressant d'engager une sonde dans cet orifice pour en mesurer la profondeur, mais cette exploration me parut tellement dangereuse que je ne m'y arrêtai pas.

Restait à examiner le cylindre de tissus entraîné par l'anse élastique. La perte de la tumeur m'avait été fort pénible, car elle laissait planer quelques doutes sur la réalité de l'amputation utérine. De plus, son examen histologique présentait un très grand intérêt.

Déjà dans un essai d'amputation du prépuce par deux anses de fil élastique, comprenant chacune une des moitiés latérales de cet organe, j'avais constaté que le lien de caoutchouc n'agissait pas, dans ces conditions, par section directe, ulcérative, au point comprimé, mais bien en déterminant la mortification des tissus, mortification qui pouvait s'étendre à plusieurs millimètres au delà du lien constricteur. L'action du fil élastique m'a paru différente dans le cas où l'anse est appliquée sur des parties qui conservent par ailleurs leurs connexions vasculaires. Ainsi dans la section dorsale du prépuce suivant le procédé de *Jude Hüe* de Rouen.

Quoi qu'il en soit, je constatai que l'anse de caoutchouc appliquée sur l'utérus inversé était restée intacte, et enserrait un petit cylindre de tissu de 3 à 4 millimètres de diamètre au niveau du lien, et se renflant en tablier de chaque côté, de manière à présenter près d'un centimètre d'épaisseur. La longueur totale de ce bouchon était de 1 centimètre 1/2 environ. Débarrassé du pus dont il était imprégné, il offrait à la vue trois parties d'aspect différent. Au milieu, point d'application du fil élastique, un anneau étroit, de tissu blanc, nacré, dense et très résistant. Au-dessus du lien, un tissu rougeâtre, rappelant le tissu utérin, assez consistant, une section assez régulière, et une surface extérieure lisse et unie.

Au-dessous du lien, un tissu grisâtre, mou, friable, comme une escarrhe encore imprégnée de pus, une surface irrégulière et effilochée. Sur la coupe, aucune trace de cavité n'était reconnaissable. Au microscope, dans la partie au-dessus du lien, on reconnaît encore par places les fibres-cellules du tissu utérin avec leur disposition normale. Il en est de même, mais à un degré beaucoup moindre, dans l'anneau de constriction, après durcissement dans l'alcool. Quant à la partie placée au-dessous de l'anse élastique, je n'y ai trouvé, après dissociation, que des globules granuleux en masses plus ou moins irrégulières et des masses de pigment. J'ajoute que mes connaissances micrographiques et mes moyens d'étude fort limités ne m'ont pas permis un examen plus complet.

Mais si imparfait qu'il soit, cet examen me permet de conclure que

Digitized by Google

le résultat cherché, l'amputation de la partie inversée, a été obtenu, et que l'anse élastique n'a pas agi par ulcération des parties directement comprimées, mais par la mortification des tissus au-dessus et au-dessous, et à une certaine distance du lien constricteur.

Cette observation montre une fois de plus l'innocuité de la ligature élastique, appliquée à l'amputation de l'utérus inversé. Ainsi que l'a si bien dit M. le professeur *Courty*, avec le repos absolu et des injections détersives fréquentes, cette opération, qui s'accompagne forcément de la lésion du péritoine, est remarquable par son extrême simplicité. Si les douleurs sont violentes dans les premiers jours, on y remédie aisément par les opiacés à l'intérieur ou la morphine en injections sous-cutanées. Peut-être, cependant, serait-il bon de ne pas maintenir la constipation trop longtemps pour éviter une agitation nerveuse, telle qu'elle s'est produite chez notre malade vers le cinquième jour.

Ainsi que l'indiquent les températures axillaires, prises chaque jour, matin et soir, jusqu'au 17 janvier, la fièvre est restée très modérée. Le troisième et le quatrième jour, le thermomètre donne 38°,5 le soir, 37°,6 seulement le matin, puis la chaleur tombe dès le cinquième jour dans les limites normales.

La chute de la partie inversée est, sans doute, d'autant plus rapide, que la constriction est plus énergique. Ici, la tumeur s'est détachée dès la fin du neuvième jour. J'étais loin de m'y attendre, surtout après mon examen du 13 janvier. Je n'avais pas serré le lien d'une façon très énergique, et je craignais, au contraire, d'être obligé d'augmenter la constriction. C'est dans cette crainte que j'avais conservé aux chefs du tube de caoutchouc une très grande longueur. Leur sortie de la vulve m'eût permis d'attirer aisément la tumeur au dehors. Pour éviter la perte de la partie amputée, en cas de chute spontanée, avant le terme attendu, il est nécessaire de faire conserver les selles et les urines, et de les examiner chaque jour.

Une dernière question se présente : Que vont devenir les fonctions génitales, avec ce moignon d'utérus qui conserve encore un rudiment de cavité ? Jusqu'ici je n'en ai rien appris, mais j'ai fait promettre à mon opérée de se présenter à l'hôpital dans quelques mois. Un nouvel examen permettra de constater l'état physique des parties, en même temps que l'interrogatoire nous renseignera sur les conditions de la menstruation.

Discussion.

M. Guéniot. Une simple remarque : M. Chauvel a-t-il mis en pratique tous les procédés de réduction qu'on a proposés ? A-t-il eu recours au ballon en caoutchouc, qui a donné un certain nombre de succès ? Je rappellerai aussi que l'an dernier M. Hüe de Rouen a adressé à la Société un travail avec une observation détaillée de renversement de l'utérus excisé par la ligature élastique et suivi de guérison.

Digitized by Google

M. Forget demande s'il n'est pas fait mention dans l'observation de l'expulsion d'un corps grisâtre ; il lui est répondu : oui.

M. Tillaux. Je tiens à exprimer le regret que M. Chauvel n'ait pas fait l'examen de la tumeur ; c'est qu'en effet on peut élever quelques doutes sur la nature de la tumeur enlevée. Si la section a porté sur le fond même de l'utérus, s'il a été excisé, je ne puis comprendre qu'il reste encore un cavité utérine. Or, la tumeur était volumineuse et par conséquent M. Chauvel a dû enlever le fond de l'utérus. Aussi me semble-t-il qu'il y a lieu de faire quelques réserves et de se demander si M. Chauvel ne s'est pas trouvé en présence d'un corps fibreux implanté dans l'utérus par un pédicule étroit ; je crois qu'on ne peut accepter ce fait sans un contrôle plus approfondi.

M. Forget. L'observation de M. Tillaux ne paraît très judicieuse et je viens l'appuyer par une courte argumentation. M. Chauvel s'exprime ainsi : « J'ai saisi la tumeur, en l'amenant hors de la vulve, et j'ai de nouveau constaté une rainure circulaire et la présence d'un bourrelet circulaire autour du pédicule. Je me demande quelle est la signification de ce bourrelet, si l'utérus était entièrement inversé, et à quoi correspond cette gouttière surmontée par un bourrelet. » Il me paraît judicieux de trouver un manque de clarté dans la narration de notre collègue.

M. Houel. L'observation de M. Chauvel me paraît très démonstrative, et lorsqu'il a rappelé le mécanisme de l'accouchement chez sa malade, il a indiqué que le placenta a été extrait avec brusquerie, et qu'il s'est produit une abondante hémorrhagie. C'est le mécanisme ordinaire des inversions utérines. Un polype inséré sur le fond de l'utérus peut amener le même résultat ; mais pour cela il doit être volumineux. Le musée Dupuytren possède une pièce de M. Gosselin dans laquelle un polype avait ainsi renversé l'utérus, mais il a le volume des deux poings. Or, il est difficile de comprendre, il est certain même qu'une tumeur de ce volume n'aurait pas échappé à l'attention de M. Chauvel. Notre collègue ne parle pas d'ailleurs d'une cavité véritable, mais d'un moignon au centre duquel se trouve une dépression ; cette dépression est la suite nécessaire de l'opération. Je crois donc à une inversion réelle.

M. Verneuil. Il ne peut rester aucun doute sur le diagnostic posé par M. Chauvel ; il existe en effet un détail décisif dans la manière dont se faisait l'hémorrhagie. M. Chauvel a eu l'occasion de procéder à un examen à ce moment et il a constaté que l'hémorrhagie avait pour origine la surface entière de la tumeur, chose qui n'appartient qu'au renversement. Mais en outre l'inversion totale

Digitized by Google

est extrêmement rare, et s'il en avait été ainsi, la section eût porté sur le vagin ; mais dans ce cas l'inversion était incomplète, et ainsi s'explique au toucher la présence du bourrelet formé par le col. La tumeur ayant été enlevée et la guérison obtenue, M. Chauvel prend soin de nous dire qu'il restait un petit moignon avec une apparence de cavité, et en n'explorant pas cette cavité, je trouve que M. Chauvel s'est conduit avec sagesse. Aussi n'ai-je aucun scrupule à dire que l'observation de notre collègue est très complète et très concluante.

M. Tarnier. Je suis de l'avis de Verneuil, et je trouve la preuve de l'inversion utérine dans la manière dont la maladie s'est produite. Une femme accouche rapidement, trop vite ; on exerce une traction brusque sur le placenta, une tumeur apparaît; M. Chauvel, appelé peu d'instants après l'accouchement, constate l'existence de cette tumeur. Ce ne peut être que l'utérus renversé. C'est le mécanisme ordinaire de l'inversion que j'ai eu l'occasion d'observer plusieurs fois.

Discussion sur l'ostéomyélite.

M. Berger. La Société de chirurgie, en maintenant à l'ordre du jour la discussion sur la périostite, me semble s'être préoccupée surtout de la distinction que l'on cherche à établir entre la périostite phlegmoneuse et l'ostéomyélite des adolescents. Les affections désignées sous les noms de périostite rhumatismale (Schutzenberger), de périostite phlegmoneuse (Boeckel), d'ostéite épiphysaire aiguë des adolescents (Gosselin), d'ostéo-périostite juxta-épiphysaire (Gamet), de décollement spontané des épiphyses (Klose), d'ostéomyélite et d'abcès sous-périostiques aigus (Chassaignac), de nécrose aiguë, d'ostéite aiguë (Spillmann), de médullite aiguë (Culot), de périostite diffuse (Giraldès), présentent-ellés des caractères différentiels tirés de leurs symptômes, de leur marche, de leurs terminaisons, tels qu'il soit possible de leur établir un diagnostic et un pronostic différents ?

M. Chassaignac, dans un remarquable mémoire sur les *abcès sous-périostiques aigus*, et plus tard dans un *traité de la suppuration et du drainage chirurgical*, signalait déjà entre les abcès sous-périostiques dépendant de la périostite phlegmoneuse et ceux qui résultent de l'ostéomyélite des différences qu'il classait sous les quatre chefs suivants :

L'abcès sous-périostique aigu, d'après lui, serait caractérisé.

1° Par la fluctuation précoce, précédent l'empâtement ;

2° Par la forme de l'œdème douloureux qui l'accompagne et qui

Digitized by Google

n'est pas limité par un bourrelet analogue à celui que l'on trouve dans l'ostéomyélite ;

3° Parce que l'abcès sous-périostique aigu ne s'accompagne ni de la suppuration du tissu médullaire de l'os, ni de l'infiltration purulente de la totalité du membre ;

4° Enfin par sa marche qui ne se propage pas d'un os à l'autre en traversant en quelque sorte les articulations contiguës, qui dans l'ostéomyélite deviennent le siège d'un épanchement purulent à développement rapide.

Enfin il insistait sur la marche moins rapide et la gravité moindre de l'état général qui accompagne les abcès sous-périostiques aigus, et sur les différentes formes de nécrose qui en sont la conséquence.

Sans entrer, sur ce point, dans des détails qui sont présents à tous les esprits, je rappellerai que sous l'influence des recherches anatomiques qui montrent l'os en voie de développement, baigné de toutes parts dans un tissu médullaire qui s'étend depuis le centre des os longs jusqu'à la couche ostéogène du périoste à travers les canaux nourriciers et les canaux de Havers, on a depuis lors négligé la distinction adoptée par Chaissaignac. Il faut arriver à ces temps derniers pour trouver un nouvel effort tenté pour distinguer l'une de l'autre ces formes graves des inflammations des os qui au point de vue de leurs causes, de leur symptômes, de leurs terminaisons, des lésions qu'elles présentent, offrent de si nombreuses analogies.

La Société de chirurgie a repris l'étude de cette question nosologique, et dans la séance du 8 janvier, MM. Tillaux et Marjolin sont revenus sur quelques-uns des caractères indiqués par M. Chassaignac et en ont signalé de nouveaux. M. Tillaux a insisté sur la rareté des complications articulaires dans la périostite phlegmoneuse. M. Marjolin a rappelé que les douleurs étaient moindres dans celle-ci que dans l'ostéomyélite, qu'elles n'avaient pas le caractère térébrant qu'elles présentent pour cette dernière affection ; enfin il a invoqué à l'appui de la distinction qu'il adopte entre l'ostéomyélite et la périostite phlegmoneuse, la terminaison plus favorable de celle-ci, l'abcès sous-périostique aigu n'entraînant lorsqu'il est ouvert à temps, qu'une nécrose souvent superficielle.

Ces caractères différentiels, sur lesquels MM. Tillaux et Marjolin ont appelé l'attention de la Société, je les ai retrouvés dans un cas récent que j'ai eu l'occasion d'observer avec M. Gosselin, et qui me paraît mériter quelque attention tant à ce point de vue qu'à cause de sa marche rapide et de sa terminaison insolite.

Digitized by Google

Le 6 décembre 1878, j'étais consulté pour un jeune écolier de 13 ans, grand et lymphatique dont les antécédents de famille doivent être notés ; son père ainsi qu'un de ses jeunes frères ont été atteints d'une affection articulaire du genou qui chez le père avait laissé une ankylose fibreuse et une atrophie assez notable des masses musculaires du membre affecté. On pensait que ce jeune garçon s'était donné une entorse la veille ; il boitait depuis le matin seulement, la face dorsale du pied, le côté externe du cou-de-pied étaient le siège d'une tuméfaction œdémateuse sans douleur spontanée et sans rougeur. La pression au contraire révélait une sensibilité très vive au niveau de la malléole externe ; du reste les mouvements du pied étaient libres et nullement douloureux.

Le lendemain, 7 décembre, la région tuméfiée présentait une couleur érysipèlateuse s'étendant jusqu'au tiers inférieur de la jambe ; la pression au niveau de la malléole externe donnait une sensation d'empâtement et déterminait une douleur des plus vives qui allait en décroissant jusqu'au 1/3 inférieur du péroné. La douleur était absolument limitée au péroné, l'articulation tibio-tarsienne était aussi libre que le jour précédent. Du reste l'état général n'était pas alarmant quoiqu'il y eût, passablement de fièvre et un peu d'abattement ; il n'y avait pas de douleurs spontanées. Je crus à l'existence d'une ostéite épiphysaire aiguë ; ce diagnostic me parut confirmé le lendemain par l'apparition de la fluctuation au niveau de la partie supérieure de la malléole externe. Je revins dans l'après-midi du même jour avec M. Gosselin ; une incision de 5 à 6 centimètres donna issue à une bonne cuillerée de pus bien collecté, et après avoir dû lier quelques artérioles nous pûmes constater que l'incision avait divisé le périoste qui était décollé dans une hauteur d'au moins 6 centimètres depuis la pointe de la malléole externe jusqu'à bien au-dessus de l'articulation péronéo-tibiale inférieure : que l'os était dénudé et présentait une surface rugueuse et un aspect terne grisâtre dans toute cette étendue.

L'incision avait été faite avec les précautions de Lister ; la plaie fut recouverte d'un pansement antiseptique.

Le lendemain, 9 décembre, la jambe, qui la veille présentait jusqu'à son 1/3 moyen sur sa face externe toutes les apparences du phlegmon diffus, était revenue à son volume, la peau à sa coloration normale. Seuls, les environs immédiats de l'incision étaient encore un peu tuméfiés ; la suppuration était assez abondante ; la dénudation osseuse fut encore constatée. L'état général était presque apyrétique ; la température qui ne dépassa pas 38 degrés et demi revint bientôt à son chiffre normal.

Je pensais voir l'incision rester fistuleuse, et je présageais la formation d'une nécrose dont l'élimination, vu son étendue, pourrait durer des mois entiers. Je craignais même que tôt ou tard l'articulation tibio-tarsienne ne vînt à se ressentir de ce fâcheux voisinage. Aucune de ces présomptions ne se réalisa. Malgré les quelques efforts que je fis pour empêcher les lèvres de l'incision du périoste de se réunir, il n'y eut bientôt plus qu'une plaie superficielle qui se ferma complètement

Digitized by Google

du 10 au 12 janvier et fut remplacée par une cicatrice adhérente encore au périoste mais qui le 18 janvier était déjà mobile dans une partie de son étendue. A ce moment non seulement l'articulation tibio-tarsienne était absolument saine, mais il n'existait *aucun gonflement* du péroné et de la malléole externe, la pression n'y déterminait *nulle part de douleur*, il existait seulement un peu de roideur des muscles péroniers dont les gaines tendineuses s'étaient probablement quelque peu ressenti de la proximité d'un os atteint d'ostéite aiguë.

Le malade qui marchait depuis quelques jours, quitta Paris à cette époque ; des nouvelles récentes m'annoncent que les fonctions du membre s'exécutent aujourd'hui aussi bien qu'auparavant.

Quand je cherche à mettre une étiquette à cette observation, je me trouve fort embarrassé, non seulement par la multiplicité des dénominations que les auteurs ont consacrées aux mêmes phénomènes et au même processus pathologique, mais à cause de la tendance que l'on manifeste actuellement à adopter pour tous les cas semblables ou dissemblables, l'une d'elles à l'exclusion de toutes les autres.

Il me semble légitime de désigner chaque chose par son nom et, après avoir constaté le siège exact des lésions, de déterminer suivant les règles de la nomenclature médicale, le terme qui leur est applicable. Or, ce qui frappe ici, c'est l'exacte limitation des désordres à la couche profonde du périoste au voisinage du cartilage épiphysaire ; — l'accumulation rapide du pus entre le périoste et l'os; — enfin l'absence de nécrose et de lésions osseuses persistantes. Le terme d'abcès sous-périostique aigu me semble le mieux approprié à désigner cet ensemble. Mais l'abcès reconnaît une inflammation pour cause et la constatation directe nous permet de limiter celle-ci au périoste; c'est donc à une périostite que nous avons eu affaire, à une périostite accompagnée de symptômes analogues à ceux qui caractérisent le phlegmon diffus, périostite survenue chez un adolescent; aussi je dirai que le sujet de cette observation a été atteint d'un *abcès sous-périostique aigu développé à la suite d'une périostite phlegmoneuse diffuse.*

Je préfère cette dénomination à celle *d'ostéite épiphysaire aiguë des adolescents* pour le cas présent, car si cette dernière a le mérite de rappeler les deux principaux traits étiologiques de l'affection, elle accuse la participation de l'os lui-même à l'inflammation et pour des raisons sur lesquelles j'aurai à revenir dans un instant, il me semble impossible d'admettre que chez mon jeune malade, l'os lui-même ait été sérieusement en cause.

A plus forte raison ne puis-je adopter le terme de médullite ou d'ostéomyélite, et le fait que je viens de rapporter me semble corroborer les arguments qui militent en faveur de la distinction entre

Digitized by Google

les différentes espèces d'inflammations graves dont sont atteints les os en voie de développement.

La dénomination d'ostéomyélite appliquée indifféremment aux inflammations qui se développent dans le canal médullaire des os longs, dans le tissu spongieux des os courts et des épiphyses, à celles qui envahissent les canaux nourriciers et qui naissent dans la couche ostéogène du périoste, correspond à une idée très juste; elle indique la relation pathologique qui unit ces diverses parties et la facilité avec laquelle le processus inflammatoire les envahit simultanément ou successivement. Mais elle dépasse le but qu'elle se propose, car elle suppose entre la couche ostéogène du périoste, le tissu médullaire du canal central de l'os et celui des espaces diploïques, et le contenu des canaux de Havers, une identité que ne confirme ni l'anatomie normale, qui nous montre en ces différents points, même et surtout sur l'os en voie de développement une texture absolument différente, — ni l'étude de leur développement, qui leur assigne une origine distincte, — ni celle de leurs fonctions qui sont à tous les moments de l'évolution de l'os absolument différentes. — Elle a surtout le tort de ne tenir aucun compte de la physionomie différente que présentent les inflammations dont le périoste est le siège originel et celles qui atteignent primitivement le tissu osseux de l'épiphyse et le canal médullaire. — Reprenant à ce point de vue les phénomènes que j'ai eu l'occasion d'observer, je trouve que les uns concordent avec ceux que M. Chassaignac décrit comme caractérisant les abcès sous-périostiques aigus, que les autres s'écartent de la description, mais j'y trouve surtout la confirmation des propositions énoncées par MM. Tillaux et Marjolin : *Début inflammatoire aigu avec absence presque complète de douleurs spontanées, absence de complications articulaires, et terminaison sans nécrose.*

« La douleur est excessive dans l'abcès sous-périostique aigu, dit M. Chaissaignac (*Mém. de la Soc. de chirurgie,* 1857, p. 291), elle est excruciante » — plus loin le même auteur insiste sur ses exacerbations nocturnes. Je me garderai de nier que la douleur ne puisse présenter ces caractères dans la périoste phlegmoneuse; s'ils manquaient dans notre observation, cela tenait peut-être à la situation superficielle de l'os malade. Mais quelque puisse être l'explication, l'on peut retenir de ce fait que la douleur dans l'abcès sous-périostique aigu est parfois peu considérable et n'offre pas le caractère térébrant des douleurs de l'ostéomyélite.

Dans l'abcès sous-périostique aigu, suivant M. Chassaignac, il y aurait absence de rougeur à la peau quand il n'y a pas d'érysipèle (*loc. cit.*, p. 297). La rougeur, chez le malade que j'ai soigné, était celle du phlegmon diffus, elle se développa le 2e jour, dispa-

Digitized by Google

rut 24 heures après l'incision ; ce n'était donc point une rougeur due à un érysipèle dont l'absence de phénomènes généraux permettait d'exclure l'existence. Peut-être ici encore, la situation superficielle de l'os pourrait-elle être la cause d'un symptôme que M. Chassaignac n'a pas retrouvé dans les abcès sous-périostiques aigus du fémur et du tibia.

M. Chassaignac admet aussi que dans l'abcès sous-périostique aigu, contrairement à ce qui a lieu dans l'ostéomyélite, la fluctuation précède l'empâtement. Dans mon observation le premier jour il y avait de l'œdème, le second de l'empâtement, et le troisième seulement de la fluctuation.

Pour ce qui est de l'absence de bourrelet terminant l'induration, et de l'absence de complications articulaires, notre cas confirme l'opinion émise par M. Chassaignac et adopté par MM. Marjolin et Tillaux.

Reste enfin la guérison sans nécrose. Celle-ci peut être rapportée à trois causes ; soit à la nature même de l'affection, — ou bien à la nature de l'os affecté ; — enfin à l'évacuation hâtive du pus.

Troja, Weidmann, et depuis lors Ollier, enfin tout récemment Busch (*Langenbeck's Archiv*, vol. XXII, p. 795), ont démontré par leurs expériences que la dénudation des os n'entraîne pas fatalement leur nécrose, et que la mortification du tissu osseux dépend bien plutôt de l'irritation produite par le traumatisme ou par l'inflammation, de l'ostéite consécutive, que de la séparation du périoste.

Si l'on passe du domaine de la pathologie expérimentale à celui de la clinique, on remarque également que tous les auteurs, Volkmann excepté (*Krankheiten der Bewegungs organe*, 1865) reconnaissent que la nécrose étendue est bien plus souvent le résultat de l'ostéo-myélite que celui de la périostite. On conçoit en effet qu'après l'évacuation hâtive du pus les connexions de l'os et de son enveloppe nourricière puissent se rétablir assez complètement et assez tôt pour permettre au premier de continuer à se nourrir.

La terminaison sans nécrose paraît néanmoins exceptionnelle dans l'abcès sous-périostique aigu. Chassaignac ne cite qu'un exemple (obs. 151, *Traité de la suppuration*) où il y ait eu guérison sans qu'un segment eut été éliminé, et encore l'observation est-elle incomplète, le malade ayant quitté l'hôpital alors qu'il existait encore des fistules ; suivant lui lorsque la nécrose se termine par exfoliation insensible et résorption du segment la guérison met un minimum de trois ou quatre mois à l'accomplir ; mais il est formel sur ce point que dans l'abcès sous-périostique aigu, il y a toujours nécrose plus ou moins superficielle de l'os.

Digitized by Google

Malgré la dénudation assez étendue du péroné, chez le malade dont je viens de rapporter l'histoire il me paraît certain qu'il n'y a pas eu de nécrose, car dès le 8e jour l'os était entièrement recouvert par des bourgeons charnus. L'absence de nécrose dans le cas présent peut donc s'expliquer par la limitation de l'inflammation suppurative au périoste, et sur ce point les données de l'expérimentation viennent corroborer le diagnostic de périostite que je me crois en droit de poser.

Un mot seulement sur la nature de l'os malade : le péroné ne jouissait-il pas d'une certaine immunité à l'égard de la nécrose? M. E. Bœckel (*Gazette méd. de Strasbourg*, 1869, nos 3, 5, 8) rapportant plusieurs faits de périostite phlegmoneuse, n'en cite qu'un seul qui se soit terminé sans nécrose : il s'agissait d'une périostite phlegmoneuse du péroné. Cette immunité qui s'expliquerait en partie par les dimensions restreintes que présente le canal médullaire de cet os, et par l'importance moindre que doit y présenter l'inflammation de la moelle osseuse, n'est d'ailleurs pas absolue, et il existe des faits (*Busch. l. cit.*) de nécrose du péroné s'étant terminés par l'élimination d'une partie notable de cet os. Busch prétend même que, dans ce cas, les extrémités osseuses, si la nécrose occupe toute l'épaisseur de la partie moyenne de l'os, se cicatrisent à distance.

A cette affirmation de Busch, je puis opposer un fait inédit qui m'a été communiqué par M. Gosselin, et dans lequel la totalité du périoste du péroné ayant été décollé par un abcès sous-périostique aigu, chez une jeune fille de 10 à 12 ans, il y eut formation d'une nécrose totale occupant presque toute l'étendue de la diaphyse de cet os.

M. Gosselin dut sectionner le séquestre par le milieu pour l'enlever, mais le périoste reproduisit un os nouveau qui vint occuper la place de celui qui avait été enlevé par le chirurgien.

Quelle est donc la fréquence relative de la terminaison, avec ou sans nécrose, à la suite des abcès sous-périostiques aigus du péroné? C'est ce qu'il est fort difficile de déterminer, la périostite phlegmoneuse du péroné étant excessivement rare, puisque, sur près de 100 observations relatées par MM. Chassaignac, Roses, Böckelt, Demme, Çulot, Martin, etc., je n'ai pu en trouver d'autres exemples que ceux que je viens de mentionner, et un fait obscur, rapporté par M. Chassaignac (*Suppuration*, t. I, obs. 147), qui s'est terminé par la mort, et fait dans lequel le péroné et le tibia étaient à la fois le siège d'une dénudation étendue.

Enfin, il est certain que l'évacuation hâtive du pus, en permettant le recollement du périoste et en prévenant la propagation de

Digitized by Google

l'inflammation au tissu osseux, est l'une des causes qui ont empêché la nécrose de se produire.

En résumé, je crois qu'il faut considérer le fait que je viens de rapporter comme un exemple de périostite phlegmoneuse diffuse, sans participation de l'os et du tissu médullaire à l'inflammation, et je pense qu'il est possible d'y trouver la confirmation des opinions de MM. Tillaux et Marjolin et de tous ceux qui admettent que les inflammations graves du tissu osseux, trouvant leur origine en un point quelconque des parties qui servent au développement et à la nutrition de l'os, périoste, moelle, cartilage, se propagent bientôt aux éléments qui ont été d'abord étrangers à son origine, et aboutissent, lorsqu'on les abandonne à elles-mêmes, à la nécrose, au milieu de phénomènes locaux et généraux, variables par leur gravité et leur intensité ; mais que, parfois distinctes au premier stade de leur évolution, ces inflammations peuvent être distinguées en diverses catégories correspondant aux dénominations classiques, et que ces variétés du début correspondent à des variétés dans le pronostic et à des indications thérapeutiques distinctes.

Discussion.

M. Verneuil. Dans une autre enceinte, à l'Académie, la discussion a été près de s'allumer sur la question soulevée par M. Berger ; mais on n'y a pas pris corps à corps les arguments; à ce titre je suis désireux de la voir naître ici. Je partage les idées de M. Berger, je veux parler des tentatives faites pour fusionner des affections voisines, qui sont différentes quant au siège, au pronostic et au traitement ; par suite, je déplore une thérapeutique uniforme qu'on voudrait leur appliquer. Mais je diffère à bien des égards de M. Berger, surtout en ce qui concerne le diagnostic différentiel établi par Chassaignac entre l'ostéomyélite et les abcès sous-périostiques ; c'est un pur roman et l'observation fait promptement justice de ces différences : on rencontre des abcès sous-périostiques avec tous les caractères donnés par Chassaignac à l'ostéomyélite et réciproquement. Pourtant il me paraît indispensable de conserver l'abcès sous-périostique et surtout cette variété dans laquelle l'os, pris ou non, se trouve dégagé par l'incision de l'abcès.

Ainsi, je voudrais qu'on fît une catégorie à part de l'ostéomyélite centrale, de l'ostéomyélite juxta-épiphysaire ou bulbaire, ou encore spongieuse, mot que j'ai proposé à M. Lannelongue et qu'il a paru vouloir accepter ; je voudrais qu'on établît également une distinction de l'ostéite aiguë avec abcès sous-périostique ; enfin il y a l'inflammation du cartilage de conjugaison accompagnée

Digitized by Google

d'abcès sous-périostique. Au milieu de ces variétés, les formes que l'on rencontre le plus souvent sont les abcès sous-périostiques, l'ostéomyélite spongieuse et la centrale. Je demande aux cliniciens d'asseoir ces formes sur des caractères précis ; quant aux signes pathognomoniques donnés par M. Berger, d'après Chassaignac, ils constituent un roman.

Quant à la rareté des faits non suivis de nécrose, on doit se demander si c'est la nature du mal, l'os lui-même, ou le traitement appliqué, qui sont la cause de la terminaison par nécrose. Avant de vous rapporter un fait bien digne d'intérêt à cet égard, permettez-moi de vous rappeler une discussion dans cette enceinte, où quelques-uns de nos collègues, Giraldès entre autres, ont cherché à faire prévaloir une pratique contre laquelle je me suis élevé et je m'élève encore de toutes mes forces : la résection précoce. J'ai cherché depuis à lui substituer une autre thérapeutique, dont le fait suivant est un exemple. Le 2 janvier dernier, je fus demandé au Gros-Caillou par notre confrère M. Frébaut, aujourd'hui député, pour voir un de ses clients, un enfant de 14 ans, d'une belle constitution, issu de parents très solides. Il avait fait 5 à 6 jours avant une chute sur l'avant-bras. Il éprouva dès le lendemain et dans les jours qui suivirent, des douleurs intolérables, accompagnées d'un gonflement rapide. Au moment où je le vis, l'avant-bras était très gonflé et l'œdème remontait au-dessus du coude. Je découvris une fluctuation tellement étendue dans l'avant-bras, que je me demandai, alors, si les deux os n'étaient pas le siège d'une dénudation ; en tout cas, le radius l'était. J'ouvris le long de cet os un immense foyer par une incision de 6 centimètres. Le radius était complètement à nu, sauf à ses deux extrémités ; j'eus la pensée, et je fis part de ce pronostic, que l'enfant perdrait probablement son radius. Je priai mon confrère de faire prendre à l'enfant, matin et soir, un bain antiseptique de 3 heures de durée chaque fois : j'attache à l'emploi de ce moyen la plus grande importance. Ce bain comporte 1 gramme d'acide phénique pour 1,000 grammes d'eau. En quittant le malade, j'avais dit à M. Frébaut qu'il serait probablement nécessaire de faire un drainage de la poche, et je comptais revoir l'enfant pour cela. Il n'en fut rien, et quel ne fut pas mon étonnement 1 mois plus tard, de voir entrer dans mon cabinet cet enfant conduit par sa famille. Il était guéri, sa plaie était cicatrisée et il possédait presque tous les mouvements de la main.

Par l'étendue de la poche, l'intensité des phénomènes, cet exemple me paraît important. Le traitement antiseptique, appliqué sous forme de bains répétés et de longue durée, a joué un rôle capital : le foyer ne s'est pas enflammé, il n'y a pas eu d'altération du pus,

Digitized by Google

la fièvre est tombée à l'instant même et l'os dénudé a promptement repris ses rapports avec les parties molles, sans qu'un séquestre en ait été la suite.

Le secrétaire,

LANNELONGUE.

Séance du 30 avril 1879.

Présidence de M. TARNIER.

Le procès-verbal de la dernière séance est lu et adopté.

Correspondance.

La correspondance comprend :

1° Les journaux périodiques de la semaine:

Le *Bulletin de l'Académie de médecine*, le *Journal de thérapeutique*, la *Gazette obstétricale* ;

2° Le *Lyon médical*;

3° *De la céphalotripsie à l'aide du forceps de Guyon*, par le Dr Giuseppe Chiarleoni ;

4° Le *Lyon médical;*

5° Le *Bulletin de l'Académie royale de médecine de Belgique*, la *Gazette de santé militaire de Madrid*, *The British medical Journal;*

6° *De l'emploi de l'éther sulfurique et du chloroforme* à la Clinique chirurgicale de Nancy, par M. Simonin professeur de clinique chirurgicale à la Faculté de Nancy ;

7° Une lettre de M. le Dr Larrey qui offre à la société les *Comptes rendus des séances de l'Académie des sciences*, pour l'année 1878 faisant suite à la collection.

8° *Observations de résections*, par M. le Dr Napier de Pont-Audemer présenté parM. le Dr Anger. (Commission MM. Houel, Cruveilher, Anger.)

Rapport.

Rapport sur une communication de M. le docteur Suchard relative au traitement des tumeurs blanches.

Messieurs,

Au nom d'une commission composée de MM. Perrin, Delens et Sée, rapporteur, je viens vous rendre compte des résultats obte-

Digitized by Google

nus au moyen d'un traitement que M. le Dr Suchard préconise contre les tumeurs blanches et qu'il a appliqué sur un certain nombre de malades du service de M. de Saint-Germain, à l'hôpital des Enfants de la rue de Sèvres. Ce traitement n'est point de l'invention de M. Suchard ; il lui a été recommandé par un vieux médecin de Lausanne, qui le tenait d'un Anglais, John Scott, lequel l'avait communiqué, en 1830, à Mathias Mayor. Il consiste essentiellement en un pansement « *à la fois médicamenteux, compressif* et *immobilisateur,* » qui offre l'avantage de s'appliquer et de s'enlever très facilement, d'être plus léger que les appareils inamovibles communément usités et d'être d'un prix très modique. M. Suchard l'emploie depuis trois ans, légèrement modifié, et depuis ce temps, dit-il : *Toutes les tumeurs blanches que j'ai soignées à l'aide de cette méthode, combinée avec la cure minérale, qu'elles fussent suppurées ou non suppurées, toutes sans exception, ont guéri.* Des affirmations aussi absolues, énoncées par un confrère des plus honorables, ancien interne des hôpitaux de Paris, méritaient assurément d'être vérifiées. Aussi notre collègue M. de Saint-Germain n'a-t-il pas hésité à confier à M. Suchard un certain nombre de malades de son service pour lui permettre de faire la preuve de ce qu'il avançait. Ces essais commencés au mois de janvier dernier, se poursuivent depuis lors. Deux des malades en traitement vous ont été présentés par M. Suchard, il y a huit jours. Je me suis rendu, dimanche dernier, à l'hôpital des Enfants malades, où M. de Saint-Germain accompagné de M. Suchard, m'a montré les autres. Je suis donc en mesure de vous faire connaître les résultats obtenus jusqu'à présent.

Mais, auparavant, je dois vous rappeler en quoi consiste le pansement de M. Suchard. Les éléments qui le composent ne sont ni mystérieux, ni nouveaux ; ils existent tous depuis longtemps dans la thérapeutique, et c'est leur mode d'application qui seul offre quelque chose de spécial.

M. Suchard commence par nettoyer très soigneusement le segment de membre malade, en le frictionnant avec une éponge ou un linge rude, imbibé d'alcool camphré, de façon à produire une rubéfaction de la peau aussi vive que possible. Il attache une certaine importance à cette rubéfaction, ayant constaté que les effets sont plus prompts quand elle a été provoquée que dans le cas contraire. Il recouvre ensuite toute la région d'un morceau de lin enduit d'une couche épaisse d'une pommade composée de parties égales d'onguent napolitain double et camphré et de cérat de savon. Cette espèce d'emplâtre, souple et douce au contact, est maintenue sur la jointure, au moyen d'une couche imbriquée de bandelettes de diachylon, qu'on applique comme dans les cas d'ul-

Digitized by Google

cère de la jambe. Par-dessus ces bandelettes M. Suchard dispose des bandes de cuir flexibles, mais résistantes, qui, sous la pression d'une bande de toile, se moulent très exactement sur la jointure et la maintiennent dans une immobilité parfaite. Suivant le degré d'abondance de la suppuration. le pansement est renouvelé tous les huit à quinze jours.

Les malades sur lesquels M. Suchard a appliqué ce pansement dans le service de M. de Saint-Germain sont au nombre de neuf. Deux d'entre eux ont quitté l'hôpital, sensiblement améliorés; un autre y est mort du croup. Les six autres sont encore en traitement.

Parmi ces derniers se trouve un petit malade atteint de tumeur blanche fongueuse du genou, chez lequel deux pansements avaient déjà produit une amélioration marquée, lorsqu'une ostéite suppurée de la portion moyenne du fémur obligea de suspendre le traitement, à cause de l'abondance de la suppuration qu'elle provoqua.

Restent donc cinq malades qui suivent régulièrement le traitement de M. Suchard, et que j'ai examinés attentivement. Ils sont âgés de 3 à 12 ans et portent tous des arthrites suppurées du pied ou de l'articulation tibio-tarsienne. Choisis par M. de Saint-Germain parmi ceux qui se présentaient dans les plus mauvaises conditions, ils semblaient pour la plupart voués à une suppuration intarissable, dans le cas où l'amputation ne viendrait pas les délivrer de cette cause d'épuisement. En fait, l'un deux, atteint en même temps de mal de Pott cervical, n'avait été porté à l'hôpital que pour y subir l'amputation de la jambe. Un autre, scrofuleux au plus haut degré, après avoir contracté d'abord la rougeole, puis la scarlatine, présentait cette mobilité extrême des surfaces articulaires du cou-de-pied qui témoigne d'une destruction presque complète de tous les ligaments de la jointure. Tous avaient des arthrites fongueuses suppurées, avec ulcérations de la peau, fistules conduisant dans les os cariés, nécroses plus ou moins étendues. Or, il a suffi d'un traitement de deux ou trois mois pour améliorer considérablement leur état. Les appareils enlevés sous mes yeux, j'ai pu constater que les articulations malades sont évidemment en voie de guérison : les ulcères tendent à se cicatriser, les fongosités à disparaître, les fistules à se tarir, les téguments à se recoller.

La jointure, chez plusieurs malades, est presque revenue à son volume normal et l'empâtement général de la région s'est réduit au point que par place les tendons dessinent de nouveau leur relief sous la peau redevenue souple. Aucun des petits malades, il est vrai, n'est guéri; le peu de durée du traitement ne pouvait le faire espérer. Mais il est incontestable que leur état est relativement très satisfaisant et qu'ils sont entrés dans une phase de réparation

Digitized by Google

qui permet d'espérer leur guérison dans un temps plus ou moins rapproché.

Et cependant, à part quelques cuillerées d'huile de foie de morue, les petits malades de M. de Saint-Germain ne sont soumis à aucun traitement général. Nul doute que les résultats n'eussent été bien meilleurs encore si une médication plus active eût pu être dirigée contre la constitution profondément délabrée de ces enfants, si, par exemple, on eût pu leur appliquer un traitement hydro-minéral, comme le fait communément M. Suchard. Il a donc suffi du seul traitement local pour produire un changement radical : la suppuration réduite à de faibles proportions, les douleurs calmées immédiatement puis supprimées tout à fait, le sommeil et l'appétit revenus aussitôt après, telles sont les circonstances qui nous rendent compte de cette modification avantageuse de l'état local et général. Je ferai remarquer, en outre, que tous ces petits malades se lèvent, se promènent dans la salle à l'aide de béquilles et ont repris toute leur gaieté depuis qu'ils portent l'appareil qui leur a été appliqué.

Si nous nous demandons à quoi peut être due la grande efficacité de cet appareil, nous ne pouvons évidemment l'attribuer qu'à la pommade mercurielle, dont M. Suchard fait un si large usage. L'immobilité seule, qu'elle soit produite par un appareil dextriné, par un appareil plâtré ou par des bandes de basane, ne suffit pas pour en rendre compte. M. Suchard pense que l'action du mercure, quand il y a suppuration et surtout suppuration abondante, n'est pas seulement fondante et altérante ; elle détermine, en outre, une diminution étonnante de la suppuration *comme si la prolifération des cellules purulentes était enrayée*. Quelle que soit la valeur de cette théorie, il est certain que la quantité de pus que nous avons trouvée dans les appareils, enlevés après huit ou dix jours d'application, était relativement minime. De plus, ce pus était sans odeur infecte, ce qui s'explique par ce fait que le pansement de M. Suchard est un pansement par occlusion, fermant tout accès à l'air extérieur quand il est bien appliqué, et ne laissant en contact avec le pus qu'une petite quantité d'air saturée de vapeurs mercurielles. Cette atmosphère médicamenteuse ne peut être sans influence sur l'évolution des phénomènes des plaies. M. Suchard est disposé à croire que le mercure, dans ces conditions, agit comme antiseptique, en détruisant les organismes inférieurs qui peuvent se trouver dans le pus. « Tous les entomologistes savent parfaitement, dit-il, que pour conserver une collection de papillons, il n'y a pas de parasiticide meilleur que quelques gouttelettes de mercure répandues dans la boîte où se trouvent ces insectes. » L'analogie n'est peut-être pas tout à fait complète. Mais les faits n'en sub-

Digitized by Google

sistent pas moins et ils nous montrent que le pus, sous la cuirasse médicamenteuse de M. Suchard, ne subit pas de décomposition putride.

En résumé, il nous paraît ressortir des faits, en petit nombre il est vrai, que nous avons pu observer, que le pansement préconisé par M. Suchard, donne de très bons résultats et qu'il y a lieu d'engager les chirurgiens à en expérimenter l'application dans le traitement des tumeurs blanches en général, et surtout des tumeurs blanches suppurées.

Nous vous proposons, messieurs, d'adresser des remercîments à M. Suchard pour son intéressante communication et de déposer honorablement son mémoire aux archives de la Société.

Discussion sur le rapport de M. Sée.

M. Desprès. Lorsque M. Suchard nous faisait sa communication, j'admirais son enthousiasme pour un traitement qui est en définitive banal ; élève de Velpeau, M. Suchard aurait dû se rappeler en effet que notre maître traitait les tumeurs blanches par des frictions mercurielles ; il obtenait d'ailleurs des résultats désastreux. Les contemporains de Velpeau, Jobert, Roux se servaient eux aussi de topiques divers, pommade au nitrate d'argent, à l'iodure de plomb, presque toujours sans effets salutaires. Mais depuis lors les chirurgiens ont eu recours à de nouveaux systèmes reposant sur le principe de l'immobilisation. Ce principe est devenu une vérité aujourd'hui ; j'en suis tellement pénétré que je n'ampute plus aujourd'hui que sur la demande formelle des malades. La guérison est d'ailleurs une règle qui ne trouve d'exceptions que chez les malades tuberculeux. Je ne parle pas seulement des adultes, car j'ai vu les mêmes résultats chez les enfants et j'en ai actuellement trois ou quatre sous les yeux. Il est à remarquer qu'on ne doit pas compter sur une guérison prompte ; deux mois ne suffisent pas ; il faut une immobilisation d'au moins un an et souvent de dix-huit mois, deux ans. Ceci me conduit à adresser une critique légère à M. Sée ; il me semble que son jugement repose sur un examen des malades, fait à une période trop rapprochée de l'application du traitement ; il s'est trop hâté, et les malades qu'on nous a présentés ne sont pas encore guéris.

Mes réflexions me conduisent à appeler l'attention des chirurgiens sur les pansements qui consistent dans l'immobilisation des parties. Nélaton conseillait l'immobilisation, même en présence de la suppuration ; seulement, il laissait des ouvertures dans les appareils pour le passage des drains. Je maintiens que si M. Suchard a obtenu l'amélioration de ses malades, c'est à l'immobilisation qu'il le doit.

Digitized by Google

M. Verneuil. Je suis entièrement de l'avis de M. Desprès; j'ai vu les malades traités par M. Suchard; ils sont améliorés, non guéris. L'histoire des pansements appliqués aux arthrites fongueuses témoigne de résultats identiques depuis déjà longtemps. En 1823, Lesauvage, de Caen, préconise contre elles la compression à l'aide de bandelettes de diachylon; il annonce des résultats inespérés. Plus tard Chassaignac, avec sa cuirasse, améliorait aussi ses malades. Bonnet, avec ses cautères, son pansement ouaté et ses attelles en carton, obtenait aussi de l'amélioration.

Enfin l'appareil de Burgrave, adopté par Nélaton amenait d'heureuses modifications; on l'a abandonné, puis on y est revenu et j'en ai tiré moi-même d'excellents résultats; d'abord, il fait tomber la fièvre, puis il améliore réellement l'état local. Je ne viens donc pas élever une contestation sur les améliorations obtenues par M. Suchard, mais je dis qu'elles peuvent être obtenues par bien des moyens; aussi ai-je éprouvé une certaine surprise à entendre dire par M. Suchard qu'il a guéri sans exception tous ses malades; je crains qu'il ne soit lui-même l'objet de l'illusion; et comme M. Desprès, je crois que l'occlusion et l'immobilisation sont le fonds de sa thérapeutique.

M. de Saint-Germain. Je comprends très bien la valeur des arguments de nos collègues, et j'aurais désiré que M. Suchard prolongeât ses expériences plus longtemps avant de venir vous parler de ses résultats. Cependant je ne puis taire combien j'ai été frappé par la promptitude des changements favorables qui se sont opérés. Parmi les malades soumis au traitement, il y en a trois qui se faisaient remarquer par la gravité de leurs atteintes. L'un d'eux m'était fortement recommandé par M. Pinard; on voulait déjà lui amputer la jambe en province, et pendant les 18 mois qu'il a passés dans mon service, j'ai plusieurs fois été sur le point de prendre ce parti; je lui ai appliqué le pansement ouaté compressif et d'autres pansements à diverses reprises. Depuis que M. Suchard le traite, il a eu une amélioration progressive sans alternative d'aggravation comme précédemment.

Il en est de même des deux autres qui en étaient arrivés à une période aussi avancée que possible; ils étaient à amputer, et j'ai assisté depuis le nouveau pansement à une amélioration continue, véritablement saisissante. Néanmoins je crois qu'il importe de différer toute appréciation, toute conclusion, et d'attendre des faits plus nombreux, conduits jusqu'à guérison complète.

M. Sée. Le langage tenu par M. de Saint-Germain, me dispense d'une longue réponse. Je ne suis pas de ceux qu'on doive accuser de partager l'enthousiasme de M. Suchard; mais je dois reconnaître

Digitized by Google

une amélioration considérable chez les malades soignés par lui. Et comme j'ai eu l'occasion de traiter et de suivre de nombreux malades atteints de tumeur blanche, à l'hôpital Sainte-Eugénie, je crois être en état de faire la juste mesure de ce qui doit revenir à l'immobilisation et au traitement médicamenteux dans le procédé de M. Suchard. Il m'a donc semblé qu'il y avait dans ces résultats quelque chose de plus que ce que l'on obtient par l'immobilisation; et tout fait espérer que les malades trouveront prochainement une cure définitive, bien qu'ils ne soient jusqu'ici qu'en état d'amélioration.

M. Desprès. Un mot de réponse; je demande à M. de Saint-Germain si le petit malade qu'on nous a montré, affecté de tumeur blanche du cou-de-pied, était immobilisé au-dessus du genou. C'est qu'en effet, généralement on applique mal les appareils; on ne les fait pas remonter assez haut. Pour le genou, par exemple, si on ne prend soin d'appliquer un appareil jusqu'à la racine du membre, on ne fait rien de bon. M. Suchard fait un moulage qui assure une immobilisation plus parfaite. Non seulement les appareils doivent remplir ces indications, mais il est aussi nécessaire de les renouveler fréquemment, et je termine en disant que les échecs de l'appareil ouaté proviennent d'une mauvaise application.

M. de Saint-Germain. Je tiens à dire à M. Desprès que nous mettons tous nos soins dans la confection et l'application de nos appareils ouatés, et qu'il est de rigueur chez les enfants surtout qui les salissent vite, de veiller à leur renouvellement fréquent.

Discussion sur l'ostéomyélite.

M. Trélat. Je n'ai pas assisté à la communication de M. Berger dans la dernière séance, et je n'en ai qu'une connaissance imparfaite par la presse, qui n'est pas notre compte rendu officiel. L'observation dont il nous a entretenu est intéressante, mais pas nouvelle, et j'ai eu l'occasion ici même, à propos de malades analogues, de soutenir la discussion. Mais je ne vois pas en quoi ce cas particulier peut toucher à la question de pathogénie soulevée à l'Académie de médecine. En effet, il n'est jamais entré dans ma pensée de déclarer qu'on n'observe jamais de périostite. Les particularités de l'observation de M. Berger, de véritables finesses, telles qu'une rougeur diffuse, un œdème ayant précédé l'empâtement, etc., tout cela concorde bien avec ce que j'ai dit devoir appartenir à la périostite externe; et depuis que j'ai appelé l'attention sur ce point, j'ai eu des alliés dans M. Duplay, qui en est devenu un grand défenseur, dans M. Gosselin. Je vois donc que je ne suis plus seul.

Digitized by Google

Tous les phénomènes ont eu pour point de départ et pour siège exclusif le périoste, et l'intervention rapide du chirurgien a limité le mal ; il n'y a pas eu d'ostéite, il n'a pas pu y avoir de nécrose; la nécrose est inséparable de l'ostéomyélite des canaux de Havers ; c'est une nécessité fatale. Avec M. Verneuil, je déplore les tentatives faites pour réunir, pour amener la fusion des maladies du périoste et de l'os. Il y a une double question de clinique d'une part, d'histogénie de l'autre. M. Verneuil demande que l'on crée des symptomatologies diverses; j'ai dit à l'Académie et je le répète, que nous sommes en possession d'épithètes, ostéomyélites épiphysaires, centrales, interstitielles, sous-périostales, suffisantes pour répondre à un cadre dans lequel les faits puissent prendre place. Toute ma pensée sur ce point est qu'il est impossible de fixer la limite, le degré et la nature de ces variétés. Dans le cas de M. Berger, par exemple, un petit séquestre superficiel aurait pu se produire et son malade aurait pu avoir une ostéomyélite si son intervention n'eût pas été hâtive.

M. Lannelongue. Messieurs, dans votre réunion dernière, la discussion soulevée par la communication de M. Pamard, a pris une forme plus arrêtée. A propos d'une observation pleine d'intérêt qu'il a recueilli cette année, M. Berger nous a fait part de ses hésitations à classer ce fait dans une catégorie nosologique déterminée; puis il a pris son parti, il a conclu à l'existence d'une périostite phlegmoneuse diffuse.

Notre collègue nous a donné le motif pour lequel il a dû rejeter l'idée de l'ostéite épiphysaire de son maître qui est aussi le mien, le professeur Gosselin ; il croit que l'os n'a pas été atteint ou pas sérieusement s'il l'a été. D'autre part, il a trouvé dans le parallèle d'un diagnostic différentiel entre l'ostéomyélite et l'abcès sous-périostique, suite de périostite, qui n'eût pas été plus fidèle si nous l'avions entendu de la bouche de M. Chassaignac, des arguments qui lui ont paru suffisants, pour asseoir son jugement. Je remercie M. le professeur Verneuil d'avoir promptement et en peu de mots fait justice de ce diagnostic. « C'est un pur roman, » s'est-il écrié. Comme M. Verneuil, je crois que ce diagnostic est de fantaisie, et je répèterai ce qu'il a dit : « On rencontre dans les abcès sous-périostiques tous les caractères cliniques de l'ostéomyélite et réciproquement. »

C'est qu'en effet, j'ai la plus entière conviction qu'il n'y a pas là deux affections distinctes, mais une seule et même maladie, l'ostéomyélite.

Quand Chassaignac fit paraître son œuvre, l'œuvre clinique la plus importante sur la question, il décrivit deux affections : l'une sérieuse, l'abcès sous-périostique ; l'autre extrêmement grave tou-

Digitized by Google

jours mortelle si on n'ampute pas, l'ostéomyélite. Chassaignac créait ainsi deux étages dans les suppurations osseuses aiguës : l'un indépendant, l'abcès sous-périostique, comportant une thérapeutique beaucoup moins sévère dont l'incision et le drainage faisaient le fonds. Le second étage avait bien dès l'origine son autonomie, mais il étendait promptement sa distribution par le développement constant de l'abcès sous-périostique et quelquefois même par une troisième complication, le phlegmon diffus ; le tout constituant ce qu'il appelait d'une façon pittoresque le typhus des membres. Quoique la séparation ne fût pas nettement établie, néanmoins la distinction était trop séduisante pour ne pas être accueillie avec l'empressement qu'on devait mettre à suivre une idée par laquelle l'abcès sous-périostique rentrait dans la catégorie commune. Il ne se différenciait des autres abcès que par la considération d'une paroi osseuse qui pouvait le rendre moins favorable à la guérison. Mais ne savait-on pas depuis les belles expériences de Troja, si souvent répétées, qu'un os peut supporter impunément sa dénudation. L'ostéomyélite, au surplus, étant beaucoup plus rare, on ne s'attacha d'abord qu'à la première affection, on ne monta que le premier étage.

L'ancienne et regrettée école de Strasbourg personnifiée par Schutzenberger et Bœkel, venait d'ailleurs apporter une sanction nouvelle en assignant à l'affection une origine rhumatismale ; elle se trouvait ainsi ramenée à la dénomination ancienne de périostite phlegmoneuse diffuse. Mais, comme il fallait mettre la théorie en harmonie avec les faits elle n'eût aucune répugnance à déclarer que de la superficie, l'affection gagnait la profondeur, que l'os, en un mot, se gangrenait consécutivement à la dénudation du périoste. Ce fut désormais le nom que porta l'affection, car les idées de Strasbourg trouvèrent un puissant écho dans une des voix les plus autorisées parmi vous : j'ai nommé Giraldès. Tour à tour, dans son enseignement, dans ses travaux et dans ceux de ses élèves, Louvet, Bourneville, Giraldès soutint avec chaleur la cause de la périostite phlegmoneuse. Et pourtant, lorsqu'en 1875, Giraldès venait porter à la tribune de l'Académie de médecine la question des résections dans cette périostite, n'élevait-il pas lui-même une contradiction sur sa propre doctrine : Comment et pourquoi réséquer si ce n'est qu'une affection du périoste ?

Je pose nettement la question : cette affection, qui se développe pendant la période de l'accroissement des os, qui frappe indistinctement tous les os, qui est spontanée, peut-on dire, bien que certaines influences paraissent contribuer à la produire, est-elle oui ou non une périostite, est-elle, oui ou non, une ostéomyélite ?

Sans chercher à faire une démonstration, je trouve et je les

Digitized by Google

prends des arguments puisés à deux sources : l'anatomie pathologique et la clinique.

I. *Arguments anatomiques.* Ce ne sont pas les faits qui manquent, et on pourrait les relever dans les différentes monographies; mais nulle part on ne les trouve aussi nombreux et d'une valeur aussi décisive que dans les bulletins de la Société anatomique où l'on a porté une série de pièces dont les descriptions offrent le plus vif intérêt. Laissant de côté la remarquable observation de Vallex (1834), commentée par notre collègue, M. Guéniot, qui semble devoir rentrer dans la catégorie des faits de syphilis héréditaire, si bien étudiés par le professeur Parrot, on trouve, à partir de 1841, une série d'exemples concluants. Tavignot, Courtin sont les premiers noms de présentateurs auxquels il faudrait joindre une liste d'internes, que, pour la plupart, vous avez connus pour vos camarades ou vos élèves. En étudiant leurs observations, je ne parle que des observations récentes où la mort est survenue dans le premier mois, car, à une période plus avancée, on trouve des lésions défigurées, en analysant, dis-je, leurs descriptions, on est frappé de voir constamment reparaître les mêmes lésions de la moelle osseuse : ramollissements, suppurations de la moelle, infiltrations de pus dans le tissu spongieux, cavités osseuses purulentes, etc.

Qu'il se joigne à ces lésions des nécroses de formes diverses, certains états anatomiques du tissu compacte ou du tissu spongieux, tels que raréfactions osseuses, fractures, décollements épiphysaires, c'est presque la règle; mais toutes ces altérations isolées ou associées n'en témoignent que davantage de la constance des désordres existant dans la profondeur du tissu osseux. Dans tous ces faits, on a pris soin d'examiner les os par des coupes appropriées.

C'est sur de telles pièces qu'on est autorisé à conclure et non sur celles où l'on se borne à signaler une dénudation plus ou moins vaste, sans rechercher quel est l'état de l'intérieur des os. La suppuration dans l'os, par exemple, on la retrouve d'ailleurs sous les formes d'infiltration ou d'abcès; le siège de ces abcès est l'une des extrémités de l'os plus ou moins près du cartilage de conjugaison, que j'appelle conjugal pour abréger; quelquefois la cavité de l'abcès communique avec le canal médullaire et souvent aussi ce dernier est plein de pus ou d'une moelle ramollie, mélangée au pus.

J'insiste sur ce point, qu'il est nécessaire pour asseoir un jugement, de l'étayer sur l'examen des os, sur l'examen intérieur de leurs extrémités, ainsi que de leur canal central ou du tissu spongieux dont ils sont formés.

Dans beaucoup d'observations, en effet, et j'en ai relevé dans beaucoup de monographies, dans celle de Louvet entre autres, on

Digitized by Google

se borne à signaler une dénudation osseuse, quelquefois de tout un os, et on n'est pas allé plus loin. Ces faits sont incomplets, insuffisants; ils doivent d'autant moins servir de preuve que, si on avait pris soin de scier les os, ou mieux de les fendre avec un fort couteau, on aurait trouvé la preuve d'une suppuration intra-osseuse. Cette suppuration est donc un fait constant dans les premières périodes de l'affection, et je ne parlerai pas des conséquences qui en sont les suites, pas plus que je ne chercherai à vous entraîner dans l'histoire des nécroses, dans celle des réparations osseuses, qui se font parallèlement à ce travail de destruction.

Ainsi, dans l'histoire des abcès sous-périostiques, telle que nous l'a léguée Chassaignac, j'ai cherché et je cherche encore *une preuve anatomique* où l'os ait conservé son intégrité; et, par contre, tous les faits de nécropsie concordent autour de la même unité : la suppuration intra-osseuse. Il y a plus : dans un certain nombre de faits, on trouve une suppuration osseuse diffuse très étendue à une époque très rapprochée du début, et l'abcès sous-périostique n'a encore qu'un faible volume, il peut n'être qu'indiqué et même ne pas être encore.

La clinique fournit-elle des arguments plus favorables? Il le semblerait dès l'abord, puisque c'est sur cet appui, sur l'observation rigoureuse et bien faite de quelques cas terminés sans complications, sans nécrose, que l'on se fonde pour rejeter l'idée d'une origine osseuse primitive.

Avant d'aborder ce second point, il est important de dissiper une confusion qu'on fait souvent : à chaque instant on trouve indiqué, on lit, on entend répéter qu'un os dénudé est un os menacé dans sa vie, frappé de mort s'il présente une couleur blanche, etc.; de telle sorte qu'on est conduit, par un procédé de raisonnement, à rattacher les nécroses, les véritables nécroses à cette dénudation qui a séparé l'os de son périoste, et, par suite, à la périostite. C'est là une interprétation que je crois erronée, et je me trouve ainsi conduit à vous demander la permission de vous indiquer les variétés de nécrose que l'on rencontre, en même temps que j'essaierai de pénétrer le mécanisme de leur pathogénie.

Des nécroses dans l'ostéomyélite; leur pathogénie. Déjà, dans les huit ou dix premiers jours, on peut trouver au milieu du pus du canal médullaire, de fines aiguilles osseuses et même de petites lamelles jaunâtres parfaitement libres, sans continuité avec le reste de l'os. Dans les nécropsies plus anciennes, où le mal a duré un mois, six semaines, on rencontre, détachées de l'os, des parties d'un plus gros volume et d'un autre aspect; ce sont, à la face externe des diaphyses, des esquilles d'un, deux ou plusieurs centimètres de longueur, libres ou sur le point de l'être, ne tenant que

Digitized by Google

par une extrémité un bord très aminci déjà creusé d'un sillon. Pareil état peut exister dans le tissu compact confinant à la moelle. Aux épiphyses, l'aspect est divers, suivant les cas. S'il y a décollement épiphysaire sur la surface du décollement, on trouve au milieu des anfractuosités, de petites cavités contenant des séquestres grisâtres, absolument pleins et d'apparence éburnée. Mais à la coupe, on leur reconnaît une certaine friabilité et ce ne sont en définitive que des parties infiltrées de pus. Toute la surface épiphysaire, indistinctement, est exposée aux mêmes lésions. Pour n'en citer qu'un exemple, je rappellerai l'observation de Leroy des Barres (*Bulletins soc. anat.*, 1870, p. 60), où il existait sur le condyle externe du fémur de grandes ulcérations osseuses, au fond desquelles se trouvaient de petits séquestres. L'un d'eux, plus volumineux, était contenu et isolé dans une loge à part. On a exceptionnellement signalé quelques fragments détachés en plein épiphyse, séquestres comparables aux précédents, ne prenant que tardivement une apparence spongieuse.

Il n'est pas nécessaire qu'un temps plus long soit écoulé pour amener des nécroses d'un volume beaucoup plus considérable. Celles-ci siègent sur les diaphyses ou sur les tables des os plats. Une diaphyse entière peut avoir été complètement isolée de tous ses rapports et avoir subi la mort dans toute sa longueur; c'est l'exception. Un tiers, un quart, la moitié sont atteints, réduits à l'état de séquestre ou en voie de nécrose.

D'habitude, la séparation se fait plus rapidement vers l'extrémité que dans le centre de la diaphyse; plusieurs variétés peuvent d'ailleurs se montrer. Toute l'épaisseur de la diaphyse sera nécrosée à son extrémité, tandis que vers le centre il n'y aura qu'une nécrose partielle; la nécrose occupera tout le cylindre à l'extrémité, elle ne comprendra qu'un tiers, un quart de la circonférence de la diaphyse, sur une plus ou moins grande longueur. Le séquestre n'aura que cinq, six, huit ou dix centimètres de longueur, et en général ce sont les parties superficielles du tissu compact de la diaphyse qui se continuent avec cette extrémité. Mais il n'est pas impossible que la nécrose, respectant les couches superficielles, s'étende dans la partie profonde du tissu compact. Pourtant, je n'ai jamais rencontré cette variété. Au surplus, on ne saurait juger de l'étendue de la nécrose par l'étendue du décollement, ni par les apparences ordinaires qu'on donne à tort presque partout à l'os nécrosé. On répète à chaque pas : un os nécrosé est blanc ou mat et sonne sec; mais on ne parle que de la couleur, de la surface, et un os dénudé qui ne se nécrosera pas présente absolument les mêmes caractères. Tant que les parties nécrosées ne sont pas séparées de l'os sain, à moins qu'on ne reconnaisse déjà le sillon de séparation

Digitized by Google

ou les caractères du *travail de démarcation*, on n'est pas en droit de conclure à la nécrose ; on ne le pourrait qu'à la condition de reconnaître, par une étude microscopique portant sur diverses sections, que toute circulation est suspendue. Dans la masse des faits, on se contente de signaler, comme synonymes de nécrose, de simples dénudations, ce qui est absolument inexact. Tout au plus, d'après certaines circonstances jointes aux dénudations, peut-on croire à la probabilité de la nécrose. Cette déclaration trouve, surtout en clinique, une pleine justification.

L'os véritablement nécrosé prend une couleur jaunâtre, il est sec et sans taches, sauf au niveau des points de sa séparation où il est aérolaire et quelquefois coloré en rouge foncé ou noir.

En résumé, il existe dans l'ostéomyélite :

1° Une nécrose qui ne porte que sur les plus fines lamelles du tissu réticulaire ; 2° une nécrose qui détache du tissu spongieux des épiphyses de petites esquilles ayant un aspect plein ou aréolaire, de la diaphyse des lames plus ou moins étendues ; 3° il existe de vastes nécroses qui comprennent le tissu compacte et le tissu spongieux ; 4° enfin, pour être complet signalons les nécroses concomitantes du nouvel os dont je ne vous parlerai pas.

L'ostéomyélite et les décollements du périoste se partagent inégalement le mécanisme de ces nécroses ; ne peut-on pas arriver à reconnaître les circonstances où leur action isolée ou combinée se révèle ? Pour les aiguilles osseuses que l'on trouve en liberté dans le canal médullaire, la chose est simple : la raréfaction inflammatoire portant sur les points où elles se dégagent des lamelles qui les supportent, les isole de ces dernières et elles tombent au mi lieu des foyers purulents.

Le mode est différent pour les petites esquilles du centre des épiphyses, du voisinage des décollements épiphysaires, et du tissu spongieux en général. Ces esquilles ne sont pas ordinairement poreuses au début ; elles ne le deviennent qu'avec le temps ; le tissu osseux qui les forme paraît plein, mais on le coupe facilement au couteau. Deux circonstances frappent dans leur étude histologique. D'une part, la disparition de leur réseau vasculaire, secondement la présence exclusive de leucocythes dans leurs canaux de Havers ; dès lors, l'isolement de ces fragments osseux devient absolu ; dépourvus de vaisseaux, infiltrés de pus ils sont dans l'impossibilité de vivre. Ces nécroses sont dont uniquement le produit de la violence de l'ostéomyélite.

La nécrose des lames peu étendues de la surface de la diaphyse ou de l'épiphyse se produit par raréfaction et résorption du tissu osseux sous-jacent ; isolées des parties profondes, dénudées superficiellement, ces lames ont une vitalité déjà singulièrement

Digitized by Google

compromise qui ne peut s'exercer que par leur continuité avec le reste de l'os. Peut-être même, sont-elles déjà frappées de mort; et le travail d'ostéite qui s'accomplit à leur circonférence n'a-t-il pas pour but que leur séparation définitive; mais cette ostéite étant de même nature que celle qui a préparé leur isolement, on ne peut justifier cette dernière interprétation; le résultat est d'ailleurs identique, ces esquilles n'ont plus bientôt que de faibles attaches qui cèdent à leur tour, les laissant libres à la surface de l'os ou dans la cavité d'un os de nouvelle formation.

Nous avons déjà dit que la nécrose de toute une diaphyse a pour cause immédiate et unique la désunion de cette diaphyse sur tous ses points; mais quel est le mécanisme d'où sortent les nécroses infiniment plus communes et moins vastes d'une partie plus ou moins grande des diaphyses? Il semble certain qu'une cause unique n'intervient pas, il y a addition de plusieurs éléments. On est volontiers disposé à attribuer le rôle essentiel à un trouble circulatoire; il est donc nécessaire d'en rechercher l'existence et la cause. Les sources vasculaires d'où les diaphyses tirent les éléments propres au maintien de leur intégrité, sont les vaisseaux des épiphyses, du périoste, les vaisseaux nourriciers qui se rendent à la moelle. Toutes ces sources créent dans l'os une circulation dans laquelle chacune fournit sa part, une part inégale, mais non indépendante; elles doivent se suppléer en cas de défaut, et la disposition des canaux de Havers, de ces canaux rigides, anastomosés entre eux dans toute la longueur de l'os, est un gage précieux de sécurité pour le rétablissement de la circulation, par les voies collatérales, lorsque une partie de ces sources vient à manquer. On est par là conduit à ne plus pouvoir séparer le trouble circulatoire, des désordres qui tiennent à l'ostéomyélite elle-même et à reconnaître que bien des obscurités enveloppent encore ce mécanisme. L'origine de l'affection, comme nous l'avons plusieurs fois indiqué est en effet l'une des extrêmités de la diaphyse. Son premier effet en modifie promptement la circulation. Si la circulation capillaire est accrue en un point, à côté elle est amoindrie ou détruite; les plus fins vaisseaux disparaissent, les veines s'oblitèrent, et suivent le même sort, enfin une partie des artères cesse d'arriver jusqu'à l'os par le fait du décollement du périoste.

Ce n'est encore que le premier degré de l'affection, avec une perturbation vasculaire déjà grande dont l'accroissement va se poursuivre marchant de front avec le mal lui-même. L'ostéomyélite en progressant, fait plus bas ce qu'elle a fait plus haut; dans le canal médullaire dont elle a envahi le tiers, la moitié, la suppuration y fait en plus ou moins grande partie disparaître le réseau vasculaire qui s'y trouve; dans le tissu compact un résultat ana-

Digitized by Google

logue se produit dans les points envahis. Le décollement du périoste à son tour poursuit en même temps son œuvre destructive à la surface de l'os. On pourrait donc considérer la mort de l'os comme inévitable dans une étendue rigoureusement proportionnelle aux désordres signalés, si les actes précédents se développaient couche par couche, sans discontinuité. Il n'en est heureusement pas ainsi ; à l'intérieur du cylindre, comme à sa surface, des espaces plus ou moins grands se trouvent respectés ; dans le tissu compacte se remarquent surtout de nombreux points où l'ostéite n'a pas eu accès. Toutes ces parties vont devenir le pivot du maintien de la vie dans l'os ; par elles, par les anastomoses des canaux de Havers, la circulation des parties de l'os éloignées du mal pourra se frayer un passage et rétablir un équilibre rompu. On comprend qu'une portion de diaphyse profondément atteinte et en partie dénudée ne subisse pas la mort qui la menaçait ; nécrose ne saurait donc répondre à l'idée de dénudation. Mais on conçoit aussi que le rétablissement de la circulation un moment incertain, ne se fasse pas et que la nécrose soit dès lors une terminaison inévitable.

On conçoit mieux encore les irrégularités inhérentes à ces nécroses, dont le siège et l'étendue se trouvent irrémédiablement fixées par les difficultés qu'a rencontrées le rétablissement circulatoire. Si elles comprennent dans la majorité des cas la surface d'une portion de la diaphyse avec une épaisseur plus ou moins grande du tissu compacte, il n'y a aucune difficulté à concevoir qu'une partie centrale de l'os puisse être frappée de mort à l'exclusion du reste ; et si ce dernier fait est plus rare, on n'en doit chercher la raison que dans le décollement du périoste qui favorise singulièrement la mortification des parties superficielles.

En résumé, les troubles vasculaires sont amenés par l'ostéomyélite et les actes qui en découlent ; l'ostéomyélite devient ainsi la cause dirigeante de ce mécanisme des nécroses, dont la cause immédiate relève d'une insuffisance circulatoire.

Dans le nouveau dictionnaire de médecine et de chirurgie pratiques, le professeur Gosselin, étudiant dans un chapitre à part intitulé ostéite nécrosite, le mode de formation des nécroses, s'exprime ainsi : « ce qui par moi reste acquis, c'est la participation de l'ostéite elle-même à la production de la nécrose. » Cette proposition de l'éminent professeur, étayée par les raisons les plus solides, rend mieux encore que je n'ai pu le faire, l'opinion que j'ai cherché à établir.

Enfin, en terminant, signalons une dernière variété importante de nécrose que les travaux de Ranvier ont bien mis en lumière. Elle tire son origine du rétrécissement des canaux de Havers,

Digitized by Google

poussé jusqu'à leur oblitération. Nous avons déjà dit que les éléments embryonnaires qui y étaient déposés pendant la période inflammatoire, pouvaient se transformer en corpuscules osseux, et diminuer ainsi le calibre des canaux de Havers. Cette transformation apporte une nouvelle entrave à la gène circulatoire; qu'elle aille plus loin en remplissant complètement les canaux, les vaisseaux contenus disparaissent, et toute circulation est abolie. De là, cette forme de nécrose dite éburnée, dans laquelle les éléments de l'os sont dans un état de condensation tout particulier. La nécrose par éburnation n'a aucun siège exclusif, elle est contiguë à des parties raréfiées, compactes, nécrosées ou vivantes.

II. *Arguments cliniques.* — J'aborde maintenant le côté clinique de la question.

M. Verneuil m'a rendu cette tâche facile par une déclaration formelle au sujet de l'identité des phénomènes exprimés chez le malade atteint d'abcès sous-périostique et chez celui atteint d'ostéomyélite.

Mais en même temps, notre éminent collègue fait un appel aux cliniciens, et leur demande de fixer leur attention sur les variétés d'affection qu'il distingue ainsi : variété centrale dans le canal médullaire; variété occupant l'une des extrémités d'un os long, et pouvant se localiser dans le tissu spongieux ou se localiser encore c'est-à-dire naître dans le cartilage de conjugaison, variété enfin de surface, c'est-à-dire abcès sous-périostique.

Certes, personne dans cette enceinte, ni au dehors, ni au loin, ne récusera mon dire. M. Verneuil est un clinicien affirmé et consommé ; chacune de vos réunions en est une preuve nouvelle, et pourtant il nous demande de résoudre un problème qu'il a bien des fois abordé, sans lui donner une solution favorable.

Cela établit que le problème n'est pas sans difficultés, et cependant j'ai la conviction qu'il se présente avec une clarté suffisante par la conception d'un seul type, qui ne reçoit d'autres modifications que celles qui se tirent du siège dans chaque espèce d'os, du degré d'intensité de l'affection et des complications qui s'y ajoutent.

Et d'abord je déclare à nouveau que je ne m'occupe pas de l'ostéomyélite des adultes, question à part qu'on ne doit aborder qu'avec d'autres éléments.

Celle qui est en discussion aujourd'hui est celle de l'enfance et de l'adolescence, de la période de l'accroissement des os. C'est de beaucoup la plus importante. Elle naît dans le tissu spongieux de l'extrémité des diaphyses des os longs ou dans celui des os plats et courts, et je ne reviendrai pas sur ce que j'ai déjà dit il y a quinze jours au sujet du cartilage conjugal; cet organe peut rester

Digitized by Google

intact ou être envahi secondairement; mais les faits n'établissent pas qu'il s'enflamme primitivement et que telle est l'origine d'une forme clinique nouvelle. Je ne puis donc, à cet égard, partager le sentiment de M. Verneuil et croire à une variété distincte. Il reste à considérer la variété de surface ou, autrement dit, l'abcès sous-périostique de Chassaignac, suite de périostite phlegmoneuse diffuse, et l'ostéomyélite proprement dite.

Chassaignac avait dit : l'abcès sous-périostique se sépare de l'ostéomyélite par l'absence de rougeur à la peau, par une fluctuation précédant l'empâtement, par l'absence du bourrelet à la limite de l'abcès, par le caractère de douleurs qui sont excruciantes, intolérables dans l'abcès et qui prennent une autre forme dans l'ostéomyélite.

Ces caractères cliniques distinctifs n'ont pas été acceptés; ils ne pouvaient l'être. Ce n'est pas à dire que l'ostéomyélite se présente avec une physionomie toujours la même; elle revêt au contraire, dans son expression générale et locale, divers aspects qui légitiment un certain nombre de distinctions.

D'une part, l'état général des sujets prend une physionomie spéciale qui ne relève que de l'affection où il traduit promptement l'existence de complications survenues dans un ou plusieurs organes. Ce sont ces diverses apparences qui ont servi à créer les formes dites médicales de l'affection; je ne m'en occuperai pas, désirant me borner exclusivement aux formes locales.

Celles-ci comprennent deux groupes très distincts. L'un correspondant à la forme la plus simple, la moins grave, peut être appelée *diaphysaire*, dans les os longs. Il comprend les faits où le mal reste borné à la diaphyse; né à l'une de ses extrémités, il ne se propage que dans le sens du corps de l'os; il envahit ainsi le quart, le tiers, la moitié d'une diaphyse et plus exceptionnellement la diaphyse tout entière.

A l'extérieur, du côté des parties molles, l'ostéomyélite diaphysaire se traduit par un gonflement, circonscrit au début, mais ne tardant pas à s'étendre dans la direction de la diaphyse, réflétant ainsi ce qui se passe dans le centre de l'os atteint. Le gonflement gagne en longueur et en circonférence; il comprend bientôt le tiers, la moitié d'une section d'un membre, laissant intacte la région articulaire voisine de son origine. Sans entrer dans d'autres détails relatifs aux divers aspects de ce gonflement, je dirai qu'il devient promptement le siège de suppuration; il apparaît un abcès sous le périoste. A l'ouverture de cet abcès, on trouve la diaphyse dénudée dans le sens de sa longueur, depuis son épiphyse jusqu'aux limites de l'abcès, et, dans le sens de la circonférence, sur le tiers, le quart, la moitié et quelquefois toute la circonférence du cylindre

Digitized by Google

osseux; on a vu même une diaphyse tout entière dénudée et les épiphyses supérieure et inférieure intactes. L'une des terminaisons de cette forme diaphysaire, la plus rare il est vrai, mais pourtant réelle, est la guérison sans nécrose.

Le second groupe, qui renferme aujourd'hui la majorité des faits, est celui dans lequel l'épiphyse se prend, et la jointure est atteinte en même temps que la diaphyse subit le même sort. Dans cette forme, comme dans la précédente, l'affection a une origine dans une des extrémités de la diaphyse; mais au lieu de se propager uniquement dans le sens diaphysaire, elle se développe parallèlement dans la direction de l'épiphyse. Le cartilage conjugal ne lui oppose qu'une résistance de faible durée; il est promptement détruit, partiellement ou en totalité, et le mal gagnant l'épiphyse proprement dite atteint l'articulation. Ce n'est pas, au surplus, le seul mécanisme par lequel l'articulation voisine puisse être envahie, et j'ai cité des exemples où un abcès sous-périostique s'ouvrait directement dans la cavité articulaire, mais c'est le procédé le plus habituel.

On le voit, cette seconde forme ne diffère de la précédente que par une propagation plus étendue, indiquant une intensité plus grande, et ajoutant par les désordres articulaires, une gravité nouvelle.

On pourrait encore, se limitant à un os, décrire des sous-variétés curieuses, car l'affection n'occupe pas au début toute l'extrémité d'un os. Au tibia, par exemple, on voit l'affection naître à sa partie supérieure en avant et décoller les faces internes et externes de cet os en respectant la face postérieure; mais on observe également l'abcès sous-périostique, limité à la partie postérieure de cet os par sa ligne oblique, et n'occupant que l'espace placé au-dessus de cette ligne oblique. De même au fémur, l'espace inférieur de cet os, compris entre les branches de bifurcation de la ligne, a pu être seul atteint, au moins pendant quelques jours; pareillement au péroné, la partie la plus voisine de l'espace interosseux peut être le siège initial de l'abcès sous-périostique, etc.

Toutes ces variétés rendent souvent le diagnostic obscur, difficile au début, rendent encore la thérapeutique hésitante, mais elles n'ont rien d'insolite. Les symptômes locaux extérieurs sont plus ou moins modifiés par le siège, par la disposition anatomique de la région, mais les lésions profondes osseuses sont les mêmes.

J'abrège beaucoup, Messieurs, mais ces considérations me paraissent indispensables dans le cours de la discussion pour développer la seconde partie de mon argumentation. On s'appuie en effet sur la clinique, sur l'observation, pour établir que l'affection

Digitized by Google

est une périostite, une forme à part, il est vrai, réclamant un surcroît d'épithètes, périostite phlegmoneuse diffuse.

Les raisons que l'on donne se tirent uniquement des faits de guérison sans nécrose. Ces exemples existent, et M. Berger nous en a révélé un de plus; mais je me hâte de dire qu'ils ne sont pas nombreux; ils le deviendront, je l'espère, davantage par les progrès de la thérapeutique. En attendant, j'ai voulu savoir, par un relevé des faits publiés, quelle était la mortalité de l'affection, quel était le chiffre des guérisons. J'ai pris à la suite 100 observations extraites des mémoires de Morven Smith, des deux mémoires de Chassaignac, des deux publications de Bœckel, des monographies de Louvet, Culot, Gamet, Martin, de votre publication des *Bulletins de la Société de chirurgie*, de la Société anatomique, qui ne contient pas que les morts, mais aussi les pièces d'amputés dont quelques-uns ont guéri, et de quelques autres publications. Je trouve sur 100 observations 70 morts, 30 guérisons. Sur les 30 guérisons, 5 ont subi la résection, 5 ont subi le trépan, 5 ont subi l'amputation dans une section importante d'un membre. Sur les 15 autres qui ont guéri par les incisions, 4 seulement sont signalés comme n'ayant pas eu de nécroses.

Je me hâte de dire que ce relevé, dans lequel la mortalité atteint un degré effrayant, me paraît devoir être atténué pour deux raisons. La première est celle-ci : Probablement on a omis de publier un certain nombre de guérisons; elles auront été négligées. En second lieu, comme l'affection entraîne ordinairement des complications de très longue durée, on perd de vue les malades, on ne les suit plus, et ce sont d'autres mains qui sont appelées à continuer les soins et achever leur cure. Ils passent ainsi dans le domaine de l'oubli; il n'en reste pas moins une statistique mortuaire effroyable, bien digne d'appeler l'attention sur l'affection qui nous occupe.

Malgré cette remarque, la guérison sans nécrose reste l'exception; je me demande alors en quoi et comment ces guérisons exceptionnelles peuvent modifier l'opinion que l'on doit avoir du siège initial ou osseux de l'affection? D'abord aucune différence clinique ne peut être établie entre ces faits et les autres ; il suffit, pour s'en convaincre, de lire les observations publiées soit par M. Chassaignac, soit par autrui sur les prétendues périostites phlegmoneuses, ostéites épiphysaires, etc. ; elles sont toutes identiques, et la lecture au lit du malade est encore plus significative.

Mais cela ne doit pas suffire; ces exceptions font-elles un désaccord suffisant pour qu'il devienne répugnant de concevoir, d'admettre la guérison d'une affection aiguë, suppurative de l'os sans nécrose concomitante? Je ne le pense pas. Les conditions les meil-

Digitized by Google

leures pour qu'il en soit autrement sont celles des os longs dont les diaphyses sont les plus fines, dont le tissu compacte est le moins épais et appartenant à de plus jeunes sujets. Si l'on pratique alors l'ouverture de l'abcès sous-périostique sans retard, la guérison peut être obtenue sans nécrose. C'est qu'en effet la suppuration osseuse trouve dans les os qui remplissent ces conditions une sortie pouvant se faire par les ouvertures agrandies des canaux de Havers, ou par les nouveaux orifices qui se créent à la surface de l'os et qui sont dus à une résorption moléculaire. L'écoulement du pus rendu possible d'une part et le mal ne se propageant pas d'ailleurs, l'affection entre dans une voie nouvelle; elle marche vers la guérison. Un travail de réparation s'accomplit alors, curieux à suivre dans son évolution : le périoste et l'os y prennent chacun leur part. Très promptement, une partie du périoste décollé reprend ses rapports par de nouvelles adhérences qui diminuent ainsi le champ de la dénudation. Puis les bords de cette membrane, confondus avec ceux des parties molles de l'incision, bourgeonnent comme les lèvres de la plaie elle-même.

L'os dénudé conserve quelque temps, deux, trois ou plusieurs jours sa coloration blanche ou grise, période d'incertitude pendant laquelle on doit craindre, redouter une nécrose. Bientôt de courtes lignes rosées, de légers points ou taches rouges se montrent par transparence sur la surface osseuse encore intacte. Des sillons, d'étroites dépressions et enfin de véritables ouvertures se découvrent plus tard à la place des points rouges. Chacune de ces dépressions laisse échapper un bourgeon charnu, isolé d'abord, uni à son voisin plus tard. Ces bourgeons grandissent, s'étalent et viennent insensiblement tendre la main à la couche granuleuse des bords de la plaie. L'os exposé est recouvert. Durant ces actes, une partie de la substance osseuse de la surface, celle par où se sont échappés les bourgeons vasculaires, a disparu, et on est encore dans la plus complète ignorance sur le mécanisme de cette résorption osseuse. Le temps nécessaire à cette cicatrisation n'est pas d'ailleurs très long. Trois semaines, un mois peuvent suffire; cela dépend des dimensions de l'abcès sous-périostique, de l'étendue de la surface osseuse exposée, de l'os atteint, de l'épaisseur de son tissu contact, du degré d'intensité de l'ostéomyélite et enfin des conditions générales où se trouve le sujet.

Ainsi, l'observation clinique, celle qui répond à ces faits exceptionnels de guérison sans nécrose, donne la clef du mécanisme de cette guérison, sans apporter de données contraires à l'opinion que l'on doit avoir du siège du mal. Et cette opinion se trouve encore corroborée par les exemples de rechutes, de récidives plus ou moins tardives qui se produisent après toute cicatrisation, alors

Digitized by Google

qu'on a cru à une guérison définitive, bien qu'elle ne fût qu'apparente. J'ai cité, dans le cours de cette discussion, un fait remarquable à ce point de vue, celui du nommé Migeon; je crois inutile de vous le rappeler.

J'ai terminé; trop longtemps j'ai occupé votre attention; veuillez m'en excuser et comprendre que je ne pouvais pas résister à l'entraînement de vous exprimer des convictions dont je suis pénétré.

M. Verneuil. M. Lannelongue pour appuyer sa proposition opératoire dresse deux statistiques, l'une ayant trait à la mortalité dans les ostéo-périostites, l'autre touchant un point d'anatomie pathologique.

Dans les cas traités par les anciennes méthodes, la proportion des morts est considérable 70 0/0, ce qui autorise évidemment à chercher des moyens de traitements plus efficaces.

Toutes les fois qu'on s'est donné la peine de scier les os atteints d'ostéo-périostites aiguës, on a trouvé du pus infiltré à une profondeur plus ou moins considérable, dans le tissu spongieux où dans le canal médullaire; ce qui justifie certainement l'adoption de la trépanation comme mesure générale.

Notre collègue reconnaît bien que les relevés qu'il invoque, ne renferment pas tous les cas et ne représentent pas la vérité absolue. Mais il les donne pour ce qu'ils valent; si d'ailleurs aux chiffres empruntés aux autres il joint les siens il y trouve une confirmation de doctrine.

Les dix premiers cas observés et traités par lui suivant les anciens errements se sont terminés par la mort. Tandis que sur les cinq derniers où la trépanation est intervenue on compte trois guérisons.

Certes, j'approuve infiniment les efforts tentés pour diminuer le timbre pronostic des ostéo-périostites aiguës, et je ne puis que féliciter M. Lannelongue, de faire des recherches dans ce sens, mais j'ai crainte qu'il ne soit arrivé à ses conclusions, en partant de données exactes en apparence et erronnées en réalité.

En ce qui concerne par exemple : La constance de l'infiltration du pus dans le tissu osseux je ferai remarquer, que cette constatation n'a pu être faite que sur des os portés à l'amphithéâtre et provenant de sujets morts ou amputés, qu'elle a fait défaut, dans les cas où on s'est contenté d'inciser plus ou moins largement le périoste et qu'elle est inadmissible dans les cas comme ceux que M. Berger et moi-même avons cité, et dans lesquels le périoste s'est recollé à l'os denudé.

Je crois également que M. Lannelongue a été bien malheureux dans les premiers temps de son exercice et qu'il voit également trop

Digitized by Google

en noir la pratique des autres ; sans avoir de raisons de me croire plus favorisé que mes confrères, je pense d'après ce que j'ai obtenu que le pronostic des ostéo-périostites traités à la manière ancienne est moins grave.

Voici ce que je retrouve dans mes souvenirs et dans mes notes. Sur 13 cas l'un suivi pendant plusieurs mois n'était terminé encore ni par la guérison ni par la mort lorsqu'il a été perdu de vue, il s'agit d'un périostite suppuré très étendu du femur.

Sur les douze autres malades, sept ont guéris, ils sont ainsi répartis :

Ostéo-périostites de l'humérus, drainage, incisions, deux cas.
Ostéo-périostites du femur, incisions, drainage... deux cas.
Ostéomyélite de l'humerus, incisions, désarticulation de l'épaule..... un cas.
Ostéo-périostite épiphysaire de l'extrémité supérieure de tibia, drainage ..... un cas.
Abcès sous-périotique très étendu du radius, incision simple..... un cas.

Les cinq cas de mort sont ainsi répartis :

Deux ostéomyélites du femur, morts sans traitements chirurgical.

Ostéomyélite très étendue du femur. Drainage ; insuccès, fracture spontanée de l'os, désarticulation de la cuisse *in extremis.*

Abcès sous-périostique très étendu du tibia, larges incisions, insuccès.

Abcès sous-périostique du calcanéum, incision multiples, insuccès, amputation de la jambe, mort prompte.

Dans ce dernier cas j'ai toujours regretté de n'avoir fait ni l'ablation sous-périostée ni la trépanation du calcanéum ; mais, c'est la seule fois ou cette dernière opération m'a paru indiquée et praticable avec chance de succès.

M. Tillaux. Je ne partage pas les efforts tentés par M. Lannelongue pour réunir la périostite phlegmoneuse à l'ostéomyélite. Je crois qu'il y a des différences, et on devrait les chercher en clinique parcequ'il y a des abcès sous-périostiques qui peuvent n'atteindre que la superficie de l'os et qui guérissent par une incision simple. En fait, cette guérison prouve que l'affection naît à la surface et reste superficielle, tandis que parallèlement il existe d'autres abcès sous-périostiques qui coïncident avec une ostéomyélite. Je pense donc, d'après mon expérience personnelle, qu'il existe une périostite phlegmoneuse essentielle se terminant par un abcès, pour laquelle l'incision suffit. L'incision au contraire est insuffisante pour les abcès sous-périostiques coexistant avec

Digitized by Google

une ostéomyélite. Il me semble d'ailleurs qu'on peut trouver un caractère différentiel dans l'envahissement de l'articulation; il est probable que dans ces cas où les articulations se prennent il y a de l'ostéomyélite. Chassaignac avait déjà signalé cette règle ; chez le petit garçon dont je vous ai déjà entretenu, au mois de janvier, les articulations du genou et du coup de pied étaient prises.

Mais je ne sais pas s'il existe de l'ostéomyélite sans abcès sous-périostique. C'est la une difficulté clinique à résoudre. En tout cas pour ces ostéomyélites le traitement diffère et c'est à la trépanation, à la résection, à l'amputation même lorsqu'il se produit des complications articulaires, que l'on doit recourir.

Le Secrétaire,
LANNELONGUE.

Séance du 7 mai 1879.

Présidence de M. TARNIER.

Le procès-verbal de la dernière séance est lu et adopté.

Correspondance.

La correspondance comprend :

1° Les journaux périodiques de la semaine, les *Archives générales de médecine*, les *Bulletins et mémoires de la Société de chirurgie*, le *Bulletin de l'Académie de médecine*, le *Recueil d'Ophthalmologie*, le *Bulletin général de thérapeutique*, la *Clinique des maladies des yeux*, du Dr Landoll, *Fibromes interstitiels de l'utérus*, par le Dr Abeille, la *Gazette d'Ophthalmologie ;*

2° Le *Journal des sciences médicales de Lille,* le *Lyon médical*, la *Revue médicale Française et Étrangère*, le *Marseille médical*, la *Revue médicale de l'Est*, le *Journal de la Société de médecine de Caen et du Calvados*, le *Bulletin médical du Nord,* le *Journal de médecine de l'Ouest*, la *Gazette médicale de Strasbourg ;*

3° La *Revue scientifique de la France et de l'Étranger*, *Centralblatt für Chirurgie*, le *Journal de médecine d'Athènes*, la *Gazette médicale Italienne-Lombarde, The British medical Journal*, le *Journal médical de Barcelone.*

Rapport.

Rapport de M. FARABEUF sur un travail de M. Hémard, médecin principal de 1re classe à l'hôpital militaire de Versailles, intitulé :

Digitized by Google

Hémorrhagie consécutive à l'extraction d'une dent chez un hémophile et ayant nécessité la ligature de la carotide primitive.

Le 30 juin 1878, entrait à l'hôpital, un jeune soldat de 19 ans, qui s'était fait arracher, la veille, la seconde molaire supérieure gauche. L'hémorrhagie qui d'abord s'était arrêtée avait reparu bientôt et continuait sans interruption. Trois ans auparavant une extraction de dent chez le même malade avait été suivie d'une hémorrhagie abondante et prolongée que le fer rouge seul avait pu arrêter le 6e jour. En remontant plus haut encore dans la vie du sujet, on rencontre un autre accident hémorrhagique traumatique et des épistaxis spontanées fréquentes et rebelles. Ce jeune homme « essentiellement lymphatique », n'a jamais eu de fièvres intermittentes, a toujours habité la France, et sa famille n'a pu fournir aucun renseignement indiquant une hémophilie héréditaire.

Du 30 juin au 8 juillet, malgré plusieurs tamponnements de l'alvéole avec la charpie imbibée d'eau de Pagliari, même de perchlorure de fer, etc., malgré deux cautérisations au fer rouge et toutes les tentatives de compression faites pour maintenir en place les divers tampons alvéolaires, l'hémorrhagie se reproduit dix fois et met le malade en danger immédiat.

Le 8 juillet, la ligature de la carotide primitive gauche est résolue de l'avis de six consultants et pratiquée par M. Hémard, à la partie moyenne pour fuir autant que possible le voisinage des collatérales; le malade fut chloroformisé.

Divers accidents généraux et locaux suivirent l'opération : une fièvre intense et une rétention d'urine qui durèrent plusieurs jours; des suintements sanguinolents sans gravité dans la bouche, dans la plaie cervicale et à la surface de la pituitaire droite, de véritables hémorrhagies, capillaires il est vrai, mais qui les 17, 18, 20 et 21 juillet, remplissent la plaie cervicale de véritables caillots. Le fil de la ligature tomba de lui-même le 13e jour, le 21 juillet.

Le surlendemain de l'opération, il y eut bien en même temps, qu'une fièvre violente du sub-délirium passager, mais à part cela et un peu de pesanteur de tête, aucun accident pouvant être attribué à la ligature elle-même n'a été noté et cette heureuse chance ne peut être attribuée aux quelques minutes pendant lesquelles la compression digitale de la carotide avait été essayée.

A partir du 21 juillet, les hémorrhagies capillaires de la plaie et des fosses nasales perdent de leur importance. La plaie toujours blafarde s'améliore lentement. La convalescence se prononce du 27 au 31 juillet et l'état général, toute perte de sang ayant cessé, s'améliore avec une rapidité surprenante dans la première moitié du

Digitized by Google

mois d'août. Aucun battement n'a reparu dans la temporale ni dans la faciale gauches.

La plaie du cou n'était pas encore complètement cicatrisée le 6 octobre, malgré que le malade, réformé et retiré dans son pays, (Jussey) se dispose à venir à Paris voir l'Exposition et remercier son chirurgien.

Celui-ci, M. Hémard, n'a pas négligé de nous indiquer à quels médicaments d'usage interne il avait eu recours successivement, mais, il faut le dire, avec assez peu de persévérance. A la limonade sulfurique avait succédé l'ergotine bientôt abandonnée et reprise plus tard momentanément. Le 20 juillet seulement, la veille de la chute du fil, alors que l'abondance des hémorrhagies capillaires cervicales semblait devoir, malgré tous les moyens locaux, compromettre de nouveau la vie, nous voyons prescrire le tannin et le sulfate de quinine. L'usage de ces médicaments, prolongé une semaine au moins, a donc coïncidé avec l'amélioration réelle, le véritable début de la convalescence.

Si l'alimentation du malade fut soignée, il n'est pas besoin de le dire. Le sang liquide y jouait un rôle important parmi d'autres aliments richement azotés. Le vin ne fut employé en quantité notable que vers la fin de la maladie.

Le 23 juillet, pour la première fois, M. Hémard fit l'examen des urines. Il n'y trouva pas de glycose, mais de l'albumine en quantité et une surabondance de phosphates. Le malade buvait du sang : n'était-ce pas la cause de l'albuminurie ? L'événement prouva qu'il n'en était rien, la suspension du régime sanguin n'ayant pas modifié l'albuminurie, qui ne disparut que le 8 août, lorsque la santé du malade fut notablement améliorée.

Quant aux phosphates, l'analyse en accuse 4 grammes au lieu de 3, chiffre normal. N'est-il pas permis d'attribuer cette augmentation au régime animal ?

M. Hémard se demande, avec les auteurs, si l'hémophilie résulte d'une imperfection des parois vasculaires, notamment des capillaires, on bien d'une altération qualitative du sang. Il tend à admettre cette dernière hypothèse, vers laquelle il se sent attiré par l'élimination surabondante des phosphates qu'il suppose devoir coïncider avec une fluidité anormale du plasma sanguin.

D'après les antécédents personnels du malade, comme d'après le nombre et la nature des hémorrhagies qui toutes furent capillaires, il paraît impossible de douter que M. Hémard n'ait eu affaire à un hémophile véritable.

Qu'il ait bien fait de tenter la ligature d'un tronc artériel après une temporisation active poussée à ses extrêmes limites, on ne saurait le nier ; mais qu'il ait, avec raison, préféré la ligature de la

Digitized by Google

carotide primitive à celle de la carotide externe, c'est une affaire qui pourrait se discuter.

M. Hémard déclare avoir pesé dans son esprit le pour et le contre. Il n'ignorait pas quelle énorme mortalité détermine la ligature de la carotide primitive, non plus que la grande bénignité de la ligature de la carotide externe. S'il ne s'est pas prononcé pour cette dernière, c'est qu'il a cru, nous dit-il, « qu'en choisissant comme lieu d'élection la partie médiane de la carotide primitive, point le plus éloigné des anastomoses, il éviterait plus sûrement les hémorrhagies secondaires qu'en liant la carotide externe. »

C'est, il me semble, montrer une crainte exagérée des hémorrhagies secondaires après ligature de la carotide externe. La clinique n'autorise rien de pareil. L'anatomie, il est vrai, nous montre des collatérales nombreuses et rapprochées comme les sept têtes de l'hydre, mais elle nous apprend aussi que pour écouler l'ondée cardiaque, et l'empêcher de venir butter sur la ligature, il existe en amont un large canal de décharge, la carotide interne.

Reconnaissons toutefois que les veines et veinules sont plus nombreuses au voisinage de la carotide externe que devant la carotide primitive, qu'elles contribuent à rendre l'opération plus difficile. Mais l'eussent-elles rendue plus grave chez le sujet hémophilique de M. Hémard au cas même où elles auraient été blessées? Je ne saurais dire. Maintes fois des hémophiliques avérés ont subi des saignées, des incisions, des sections de vaisseaux d'assez gros calibre, et généralement il est dit : Chez les hémophiliques, ce sont les plaies des capillaires qui sont graves, ce sont les suintements de sang qui s'observent.

Ces réserves, Messieurs, n'enlèvent rien à l'intérêt que présente l'observation de M. Hémard, qui s'est conduit en chirurgien habile et heureux.

Votre commission a l'honneur de vous proposer :

1° De déposer ce travail dans vos archives ;

2° D'adresser des remercîments à l'auteur.

Discussion.

M. Tillaux. Il est parfois difficile d'arrêter une hémorrhagie provoquée par l'avulsion d'une dent. Pourtant je me demande si M. Hémard a fait tout ce qu'il aurait pu faire ; car je trouve que c'est un parti bien extrême et bien grave que celui de recourir à la ligature de la carotide primitive pour parer à une hémorrhagie dentaire. Je me rappelle avoir été demandé, il y a deux ans, pour un jeune étudiant en médecine dans une situation semblable ; ses camarades avaient employé, entre autres moyens, le bouchon en

Digitized by Google

cire, sans résultat. Je pratiquai d'abord une cautérisation au fer rouge, et comme elle fut insuffisante, je fis un tampon d'ouate que j'appliquai dans l'alvéole; après avoir moi-même maintenu avec le doigt ce tampon durant une demi-heure, je me retirai en priant ses camarades de passer la nuit près de lui, et de se relever pour continuer la compression. Le lendemain, le sang ne coulait plus. Je crois en effet à l'efficacité de la compression directe ou locale, et j'avoue qu'il faut y bien regarder avant de songer à lier une carotide.

Le second point sur lequel je m'arrête est celui-ci. Je ne puis accepter qu'on pratique la ligature de la carotide primitive, lorsque l'hémorrhagie a pour source une branche collatérale de la carotide externe. J'en excepte les cas douteux, ceux d'une plaie profonde de la région parotidienne, où l'on est dans l'incertitude, et j'ai vu, avec M. Verneuil, un malade dans ce cas; M. Verneuil me conseilla de lier la carotide primitive.

Mais en dehors de ces faits exceptionnels, je ne comprends pas qu'on n'ait pas recours à la ligature de la carotide externe. Ce dernier parti est moins grave d'une part; il est plus efficace de l'autre.

En conséquence, toutes les fois qu'on est en présence d'une hémorrhagie provenant d'une branche de la carotide externe, on doit lier ce vaisseau, si les autres moyens sont impuissants, et on peut même y ajouter la ligature d'une de ses branches, celle que l'on croit atteinte, pour plus de sécurité.

M. Verneuil. Je me rattache entièrement à l'opinion de M. Tillaux; mais c'est sur un autre point que je désire m'arrêter. L'hémophilie est une chose qui ne me paraît pas bien démontrée, et nous ignorons absolument ce que peut être cet état. Mais nous savons, par contre, que les sujets albuminuriques sont exposés à des hémorrhagies abondantes, incoercibles; or, M. Hémard nous dit qu'il a trouvé chez son malade de l'albumine dans les urines, après l'opération, il est vrai; mais n'est-on pas en droit de penser qu'elle existait avant, et que telle est la cause de son hémorrhagie?

En second lieu, M. Hémard tend à penser que la fluidité du sang chez son malade pouvait être due à une élimination plus grande de phosphates; son malade en rendait 4 grammes par jour. Or, il commet une erreur, car la moyenne des phosphates est de 5 grammes en 24 heures.

Le malade de M. Hémard a guéri; mais ne peut-on pas se demander si c'est bien l'opération qui l'a conduit à la guérison? Ne serait-ce pas plutôt le sulfate de quinine administré à temps opportun? Je me rappelle avoir vu un exemple de guérison de ces hé-

Digitized by Google

morrhagies dentaires chez un étudiant en médecine, un de mes stagiaires.

On avait fait venir un prosecteur, M. Duret, qui se rendit maître de l'écoulement sanguin; mais l'hémorrhagie reparut, et M. Duret, se croyant dans l'embarras, vint me trouver. Après m'être informé des circonstances du retour de cette hémorrhagie, je conseillai l'administration immédiate d'un gramme de sulfate de quinine. L'hémorrhagie s'arrêta net et ne reparut pas. C'était par là qu'il eût fallu commencer. Depuis, cet élève a fait sa thèse sur les hémorrhagies d'origine dentaire, et il a démontré que ces hémorrhagies sont toujours provoquées par une influence diathésique du sujet. Je ne saurais admettre, en tout cas, qu'on soit autorisé à recourir à un aussi grave parti que celui de la ligature de la carotide primitive.

M. Magitot. Je ne m'occuperai que de l'indication pressante à remplir dans ces hémorrhagies provoquées par l'avulsion d'une dent. J'ai été souvent demandé dans ces circonstances, et je n'ai jamais vu échouer le moyen dont je me suis servi. Ce moyen consiste à faire un bouchon avec de la gutta-percha mélangée à de la charpie et du coton, de manière à constituer une substance fibreuse, adhérente à la cavité dans laquelle on la met. Ce bouchon est supporté par une plaque en gutta-percha qui se moule sur la mâchoire. Par ce procédé, lorsqu'il n'existe pas de grands délabrements, on peut, je crois, se rendre toujours maître d'une hémorrhagie; mais je considère le bouchon de cire comme insuffisant, il n'adhère pas; le bouchon préparé comme je l'ai dit, se maintient par lui-même.

M. Le Fort. Dans mes travaux sur les anévrismes, j'ai établi la gravité de la ligature de la carotide primitive; une moitié des opérés succombe; il y a donc un énorme danger à lier ce vaisseau, et je suis, comme M. Tillaux, partisan de la ligature de la carotide externe. Mais il ne faut pas l'oublier, les hémorrhagies dans les plaies des branches de la carotide externe se font surtout par le bout périphérique, ce qui fait que je ne puis accepter la ligature du tronc de la carotide externe comme une règle de pratique. Il y a encore un autre motif : en faisant la ligature d'un gros vaisseau chez un hémophile, on s'expose à un nouveau danger; les qualités du sang ne favorisant plus la formation d'un caillot dans le vaisseau lui-même, on doit craindre une hémorrhagie consécutive à la chute du fil.

On vante beaucoup le bouchon de cire; c'est un mauvais moyen; je l'ai essayé dans un cas où je venais de pratiquer une résection

Digitized by Google

de la mâchoire, et je ne suis pas parvenu à arrêter le sang. Le procédé de M. Magitot me paraît bien supérieur.

M. Desprès. Appelé deux fois pour arrêter des hémorrhagies dentaires, j'ai eu recours au bouchon de cire, et le sang a cessé de couler. Mon premier malade, qui était mon tailleur, était diabétique; ses dents étant ébranlées, il les fit arracher pour leur substituer un appareil prothétique.

Le sang s'écoulant par les alvéoles des dents arrachées, un bouchon de cire fut placé dans chaque cavité et maintenu par le rapprochement des mâchoires. Vingt-quatre heures après, l'hémorrhagie cessa. Mon second malade est un jeune homme pour lequel je fus appelé barrière d'Italie; je le traitai de la même manière et le résultat fut aussi heureux.

M. Farabeuf. Incontestablement, si j'avais voulu faire une critique à fond de la conduite de M. Hémard, je lui aurais adressé un certain nombre d'objections; notre confrère a attendu six jours, il a employé tous les moyens dont on a parlé, sauf le procédé de M. Magitot; il a fait la compression directe et il a cherché à maintenir son tampon avec une fronde. Mais qu'il ait bien employé chacun de ces moyens, c'est ce que je ne crois pas. D'abord il n'indique pas d'une manière précise d'où venait le sang; est-ce de la gencive ou du fond de l'alvéole? Cela importait à savoir, car la cautérisation ignée dont il s'est servi ne peut être employée pour le fond d'une alvéole; elle n'a d'efficacité qu'au pourtour.

Il ne dit pas non plus comment a été exercé le tamponnement. Et pourtant je considère que, pour être efficace, il doit être employé avec méthode. On doit avoir deux pinces, chargées chacune d'une boulette de charpie: l'une, destinée à nettoyer et à rester en place jusqu'à ce que l'autre lui succède et vienne exercer la compression.

Je n'ai pas recherché dans mon rapport si l'hémophilie était essentielle ou symptomatique; cela m'a paru importer peu. Pourtant tout porte à croire que le malade n'était pas albuminurique avant son hémorrhagie et que son hémophilie était essentielle. En effet, cet homme avait déjà eu plusieurs accidents semblables, et, sur les conseils de son médecin, il ne sortait pas depuis longtemps sans avoir toujours sur lui du perchlorure de fer.

A l'égard de l'excès des phosphates dans l'urine, je partage le sentiment de M. Verneuil; cet excès ne peut en aucune façon rendre compte de la fluidité du sang.

Enfin, relativement au choix de l'opération, convenait-il mieux de lier la carotide externe de préférence à la primitive? Je ne sais de quel côté sont les plus grands dangers. D'autre part, j'ai parcouru

Digitized by Google

à nouveau l'article de M. Le Fort et je n'y ai pas trouvé de documents tendant à prouver que les hémophiles sont plus exposés aux hémorrhagies consécutives aux ligatures des gros vaisseaux, que les autres opérés. Ce serait plutôt le contraire; car ce ne sont pas les hémorrhagies des gros vaisseaux que l'on remarque chez eux, ce sont des hémorrhagies de source capillaire, et ce sont elles qui sont à craindre.

M. Le Fort. Je ne connais pas d'exemple de ligature d'artère importante chez les hémophiles; aussi est-ce une affaire de sentiment que de penser que chez eux les hémorrhagies consécutives à ces ligatures doivent être plus rares; la raison pure tendrait à faire croire le contraire.

M. Farabeuf. J'en connais un autre exemple: à la suite d'une opération d'amygdales, on dut procéder à la ligature de la carotide externe pour arrêter une hémorrhagie en nappe qui ne cessait pas.

Discussion sur l'ostéo-myélite.

M. Trélat. La communication de M. Lannelongue me fournit l'occasion de quelques courtes remarques. Je tiens d'abord à déclarer que je suis d'accord avec lui sur tous les points et que nous ne nous séparons que par quelques nuances dans le détail. L'interprétation que M. Lannelongue nous a donnée des nécroses, de ces nécroses anciennes, de leurs rapports directs avec l'ostéo-myélite, me paraît très juste, et la pathogénie indiquée par notre collègue est vraie; je la crois indiscutable.

Je m'arrêterai sur trois points principaux : le premier a trait à la longue durée de l'affection. M. Lannelongue a insisté sur cette marche interminable pendant laquelle l'affection évolue avec une persistance inouïe, présentant des phases curieuses dans lesquelles on voit des abcès osseux se former, se transformer en cavités vides, pleines de fongosités ou à contenu séreux, en même temps que l'os est le siège d'un travail inflammatoire chronique. A ce sujet je rappellerai que l'an dernier, dans une discussion provoquée par M. Verneuil, sur la désarticulation coxo-fémorale, j'ai cité un exemple qui confirme bien cette marche indéfiniment longue de l'ostéomyélite de l'enfance. Le voici avec détails : j'ai amputé cet homme à l'âge de 57 ans, pour une septicémie suraiguë consécutive à une vieille cavité d'ostéite fongueuse occupant le fémur.

Or, cette cavité, qui avait dû subir probablement diverses phases, remontait à l'âge de 13 ans ; il avait éprouvé alors des accidents très graves dont il était revenu en conservant un état local dont il

Digitized by Google

n'était jamais guéri. En lui demandant quel était son genre de vie depuis, il me répondit qu'il vivait comme il pouvait, travaillant, s'arrêtant, entrant à l'hôpital et y séjournant lorsqu'il se trouvait sous le coup de poussées inflammatoires ; bref, il a cultivé cette longue affection jusqu'au jour où des complications nouvelles m'ont conduit à lui pratiquer une amputation.

Le second point de mon argumentation a trait à la léthalité. Je crois que M. Lannelongue se trompe en présentant la mortalité d'après le tableau qu'il nous a donné. Il a exploité les cas graves, présentant cette physionomie que Chassaignac a si bien tracée lorsqu'il a décrit le typhus des membres ; il l'a exploité à bon escient d'ailleurs, s'appuyant sur les documents accessibles, les faits publiés, mais je crois qu'il y a de nombreux exemples d'ostéomyélite indiscutables où le mal n'amène pas aussi fatalement la mort. Je puis en citer un cas concluant. Une jeune dame, mère de famille, vint me prier un soir, en insistant beaucoup, de me rendre à Versailles près de sa petite fille, gravement atteinte à la main. J'y étais à minuit et je constate un phlegmon considérable, suraigu, de la main, à évolution rapide. Je fais venir l'enfant à Paris, et, le lendemain matin, je m'efforçai inutilement de trouver une cause à ce phlegmon. L'enfant n'avait eu ni piqûre, ni contusion, rien en un mot qui pût expliquer ces accidents. Il fut endormi, et je dus pratiquer deux incisions, l'une dorsale, l'autre palmaire. Je ne fus pas peu surpris alors de trouver un métacarpien dénudé dans les trois quarts de son étendue ; les phénomènes généraux s'arrêtèrent, et il y a quinze jours, j'ai saisi et extrait une partie des fragments du métacarpien dénudé. C'est là, à n'en pas douter, un cas rare d'ostéomyélite suraiguë qui a eu son évolution spontanée et qui s'est terminée par la guérison.

Enfin, j'arrive au troisième point : M. Lannelongue a déduit de ses autopsies et de celles d'autrui qu'il y a toujours suppuration dans le canal médullaire. Je le répète, je suis d'accord en tous points avec notre collègue ; ses recherches sont exactes, mais je crois, néanmoins, qu'il existe un petit nombre de faits comme ceux de M. Berger, de M. Verneuil, où l'affection reste ostéomyélite à la superficie de l'os et borne ses effets à une zone plus ou moins étendue de l'os. Telles sont mes remarques. Oui, cette affection évolue avec une lenteur extraordinaire et on peut retrouver, 43 ans après, des preuves de son existence. Le fait très connu de M. Broca, dans lequel notre collègue fit un brillant diagnostic confirmé par l'ouverture de l'os, se rattache de la même manière à l'ostéomyélite.

M. Desprès. Je ne veux intervenir dans la discussion que pour discuter un seul point. MM. Verneuil et Trélat admettent des abcès

Digitized by Google

sous-périostiques, des périostites simples. L'observation de M. Berger semble devoir prouver qu'il y a des périostites simples, parce que, dit-il, il n'y a pas eu de séquestres éliminés. Cette opinion ne me paraît pas conforme à la réalité des faits. J'espère aussi prouver que le diagnostic différentiel entre l'abcès sous-périostique non suivi de séquestre et l'ostéomyélite avec séquestre n'a pas de raison, parce que l'abcès sous-périostique n'est qu'un symptôme toujours en relation avec une ostéite au voisinage du cartilage inter-épiphysaire.

Et d'abord, pour ne pas nous tromper, convenons bien qu'il s'agit ici, non pas des abcès sous-périostiques des adultes qui se développent sur les os dans le cours d'une fièvre grave et qui se montrent partout comme les gommes de la syphilis et de la scrofule, non pas de certains abcès de la diaphyse des os consécutifs à des traumatismes, c'est-à-dire des abcès sous-périostiques dus à la suppuration et un épanchement de sang sous le périoste, mais bien de ces inflammations violentes des os chez les jeunes sujets pendant la période de l'accroissement des os, c'est-à-dire depuis la plus tendre enfance jusqu'à 20 à 22 ans.

La maladie décrite sous les noms d'abcès sous-périostique, ostéite épiphysaire, décollement aigu des épiphyses, ostéomyélite, périostite phlegmoneuse ou rhumatismale, typhus des os, est bien une seule et même affection, ainsi que le soutient M. Lannelongue, qui débute toujours aux environs des cartilages épiphysaires, principalement en 4 lieux d'élection : l'extrémité supérieure de l'humérus, l'extrémité inférieure du fémur, l'extrémité supérieure du tibia et l'extrémité inférieure du même os. (*Voir* par parenthèse ma statistique avec la mortalité : 3 fois l'extrémité supérieure de l'humérus, 1 mort en 48 heures; 2 fois l'extrémité supérieure ou inférieure du tibia, pas de mort.) Une des preuves les plus saisissantes est dans ce fait que sur un même malade, avec des symptômes généraux identiques, vous avez exagéré dans un sens ou dans l'autre l'abcès sous-périostique ou l'ostéomyélite. La maladie siégeant aux mêmes lieux d'élection, reconnaissant la même cause, on est bien obligé de reconnaître que c'est le même mal, mais à des degrés divers, et ce mal est bien l'ostéite épiphysaire de M. Gosselin ou l'ostéomyélite de M. Lannelongue, que l'on devrait, à mon sens, pour être plus juste, appeler l'*ostéomyélite juxta-épiphysaire*.

Voici, Messieurs, deux malades qui vont vous faire saisir sur le vif mon argument; le hasard les a réunis à l'hôpital Cochin, où ils ont pu être longtemps observés.

Observation. — Raymont (Charles), âgé de 18 ans, est entré le 15 juin 1878, salle Saint-Jacques.

Digitized by Google

Le dimanche de la Pentecôte, 9 juin, le malade est allé à pied à Vorrière, en partant de l'Observatoire; le lendemain lundi il est parti du même point à pied, pour aller à Pantin.

Depuis le 11 juin, ce malade se plaint d'une vive douleur à la partie inférieure de la jambe gauche, en même temps que d'une fièvre violente avec perte d'appétit, frissons et vomissements. Au moment de son entrée à l'hôpital, l'état général parut si grave que l'on crut d'abord à une fièvre typhoïde, au début 40°,5. A la visite du 16 au matin, la température a baissé de quelques dixièmes de degré, mais les symptômes généraux sont aussi prononcés que la veille, la langue est sèche, le visage abattu, prostration extrême, diarrhée. A la partie inférieure de la jambe droite, on constate une tuméfaction très manifeste occupant la partie interne du membre avec coloration rosée de la peau, la fluctuation y est à peine appéciable.

M. Desprès, en présence de l'état général et des accidents locaux, porte le diagnostic de périostite phlegmoneuse diffuse, suite d'ostéite juxta-épiphysaire des adolescents, et pratique une incision de 3 ou 4 centimères, qui dépassa le périoste jusqu'à l'os, et donna issue à quelques gouttes de pus; cataplasmes sur le membre, sulfate de quinine, 1gr,50; température : 39°,2. Le soir: 39,8.

Le 18 on s'aperçoit que toute la longueur de la jambe droite est envahie par le gonflement, c'est à la partie supérieure qu'il est le plus prononcé, 40°,1.

Le 20 la fluctuation devient évidente à quelques centimètres au devant de la tubérosité interne du tibia; on fait à ce niveau une nouvelle incision, une grande quantité de pus s'en écoule, l'état général est très mauvais, la température reste à 40°, matin et soir, la diarrhée continue et le malade s'épuise rapidement. Sulfate de quinine, potion cordiale, lavement au laudanum. Les jours suivants, la température subit chaque matin une légère rémission, mais l'amaigrissement fait des progrès continuels, et il survient une toux opiniâtre qui fait craindre l'invasion de tubercules ou d'abcès métastatiques miliaires.

Le 28, température : 40°,2. Troisième incision au-dessous de la deuxième.

Le 31, M. Desprès, pour faciliter l'écoulement du pus, place un drain qui réunit ces deux ouvertures.

Les collections purulentes se forment successivement sur plusieurs points du membre, et nécessitent bientôt de nouvelles incisions; il en est pratiqué 7 en tout, à quelques jours d'intervalle; le 1er juillet la température descend à 39°,8.

Deux drains sont passés successivement le plus près possible de l'os dénudé, le sulfate de quinine est continué.

Le drain principal est changé à la fin de juillet; à cette époque le malade est extrêmement affaibli, l'appétit est resté assez satisfaisant, la toux a presque disparu, des escarrhes se forment au sacrum, on les panse au diachylum, et on fait coucher le malade sur un coussin de caoutchouc.

Dans le courant du mois d'août, les forces reviennent peu à peu, la

Digitized by Google

suppuration est moins abondante, l'embonpoint reparaît graduellement.

Le malade se lève pour la première fois le 12 septembre, il peut descendre au jardin le 3 octobre, la marche est assez facile avec des béquilles; la jambe droite ne peut fournir aucun appui, elle n'est plus douloureuse, la suppuration a considérablement diminué, on retire le drain vers le 30.

Dans la première quinzaine de novembre, issue de petites esquilles par les fistules de la partie supérieure du tibia ; le malade reste à l'hôpital pour attendre la mobilisation du séquestre assez volumineux de la partie supérieure du tibia. Aujourd'hui le malade marche bien et la nécrose est beaucoup plus limitée à la partie supérieure du tibia, là où elle semblait devoir être considérable, en raison de la dénudation immédiate. J'attends la mobilisation du séquestre. L'intérêt qui s'attache à ce malade est tout entier dans ce fait qu'il n'y a pas de nécrose, ou qu'il y a un séquestre insignifiant à la partie inférieure de la jambe, tandis que, à la partie supérieure, il y a un séquestre évident. Il y aurait donc eu un abcès sous-périostique simple, et en haut une ostéomyélite. Eh bien! non, il y a eu dans les deux extrémités de l'os, la même lésion, une ostéomyélite au niveau du cartilage inter-épiphysaire liée à une même cause, le surmenage, la fatigue. Seulement les parties de l'os les plus malades étaient plus superficielles dans le bas que dans le haut. Il n'y a qu'une question de degré dans la maladie.

C'est exactement la même chose qui s'est passée chez le second malade que je vous présente, Dubois (Félix), dont l'observation est publiée dans une clinique qui va paraître dans la *Gazette des hôpitaux*, 1879.

Ce garçon, il y a 8 ans, après un séjour prolongé sur la glace, a eu une ostéite juxta-épiphysaire des deux extrémités inférieures de chaque tibia. Ces abcès ont été ouverts tardivement au bout d'un mois. Du côté gauche il est sorti de petits séquestres, il n'en est point sorti du côté droit; les fistules, vous le constatez, sont entièrement fermées. Vous voyez que c'est exactement ce qu'il y a eu chez le premier malade. Le mal actuel de cet enfant est une ostéite juxta-épiphysaire chronique de l'extrémité supérieure du tibia, qui donnera lieu peut-être dans des années à un abcès douloureux des épiphyses, ou à une nécrose.

Ainsi, Messieurs, voici deux malades qui ont eu chacun deux ostéomyélites juxta-épiphysaires de degré différent dont une pouvait passer pour un abcès sous-périostique simple.

Non, Messieurs, il faut le dire, l'abcès sous-périostique, la périostite phlegmoneuse diffuse ne sont pas des lésions primitives, ce sont des *symptômes* d'une lésion des os au niveau du cartilage inter-épiphysaire. Je répète que le mot d'ostéomyélite vaut mieux que le terme ostéite de M. Gosselin, mais c'est bien autour du cartilage que se passent les lésions. Tantôt il n'y a que la partie périphérique qui est prise, tantôt toute l'épaisseur de l'extrémité de la diaphyse est malade, tantôt, enfin, le cartilage est

Digitized by Google

décollé de l'épiphyse, et il y a des lésions dans cette épiphyse. Ce sont les cas où l'articulation devient malade. Mais l'os qui nourrit le cartilage est toujours altéré, et ce sont ses éléments vasculaires et cellulaires qui offrent les premières traces de l'inflammation.

L'abcès sous-périostique en est la suite, quelle que soit la profondeur des lésions de l'os. Qu'on me montre une observation de M. Chassaignac ou d'autres chirurgiens où d'emblée l'abcès sous-périostique des adolescents, un de ces abcès liés au surmenage ou au froid accompagné des phénomènes généraux si connus, a pris naissance au milieu de l'épiphyse d'un os long.

Je voudrais aussi dire un mot de la nécessité de la trépanation, recommandée depuis longtemps par Morven Smith, et que M. Lannelongue propose comme méthode de choix. J'appliquerai volontiers le trépan dans des cas désespérés, mais je ne crois pas qu'il puisse réussir.

Jusqu'ici je n'ai perdu qu'un malade d'ostéomyélite juxta-épiphysaire; il est mort en 2 jours, avec 41° degré de température et du délire; j'ai fait son autopsie, et la lésion occupait l'extrémité supérieure de l'humérus, il n'y avait pas de pus dans l'os, la moelle était seulement jaune et il y avait çà et là quelques foyers hémorrhagiques; il y en avait dans l'*épiphyse* et la diaphyse. Qu'aurait fait là le trépan? D'ailleurs, dans le second jour nous avions découvert une ostéomyélite juxta-épiphysaire du tibia, survenue rapidement, et cette lésion à l'autopsie était presque aussi avancée que celle de l'humérus. J'avais fait, pour l'acquit de ma conscience, une longue incision, mais je ne pensais pas sauver le malade, car la lecture des observations m'avait appris que lorsque les petits malades ont le délire continu, la situation est fatalement perdue. J'en ferai même un signe diagnostic indiquant la profondeur, l'étendue et la gravité de la lésion. J'ai encore le souvenir d'une pièce anatomique que j'ai vue chez Nélaton; c'était encore une ostéomyélite juxta-épiphysaire de l'extrémité supérieure de l'humérus; le malade était mort en 3 jours, toujours avec le délire. La partie supérieure de la diaphyse en dehors du canal médullaire était pleine de petits foyers purulents isolés: il y en avait encore 8 ou 10 isolés dans l'épiphyse. Je le demande encore, qu'aurait fait là une couronne de trépan?

Chez mon malade, une large incision et du drainage dans chaque foyer ont guéri les accidents dont l'observation vous a appris toute la gravité.

M. Lannelongue. Si vous aviez trépané, vous n'auriez peut-être pas eu de nécrose.

M. Desprès. Je remercie M. Lannelongue de son interruption,

Digitized by Google

cela me fournit l'occasion d'ajouter une réflexion. Il ne faut pas vous bercer d'illusions. La nécrose est faite le premier jour du mal. Tout ce qui doit périr de l'os périt au moment où l'ostéomyélite paraît; la trépanation n'aurait d'effet utile que si le pus était réuni en foyer, et jamais il ne l'est au moment où l'on rencontre l'indication du trépan dans les cas graves où cette ressource désespérée se présente à l'esprit.

M. Trélat. Je ferai une courte et dernière remarque. Je parle en mon nom, et je crois être aussi l'interprète de la pensée de M. Lannelongue. Je n'ai point contesté que les ostéomyélites n'eussent leur point de départ dans cette zone d'une richesse extrême en éléments jeunes, qui sert au développement de l'os et qui est au voisinage du cartilage conjugal. Mais où le désaccord apparaît avec M. Gosselin et M. Desprès qui le défend, c'est dans le mot ostéite dont se sert M. Gosselin; non, ce n'est pas une ostéite à la manière des ostéites ordinaires; ce mot conduit à une tranquillité dangereuse, car la marche de l'affection est là pour prouver quel est son envahissement rapide et combien sont fâcheuses ses suites immédiates. C'est pour cela que nous disons ostéomyélite.

Enfin le mode de formation des os et de leur développement donne la clef du siège spécial de l'affection à l'une des extrémités.

Présentation de malade.

M. Tillaux présente un jeune homme à qui il a pratiqué la ligature de l'artère ischiatique pour un anévrisme traumatique de cette artère déterminé par une fracture du bassin. L'anévrisme occupait l'échancrure sciatique; ce jeune homme est aujourd'hui bien guéri.

Le Secrétaire,
Lannelongue.

Séance du 14 mai 1879.

Présidence de M. Tarnier.

Le procès-verbal de la précédente séance est lu et adopté.

Correspondance.

La correspondance comprend :

1° La *Gazette médicale de Paris*, la *Gazette hebdomadaire*, l'*Union médicale*, la *Gazette des hôpitaux*, la *France médicale;*

Digitized by Google

2° L'*Abeille médicale*, le *Praticien*, l'*Art dentaire*, le *Mouvement médical*, la *Tribune médicale*, le *Paris médical*, le *Lyon médical*, *Journal de médecine et de chirurgie*, *Journal de thérapeutique*, *Journal de la Société de médecine de la Haute-Vienne*, *Alger médical;*

3° Le *Bulletin de l'Académie de médecine*, les *Bulletins et Mémoires de la Société de chirurgie*, la *Revue scientifique de la France et de l'Étranger*, les *Annales de la Société de médecine de la Loire*, la *Revue mensuelle de médecine et de chirurgie*, le *Montpellier médical*, l'*Union médicale du Nord-Est;*

4° *The practitionner*, *Centralblatt fur Chirurgie*, la *Gazette de santé militaire de Madrid*, la *Gazette médicale italienne lombarde*, le *British medical*, le *Medical Times de Philadelphie;*

5° *Du serrement des mâchoires*, par le Dr Rossini, de Milan; *Sur la pathogénie et le traitement du cancer*, par le Dr Ceccherelli, de Florence; *Contribution à l'étude des troubles respiratoires dans les laryngopathies syphilitiques*, par le Dr Krishaber; *Du sphygmographe dans la cure des anévrismes*, par le Dr Segay, de Bordeaux;

6° Des lettres de MM. de Saint-Germain, Marc Sée et Lucas-Championnière, demandant un congé pendant la durée du concours du bureau central dont ils sont juges;

7° Observation de paralysie atrophique de l'enfance; pied plat et pied creux consécutifs (M. Nicaise, rapporteur).

Rapport.

Rapport de M. Nicaise sur une observation de M. Onimus, intitulée :

Paralysie atrophique de l'enfance; pied plat et pied creux consécutifs; troubles trophiques,

par le Dr Onimus.

Il s'agit d'une petite fille, âgée aujourd'hui de 9 ans, qui eut à 5 ans une paralysie atrophique portant sur les membres inférieurs. L'affection a laissé des paralysies partielles des membres et des déformations consécutives des pieds; la sensibilité est intacte.

A droite, les muscles de la région postérieure de la jambe (les jumeaux, le soléaire, le fléchisseur commun des orteils) sont paralysés; le pied est devenu pied creux; le quatrième et le cinquième orteil sont, depuis cette époque, le siège d'engelures pendant l'hiver.

A gauche, la paralysie porte sur le jambier antérieur et les pé-

Digitized by Google

roniers latéraux ; le pied est devenu pied plat ; le gros orteil a son ongle déformé et exposé aux engelures pendant l'hiver.

L'observation de M. Onimus peut être rapprochée de celles de M. Nepveu, sur lesquelles j'ai fait un rapport dans la séance du 2 avril 1879. Les engelures se sont montrées sur des points correspondant au territoire des nerfs atteints, à droite, sur le quatrième et cinquième orteil (nerf sciatique poplité interne), à gauche, sur le gros orteil (nerf sciatique poplité externe).

Mais, comme je l'ai dit dans mon rapport, la lésion médullaire n'a ici aucune influence directe ; il semble résulter seulement du fait de M. Onimus, que la nutrition aurait subi une atteinte dans le territoire des nerfs affectés, d'où une moindre résistance aux influences extérieures.

Discussion sur le traitement des hémorrhagies provoquées par l'avulsion des dents.

M. Magitot. Dans la précédente séance, à l'occasion du rapport de M. Farabeuf, j'ai cru devoir m'élever, avec plusieurs de nos collègues, contre l'opportunité de la ligature de la carotide primitive, pour combattre ces hémorrhagies consécutives à une extraction dentaire.

Malgré les raisons alléguées par M. Hémard pour justifier cette opération, j'ai tenu à déclarer que, dans ma pensée, une hémorrhagie de ce genre, qui n'est accompagnée d'aucun délabrement du voisinage ni d'aucune rupture de vaisseaux autres que les branches alvéolaires, ne saurait, en aucun cas, résister à un tamponnement institué méthodiquement.

A l'égard du procédé de tamponnement, on se souvient que tandis que M. Desprès s'est toujours bien trouvé du tampon de cire, MM. Tillaux et Le Fort l'ont déclaré insuffisant ; je suis entièrement de leur avis. J'ai personnellement échoué dans plusieurs cas par l'emploi du tampon de cire, qui n'offre ni assez de résistance, ni assez d'adhérence avec les parois de la plaie. C'est alors que j'eus l'idée de pratiquer le tamponnement avec un coin de gutta-percha ramolli dans l'eau chaude. J'ai employé ce procédé trois fois avec un succès complet, et l'un de ces cas était relatif à un hémophile dûment constaté.

Voici comment je procède : un fragment convenable de gutta-percha étant ramolli dans l'eau, on le mélange avec une partie égale de charpie, de manière à constituer une masse à la fois fibreuse et malléable ; puis, avant de l'introduire et en le tenant tout prêt d'une main, on pratique un lavage complet et très soigneux de l'alvéole avec une boulette de ouate imbibée de chloro-

Digitized by Google

forme. Le tampon est alors adhérent et maintenu jusqu'à durcissement. On fait ensuite rapprocher les mâchoires, et les dents opposées de l'alvéole tamponné s'impriment dans la substance et établissent la compression qu'on maintient par un bandage approprié, une fronde, par exemple.

J'ai pu ainsi, entre autres faits, arrêter définitivement une hémorrhagie alvéolaire chez un étudiant en médecine qui s'était fait enlever une dent molaire inférieure par un camarade. L'écoulement durait depuis trois jours et avait résisté au tamponnement par la charpie simple et imbibée de perchlorure, à la compression digitale et au cône de cire qui était soulevé et entraîné par le sang.

Le tampon de gutta-percha mélangé de charpie s'appliqua si bien aux divisions alvéolaires qu'il fallut, trois jours après, pratiquer, pour l'enlever, une nouvelle extraction d'un corps ayant pris exactement la forme de la dent antérieure.

Si j'ai demandé la permission de revenir sur cette question, c'est que cet accident est très fréquent et donne parfois beaucoup d'inquiétude aux chirurgiens. Il est du reste assez grave pour qu'on ait pu réunir à ce sujet un certain nombre de cas de mort [1]. C'est surtout parce que je tiens à m'associer aux réserves formulées par plusieurs de nos collègues, sur l'opportunité d'une opération aussi sérieuse que la ligature de la carotide primitive alors que, de l'avis de M. le rapporteur, on n'avait pas suffisamment épuisé antérieurement les divers moyens de compression ou de tamponnement. Enfin, c'est pour déclarer que, dans ma conviction, il n'est, je tiens à le répéter, aucune hémorrhagie alvéolaire qui puisse résister à un tamponnement pratiqué avec une substance telle que le gutta-percha, ou, à son défaut, une résine, de la cire à cacheter ramollie à chaud, en faisant en sorte, par un lavage préalable de la plaie, avec le chloroforme ou l'alcool, qu'il s'effectue une adhésion absolue de la substance aux parois alvéolaires.

M. Desprès. Je trouve le procédé de M. Magitot excellent, mais je tiens à constater que d'autres chirurgiens ont obtenu le même résultat par la cire, que l'on trouve partout. La cire réussit à une condition toutefois, c'est qu'on aura soin de faire la compression après l'avoir appliquée. A l'égard du nettoyage de l'alvéole, je ne suis pas de l'avis de M. Magitot qui le recommande ; ces lavages, en effet, enlèvent le caillot obturateur, et tous les chirurgiens savent

[1] Voir deux mémoires récents du Dr J. Moreau dans : *Archives générales de médecine*, août et septembre 1873, et *Union médicale*, 25 septembre 1877.

Digitized by Google

que tel est le premier moyen hémostatique employé par la nature pour arrêter une hémorrhagie.

M. Tillaux. Je trouve que M. Desprès a un trop grand respect pour les caillots ; il peut avoir raison quand la plaie ne donne pas du sang ; mais si l'hémorrhagie continue, persiste, il ne faut pas craindre de procéder au nettoyage de la plaie et d'enlever les caillots qui s'y trouvent. Ce premier temps accompli, on procède ensuite à l'hémostase par la compression ou par tout autre moyen.

M. Desprès. Je me suis certainement mal fait comprendre. Un malade a une hémorrhagie se produisant dans une cavité alvéolaire, il ne peut s'y trouver de caillot pendant que se fait l'hémorrhagie, et par suite il n'y a pas lieu de procéder à un nettoyage ou à des lavages de la cavité. Mais je suis de l'avis de M. Tillaux pour ce qui concerne les autres blessures accompagnées d'hémorrhagie.

Réclamation de M. Farabeuf. Je tiens à répondre au procès-verbal de la séance du 26 mars que je n'ai rien insinué contre M. Desprès et que, par conséquent, l'accusation désagréable de la séance du 9 avril tombe d'elle-même.

M. Desprès. M. Farabeuf n'a pas eu l'intention de faire d'allusion à des cadavres de malades morts d'infection purulente pouvant venir de mon service, soit ; mais les termes de son discours le faisant supposer, j'avais le devoir de répondre.

Communication de M. Desprès sur l'ostéite juxta-épiphysaire.

Messieurs, je viens mettre sous vos yeux le dessin des lésions d'une ostéite juxta-épiphysaire que je dois à l'obligeance du fils de M. Nélaton. Je disais dans la dernière séance que lorsqu'il y a décollement du périoste, il y a souvent des lésions dans l'épiphyse et la diaphyse ; ce dessin confirme cette assertion. On voit dans l'épiphyse, au-dessous du cartilage de conjugaison, des cavités creusées dans le tissu osseux ; le cartilage est décollé en partie, il y a un commencement de décollement épiphysaire. Nélaton avait fait prendre ce dessin en 1847 comme un spécimen rare.

De la myotomie sous-cutanée comme moyen de traitement des douleurs causées par certaines exostoses, par M. Le Dentu.

Messieurs, j'ai eu l'honneur de vous faire voir il y a quelque temps un jeune homme atteint d'une exostose du genou gauche, que j'avais traité dans mon service à l'hôpital Saint-Louis. Vous vous rappelez que chez lui la tumeur était située derrière le cul-de-sac sous-tricipital de la synoviale articulaire, et que, ne me souciant guère de pratiquer l'ablation de cette exostose à cause de son

Digitized by Google

siège j'avais été amené à recourir à un moyen moins dangereux, pour faire cesser les douleurs très vives auxquelles le malade était en proie. Ce moyen a consisté dans la section sous-cutanée d'une portion du vaste externe et de la bandelette du fascia lata. Le succès a été si rapide et si facilement obtenu que je crois devoir revenir sur ma communication, afin de bien vous montrer quel parti on pourra tirer à l'avenir du même moyen dans des cas analogues. Je me sens d'autant plus autorisé à le faire que deux fois j'ai opéré des exostoses du fémur par l'extirpation, ce qui me permettra de mettre cette méthode de traitement en parallèle avec celle que je crois avoir été le premier à employer.

Parmi les exostoses non spécifiques, il y en a beaucoup qui ne donnent point lieu à des douleurs. Après un certain développement elles restent stationnaires ou ne grossissent que lentement, et il peut se faire qu'elles n'occasionnent aucun symptôme fâcheux. Celles-là, il est de règle de n'y pas toucher, ou du moins il ne faut s'en occuper que lorsque, par suite d'une déformation trop apparente ou trop gênante, ou par la compression d'un organe (œil, vaisseaux, nerfs), elles deviennent pour le malade une cause de souffrance, de perturbation fonctionnelle, ou simplement un perpétuel sujet d'ennui ; c'est alors que la chirurgie est autorisée à intervenir et que même elle en a le devoir dans certains cas.

Je ne voudrais pas embrasser dans ces considérations toute la question des exostoses. Elles viseront principalement une des variétés qu'on a le plus souvent l'occasion d'observer, je veux parler des exostoses dites de développement. Ces dernières apparaissent chez les adolescents, pendant la période d'accroissement rapide du squelette, et elles témoignent de la puissante vitalité du système osseux à cette époque de la vie. Je ne rappellerai pas ici tous leurs caractères, que mon excellent maître, M. Richet, a groupés jadis dans d'intéressantes leçons cliniques. Qu'il me suffise de mentionner les principaux.

Ces exostoses de développement sont très souvent pédiculées, plus ou moins renflées et coudées en forme de crochet. Dans ce dernier cas, la pointe du crochet est tournée vers les masses musculaires, et cela tient sans doute à ce qu'elle est peu à peu entraînée par les fibres qui s'insèrent sur elle. Par suite du développement de l'épiphyse la plus voisine, l'exostose s'éloigne peu à peu de la surface articulaire et semble même parfois placée bien au-dessus ou au-dessous du cartilage de conjugaison.

Lorsque ces tumeurs donnent lieu à des douleurs, ces dernières sont de plusieurs sortes, mais généralement elles n'ont pas leur siège dans l'exostose elle-même, fait important relativement à a thérapeutique qui leur convient. Il n'y aurait guère de réserves à

Digitized by Google

faire que pour ces formes d'ostéite des adolescents qui ont frappé récemment l'attention de MM. Lannelongue et Archambault, et encore à condition de les rattacher bien plus aux hyperostoses qu'à des phlegmasies spéciales liées au développement ou à la diathèse rhumatismale. Il reste donc exact que les douleurs qui accompagnent les exostoses siègent ordinairement en dehors d'elles, et il importe d'en bien préciser la nature. Prenons pour exemple les exostoses des membres : les douleurs qu'elles provoquent sont dues :

1° A des phénomènes inflammatoires ;
2° A la compression des nerfs voisins ;
3° A la contracture des muscles.

1° Lorsque l'exostose est bien détachée de la surface osseuse d'où elle naît, qu'elle est pédiculée et affecte la forme d'un crochet, il se développe souvent à sa surface, soit entre les muscles et la peau, soit entre la tumeur et les muscles, une bourse séreuse accidentelle. A défaut d'une cavité bien limitée, il se peut qu'on ne trouve qu'un tissu conjonctif lâche, infiltré de sérosité. Par suite de mouvements et de frottements répétés, il peut arriver que cette bourse séreuse ou que ce tissu conjonctif lâche s'enflamment. De là des douleurs assez intenses pour gêner beaucoup la marche et causer une claudication très marquée.

Voici un exemple très net d'accidents de cette nature :

Je fus appelé, il y a trois ans, pour donner des soins à une jeune fille de 14 ans qui portait au côté interne de la partie inférieure du fémur gauche une exostose facile à sentir, formant sous les muscles et sous les téguments une saillie très nette ; cette tumeur paraissait avoir à peu près le volume du pouce, elle était légèrement incurvée vers la partie supérieure du membre. Les tissus qui la recouvraient étaient le siège d'un empâtement œdémateux qui occupait une zone elleptique d'environ 8 centimètres sur 6. La peau avait une teinte rosée très pâle ; mais le pincement des parties molles soulevées entre les doigts occasionnait des douleurs assez vives. Il y avait un peu de fluctuation profonde dans la région malade.

Je diagnostiquai un hygroma subaigu et instituai un traitement émollient consistant en bains, cataplasmes laudanisés et bains généraux.

Quelques jours après je remplaçai ce traitement par des applications de teinture d'iode et la compression par la ouate. Au bout de peu de temps la guérison était complète ; la malade pouvait marcher sans éprouver de douleurs.

Ces accidents ne se sont pas reproduits, depuis lors. Cette enfant,

Digitized by Google

devenue une jeune fille, peut actuellement danser plusieurs heures de suite sans éprouver même de la fatigue. Je n'ai pas examiné la tumeur depuis trois ans, mais j'ai tout lieu de croire que si elle avait grossi sensiblement j'en aurais été prévenu.

A vrai dire, la formation d'une bourse séreuse accidentelle n'est pas inévitable. Sur deux malades que j'ai opérés par l'extirpation, l'un en présentait une très nette entre l'exostose et le vaste externe (*Voir* l'observation du nommé Migeau), et l'autre (la nommée Arnoult) n'avait que du tissu conjonctif lâche dans le même point; mais je crois ce tissu capable de devenir, lui aussi, le siège de phénomènes inflammatoires.

2° Les douleurs sont dues parfois à la compression des troncs nerveux qui passent au voisinage de la tumeur. Ceci n'a pas besoin d'être démontré, mais je n'en ai pas encore observé d'exemple.

3° Quant aux douleurs par contractures des muscles sus-jacents à l'exostose, elles n'ont pas encore été suffisamment mises en relief, sans doute parce que dans certains cas la contracture n'est pas assez considérable pour être facilement reconnue. Tout muscle contracturé ne fait pas toujours une saillie très marquée sous les téguments et n'a pas toujours une grande dureté. La contracture peut être beaucoup plus latente; mais peut être alors le terme *irritation musculaire* conviendrait mieux à ces douleurs un peu vagues ou d'une certaine intensité que développe la pression répétée d'une exostose pédiculée sur la face profonde des muscles sus-jacents. Plus d'une fois, sans doute, on pourra se rendre compte ainsi de la cause réelle des souffrances, dans les cas où il n'y aurait pas de phénomènes inflammatoires et où la tumeur ne serait en rapport avec aucun tronc nerveux de quelque importance.

En y regardant de plus près, je trouve des exemples d'irritation musculaire dans les deux observations suivantes qui résument l'histoire de deux malades auxquels, ainsi que je l'ai dit plus haut, j'ai dû pratiquer l'extirpation de la tumeur.

Il est plus que probable qu'une simple myotomie sous-cutanée aurait suffi pour les guérir. L'opération ayant été suivie d'un plein succès, mes regrets ne sont que relatifs.

Obs. I. — *Exostose épiphysaire du côté interne du genou gauche. — Extirpation. — Guérison.*

La nommée Arnoult (Gabrielle), âgée de 22 ans, entre le 14 janvier 1876 à l'infirmerie de la Salpêtrière.

Elle porte à la partie interne du genou gauche, à peu de distance de l'articulation, une tumeur arrondie, dure, un peu plus étendue en hauteur qu'en largeur, assez bien limitée en haut, en bas et en arrière,

Digitized by Google

moins bien en bas et en avant. On enfonce facilement le doigt à la partie supérieure de la tumeur entre elle et la face correspondante du fémur.

La tumeur paraît grosse comme une forte noisette qui serait portée par un pédicule.

La pression du doigt en bas et en arrière, et même au niveau de l'articulation et dans la région correspondant au condyle interne du genou, est très douloureuse.

Le début de ces phénomènes remonte à 1873, époque à laquelle la malade fit une chute sur le genou gauche. Ce fut à cette occasion qu'elle s'aperçut de la présence de la tumeur actuelle qui était à cette époque moins volumineuse. Depuis lors les douleurs n'ont jamais cessé complètement; si le travail les éveillait souvent, elles étaient fréquemment spontanées, diurnes et nocturnes.

Le 1er février 1876 je pratique l'extirpation de l'exostose, au moyen de la gouge et du maillet, après avoir tracé une incision de 8 centimètres sur toute l'épaisseur des parties molles qui recouvrent l'exostose.

Les fibres du vaste interne largement sectionnées se laissent facilement écarter. L'exostose est entourée, non d'une bourse séreuse, mais d'un tissu conjonctif lâche et souple où l'on ne peut voir trace d'inflammation.

Pansement ouaté. Pas de sutures ni de drainage.

La température oscille entre 38 et 39° pendant les 8 premiers jours; le maximum est 39°,6 atteint le 7e jour au soir. Au 9e jour elle descend pour la première fois à 37°,4.

Un embarras gastrique trouble la convalescence, vers le 15e jour.

La guérison n'est complète que vers le 30e jour. La plaie est fermée et les douleurs ont totalement disparu.

Quant à la tumeur, son extrémité libre est encroûtée de cartilage. Tout le reste est formé par un tissu spongieux central recouvert d'une couche mince de tissu compacte.

(Observation prise par M. Sabourin, interne du service.)

Obs. II. — *Exostose épiphysaire du côté externe du genou droit. — Extirpation. — Guérison.*

(Hôpital Saint-Antoine. Salle Saint-Christophe, n° 30.)

Le nommé Migeau (Amédée) m'est adressé le 28 mars 1878.

Il porte au côté externe du genou gauche une tumeur qu'il est facile de reconnaître pour une exostose de la grosseur d'une noisette. Le début remonte à 6 ans. Depuis quelque temps seulement elle provoque des douleurs dans toute la région correspondante, douleurs qui se réveillent actuellement toutes les fois que ce jeune homme se remet au travail.

D'une très grande dureté, arrondie à son extrémité saillante, elle se continue manifestement avec le fémur immédiatement au-dessus du condyle externe. La synoviale du genou contient une très petite quantité de liquide.

Digitized by Google.

Il y a quelques mois, on a fait sans résultat l'application d'un vésicatoire et des badigeonnages iodés.

5 avril. — Ablation de la tumeur. L'incision des téguments et de la couche musculaire ouvre du même coup une bourse séreuse très évidente qui enveloppe l'exostose. Celle-ci est arrondie, lisse, incurvée vers la racine du membre. Un coup de gouge la détache aisément.

Deux sutures métalliques; pansement de Lister.

La couche cartilagineuse qui encroûte l'extrémité de la tumeur est très épaisse; le centre est formé de tissu spongieux.

Dès le 7, il y a de la tuméfaction osseuse accompagnée de douleurs dans la région et à une certaine distance. Fièvre assez intense dépassant 39° le soir. Un peu de synovite articulaire.

12 avril. — Suppuration abondante, tuméfaction plus considérable, douleurs plus intenses.

17 avril. — Commencement d'amélioration manifeste.

25 avril. — La suppuration profonde est entièrement tarie. Il reste seulement un peu d'empâtement osseux.

3 mai. — La cicatrisation est presque complète. Un peu de douleur à la pression. Gêne des mouvements.

18 mai. — Sortie du malade. Plaie tout à fait fermée depuis plusieurs jours. Légère raideur articulaire. La marche ne provoque aucune souffrance.

Observation recueillie par M. LAPIERRE, interne du service.)

Dans le cas suivant la nature des accidents est mise hors de doute par les symptômes objectifs observés avant l'opération, et par le résultat remarquablement rapide de la myotomie sous-cutanée :

OBS. III. — *Exostose de la face antérieure du condyle externe du fémur gauche. — Contracture de presque tous les muscles de la cuisse. — Section sous-cutanée de la portion du vaste externe et des tissus fibreux superposés à la tumeur. — Suppression immédiate des douleurs et de la contracture.*

Le nommé Diacre (Eugène), journalier, âgé de 19 ans, entre le 13 janvier 1879 à l'hôpital Saint-Louis, salle Saint-Augustin, n° 34.

Deux mois auparavant il est tombé de dessus un escabeau sur le parquet; c'est le genou gauche qui a porté dans la chute. Il se développa bientôt un gonflement notable accompagné de douleurs lancinantes qui se propageaient jusqu'à la jambe. Trois jours après, le gonflement du genou ayant diminué, le malade s'aperçoit pour la première fois de l'existence d'une tumeur au-dessus de la rotule. Les phénomènes douloureux n'ont fait que s'accroître depuis lors.

Au moment où nous l'examinons, la jambe est un peu fléchie sur la cuisse; les tendons des muscles couturier, demi-tendineux, demi-membraneux et biceps, forment un relief sous la peau. L'extension forcée de la jambe provoque de vives douleurs.

Digitized by Google

La rotule occupe sa position normale. Pas de déformation des culs-de-sac de la synoviale, pas d'épanchement articulaire.

A 3 centimètres au-dessus du bord supérieur de la rotule, un peu en dehors de l'axe vertical du fémur, existe une tumeur dure, osseuse, formant une saillie assez régulière que nous comparerions volontiers à la moitié d'un petit œuf de poule, reposant sur le fémur par sa base, c'est-à-dire par la surface de section. Au-dessus de cette tumeur les téguments sont mobiles et tout à fait sains.

Entre cette tumeur et le bord supérieur de la rotule, il y a une dépression où l'on sent le bord externe du tendon du triceps très tendu.

La pression sur la tumeur elle-même est assez douloureuse, tandis que sur les parties latérales de la rotule, sur les culs-de-sac de la synoviale, sur le tendon soulevé, elle cause de vives souffrances.

Outre ces douleurs provoquées, il y en a de spontanées qui remontent jusqu'à la racine de la cuisse, se reproduisent sous forme de crises et sont assez intenses pour empêcher ou du moins pour troubler le sommeil. En somme, le malade souffre nuit et jour.

Ce n'est qu'au bout de quelques jours que le repos au lit, les cataplasmes et les liniments calmants produisent une certaine amélioration; mais aussitôt que le malade se lève, tous les muscles se raidissent de nouveau et les souffrances recommencent.

C'est alors que, frappé de la persistance de la contracture et de la facilité avec laquelle elle se reproduit, je prends le parti d'essayer de la section sous-cutanée des fibres musculaires et aponévrotiques qui recouvrent l'exostose. Aussi bien cette opération palliative me paraissait indiquée avant de pratiquer l'ablation de la tumeur, ablation que le voisinage de la synoviale aurait rendue dangereuse.

Le 29 janvier, j'introduis un ténotome mousse par une petite ponction faite à la peau sur la partie la plus élevée de la tumeur et je sectionne en travers jusqu'à la face antérieure du fémur toutes les parties molles, muscle ou tissu fibreux, que rencontre l'instrument. J'en fais autant au-dessous de la tumeur du côté du genou.

Après cette double section l'exostose se dégage des parties molles et je puis constater qu'elle est pédiculée et incurvée vers le haut de la cuisse. Le genou est placé dans un appareil ouaté; celui-ci est remplacé au bout de 10 jours par un appareil inamovible silicaté qui maintient la jambe fortement fléchie sur la cuisse. On l'enlève le 22e jour après l'opération.

Les douleurs ont entièrement disparu depuis le jour même de l'opération. Au 10e jour, au moment de l'ablation de l'appareil ouaté, les mouvements imprimés à la jambe (flexion et extension) ne sont pas du tout douloureux; la pression directe seule est mal supportée.

Après l'ablation de l'appareil inamovible (22e jour), la marche ne réveille aucune souffrance; mais lorsque le malade fléchit la jambe sur la cuisse au delà de l'angle droit, on sent un ressaut au niveau de la tumeur dû au glissement brusque d'une sorte de renflement qui appartient au muscle ou aux parties fibreuses. Sauf ce détail, tout

Digitized by Google

est normal dans la région de la tumeur et le fonctionnement du membre est parfait.

Le malade quitte l'hôpital tout à fait débarrassé de ses souffrances.

(Observation recueillie par M. LABAT, interne du service.)

Cette observation me paraît intéressante à divers points de vue. D'abord chez le malade dont il est question, l'exostose était située en avant et en dedans du condyle externe du fémur, au lieu d'occuper, ainsi qu'il arrive le plus souvent, le côté interne ou externe du fémur. L'extirpation en aurait été possible rigoureusement; il eût suffi de faire une incision externe et de décoller toutes les parties molles, en avant du fémur, d'arrière en avant, y compris le cul-de-sac de la synoviale ; mais il y aurait eu à craindre la propagation de l'inflammation de la plaie à la synoviale. L'extirpation, qui n'est jamais une opération bénigne, aurait donc offert dans ce cas des dangers spéciaux. La myotomie, dont la bénignité est bien connue, a éloigné ces dangers tout en atteignant le but aussi bien qu'aurait pu le faire l'excision.

En second lieu, cette observation est un exemple frappant de contractures musculaires multiples par irritation directe et par irradiation sympathique. Le vaste externe n'était pas seul le siège d'une raideur douloureuse; tous les muscles de la cuisse participaient à cet état. Les tendons des fléchisseurs se dessinaient sous la peau aussi bien que ceux des adducteurs. Les douleurs étaient réveillées à un degré considérable par la pression des doigts sur l'exostose, ou plutôt sur la portion du triceps sus-jacente à l'exostose. Vous avez vu que les douleurs nocturnes avaient disparu au bout de quelques jours sous l'influence du repos au lit et des cataplasmes émollients; mais les douleurs diurnes ont persisté jusqu'au moment de l'opération, et la marche était absolument impossible.

Du jour au lendemain, la myotomie a fait cesser toutes les sensations douloureuses, et lorsque, au bout d'une dizaine de jours, j'ai fait marcher le malade, il n'éprouvait déjà plus qu'une certaine gêne au niveau de la section musculaire. Je l'ai néanmoins maintenu au lit pendant plus de trois semaines. Le jour où vous l'avez vu, il était si bien guéri, qu'il est venu à pied de l'hôpital Saint-Louis à la rue de l'Abbaye, et qu'il s'en est retourné de même.

La contracture était donc bien la cause des douleurs, puisqu'il a suffi d'une myotomie pour les supprimer entièrement; d'autre part l'extirpation de l'exostose était inutile, puisque la myotomie a répondu de la matière la plus simple et la plus bénigne à l'indication qui rendait l'intervention nécessaire.

Je ne vois qu'une seule objection à opposer à la pratique que je

Digitized by Google

vous propose, c'est que la myotomie n'empêche pas l'exostose de se développer, tandis que l'excision pare du même coup aux douleurs et à l'accroissement ultérieur. Oui, sans doute, elle y pare, mais au prix de dangers réels. J'estime que les suites en ont été assez simples dans mes deux cas; mais il ne faut pas perdre de vue que mes deux opérés ont eu pendant plusieurs jours une fièvre de plus de 39°, entretenue par une poussée aiguë d'ostéite, et que l'ostéite aiguë ne peut être considérée comme une affection tout à fait bénigne, lorsqu'elle se développe dans un foyer de suppuration ouvert à l'air libre.

Du reste, si l'on s'apercevait que la tumeur continue à s'accroître au point de donner lieu à de nouvelles douleurs, ou à une grande gêne fonctionnelle, il serait toujours temps d'en pratiquer l'ablation avec la gouge et le maillet, et d'en débarrasser à tout jamais le malade.

Les considérations qui précèdent peuvent être résumées en quatre propositions :

1° Il est inutile et il pourrait être dangereux de faire l'ablation des exostoses qui n'occasionnent pas de douleurs, qui n'exercent pas une compression fâcheuse sur un organe important ou sur un tronc nerveux, qui ne causent pas une véritable gêne fonctionnelle, qui n'ont pas de tendance à prendre un grand développement;

2° L'intervention opératoire peut être rendue nécessaire par les circonstances inverses, sauf le cas de douleurs dues à des phénomènes inflammatoires, parce qu'alors un traitement émollient et antiphlogistique peut suffire pour les faire disparaître;

3° Les douleurs dues à de l'irritation ou à de la contracture musculaire seront combattues par la section sous-cutanée de la portion de muscle et des tissus fibreux sus-jacents à l'exostose.

Cette section sera faite largement, jusqu'à l'os, et de préférence du côté où l'exostose a de la tendance à s'incurver. Il sera même bon de faire passer le ténotome au-dessus et au-dessous de la tumeur. Un repos de trois semaines, au lit, dans une position qui contribuera à l'écartement des fibres musculaires coupées complètera la guérison;

4° La myotomie présente le double avantage d'une efficacité complète et d'une sécurité absolue. A ce double titre, elle mérite peut-être dans son application au traitement des douleurs dues à certaines exostoses d'être considérée comme une méthode nouvelle.

Discussion.

M. Trélat. — Le fait principal signalé par M. Le Dentu offre un réel intérêt, et je crois que dans quelques rares exemples on pourra

Digitized by Google

imiter sa conduite, c'est-à-dire faire appel à la méthode de soulagement qu'il a employée.

Sur le reste de son travail je désire faire quelques observations.

M. Le Dentu nous a dit que les exostoses de croissance produisent des douleurs par la compression des troncs nerveux voisins; il a ajouté cette restriction que la chose était assez rare pour qu'il n'en ait pas observé d'exemple; je suis de son avis pour cette raison que les exostoses ne se développent pas d'habitude du côté des troncs nerveux importants. Secondement, notre collègue nous a parlé de douleurs produites par une bourse séreuse enflammée; cette complication est bien réelle, je l'ai observée avec MM. Le Dentu et Gosselin. J'ajoute qu'elle est assez fréquente, et que même à l'état subaigu, cette inflammation provoque d'assez vives douleurs. En dehors de ces exostoses, je puis citer, à l'appui de ma dernière assertion, les douleurs assez vives provoquées par l'inflammation de la bourse séreuse de l'oignon. Je puis aussi offrir mon propre exemple : après une chute sur le coude, dans laquelle l'olécrâne avait porté, j'ai eu une subinflammation de la bourse olécrânienne et j'en ai ressenti des douleurs pendant plus de deux ans.

Mais M. Le Dentu a mis les douleurs de son malade sur le compte de la contracture musculaire des muscles de la cuisse; ne suis-je pas en droit de me demander comment s'est produite cette contracture, et n'est-ce pas la présence d'une bourse muqueuse enflammée qui l'a provoquée, ainsi que les douleurs ressenties? Je ne conteste pas l'utilité du procédé opératoire suivi, mais je cherche si c'est bien la compression des plans musculaires qui a produit la contracture, et si ce n'est pas à une autre cause qu'il faut la rapporter.

M. Le Dentu ne propose pas la ténotomie comme une règle générale, et je crois dès lors que cette petite opération peut être employée dans quelques cas spéciaux.

J'ai pratiqué deux fois l'opération radicale, c'est-à-dire l'extirpation. Une première fois, à Saint-Louis, sans accident; une seconde fois, à la Charité, il y a quatre ans, chez un jeune homme atteint de plusieurs de ces exostoses.

L'une d'elles siégeait au côté interne de l'extrémité inférieure du fémur.

Elle était très douloureuse; je fis la résection sous-périostée de la tumeur, et je pensais à une prompte guérison.

Il n'en fut rien, la réparation, malgré tous les soins pris, fut lente à se produire, et la guérison n'eut lieu qu'assez longtemps après.

M. Berger. Je n'ai pas d'expérience personnelle; mais j'ai vu

Digitized by Google

quelques malades; un entre autres à l'Hôtel-Dieu, opéré par M. Richet. L'exostose siégeait au côté interne du fémur, un peu au-dessus du tubercule du tendon du troisième adducteur. Dans les mouvements du membre, il se produisait un ressaut du tendon de ce muscle très douloureux, qui rendait la marche presque impossible.

M. Richet pratiqua l'extirpation de l'exostose; il existait une bourse séreuse; la femme guérit sans accident.

Si on eût voulu pratiquer la ténotomie dans ce cas, il eût fallu couper le troisième adducteur dans une région voisine des vaisseaux, très dangereuse; elle n'eût pas été applicable, et le siège qu'occupait la tumeur est un siège d'élection.

M. Anger. Je relève quelques points dans les observations de MM. Le Dentu et Trélat. Ils ont été frappés de la longueur de la guérison de leurs malades après l'extirpation; je l'ai été comme eux. Enlevant une de ces exostoses à l'extrémité supérieure du péroné (et j'avoue que je faisais une opération de complaisance), je crus à une rapide guérison. Il y eut, au contraire, une guérison très lente, après une réaction inflammatoire inquiétante.

Je poserai une question à M. Le Dentu. A-t-il observé des douleurs au niveau des épiphyses osseuses?

J'ai en ce moment dans mon service une jeune fille de 19 ans, qui présente une douleur vive au niveau de l'apophyse styloïde du cubitus, douleur augmentant par l'usage de la main. Je demande à M. Le Dentu s'il ne conviendrait pas de sectionner le cubital antérieur?

M. Le Dentu. Je remercie mes collègues de la part qu'ils ont prise à la discussion. Relativement à la compression des troncs nerveux par l'exostose, je crois à son existence, mais je n'en ai pas observé d'exemple.

M. Trélat n'est pas convaincu que la cause primitive des douleurs se trouve dans la contracture musculaire, et il s'appuie sur l'existence de ces contractures à une certaine distance, loin du siège même des douleurs. Je suis moi-même parfaitement convaincu que fréquemment, en effet, les contractures sont d'ordre réflexe et provoquées par une douleur éloignée; mais ici le plan musculaire était tendu et douloureux, douloureux à la pression. L'hypothèse qu'il fait, celle d'un hygroma, m'était venue à l'esprit, mais j'ai cherché les caractères cliniques de cet hygroma sans les rencontrer; il peut se faire pourtant que quelques adhérences dans une bourse muqueuse échappent. Aussi, sans contester la valeur de son interprétation, je crois que j'ai eu raison de tenir compte de la

Digitized by Google

tension musculaire, et la suite l'a prouvé ; il m'a suffi de couper le muscle pour faire cesser les accidents.

Je répondrai à M. Berger qu'il s'exagère peut-être trop le danger de l'artère fémorale; je crois que la section musculaire de l'adducteur offre moins de danger que la section du sterno-mastoïdien dans le torticolis.

La remarque de M. Anger est juste, et on n'obtient la guérison qu'après un laps de temps de 25 à 40 jours en moyenne.

Quant au fait dont il me parle, je crois qu'il ne doit pas être rapproché de ceux pour lesquels je propose la myotomie.

Communication de M. Tillaux sur un cas d'anévrysme traumatique de l'artère ischiatique.

Messieurs, je viens vous raconter les détails de l'observation du malade que je vous ai présenté dans la dernière séance. Le jeune homme, âgé de 20 ans, entré dans mon service le 18 août 1878, était tombé d'un quatrième étage ; il fut apporté à l'hôpital et à mon examen : je constatai, le lendemain de l'accident, une fracture de cuisse à la partie moyenne, avec plaie superficielle ne communiquant pas avec le foyer de la fracture. Comme il n'accusait aucun autre symptôme, je n'eus pas la pensée d'examiner le bassin. Le membre fracturé fut placé dans un appareil de Scultet. Les choses allèrent bien jusqu'au quinzième jour. A ce moment, le malade accusa des douleurs vers le grand trochanter, et, à l'examen, je trouvai une tuméfaction qui remontait vers la fesse. Les douleurs revinrent plus violentes et on dut les calmer par des injections morphinées. Je procédai alors à un examen plus rigoureux et je découvris une tumeur fessière volumineuse, profonde, avec empâtement superficiel. Rien ne pouvait m'arrêter à la pensée d'un anévrysme ; trouvant de plus une fluctuation profonde, je diagnostiquai un abcès. Le point de départ de cet abcès me parut être dans la cuisse, déterminé par conséquent par une angioleucite. J'ouvris cette tumeur par une incision verticale le 22 septembre suivant; il vint un jet de sang. Je compris mon erreur et immédiatement je sectionnai la fesse en travers par une seconde incision allant du grand trochanter au sacrum.

Cherchant alors la source de l'hémorrhagie, je la trouvai dans l'échancrure ischiatique ; c'était l'artère ischiatique qui était coupée sur le bord du bassin par une esquille pointue que je reconnus avec mon doigt. L'artère fut saisie dans une pince et je jetai sur elle successivement trois fils; mais trop profondément placées, car j'étais dans le bassin même, mes ligatures échouèrent. J'eus quelque crainte alors d'appliquer la torsion et j'eus recours à la forci-

Digitized by Google

pressure de M. Verneuil. Une pince fut laissée en place pendant 48 heures; la plaie fut drainée et pansée avec peine, à cause des difficultés provenant de la fracture; mais enfin le malade a bien guéri, sauf du côté du cal qui présente une légère difformité.

En résumé, j'ai eu sous les yeux un anévrysme faux primitif de l'artère ischiatique, que j'ai ouvert par méprise, croyant à un abcès chaud profond.

M. Nicaise. Je viens vous rapporter un exemple analogue. Il entra, il y a deux ans, dans mon service à l'hôpital temporaire, un homme de 40 ans, qui avait fait quelque temps avant une chute sur les fesses. Il avait une tumeur volumineuse de la fesse, douloureuse, pour laquelle je le tins couché pendant un mois. Il quitta l'hôpital pour y revenir un peu plus tard avec une nouvelle poussée, très douloureuse, et en même temps il y avait quelques ecchymoses superficielles; l'examen de la tumeur ne fit reconnaître aucun battement, et cependant je croyais à un épanchement sanguin, je le mis encore au repos et puis je l'envoyai à Vincennes. Il revint un peu plus tard dans le même état local, mais les douleurs étaient intolérables; elles suivaient le trajet du nerf sciatique et il existait en même temps une paralysie légère du membre inférieur. Je crus devoir intervenir et je fis une incision cruciale sur la fesse, à travers les muscles, par laquelle il s'écoula sept à huit cents grammes de caillots. Dans le fonds de la cavité se trouvait un vaisseau, le tronc de la fessière ou une de ses branches, qui donnait le sang; ce vaisseau était dans l'échancrure ischiatique même. Une pince à forcipressure fut appliquée et resta en place pendant 48 heures. L'hémorrhagie ne reparut pas; la plaie était considérable; quand elle fut en plein bourgeonnement, je fis une réunion secondaire au 20e jour, l'adhésion fut obtenue. Toute trace de paralysie a disparu promptement.

M. Farabeuf. Dans sa communication, M. Nicaise a mentionné un fait important, c'est le phénomène *poussée;* il a pu exister aussi dans le cas de M. Tillaux, sans être remarqué par notre collègue. Je considère ce signe comme précieux; il est habituel, constant, dans les anévrysmes diffus primitifs de la fesse, et je crois qu'il faut considérer le cas de M. Tillaux comme un exemple de ces anévrysmes.

Autre point. M. Nicaise a fait de la temporisation; je crois pourtant qu'aujourd'hui, depuis les recherches de M. Champenois, il n'y a pas lieu d'accepter cette ligne de conduite. Dans les épanchements hématiques et dans les anévrysmes de la fesse, justement à cause de ces poussées successives qui sont la règle et qui aggravent la situation, il ne faut pas temporiser.

Digitized by Google

Une autre remarque, les artères ischiatique ou fessière sont rompues généralement à leur sortie du bassin, dans le canal fibreux où elles sont placées à ce niveau. Enfin, lorsque la chute a lieu sur les fesses, c'est la rupture de l'ischiatique qui se produit. Aussi demanderai-je à M. Tillaux s'il a reconnu la provenance de l'esquille ; appartenait-elle au bassin ou au sacrum ? M. Tillaux répond qu'il pense qu'elle venait du sacrum, du bord de cet os.

Les phénomènes douloureux du nerf sciatique, ainsi que les paralysies du membre ont souvent fait croire à une tumeur de mauvaise nature ; il est bon d'en être prévenu. M. Tillaux a cru à un abcès chaud, il a fait comme les maîtres.

A l'égard des incisions, je crois qu'une incision linéaire transversale, étendue du grand trochanter au sacrum, est insuffisante; les incisions cruciales sont préférables ; je demanderai à nos collègues s'ils ont dû lier beaucoup de vaisseaux dans ces incisions ; l'incision transversale étant placée entre le territoire de la fessière et celui de l'ischiatique est celle qui convient le mieux à ce point de vue.

Quant au tronc fessier, on ne saurait le lier dans la fesse, il n'y arrive pas, il est intrapelvien, il est accompagné par le nerf fessier qui est placé en dehors et non en dedans comme on le dit, d'autre part l'artère fessière est entourée à sa terminaison par un plexus veineux d'où naissent deux veines qui se placent de chaque côté du tronc. De telle sorte que la ligature méthodique de la fessière est pleine de difficultés et de dangers. Il est infiniment plus sage de placer sur le vaisseau une pince hémostatique.

M. Le Dentu. Je veux dire deux mots seulement à propos de la forcipressure. Étant à l'hôpital temporaire il y a 3 ans je pratiquai la rugination d'une côte pour une carie de cet os. Il est probable, malgré le soin que j'y mettais, qu'une pointe osseuse blessa l'artère intercostale. Me rendant compte des difficultés à placer un fil à ligature, j'appliquai une pince hémostatique que je laissai à demeure ; le malade a bien guéri.

M. Nicaise. Je répondrai à M. Farabeuf, à sa demande. Je n'ai pas eu de nombreux vaisseaux à lier en faisant mes incisions, il n'y a pas eu de perte de sang. Je n'ai enfin qu'à me louer de la forcipressure.

M. Farabeuf. Cela prouve que MM. Nicaise et Tillaux ont été heureux et qu'ils ont bien placé leurs incisions entre le territoire de la fessière et celui de l'ischiatique.

M. Anger. Je viens ajouter un troisième fait à ceux de nos collè-

Digitized by Google

gues et je me proposais même de lier l'iliaque interne, la mort est survenue. Il s'agit d'une femme tombée sur la fesse; il y eut un épanchement sanguin, suivi de poussées inflammatoires; bref on crut à un abcès. Le médecin qui la soignait ouvrit l'abcès; il vint un flot de sang. Je vis la malade quelque temps après, elle présentait tous les caractères de l'anévrysme. Le volume de la fesse étant très considérable, je songeai à pratiquer la ligature de l'iliaque interne. Mais la malade mourut. A l'autopsie je reconnus une rupture de l'artère ichiatique à sa sortie du bassin, dans la grande échancrure, elle s'effilait avant d'être rompue, les deux bouts étaient séparés et je ne serais certainement pas parvenu à les lier. J'avais donc eu raison de penser à la ligature de l'iliaque interne.

M. Tillaux. M. Nicaise a répondu à M. Farabeuf à l'égard des incisions ; comme lui je n'ai rencontré que des vaisseaux insignifiants. Je partage l'opinion de M. Farabeuf sur la nature de l'anévrysme; il a été diffus primitif, mais je tiens à dire que pendant 15 jours ou 3 semaines rien n'en a révélé la présence. Je trouve beaucoup trop radicale l'opinion de M. Farabeuf sur la temporisation. Il est dans le vrai si la tumeur est un anévrysme, on ne gagnera rien à attendre; mais si la poche est un épanchement sanguin ordinaire, il y a lieu au contraire de faire de l'expectation, et on ne doit pas songer à l'intervention.

Quant au parti que M. Anger a été sur le point d'adopter, je ne puis y souscrire ; la ligature de l'iliaque interne est une opération hérissée de difficultés, pleine de dangers. Pour mon compte je préfère recourir à la méthode ancienne ; j'ai eu de la peine à jeter un fil sur le vaisseau rompu, c'est vrai, mais n'avons-nous pas la ressource de la forcipressure.

M. Farabeuf. Je n'ai qu'un mot à ajouter. Les anévrysmes dont nous parlons sont remarquables par l'absence des battements, des caractères de l'anévrysme en un mot; on en saisit le motif, l'artère se trouve bouchée par un caillot qui se déplace ensuite ; de là l'origine des poussées nouvelles sur lesquelles j'ai appelé l'attention. Aussi suis-je disposé à poser en principe qu'il importe d'exercer une surveillance des plus sérieuses afin de ne pas retarder une intervention qui deviendra promptement urgente.

Le secrétaire annuel,

Lannelongue.

Digitized by Google

Séance du 21 mars 1879.

Présidence de M. TARNIER.

Le procès-verbal de la dernière séance est lu et adopté.

Correspondance.

La correspondance comprend :

1° La *Gazette médicale*, la *Gazette hebdomadaire*, l'*Union médicale*, la *France médicale*, le *Progrès médical;*

2° La *Tribune médicale*, le *Praticien*, le *Mouvement médical*, l'*Abeille médicale*, *Paris médical;*

3° *Bulletin de l'Académie*, *Annales de gynécologie*, le *Bulletin de la Société de médecine légale*, la *Revue scientifique*, les *Archives de médecine navale*, le *Lyon médical;*

4° *British medical*, la *Gazette médicale Italienne-Lombarde*, le *Journal de législation médicale de Berlin*, *Centralbatt für Chirurgie;*

5° Un travail de M. T. Albert, professeur de clinique chirurgicale d'Ynsbruck, *sur les pansements antisceptiques*, I. (Commission : MM. Delens, Desprez et Berger);

6° La lettre suivante de M. Houzé de l'Aulnoit, professeur à la faculté de Lille.

« Monsieur le président,

« La Société de chirurgie ayant eu à s'occuper incidemment, à propos du pansement des plaies, de la réunion immédiate des lambeaux aux os à la suite des amputation, j'ai l'honneur de vous prier de rappeler à Messieurs vos collègues que le 2 avril 1872, devant l'Académie de médecine[1], et qu'en janvier 1873[2] ainsi que le 23 avril de la même année [3], j'ai insisté d'une manière toute spéciale devant la Société de chirurgie, sur l'utilité de recourir *à l'immobilisation articulaire et à celle du moignon* pour obtenir la réunion immédiate des parties molles à la rondelle osseuse, non seulement dans

[1] *Gazette des hôpitaux*, 2 avril 1872 et page 123 de mon *Étude sur les amputations*.

[2] V. 127 de mon *Étude* et v. 129.

[3] V. 137 de mon *Étude sur les amputations*.

Digitized by Google

les amputations sous-périostées, mais *dans toutes les amputations indistinctement.*

Veuillez agréer, etc.

HOUZÉ DE L'AULNOIT.

Discussion à propos des anévrysmes de la fesse.

M. FARABEUF. Dans la dernière séance j'ai eu l'air de contester l'existence des épanchements sanguins dans la fesse, oubliant que moi-même, dans l'article que j'ai publié dans le *Dictionnaire des sciences médicales,* j'en ai rapporté quelques exemples. Je tiens à faire cette rectification. En même temps, M. Tillaux ayant paru redouter considérablement la ligature de l'hypogastrique, voici la statistique que j'ai relevé : dix fois la ligature a été faite pour des anévrysmes de la fesse, et elle a amené 6 succès. 6 guérisons.

M. TILLAUX. J'avais voulu seulement demander à M. Farabeuf une statistique constatant le rapport des succès et des revers et je le remercie de l'avoir recherchée.

Discussion sur l'ostéo-myélite.

M. Léon LE FORT. Deux questions principales, toutes deux fort intéressantes quoiqu'à des degrés différents, sont soulevées par la communication de M. Lannelongue : la première est une question d'anatomie pathologique, la seconde est une question fort grave de thérapeutique chirurgicale, je les examinerai rapidement car elles ont déjà été longuement discutées dans cette enceinte. Pour M. Lannelongue, comme aussi pour M.Trélat, le siège des lésions dans l'ostéo-périostite et même dans la périostite est dans l'élément médullaire contenu dans les canalicules de travers, et sous le périoste aussi bien que dans la moelle osseuse proprement dite, aussi nos collègues veulent-ils substituer aux termes: *périostites, ostéites, ostéo-périostites* le terme *d'ostéo-myélite.*

J'ai le plus grand respect pour l'histologie normale ou pathologique et je reconnais que, d'une manière générale, il y a utilité à caractériser les maladies par des dénominations appropriées aux lésions anatomiques qui en forment l'essence et leur impriment un caractère particulier ; mais lorsque ces dénominations nouvelles ne peuvent avoir pour effet que de créer la confusion, de ne pas concorder avec les faits qu'observe la clinique, je ne saurais consi-

Paris.-Imp. PAUL DUPONT, 41, rue Jean-Jacques-Rousseau. — 636.79. *Le Gérant :* G. MASSON.

Digitized by Google

dérer ces changements comme un progrès, je ne saurais les admettre.

Le mot d'ostéomyélite existe déjà depuis longtemps dans la science avec une acception assez bien définie. La moelle, pour le chirurgien, c'est ce que renferme le canal central des os longs et pour tous, français, allemands, anglais, américains, etc., l'endostéite, la médullite ou l'ostéomyelite est une affection des os que sa marche, ses symptômes, sa gravité surtout, distinguent de la périostite et de l'ostéite. Dans les fractures compliquées, dans les plaies par armes à feu, nous savons que ce qui fait surtout la gravité de la lésion, c'est l'inflammation suppurative de la moelle contenue dans le canal central de la diaphyse. Si les fractures en V du tibia avec issue du fragment à travers la peau sont si graves, ce n'est pas tant parce que le trait de la fracture se prolonge presque toujours jusqu'à l'articulation tibio-tarsienne, c'est surtout parce que la forme même de cette fracture a pour effet d'ouvrir sur une très grande hauteur le canal médullaire. Si, pour ma part, je fais le plus souvent que je le puis l'amputation de la cuisse dans les condyles (même lorsque je suis obligé, comme je l'étais il y a huit jours, de tailler mes lambeaux dans des parties molles fongueuses, enflammées et suppurantes), c'est qu'en agissant ainsi, en n'ouvrant pas le canal médullaire, je diminue de beaucoup les dangers de l'apparition d'une inflammation de la moelle centrale, le danger d'une ostéomyélite, en donnant à ce terme son acception ordinaire. Donner à la périostite, à l'ostéopériostite le nom d'ostéomyélite, c'est créer la confusion. Je sais bien que M. Trélat nous propose de dire : ostéomyélite générale, périostale, interstitielle, mais je trouve beaucoup plus conforme aux faits cliniques de conserver nos dénominations de périostite, ostéopériostite, ostéomyélite.

Lorsque nous parlons de la moelle, de l'os, du périoste, nous avons en vue des parties distinctes sous le rapport de l'anatomie descriptive et sans nous préoccuper des éléments histologiques complexes qui entrent dans la composition de ces différentes parties. Lorsque nous parlons d'ostéomyélite, de périostite, d'ostéite, nous avons en vue des maladies dont la marche, la terminaison, la gravité et la thérapeutique sont très différentes. L'inflammation du blastème sous-périostique, qu'il soit ou non constitué par des éléments médullaires, est très distincte de l'inflammation de la moelle contenue dans le canal diaphysaire. Je crois donc pour ma part qu'il vaut mieux prendre pour point de départ, en clinique, les faits cliniques, que des considérations un peu théoriques d'histologie normale.

Il me paraît toutefois y avoir entre MM. Trélat et Lannelongue cette différence que, pour M. Trélat, la substitution du mot ostéo-

Digitized by Google

myélite aux autres dénominations n'entraîne pas de modifications notables dans notre manière de concevoir cliniquement et surtout de traiter la maladie ; pour M. Lannelongue, la maladie étant toujours primitivement dans le tissu médullaire aussi bien des aréoles spongieuses et des canalicules de Havers que dans le canal médullaire, et si le périoste s'enflamme, ce n'est que consécutivement.

Je ne saurais partager l'opinion de notre collègue, car elle a le tort de généraliser un phénomène qui est loin d'être constant ; mais elle a le mérite que je me plais à lui reconnaître de répondre à la réalité des choses dans un certain nombre de cas particuliers.

Ainsi nous possédons aujourd'hui un certain nombre de faits heureusement exceptionnels dans lesquels un os : le tibia, la clavicule, l'humérus ont été envahis dans toute leur épaisseur, dans toutes leurs parties par un inflammation aiguë, phlegmoneuse. Presque toujours, dans ces cas, l'inflammation paraît avoir débuté au niveau de la soudure épiphysaire, la diaphyse se sépare de l'épiphyse, les baigne dans un vaste abcès sous-périostique et n'adhère plus au reste du squelette qu'au niveau de l'autre épiphyse. Presque toujours aussi les symptômes généraux sont si graves que la plupart des malades avaient été regardés d'abord comme atteints de fièvre typhoïde, quelquefois de rhumatisme articulaire suraigu. J'ai communiqué à cette société, en 1873, l'histoire d'une jeune fille à laquelle j'avais enlevé dans sa totalité la clavicule, nécrosée dans toute son étendue, sauf vers son extrémité externe, séparée spontanément au niveau de son épiphyse interne et chez laquelle les phénomènes locaux à marche foudroyante, s'étaient accompagnés de phénomènes généraux si graves que l'affection claviculaire avaient été méconnue tout d'abord dans le service de médecine, dans lequel la malade avait été primitivement placée.

Cette lésion, je l'avais appelée, nous l'avions appelée *sous-périostite phlegmoneuse aiguë ;* mais ainsi que je l'avais fait remarquer, le terme périostite n'est pas juste, car l'os est pris dans toute son épaisseur, et je crois aujourd'hui avec M. Lannelongue que, dans ce cas comme dans les cas analogues, c'est l'os lui-même, espaces canaliculaires, canal médullaire qui sont pris avant le périoste et que le point de départ du mal est dans les environs de la soudure épiphysaire. Je serais donc tout disposé à caractériser cette observation par les mots : ostéomyélite diffuse phlegmoneuse aiguë ou mieux avec Waldeger : panostitis.

Je crois aussi avec M. Lannelongue que dans les ostéites épiphysaires ou juxta épiphysaires, le point de départ du mal est souvent dans les éléments médullaires des cellules spongieuses, des canalicules de Havers, et que le périoste ne se prend que consécutivement. Le dessin que nous a soumis M. Desprès dans la der-

Digitized by Google

nière séance et qui provient de la collection de Nelaton en est un très bel exemple.

Mais faut-il généraliser ces exemples? Faut-il penser avec M. Lannelongue que dans tous les cas où il existe une collection purulente entre le périoste et l'os, ce que nous appelons une périostite phlegmoneuse, la maladie a marché de la profondeur vers la superficie et que le périoste ne peut être malade, ne peut suppurer que par extension d'une ostéomyélite? Faut-il rayer la périostite phlegmoneuse du cadre nosologique? Je ne le crois pas.

Il est des cas où l'inflammation du périoste s'accompagne d'abcès profonds et parfois considérables. Si on les ouvre, on arrive jusqu'à l'os, mais très souvent on ne rencontre nulle part avec le stylet de dénudation osseuse; l'abcès est externe au périoste. Est-ce, comme on l'a dit dans cette enceinte, une *périostite externe?* Je ne puis le croire. Il me paraît impossible qu'on puisse soutenir que le périoste se compose de deux couches assez distinctes pour que la face externe de cette membrane s'enflamme, sans que l'inflammation porte sur la couche interne. Ce n'est pas ainsi que je m'explique la formation de ces abcès; il se passe pour le périoste ce que nous voyons se passer pour les adénites, pour les phlébites. Sous l'influence d'une angioleucite un ganglion se tuméfie, s'enflamme, et un abcès se forme à son niveau. Or, très fréquemment le ganglion échappe à la suppuration, mais l'inflammation s'est propagée au tissu cellulaire péri-ganglionnaire, et comme celui-ci suppure facilement, un abcès se forme. De même, dans les phlébites beaucoup plus fréquentes qu'on ne le croit généralement et qui se montrent surtout dans la basilique, l'axillaire, la saphène externe, la poplitée. La veine enflammée se convertit en un cordon dur qu'on suit jusque dans l'aisselle, le jarret; mais elle ne suppure pas et la suppuration s'empare seulement de l'atmosphère celluleuse, ambiante, enflammée par voisinage.

Il en est de même du tissu cellulaire qui, en certains points, avoisine le périoste; sous l'influence d'une périostite, il s'enflamme, suppure et l'abcès une fois ouvert, on rencontre partout l'os encore recouvert de son périoste resté intact.

Mais le plus souvent, il en est autrement. C'est entre l'os et le périoste que l'abcès se forme, et le décollement du périoste amène une dénudation quelquefois très étendue de l'os. Pour M. Lannelongue, la périostite est consécutive à l'affection de l'os, l'os est pris en même temps, et pour M. Lannelongue, comme il y a ostéonyélite des canaux de Havers, la nécrose est fatale.

Cette manière de voir me paraît contredite par les faits. Il est un assez grand nombre de cas dans lesquels l'ouverture d'un abcès périostique a permis de constater la dénudation de l'os et

Digitized by Google

dans lesquels le périoste s'est recollé sans qu'il y ait eu de nécrose. Un des dessins que nous a présentés M. Lannelongue et qui nous offre un exemple de double trépanation, montre par l'état de l'os entre les deux points trépanés comment se fait sans nécrose la guérison d'une périostite même quand la maladie s'est propagée aux couches superficielles de l'os.

Lorsqu'un cartilage articulaire, lorsqu'une surface osseuse est exposée à découvert, surtout si l'on a soin de ne pas amener la nécrose par des pansements mal appropriés, on voit des points rougeâtres apparaître sous la couche cartilagineuse ou osseuse amincie par places; bientôt ces points rougeâtres passent au rouge vif; l'os, le cartilage ont été résorbés, et des bourgeons charnus apparaissent; bientôt ils ont envahi par le même mécanisme toute la surface mise à découvert. Ce n'est que lorsque l'inflammation a dépassé les couches superficielles de l'os, surtout lorsqu'elle arrive jusqu'à la moelle proprement dite que la nécrose est fatale.

M. Lannelongue n'admet pas la possibilité de cette guérison sans nécrose, sans désordres plus profonds; et ce n'est pas donc pour ouvrir les foyers purulents intra-osseux, mais à titre préventif et pour prévenir leur formation qu'il préconise le trépan hâtif. En cela, je crois qu'il a été trop loin, car je crois avec Holmes, Giraldès et la plupart des chirurgiens que l'affection est surtout une périostite et que l'incision du périoste faite de bonne heure, peut suffire à amener la guérison.

Pour appuyer quelques faits qui lui sont personnels et qui présentent un très vif intérêt, M. Lannelongue a recherché d'autres faits contenus dans quelques-uns de nos recueils scientifiques, en particulier dans les bulletins de la Société anatomique. Mais comme cette société n'est guère alimentée que par les autopsies, une statistique basée sur les comptes rendus de la Société anatomique ne sera jamais qu'une statistique mortuaire. M. Verneuil vous a cité celle qui lui est propre; le temps ne m'a pas permis de retrouver toutes mes observations; mais je puis vous citer une statistique intégrale publiée par le professeur Lucke, de Strasbourg, en 1873, dans le 4e volume du *Deutsche Zeitschrift für Chirurgie*, à l'appui d'un travail ayant pour titre : l'*Infection primitive de la moelle des os et du périoste*. Les résultats ont été les suivants :

	Guéris.	Morts.
Ostéomyélite de l'épiphyse supérieure du fémur.....	»	2
— — inférieure —	1	1
— de la diaphyse du fémur.....	1	3
— de l'épiphyse supérieure du tibia.....	4	1
— de la diaphyse — —	»	1
— de l'épiphyse inférieure —	1	»

Digitized by Google

Ostéomyélite de l'épiphyse supérieure de l'humérus..	1	1
— de la diaphyse de l'humérus.....	1	1
— de la diaphyse du radius.....	1	»
Périostite de l'épiphyse inférieure du fémur.....	1	»
— de la diaphyse du tibia.....	»	1
— de la diaphyse de l'humérus.....	1	»
— du calcanéum.....	1	»
	13	11

Le chiffre des guérisons a donc été supérieur ou tout au moins égal à celui des morts.

Lucke admet le début primitif de l'inflammation tantôt par la moelle, tantôt par le périoste. Mais si sa statistique, au point de vue de la gravité de la maladie, donne tort à M. Lannelongue, elle lui donne raison sur ce point que toujours il y a eu nécrose. En effet, même dans les cas suivis de guérison, cette guérison n'a été obtenue qu'après qu'on eût fait l'extraction ou la résection de l'épiphyse. Malheureusement Lucke ne nous dit rien du traitement suivi. Il parle bien, dans son mémoire, de la trépanation comme un moyen thérapeutique passé dans la pratique, mais l'a-t-il faite sur ses malades ? C'est ce qu'il nous laisse ignorer.

Ce qui m'empêche d'accepter la trépanation préventive, ou tout au moins hâtive, que préconise M. Lannelongue, c'est que, d'une part, je crois qu'il n'est pas sans danger d'ouvrir ainsi, même avec un trépan étroit ou même un perforatif, le canal médullaire, et que, d'autre part, je crois que, dans la plupart des cas, le débridement du périoste fait de bonne heure suffit à amener la guérison.

C'est ce que j'ai fait chez le malade que je vous présente; vous voyez qu'il est presque complètement guéri, et cependant chez lui les désordres locaux et généraux étaient tels que, sous l'influence de l'impression que m'avait laissée le rapport de M. Panas sur le mémoire de M. Lannelongue, je m'étais demandé un instant si je ne pratiquerais pas la trépanation. Voici son observation :

Périostite aiguë du fémur gauche. — Incision du périoste. — Guérison sans nécrose.

Le nommé Degiacomi (Alexandre), âgé de 15 ans, apprenti tôlier, demeurant 12, rue Gît-le-Cœur, entre à l'hôpital Beaujon, premier pavillon, le 25 décembre 1878.

Le malade vient d'un service de médecine dans lequel il avait été admis la veille comme atteint de fièvre typhoïde.

Il y a environ trois semaines, il fit une chute en descendant un escalier, et la partie inférieure de la cuisse gauche vint heurter l'une des marches. L'enfant se releva et continua son travail pendant trois jours,

Digitized by Google

sans éprouver de douleur et sans présenter de claudication. Mais le quatrième jour, une douleur assez vive se manifesta dans le tiers inférieur du fémur et le membre commença à se tuméfier. Depuis ce moment, la douleur et la claudication n'ont fait que s'accroître; néanmoins l'enfant put encore continuer pendant dix jours à se livrer au travail. Toutefois, ce n'était qu'avec la plus grande peine, et même, dans les derniers jours, il était obligé, pour marcher, de s'appuyer le long de la muraille. Enfin, et cela huit jours avant l'entrée à l'hôpital, il dut cesser tout travail.

La physionomie de l'enfant est assez altérée, ses traits respirent l'abattement et la souffrance, la fièvre est vive, et l'on comprend que cet aspect typhoïde l'ait fait placer tout d'abord dans un service de médecine. Cependant, les symptômes du côté du membre inférieur sont des plus accusés. Le membre est dans une rotation légère en dehors, la jambe est à demi fléchie sur la cuisse, et le malade ne peut subir le moindre mouvement de cette partie sans ressentir d'atroces douleurs.

La tuméfaction du tiers inférieur de la cuisse est très accentuée. La circonférence du membre, prise à 6 centimètres au-dessus de la base de la rotule, mesure 35 centimètres; elle n'est du côté sain au même niveau que de 26 centimètres.

La palpation, au niveau de l'articulation du genou sur le tibia, la rotule, les condyles fémoraux, n'est pas douloureuse; mais à 2 centimètres environ au-dessus du point le plus saillant des condyles jusqu'à une distance de 6 centimètres au-dessus de la base de la rotule (la jambe étant dans la demi-flexion), la plus légère pression arrache des cris au malade.

C'est aussi à ce niveau que la tuméfaction est le plus considérable. La peau est tendue, lisse, il existe un certain degré d'empâtement; le fémur paraît malade dans une étendue de 4 à 5 centimètres; au-dessus, le membre paraît sain.

Je prescris seulement l'enveloppement avec des compresses imbibées d'eau et d'alcool, le repos absolu dans une gouttière, réservant au lendemain toute intervention.

Le lendemain, 27 décembre, bien que je ne trouve nulle part de fluctuation, trouvant dans tous ces symptômes locaux et généraux les signes d'une périostite aiguë au début de sa période d'acuité, je fais, au-dessus du cul-de-sac articulaire, en avant et sur la ligne médiane, sur le point le plus douloureux et le plus tuméfié, c'est-à-dire à 6 centimètres environ au-dessus de l'articulation, une petite incision de 1 centimètre 1/2 environ au niveau de la peau; mais la pointe du bistouri, portée sur l'os même, décrit un arc de cercle dont le centre est à la peau, et je débride le périoste sur une étendue de 5 à 6 centimètres. Du sang noirâtre s'écoule en assez notable quantité. La cuisse est enveloppée dans ses deux tiers inférieurs de compresses trempées dans l'eau alcoolisée, et le tout est recouvert d'une enveloppe hermétique de taffetas gommé.

Le débridement du périoste a procuré un grand soulagement qui

Digitized by Google

persiste du 27 au 30 décembre; mais à ce moment les douleurs reparaissent, bien que moins vives que précédemment, l'empâtement s'étend plus haut sur la cuisse, mais il n'y a aucune apparence de fluctuation, T. 39, 5, P. 120.

Le 31 décembre, T. 38,3.

Le 3 janvier, les douleurs sont moins vives, soit au mouvement, soit à la pression; j'enlève la pellicule de collodion qui commence à se rider; le gonflement de la cuisse a diminué, T. 38, P. 98. — Soir, T. 38,3, P. 116.

Du 4 au 11 janvier, la température varie de 37 à 37,6; le pouls, de 116 le 3 janvier, est tombé à 96.

Le 8 janvier, pour combattre la tendance à la flexion du genou, je pratique l'extension *permanente* en prenant point d'appui sur la jambe à sa partie inférieure, avec un sac de 2 kilogrammes environ de plomb de chasse.

11 janvier. Le membre conserve toujours une augmentation notable de volume par rapport au membre sain, la douleur est beaucoup moindre; la plaie de l'incision, non cicatrisée, laisse écouler à la pression un peu de pus sanguinolent. On continue l'enveloppement avec les compresses humides.

16 janvier. La fièvre a disparu, l'appétit et le sommeil ont reparu, les douleurs sont moins vives, l'état général est satisfaisant et le volume du membre diminue. Cependant on constate encore de la douleur, non point en avant, au point primitivement atteint, mais en dedans, au niveau du condyle interne du fémur, qui est augmenté de volume d'une manière notable et cette augmentation de volume se continue jusqu'à une hauteur de 6 à 7 centimètres le long de la face interne du fémur.

22 janvier. Quoiqu'il n'y ait pas de changement dans l'état général, la douleur est plus vive à la partie inférieure et interne du fémur, et elle se prolonge en arrière sur la face postérieure de l'os.

29 janvier. Le gonflement des parties molles de la cuisse tend depuis quelques jours à s'accroître; il semble aussi que, dans son tiers inférieur, le fémur participe à ce gonflement, sans qu'on puisse rien affirmer à cet égard. Je fais alors comprimer la cuisse par un bandage roulé fait avec une bande de caoutchouc vulcanisé. Cette bande est enlevée le 5 février, car, au-dessus du point où elle cesse en haut, du gonflement tend à se produire, comme cela existe presque toujours aux limites des parties sérieusement comprimées. Toutefois, le gonflement a diminué à la partie inférieure de la cuisse.

Le 8 février, les douleurs reparaissent, mais surtout en arrière et dans le tiers inférieur de la cuisse; elles s'exagèrent beaucoup par la pression. Au-dessus du creux poplité, dans une étendue égale à la largeur de la paume de la main, existe une rougeur accompagnée de gonflement et d'empâtement, et, au centre de cette rougeur, dans l'étendue d'une pièce de 1 franc, on perçoit de la fluctuation. Je fais à ce niveau une incision peu profonde et peu étendue qui laisse écouler de 60 à 80 grammes de sérosité sanguinolente. Un stylet introduit dans la plaie arrive sur l'os, mais il en est séparé par le périoste.

Digitized by Google

Examen du liquide : 7 centimètres cubes contiennent 0,875 d'albumine, ou, pour 100 centimètres cubes, 12cc,5; ce qui, en poids, donnerait 15gr,837 pour 100 grammes, ou 158gr,37 pour 1,000.

Or, nominalement, 1,000 grammes de sang renferment 70 grammes d'albumine; il y a donc un excès de (158,37—70 = 88,37) 88gr,37 pour 1,000 grammes.

La quantité d'albumine contenue dans le liquide retiré dépasse donc de plus du double la quantité contenue dans le sang.

La partie supérieure de la jambe, le genou et toute la cuisse sont entourés de compresses alcoolisées, recouvertes de taffetas gommé dans le but d'entretenir une sorte de cataplasme permanent.

8 février. Pas de fièvre, diminution des douleurs, qui vont en diminuant jusqu'au 15 février, en même temps que le volume du membre diminue également.

15 février. La flexion du genou tendant à reparaître, je reviens à l'extension au moyen d'un poids.

22 février. L'amélioration a continué, l'extension du membre est complète, la cuisse n'est plus douloureuse, l'état général est excellent.

Le 6 mars, le malade se lève et marche, mais en boitant.

Du 6 au 31 mars, la marche devient de plus en plus facile. La claudication diminue de jour en jour et a presque disparu. L'état général est on ne peut plus satisfaisant; le malade reprend des forces et de l'embonpoint.

Le 20 avril, tout gonflement du fémur, toute douleur, toute claudication ont disparu; la guérison est complète et le malade sort de l'hôpital.

Voici l'observation telle qu'elle a été prise par M. Blin, l'un de mes internes. Lorsqu'hier je suis allé chez le maître de cet enfant, lui demander de permettre à son apprenti de venir à notre séance pour vous être présenté, l'enfant était au travail; son patron, en se félicitant de cette guérison complète, me disait que ce jeune garçon courait aussi vite et aussi longtemps que qui que ce fût. Et cependant, en ce moment où je vois sa cuisse que je n'avais pas vue depuis longtemps, je constate avec peine qu'il ne faut pas encore crier victoire et que des précautions sont nécessaires. En effet, le fémur est notablement augmenté de volume, non seulement dans sa tubérosité interne, comme cela était lors du séjour du malade à Beaujon, mais aussi dans tout son quart inférieur, et si on laisse l'enfant se fatiguer, nous pourrons bien avoir affaire non plus cette fois à une périostite, mais à une ostéite.

Eh bien! tel qu'il est, ce cas n'en reste pas moins fort intéressant; car, outre que l'incision du périoste a suffi pour arrêter des accidents de la plus haute intensité, si (ce qui n'arrivera pas, à la condition qu'on prenne des précautions) l'os devait devenir plus sérieusement malade, si une véritable ostéite suppurative, l'ostéo-

Digitized by Google

myélite de MM. Lannelongue et Trélat se manifestait, il n'en resterait pas moins évident que la maladie a débuté par le périoste et que l'os ne s'est pris que consécutivement.

L'incision faite par moi au début de la maladie a été peu étendue, du moins du côté de la peau, puisqu'elle n'avait guère qu'un centimètre et demi, mais profondément faisant agir le bistouri comme un arc de cercle dont le centre serait à la peau, j'ai débridé le périoste sur une étendue de 6 à 8 centimètres au moins. Du reste, il n'est pas nécessaire de pratiquer de larges débridements du périoste, et, pour le dire en passant, dans les cas assez fréquents où je rencontre, en dehors de toute inflammation évidente, des points douloureux sur la surface des os, une incision de 1 à 2 centimètres faite au périoste, au travers d'une simple ponction faite à la peau, m'a suffi dans des cas déjà nombreux à faire immédiatement disparaître toute douleur.

Dans un second cas de périostite phlegmoneuse beaucoup plus rare, l'incision me paraît avoir suffi pour amener la guérison. Je dis me paraît, parce que s'il est certain que le périoste, décollé tout d'abord, s'est recollé sur toute son étendue, il reste encore quelques petites plaies donnant de la suppuration et qu'on pouvait soutenir, bien que le stylet ne pénètre nulle part jusqu'à l'os, qu'il se fait sur ce point une nécrose limitée. Cependant, même en acceptant cette hypothèse improbable, il est certain, absolument certain que le décollement très étendu du périoste est loin d'avoir amené la nécrose des parties dénudées.

Périostite diffuse du fémur droit.

Gay (Adrien), âgé de 20 ans, garçon de salle, entre à l'hôpital Beaujon, salle Saint-Denis, n° 39, le 14 mars 1879.

Ce malade dit n'avoir jamais eu d'affection grave, bien que dans son enfance, il ait été un peu chétif. Depuis 2 ans, il éprouvait après son travail, des élancements dans la cuisse droite, mais, en dehors de ces moments, il ne souffrait pas et sa santé était bonne. Il ne se livrait à aucun excès, et on ne l'accablait pas de travail au point de le surmener. Il n'accuse dans ses antécédents rien de rhumatismal.

15 jours avant son entrée à l'hôpital, étant au travail, il ressentit une douleur vers la partie antérieure du genou ; mais il ne constata aucun gonflement. Malgré cette douleur, il continua à travailler, mais, à la fin de la semaine, la douleur devint si vive qu'il poussait parfois des cris, boitait beaucoup et fut forcé de s'aliter.

Il reste couché chez lui pendant 8 jours, sans appétit, mais éprouvant une soif vive, souffrant d'une insomnie absolue accompagnée parfois d'un peu de délire. En même temps, l'articulation du genou devint le siége d'un gonflement notable qui s'étendit bientôt sur toute la hauteur de la cuisse.

Digitized by Google

A l'entrée du malade, le 14 au soir, nous constatons tout d'abord un facies typhoïde très marqué, un teint jaunâtre et une expression de fatigue et de douleur profonde. La cuisse est dans la demi-flexion sur le bassin, la jambe est à demi fléchie sur la cuisse, le membre est dans l'abduction et dans la rotation en dehors.

La cuisse, dans toute son étendue, est augmentée de volume, la peau est un peu tendue, lisse et parcourue par des arborisations bleuâtres.

L'articulation du genou renferme une notable quantité de liquide, le creux poplité est le siége d'un gonflement notable, une rougeur diffuse, mais non accompagnée d'œdème, existe à la partie interne du genou et dans le tiers inférieur de la cuisse. La cuisse est douloureuse, et la douleur augmente à mesure qu'on se rapproche du genou. Son sommum d'acuité est à la face interne du genou. En aucun point de la cuisse, on ne perçoit de fluctuation. T. 39,8, P. 92. Rien au poumon, ni au cœur.

Le 15, à la visite du matin, je retrouve tous les symptômes ci-dessus constatés la veille, à la visite du soir, par M. Blin, interne de service. La très grande quantité de liquide que renferme l'articulation, le gonflement du creux poplité me font hésiter un peu sur le point de départ du mal ; est-il articulaire ? ou ai-je affaire à un commencement de périostite phlegmoneuse juxta épiphysaire ?

Partant en congé le jour même et laissant le service à M. Marchand, je me borne à faire appliquer 25 sangsues autour de l'articulation et à prescrire le repos absolu dans une gouttière et l'enveloppement complet du membre dans des compresses résolutives.

Le 15 au soir, le genou, depuis l'application des sangsues, a beaucoup diminué, mais le gonflement de la cuisse s'est encore accentué.

Le 16, le gonflement au niveau du genou a encore diminué tandis que le gonflement de la cuisse augmente.

Le 17, la cuisse est de plus en plus tendue et douloureuse, la fièvre est vive.

Le 18, M. Marchand, qui me remplace depuis le 15, fait une incision de 6 centimètres à la partie moyenne et interne de la cuisse jusqu'au fémur; un flot de pus s'en échappe ; une contre-ouverture est faite à la partie postéro-externe, et l'on passe un drain de l'une à l'autre ouverture. Le volume du genou ne diminue pas avec l'écoulement du pus que renferme la cuisse. — Cataplasmes phéniques, injection phéniquée au 50e.

Le 18 au soir, à la contre-visite, M. Blin constate une hémorrhagie assez considérable, la plaie et le pansement renferment beaucoup de caillots, le sang paraît provenir de petites artères musculaires.

Le 19, l'amélioration est notable, la fièvre est beaucoup moins vive, l'état général est meilleur.

Le 21, suppuration abondante, mêlée d'un peu de sang, pansement avec injections 2 fois par jour. Pour combattre la tendance du genou à se fléchir, le membre est placé dans une gouttière.

Le 22, la cuisse continue à diminuer de volume, le genou reste dans

Digitized by Google

le même état. Pas de changement notable jusqu'au 30, l'amélioration continue à se faire.

Le 31, une plaque d'érysipèle se montre autour et surtout au-dessus de la plaie située à la partie interne de la cuisse. Pas de frissons, de vomissements, ni de céphalalgie.

La plaque d'érysipèle à peu près effacée le 2 avril, a complètement disparu le 5, cependant la température reste très élevée et l'état général moins satisfaisant depuis le 2, continue à s'aggraver; l'appétit est presque nul, cependant un examen attentif, fait chaque jour, ne montre pas l'existence de fièvres purulentes.

Le 6 avril, en pressant dans le creux poplité, on fait sortir par les deux incisions un peu de pus phlegmoneux; cette pression est douloureuse. M. Marchand, après avoir introduit une sonde cannelée, constate *que le fémur est dénudé dans tout son tiers inférieur, en avant et sur les côtés.*

Le 10, on endort le malade, et M. Marchand fait une incision longitudinale dans la région poplitée, permettant d'arriver sur la surface poplitée du fémur qui est trouvée également complètement dénudée. Cette incision laisse échapper une grande quantité de pus. Deux drains sont placés dans cette plaie, chacun d'eux ressortant par chacune des deux incisions de la cuisse et rejoignant les drains qui les traversent déjà. Des injections phéniquées sont faites 2 fois par jour par ces drains. On continue le pansement avec la charpie et les compresses phéniquées.

Le 12, un peu d'amélioration, nuit assez bonne, cependant le malade se plaint de douleurs au côté externe de la plaie faite dans la région poplitée, pas de rougeur autour de cette plaie.

Le 13, érysipèle au point qui était douloureux la veille.

Le 14, l'érysipèle occupe en avant tout le genou. État général mauvais.

Le 15, l'érysipèle s'étend à toute la moitié supérieure de la jambe, alimentation nulle, fièvre vive, mauvais état général, escarre au talon.

Le 18, l'érysipèle est descendu jusqu'à la partie inférieure de la jambe, cependant la cuisse est dans un état satisfaisant et la suppuration est un peu moins abondante.

Le 22, on constate un abcès à la partie moyenne et interne de la jambe; on l'ouvre par deux incisions, et l'on y place un drain; le foyer ne communique pas avec l'abcès du creux poplité, l'escarre au talon est presque guérie.

Le 25, l'état général est beaucoup plus satisfaisant, la fièvre tombe peu à peu, le malade mange et dort, la suppuration est moins abondante.

Le 29, pas de fièvre, l'appétit renaît.

Le 2 mai, ayant repris le service, je crois pouvoir faire enlever les drains qui réunissent les deux incisions de la cuisse; je fais supprimer la charpie que l'on remplace par mon pansement ordinaire.

Le 5, j'enlève le drain de la jambe, le gonflement a disparu à la

Digitized by Google

cuisse qui est presque revenue à l'état normal, afin de faire tomber la couche imperméable de vieil épiderme qui empêche la respiration du membre. Je fais envelopper le membre sain comme le membre malade de compresses mouillées, et l'on enlève le magma épidermique par le raclage.

Le 9, l'état général est de plus en plus satisfaisant, la suppuration est très peu importante, le dernier drain est enlevé, le pansement n'est plus fait que tous les deux jours.

Le 19, tout gonflement a presque disparu, il n'y a plus que très peu de suppuration, les parties molles semblent très adhérentes au fémur. L'état général est bon. Le malade est amaigri, mais il peut être regardé comme en convalescence.

En résumé, pour moi comme pour presque tous les chirurgiens, la périostite phlegmoneuse existe et l'incision du périoste faite de très bonne heure, suffit souvent à arrêter les accidents. M. Lannelongue nous vante le trépan, et il en a obtenu dans quelques cas de bons effets, mais il faudrait savoir quelle part a pris dans le succès l'incision du périoste qui accompagne nécessairement toute trépanation.

Je suis loin de dire, toutefois, que le trépan ne puisse pas être utile dans quelques cas ; dans les cas où la maladie débute, non dans le périoste, mais dans la profondeur de l'os.

M. Lannelongue, croyant ce mode de début constant, admet et conseille logiquement le trépan, mais, suivant moi, il a tort de nier la périostite primitive et, par conséquent, de lui appliquer un traitement beaucoup trop énergique et en même temps quelque peu dangereux.

Ce qui fait la difficulté dans toutes les discussions sur ce point de thérapeutique, c'est la difficulté de pouvoir caractériser par des symptômes bien nets et dès leur début : la périostite, l'ostéite, la myélite, l'ostéopériostite, l'ostéomyélite.

Pour ma part, voici ma règle de conduite : lorsqu'on a affaire à une inflammation aiguë, avec empâtement profond, symptômes généraux graves, je crois qu'il faut faire tout d'abord et sans trop attendre l'incision du périoste.

Si, après que ce débridement a été opéré, les symptômes ne s'amendent pas, surtout s'il s'agit d'une ostéopériostite épiphysaire chez un adolescent, si les douleurs térébrantes du côté de l'os continuent, je crois qu'il faut faire la trépanation aux environs de la jonction épiphysaire, et plutôt vers l'épiphyse que vers la diaphyse, pourvu qu'on ne s'approche pas trop près de l'articulation.

Si l'on a affaire à une inflammation suraiguë, si l'on trouve le périoste décollé par une vaste collection purulente, l'os baignant

Digitized by Google

dans le pus, l'épiphyse décollée et séparée de la diaphyse, il faut faire la résection totale de la diaphyse, car le plus souvent l'épiphyse opposée à l'épiphyse malade, est restée saine ou à peu près saine.

Dans tous les cas, il faut faire preuve de résolution et ne pas trop attendre.

Dans la discussion de 1873, on m'a critiqué d'avoir reséqué la clavicule; on pouvait, me disait-on, attendre la limitation du séquetre qui pouvait n'être que superficiel. Je persiste à croire que ce serait là une mauvaise pratique, car, dans ce cas, l'os, la moelle, le périoste, sont envahis par la maladie, et l'os est presque immédiatement frappé de mort dans toute son épaisseur.

Comme vous le voyez, si je ne puis accepter les idées de M. Lannelongue, je ne leur fais pas une opposition absolue. Ce que je reproche à notre collègue, c'est d'avoir été trop loin dans ses opinions, d'avoir généralisé, sans admettre d'exceptions, des faits qui pourraient être regardés comme exceptionnels; mais je me plais à reconnaître qu'en insistant sur la nécessité de pratiquer la trépanation de l'os, non pas toujours comme il le veut; mais, dans certain cas, M. Lannelongue a rendu à la thérapeutique chirurgicale un incontestable service, puisqu'il amènera à pratiquer plus souvent qu'on ne la pratique, la trépanation des os atteints d'ostéite épiphysaire, d'ostéopériostite phlegmoneuse.

M. Marjolin. Je ne saurais donner de meilleure preuve de la fréquence de l'inflammation du périoste et de diverses portions du tissu osseux, qu'en vous disant que, dans l'espace de quelques années, j'ai pu, dans le seul service des garçons, en relever plus de 112 cas. Il ne faudrait pourtant dire d'une manière trop absolue que ce genre d'affection ne se développe que plusieurs années après la naissance, car plusieurs fois, nous l'avons observé chez des enfants âgés seulement de quelques semaines, et dont les parents n'avaient jamais eu la syphilis. J'ajouterai que chez ces petits malades, le pronostic est habituellement très grave.

En dehors des idées que chacun de nous peut avoir sur le siége primitif de la maladie et la manière dont elle progresse, je crois que ce qui a contribué à causer une certaine confusion dans les noms sous lesquels on la désigne, c'est qu'il est assez rare de l'observer tout à fait à son début, et que le plus souvent, lorsque nous examinons le malade, pour la première fois, elle a déjà un caractère complexe.

Ainsi qu'un enfant, à la suite d'une chute, d'une contusion, d'une fatigue excessive, du passage brusque du chaud au froid, ou d'une cause difficile à préciser, soit subitement atteint d'une inflammation du périoste, suivant l'époque à laquelle nous le verrons,

Digitized by Google

nous constaterons les faits suivants. Ou l'inflammation ne donnera lieu qu'à un abcès sous-périosté, sans nécrose, cas le plus rare, ou elle atteindra la portion dure du tissu osseux, plus ou moins profondément, et il y aura tôt ou tard une nécrose, ou bien le chirurgien se trouvera en présence de l'affection la plus grave de toutes : l'ostéomyélite, survenue d'emblée, ou consécutive à la périostite. Pour nous, d'après les faits que nous avons étudiés dans les livres ou au lit du malade, il y a des périodes d'état très distinctes qu'il importe de ne pas confondre, car le pronostic et le traitement varient avec elles.

Si, malgré les recherches très intéressantes de notre excellent collègue, M. Lannelongue, je crois devoir aujourd'hui insister de nouveau sur la nécessité d'établir une distinction entre l'ostéite, l'ostéomyélite et l'inflammation du périoste, se terminant par un simple abcès sous-périosté, c'est qu'à mon avis, ces affections présentant de telles différences dans leur marche, leur terminaison et leur pronostic, ce serait commettre une erreur de les confondre.

Qu'elles se développent au même âge et sous l'influence des mêmes causes, ceci est un fait incontestable, mais ce que nous ne pouvons admettre en clinique, c'est qu'une périostite franche se terminant par un abcès sans la moindre nécrose, puisse être assimilée à l'ostéite siégeant dans la portion dure ou spongieuse de l'os, donnant presque toujours lieu à des accidents graves, souvent même mortels.

Je concède volontiers que, dans bon nombre de cas, le diagnostic de la périostite est obscur, assez souvent même elle a été prise pour un rhumatisme articulaire, surtout lorsqu'elle siège au niveau d'une extrémité osseuse; mais combien cette douleur limitée à un point, dans lequel on ne tardera pas à sentir de la fluctuation, est différente de cette affection redoutable, s'annonçant dès son début par les symptômes généraux les plus graves, et marchant avec une telle rapidité, que dans l'espace de quelques jours, et malgré le traitement le plus énergique, le malade succombe aux suites de l'infection purulente.

Que, par suite d'une erreur de diagnostic et de l'absence de tout traitement, une périostite simple à son début, se complique assez souvent de nécrose, même après l'ouverture de l'abcès faite à propos, ou que l'inflammation continuant à faire des progrès s'étende non-seulement aux diverses parties du tissu osseux, mais même à l'articulation voisine, ce sont là des complications fréquentes, mais il n'en est pas moins vrai qu'au début il n'y a eu qu'une périostite et non une ostéite ou une ostéomyélite.

L'ostéomyélite peut-elle, comme la périostite, se déclarer d'emblée ? Malheureusement oui, et nous n'en avons que trop de preu-

Digitized by Google

ves, car dans ce cas, la plupart du temps, malgré tous nous efforts, nous sommes impuissants à arrêter sa marche et à prévenir une terminaison fatale.

Sous ce rapport, l'observation d'amputation de cuisse pratiquée avec succès par M. Tillaux, dans un cas d'ostéomyélite aiguë du tibia, est excessivement intéressante, car elle prouve que, même dans des cas en apparence désespérés, le chirurgien doit encore agir (séance du 18 décembre 1878).

Enfin, s'il était nécessaire d'ajouter une nouvelle preuve de la différence clinique existant entre la périostite et l'inflammation siégeant dans les diverses parties constituantes du tissu osseux, je dirais que quatre fois, j'ai été à même après l'ouverture d'abcès sous-périostés, d'observer le recollement du périoste avec l'os, sans qu'il y eût la moindre nécrose. Je pense que ce mode de guérison a été le résultat de l'incision dès l'apparition des premiers symptômes, dans le cas où la périostite existait seule sans complication d'ostéite, car tout en voulant établir une distinction entre ces affections, nous avons eu trop souvent la preuve qu'elles sont complexes.

Je ne reviendrai pas sur l'urgence d'inciser de très bonne heure tous les tissus jusqu'à l'os, toutes les fois que par suite des commémoratifs et des symptômes présentés par le malade, on soupçonne l'existence d'une collection purulente ou d'une inflammation du tissu osseux, mais parfois ces signes sont tellement obscurs que, même avec la plus grande habitude, on hésite sur le traitement à suivre. Or comme en pareille circonstance, le moindre délai peut avoir de graves conséquences, je me suis demandé si aujourd'hui que l'on emploie journellement le thermomètre pour constater les différences locales de la chaleur, on ne pourrait pas s'en servir avec quelque utilité, surtout chez les enfants qui ne peuvent pas indiquer d'une manière très précise le siége de la douleur.

L'incision du périoste n'ayant pas amené de pus, la douleur locale et les symptômes généraux persistant, faut-il aller plus loin et trépaner l'os? En pareil cas, je crois qu'il n'y a pas à hésiter et que c'est le seul moyen convenable pour arrêter les progrès de l'affection et prévenir des complications si souvent mortelles.

Les faits communiqués par M. Lannelongue sont du reste en faveur de cette méthode.

Je pense aussi avec notre honorable collègue qu'il ne faut pas conclure d'après la cicatrisation d'une fistule, que le malade sera dans l'avenir, à l'abri, je ne dirai pas d'une récidive, mais de nouvelles poussées inflammatoires, attendu que des faits assez nombreux démontrent qu'un os qui a été atteint d'inflammation, peut, et à des intervalles très éloignés, devenir le siége d'un nouveau

Digitized by Google

travail morbide. La première fois, la guérison avait-elle été franche, complète, était-il resté quelque portion de séquestre invaginée, le malade conservait-il, comme les individus sujets aux inflammations de poitrine, une certaine prédisposition, une certaine susceptibilité se réveillant à la moindre cause et ramenant de nouveaux accidents? Sauf le cas de séquestre, agissant comme corps étranger, c'est là un point difficile à éclaircir.

Il me reste maintenant à vous faire connaître en peu de mots le résultat de mon relevé dans le service des garçons, suivant l'âge, les causes et la terminaison et vous verrez : 1° combien il importe d'après la fréquence et la gravité des inflammations du tissu osseux et de son enveloppe, de prendre des mesures qui protègent l'apprenti contre des travaux trop fatigants ; 2° combien il est nécessaire d'agir énergiquement dès le début de la maladie si on veut conjurer la gravité des accidents.

Considérée au point de vue de la fréquence, suivant l'âge, j'ai trouvé sur les 110 ou 112 cas observés chez les garçons : 4 ans ; 7 ans ; 10 ans ; 11 ans ; 12 ans ; 13 ans et 14 ans. C'est à ces quatre dernières années qu'appartient la proportion la plus forte, et cela s'explique facilement si l'on songe que la plupart de ces malades étaient des apprentis assez mal nourris, mal couchés et souvent surmenés.

Si j'ai cru devoir diviser en deux catégories les faits dont j'ai été témoin, c'est moins pour établir une séparation entre les aigus et les chroniques que pour montrer combien le pronostic varie suivant les époques auxquelles les malades entrent à l'hôpital. Ainsi, dans les 61 cas où l'affection ne datait que de quelque jours ou de quelques semaines, nous trouvons le chiffre énorme de 27 morts dont 7 amputés ; 2 sur ces 27, avaient succombé à des maladies intercurrentes, érysipèle et variole ; pas un amputé n'a été sauvé. Ajoutons, pour être autant que possible dans la vérité, que ce chiffre de la mortalité n'est pas encore exact, attendu que 4 ou 5 de ces malades, repris par leurs parents, sont sortis comme ils étaient entrés, dans un état désespéré.

Dans l'autre section au contraire qui contient 50 cas de nécroses, dont quelques-unes remontent à 18 mois, 2 ans, la mortalité est nulle, il y a même un amputé qui a guéri.

Pour peu que l'on réfléchisse au nombre de malades qui n'ont pu faire partie de cette seconde catégorie ayant succombé dans la première période d'acuité de l'ostéite, on est effrayé des ravages que cette affection produit parmi les enfants et les adolescents, et l'on comprend que la chirurgie doit tout tenter pour les diminuer.

J'ajouterai pour terminer en ce qui touche la fréquence pour chaque os, que, c'est le tibia, où l'affection est la plus commune,

Digitized by Google

50 fois, une fois les deux diaphyses ; puis le fémur 40, l'humérus 8, le péroné 5, les os du tarse 3, le cubitus 1, le radius 1, le calcanéum 1. Pour ce dernier os, je dirai de suite qu'il ne faudrait pas prendre ce chiffre comme l'expression de la vérité, attendu que j'ai trouvé en compulsant mes notes un certain nombre de nécroses de cet os n'ayant eu probablement d'autre origine qu'une inflammation du périoste ou du tissu spongieux de l'os.

A propos de ce que M. Le Fort a dit de ces abcès qui sembleraient résulter de l'inflammation externe du périoste, je crois que dans certains abcès profonds du creux poplité dans lesquels on n'a pas trouvé l'os dénudé, et où l'on voit la suppuration persister malgré le drainage et les injections détersives, il y a une partie de l'os qui est dénudée et qui a échappé à nos recherches. Cette surface dénudée est très limitée, et c'est ce qui explique qu'elle n'ait pas été rencontrée.

Présentation de pièces

Et observation à propos de la discussion sur l'ostéomyélite.

M. Berger. Quoique je ne partage pas entièrement la manière de voir de M. Lannelongue sur la relation constante qui unirait les abcès sous-périostiques avec des lésions profondes de l'os, je crois devoir attirer l'attention de la Société sur une pièce pathologique qui peut être invoquée jusqu'à un certain point à l'appui de son opinion.

Elle a été recueillie dans le service de M. Gosselin et provient d'un malade sur lequel ce chirurgien a pu, il y a plusieurs anné s déjà, observer le début des lésions que nous constatons aujourd'hui.

Le commencement de cette observation est rapporté dans la thèse de M. Sallès, j'en rappellerai seulement les traits principaux.

Alph. Baudin, âgé de 18 ans, était entré le 12 juillet 1869 dans le service de M. Gosselin pour un abcès chaud, à marche rapide, situé au milieu de la jambe. Une incision pratiquée le sixième jour permit de reconnaître une large dénudation de la diaphyse tibiale.

La plaie après avoir suppuré quelque temps se cicatrisa néanmoins, et le malade sortit guéri en apparence mais conservant une tuméfaction de l'os, le 21 septembre suivant.

Le 21 novembre, il était admis de nouveau à l'hôpital : un nouvel abcès s'était formé et s'était ouvert en un point un peu différent. Cette fois l'abcès resta fistuleux, mais bien que la fistule conduisit sur un os dénudé, il n'y eut pas d'élimination de séquestre.

M. Gosselin avait perdu ce malade de vue ; quand, tout récemment, celui-ci rentra dans le service ; il présentait une hypérostose considé-

Digitized by Google

rable de l'extrémité inférieure du tibia; au bas de la jambe était un ulcère, de cause accidentelle, et en arrière de cet ulcère un pertuis donnant accès dans un trajet fistuleux auquel le malade n'accordait aucune attention.

M. Gosselin explora ce trajet et sentit le stylet s'engager dans un canal osseux. Pensant à une nécrose invaginée, il comptait intervenir prochainement quand le malade fut pris d'une sorte de bronchite suffocante à laquelle il succomba rapidement.

Examen de la pièce. — Vous voyez, messieurs, le tibia scié dans le sens de son grand axe. Les deux tiers inférieurs de cet os sont augmentés de volume : la surface est rugueuse ; le tissu paraît plus dense qu'à l'état normal : l'épiphyse ne présente rien de particulier à noter; le cartilage épiphysaire est complètement ossifié, et l'on ne trouve plus aucune trace de son existence.

L'extrémité inférieure du canal médullaire offre deux abcès superposés, séparés par une portion de ce canal où l'on trouve encore de la moelle jaune. Ces deux abcès dont l'inférieur est gros comme une petite noisette, le supérieur étant un peu plus allongé et moins volumineux, sont tapissés par une membrane pyogénique complète ; ils ne renferment qu'une très petite quantité d'une matière pulpeuse, jaunâtre, analogue à du pus caséeux. Au-dessus de l'abcès supérieur, le canal médullaire est oblitéré par une production osseuse, très dense, qui se confond absolument avec le tissu compacte de l'os.

Un examen plus attentif démontre que ces deux foyers purulents communiquent l'un avec l'autre ; et que la cavité intra osseuse s'ouvre par un trajet fistuleux qui traverse le tissu compacte du tibia pour venir s'ouvrir par un très petit orifice, au-dessus de la base de la malléole interne.

Au niveau du tissu supérieur du tibia, on voit reparaître le canal médullaire et la moelle jaune qu'il renferme avec ses caractères normaux.

Il me paraît probable que nous avons sous les yeux la lésion ultime d'un état pathologique qui avait débuté, il y a quelques années, lorsque s'est produit le premier de ces abcès sous-périostiques. Cet abcès sous-périostique était donc symptomatique d'une lésion plus profonde, d'une ostéite épiphysaire qui a donné lieu à une ostéomyélite suppurée, à des abcès siégeant dans l'extrémité inférieure du canal médullaire. Y avait-il déjà abcès formé ? Y avait-il du pus dans le canal médullaire quand M. Gosselin a ouvert le premier abcès en 1869 ? Il est permis de le supposer, on ne saurait en avoir la certitude. Quoi qu'il en soit, les caractères de l'abcès, de son contenu et de ses environs, l'hypérostose et l'ossification du canal médullaire qui le circonscrivent, sa membrane pyogénique bien nette, le pus épais qu'il renferme, me font penser qu'il s'agit là d'une lésion déjà ancienne. D'autre part on peut croire que si l'abcès remontait à une dizaine d'années, son contenu eût

Digitized by Google

subi des modifications régressives bien plus marquées. Dans tous les cas, ce qui distingue ce cas d'abcès sous-périostique symptomatique d'une lésion osseuse profonde, des abcès sous-périostiques aigus proprement dits, c'est que le malade dès le début conserva, même après une guérison apparente, une hypérostose qui trahissait la participation de l'os lui-même à l'inflammation.

Je ferai observer de plus que dans ce cas, la trépanation de l'os faite dès l'apparition des accidents, n'eut peut-être créé qu'une issue insuffisante au pus contenu dans cet abcès biloculaire; aussi sur ce point, la préparation que je mets sous vos yeux me semble confirmer les réflexions suggérées à M. Desprès par une autre pièce dont il vous a montré le dessin.

M. Lannelongue. Je remercie M. Berger de l'empressement qu'il a mis à vous communiquer un fait favorable à l'opinion que je défends; mais ce fait n'ajoute qu'un exemple de plus au nombre considérable de ceux analogues que l'on trouve publiés.

Il peut se résumer en deux mots. Le malade est mort phthisique à l'âge de 18 ans, le 21 mars 1879. Dix ans avant sa mort, en 1869, il était entré dans le service de M. le professeur Gosselin, pour un abcès chaud à marche rapide de la jambe; une incision fit reconnaître une large dénudation de la diaphyse tibiale; le malade quitta l'hôpital quelque temps après guéri, en conservant une tuméfaction de l'os. Ce jeune homme revint pourtant deux mois plus tard pour un nouvel abcès qui fut ouvert et, cette fois, resta fistuleux; il quitta de nouveau l'hôpital. Dix ans s'écoulent, et ce malade revient encore à l'hôpital pour y mourir, et vous avez vu dans quel état était son tibia. D'un volume énorme, plus long que l'autre, présentant à sa surface et à son extrémité inférieure des mamelons et des couches stratifiées, il offre à la coupe un bien plus grand intérêt. Son tissu est condensé dans presque toute la longueur de la diaphyse, le canal médullaire a disparu en certains points et, dans les régions où on le rencontre, il est réduit au calibre d'une plume à corbeau et il est dépourvu de tissu spongieux. Enfin, l'extrémité inférieure du tibia présente un abcès de 4 à 5 centimètres de longueur, ayant un centimètre en travers; une fausse membrane épaisse tapisse les parois de cette cavité et une fistule osseuse part de cette cavité pour aboutir à la surface de l'os; ce trajet traverse un tissu compact très épais. Telle est l'origine de la fistule persistante qu'a eue ce jeune homme depuis 1869, c'est-à-dire pendant 10 ans; elle tirait sa source de l'abcès de l'os.

Ainsi le fait anatomique que vient de nous présenter M. Berger établit la marche de l'affection. M. Gosselin a incisé l'abcès sous-périostique il y a 10 ans, mais le malade n'a pas guéri; il s'est fait

Digitized by Google

depuis, malgré la cicatrisation de la plaie, malgré une apparence de cure, un travail considérable dans cet os. Il est plus exact de dire : l'ostéomyélite primitive, car c'était elle dès le début, a eu pour première conséquence un abcès; cet abcès occupe à la fois l'épiphyse et la diaphyse, il forme une cavité allongée de plusieurs centimètres de long, indépendante, peut-on dire, du canal médullaire qui a disparu pour la plus grande partie. Tandis que l'abcès sous-périostique incisé a pu guérir, le pus collecté dans l'os n'a pas eu une issue suffisante, la collection a persisté. Autour de cette cavité, d'ailleurs, le tibia est devenu le siège d'une hypérostose considérable; du nouvel os s'est produit à la surface, dans le tissu interstitiel, dans le canal médullaire même, et cette circonstance, la production du nouvel os, rendait encore plus difficile la cure de l'abcès, en éloignant la cavité de la surface osseuse.

La mort par le développement d'une affection tuberculeuse pulmonaire à laquelle l'ostéomyélite n'a pris aucune part, a permis de constater le point où en était l'évolution de ce travail consécutif à une première atteinte d'ostéomyélite. On a surpris le mal, c'est-à-dire l'hypérostose tibiale comprenant un abcès dans son centre. Comme je l'ai établi dès l'ouverture de cette discussion, lorsque M. Pamard nous présenta un os offrant une cavité dont l'origine ne lui apparaissait pas, on retrouve toujours dans le passé des sujets, dans leur enfance ou dans l'adolescence, une crise violente très aiguë, correspondant à la première atteinte d'ostéomyélite. Seulement, pour des raisons que j'ai fournies, les suites échappent souvent à l'observation.

A mes yeux, M. le professeur Le Fort nous en a fourni une nouvelle preuve très édifiante dans sa communication d'aujourd'hui. Il avait renvoyé l'enfant de son service à peu près guéri, sinon complètement guéri (cet enfant était entré à l'hôpital pour ce que je crois être une ostéomyélite aiguë de l'extrémité inférieure du fémur). M. Le Fort a pris la peine de rechercher cet enfant; il l'a trouvé au travail. Mais son fémur a augmenté de volume depuis sa sortie de l'hôpital, son extrémité inférieure est très notablement plus développée que l'autre, il y a une hypérostose accusée. De plus, la partie inférieure de l'os est sensible au toucher, l'enfant en souffre; comme nous l'a dit M. Le Fort, l'enfant est plus mal aujourd'hui que quand il a quitté l'hôpital. C'est en effet ce qui arrive d'habitude; et, sans crainte de me tromper, je puis prédire qu'un jour éloigné ou prochain, probablement prochain, cet enfant s'arrêtera et réclamera de nouveaux soins exigés par une poussée secondaire ayant pour cause soit une cavité osseuse en suppuration, soit une esquille, soit l'exagération du travail inflammatoire chronique existant encore.

Digitized by Google

Cet enfant, que nous a présenté M. Le Fort, doit être rapproché de Migeon dont je vous ai entretenu et sur lequel je reviens pour achever son histoire.

Migeon avait passé 3 ans dans un état où on aurait pu le considérer comme guéri; il a ressenti une poussée tardive cette année, et je vous avais annoncé, dans ma première communication, que je serais probablement conduit à une intervention prochaine. Cette intervention a eu lieu le 16 mai dernier; j'ai eu à ouvrir un abcès placé au devant du condyle interne du fémur et j'ai trouvé deux esquilles libres à la surface de ce condyle très hypérostosé; cette opération sera-t-elle suffisante pour que la guérison soit désormais définitive? Je ne puis l'affirmer.

Il me semble que l'enchaînement de tous ces faits est suffisant pour établir, sans autre discussion, le lien étroit qui les rattache à la source qui les engendre, à l'ostéomyélite telle que je l'ai définie. Elle en donne une interprétation naturelle et facile qui se trouve confirmée par l'anatomie pathologique toutes les fois que l'examen des os a eu lieu. On ne saurait donc désormais invoquer l'existence d'une périostite dite phlegmoneuse que pour les faits exceptionnels, où le mal s'est terminé promptement par la guérison sans nécrose, sans accidents tardifs. Ces exemples, M. Marjolin nous l'a fait voir il y a peu d'instants, sont rares, mais ils existent : j'ai eu l'occasion d'en voir aussi, j'en ai cité qnelques-uns. Ils n'ont pas un cortège de symptômes qui leur soient propres, et, à cet égard, on ne peut les différencier; mais où on reconnaît encore qu'ils appartiennent à l'ostéomyélite, c'est dans l'observation attentive du mécanisme même par lequel s'obtient la guérison.

Après l'ouverture de l'abcès sous-périostique, une portion de l'os se trouve exposée; or, si l'on suit chaque jour la manière dont l'os se recouvre, on reconnaît qu'après une première phase il se présente à la surface de l'os, venant de la profondeur de l'os lui-même, de petits bourgeons isolés d'abord, réunis entre eux plus tard. Plus tard encore, ces bourgeons étalés viennent joindre ceux du périoste et des bords de la plaie; l'os est ainsi recouvert. Mais l'origine de ces bourgeons dans le centre de l'os et non à la surface, à quelques jours du début de l'affection, n'indique-t-elle pas l'existence d'un travail de réparation dans ce centre même? Dans une première phase, l'ostéomyélite a été suppurative et le pus a trouvé un écoulement sous le périoste par les canaux osseux de Havers; dans une seconde, après l'ouverture de l'abcès, un travail de réparation s'effectue; la moelle, qui n'a pas été détruite par la suppuration, bourgeonne et se développe; une résorption osseuse gagnant de la profondeur, les parties superficielles de l'os lui

Digitized by Google

ouvre de nouveaux passages; elle arrive ainsi, sous forme de bourgeons isolés, à la surface de l'os. Cette réparation, dont je vous ai fait voir la marche dans deux aquarelles qui représentaient ce travail pris sur le fait, vient prouver que l'ostéomyélite est suivie de guérison, sans autre complication. Le procédé employé est assez rapide et simple, tel que je l'ai exposé; il peut être plus long, plus compliqué lorsque le pus renfermé dans l'os ne s'écoule pas aisément; il se fait alors une véritable trépanation spontanée de l'écorce compacte.

Je tiens, avant de terminer, à fournir quelques explications sur la trépanation des os atteints d'ostéomyélite suppurative. J'en ai formulé les indications et les règles dans mon mémoire; je ne les reproduirai pas. Je dirai seulement qu'on ne la doit pas pratiquer indistinctement et presque au gré du hasard. La clinique fournit une donnée très exacte sur laquelle je m'appuie pour reconnaître l'état de l'os. On a beaucoup insisté sans doute sur les caractères de la douleur dans cette affection, de la douleur spontanée. Mais on a négligé de chercher à reconnaître l'état de l'os par un examen méthodique et rigoureux de l'os atteint. Cet examen est pourtant essentiel, et les os les plus recouverts de parties molles comme le fémur, n'échappent pas à une investigation ordonnée. Cette investigation doit porter d'abord sur l'extrémité saine et se rapprocher par degrés de la partie atteinte.

Il est évident que tout à fait au début, au premier jour, l'affection qui est limitée à un point très circonscrit d'une exrémité de l'os, ne donne pas encore lieu à des phénomènes douloureux éloignés, mais promptement en deux, trois jours, une irradiation douloureuse se produit dans l'os. En explorant alors cet organe depuis son extrémité saine, on reconnaît déjà loin du mal par une pression exercée avec un doigt une certaine sensibilité. Cette sensibilité s'accroît à mesure qu'on renouvelle la pression sur des parties de l'os plus rapprochées, et elle prend plus bas le caractère d'une douleur vive. Cette douleur devient très grande dans la région affectée; elle arrache des cris, provoque des mouvements de résistance. Dans la portion atteinte, c'est-à-dire vers l'épiphyse, on peut encore reconnaître des différences dans l'intensité de la douleur; l'exploration circonférentielle de cette extrémité de l'os révèle une zone en dedans, en dehors, en avant ou en arrière où la douleur est extrême. C'est là d'ailleurs qu'existe ou a existé tout d'abord le gonflement initial des parties molles qui s'est plus ou moins étendu, et on peut encore, malgré ce gonflement, retrouver presque toujours la douleur dont je parle et la rapporter à l'os.

Sans doute, la présence d'un abcès sous-périostique rend plus difficile la recherche de la douleur, mais quand on a les malades

Digitized by Google

sous les yeux, et que les désordres des parties molles ne sont pas très considérables, on fait facilement cette analyse de la douleur, qui, je le répète, existe encore dans ces cas dans l'os au delà de l'abcès et du gonflement.

L'observation la plus récente que j'ai eu sous les yeux en est une preuve bien concluante, et parmi nos auditeurs d'aujourd'hui se trouve fort à propos un témoin, M. Rivet, interne de M. Bergeron, qui a assisté dimanche dernier à l'examen d'un cas difficile dont voici le récit :

Après l'examen du malade, comme mes internes et M. Rivet lui-même, je n'avais pas pu découvrir un abcès sous-périostique, mais après avoir exploré le fémur, j'ai annoncé à mes élèves que nous aurions deux surprises. M. Rivet est témoin que j'ai tenu parole; il existait un petit abcès sous-périostique, et en second lieu, par la trépanation de l'os, il s'est écoulé du pus de l'intérieur du fémur. Voici le fait :

Le nommé Giraud (Louis), âgé de 7 ans 1/2, entre à l'hôpital le samedi 17 mai 1879. Ses parents jouissent d'une bonne santé. Cet enfant n'a eu aucune des maladies de l'enfance, pas même la rougeole; seulement à l'âge de 4 mois, il a eu le scrotum dévoré par un chien, et en effet, aujourd'hui, on ne trouve plus qu'une cicatrice allant de la verge au périné, sans traces de testicules. Il habite un rez-de-chaussée humide, et on ne trouve ni chute, ni blessure qui concorde avec le début du mal. Ce début a été brusque; le lundi 12 mai, il s'est plaint d'un mal de tête et a éprouvé des vomissements.

Le lendemain 13 mai, sa mère s'aperçoit qu'il boite, et il lui raconte que dans la nuit, il a souffert du genou droit.

Le mardi, cependant, l'enfant joua toute la journée; la fièvre fut vive et accompagnée d'agitation dans la nuit du mardi au mercredi. Il a pris définitivement le lit mercredi dans l'après-midi; couché, il souffre moins. Depuis mercredi, il a toujours eu la fièvre, du délire la nuit.

C'est le samedi que la mère l'a conduit à l'hôpital.

L'enfant présente l'état suivant, le lendemain dimanche.

17 *mai.* — Membre inférieur droit : jambe normale, genou sans épanchement; la jambe est au quart fléchie sur la cuisse et ne peut pas être étendue sans de très vives douleurs. Cuisse : peau normale, sans rougeur, quelques veinules légères se dirigent vers la racine du membre, ganglions de l'aine un peu pris; la cuisse est gonflée dans sa partie inférieure, le gonflement est circonférentiel. Il commence au-dessus du genou; il est très peu accusé, n'offre pas de tension.

L'exploration faite par mes internes, par M. Rivet, interne de

Digitized by Google

M. Bergeron, et par moi, ne permet pas de reconnaître un abcès sous-périostique. Cependant je n'hésite pas à croire à l'existence d'un foyer profond du côté du creux poplité.

Examen de l'os.—Avec la méthode que j'emploie d'ordinaire, j'ai examiné l'os, et comme l'affection occupe la partie inférieure du fémur, j'ai procédé à cette exploration de haut en bas. Déjà, au-dessous du grand trochanter, la pression du fémur produit de la douleur qui devient très vive, progressivement à mesure qu'on exerce les pressions sur le côté externe du fémur à travers les muscles.

Sur la partie inférieure de l'os, la douleur révélée par la pression, est extrême et arrache des cris à l'enfant; mais ce n'est pas tout, en explorant circonférentiellement sur la partie inférieure de la diaphyse, au point où elle s'unit avec les épiphyses, la pression révèle une zone où la douleur est encore plus vive. Cette zone est en dedans au point où le condyle interne se continue avec la diaphyse. Sur le condyle interne même, on réveille encore une douleur vive. Telle est la région de l'os où les phénomènes ont la plus grande intensité.

Cet enfant est extrêmement chétif; il est petit, très maigre, blond et très pâle. Sa figure n'exprime pas une grande souffrance, elle est crispée. Température, 38°8; pouls, 130. Il tousse et a quelques râles dans la poitrine.

Sur les données tirées de l'examen local, j'ai pratiqué une incision partant du condyle interne et remontant à 5 ou 6 centimètres sur le côté interne de la cuisse, j'ai incisé la peau, l'aponévrose; après avoir mis à découvert le tendon de l'adducteur, j'ai divisé la couche musculaire au-dessus de ce tendon.

J'ai incisé le périoste; puis, avec ma sonde cannelée, j'ai décollé cette membrane circonférentiellement sur le fémur; du côté du creux poplité, j'ai ouvert un abcès dont le pus, en quantité notable, deux cuillerées à potage environ, s'est écoulé; puis, avec le doigt, j'ai constaté un décollement du fémur remontant en arrière à 4 ou 5 centimètres. Cet abcès est limité en avant à la face antérieure. Dans un second temps j'ai pris le seul trépan que j'avais sous la main, trépan trop petit, j'ai ouvert l'os sur la face interne; il en est sorti du pus, un pus verdâtre, coulant d'une manière continue pendant une minute; l'écoulement s'arrête alors pour reprendre ensuite.

Pansement de Lister.

19 *mai.* — J'ai passé un tube à drainage allant de l'ouverture vers le côté externe du membre; on pourra faire ainsi des lavages de la poche. Le drain passe entre l'artère et le fémur. L'état général de l'enfant n'est pas mauvais; il a un peu mangé et dormi la

Digitized by Google

nuit. Température, 38°; pouls, 110. Il ne souffre pas. Le genou n'a rien, la douleur à la pression sur le fémur est beaucoup moindre, ce n'est plus que de la sensibilité exagérée à la partie inférieure.

20 *mai.*—L'enfant a encore de la fièvre, plus de fièvre qu'hier. Il mange à peine, il a une diarrhée assez abondante, sa langue est sèche. Température, 39°.

21 *mai.*—La température reste élevée à 39°2, le malade ne mange pas ; on réveille encore une douleur assez vive sur l'extrémité inférieure du fémur jusqu'au tiers supérieur. Aussi, trouvant que l'enfant ne va pas assez bien, je considère que mon ouverture osseuse est insuffisante et placée trop bas, je me décide à faire une nouvelle application de trépan. Pour cela, séance tenante, je fais une incision le long du bord externe de la cuisse, à la partie moyenne du membre ; j'incise le fascia lata en croix et j'arrive sur le fémur en passant à travers le muscle vaste externe. La surface du fémur est saine et recouverte d'un périoste intact.

Je fais d'abord une ouverture à l'os avec le petit trépan, et il sort immédiatement du canal médullaire du pus en très notable quantité.

J'élargis cet orifice avec la tréphine de 8 millimètres, je vois encore sortir du pus mélangé à du sang.

Cette seconde trépanation a eu lieu ce matin ; j'e n'en induis pas qu'elle amènera la guérison du malade, mais je crois avoir rempli la véritable indication opératoire réclamée par le siège de l'affection.

Les commentaires me paraissent inutiles à la suite d'un fait qui parle aussi clairement et qui est aussi démonstratif. Il confirme les règles que j'ai données sur le lieu d'élection pour la trépanation et sur le nombre d'ouvertures qu'il convient de faire à l'os ; il est la meilleure preuve que la présence d'un abcès sous-périostique n'est nullement nécessaire pour faire une ouverture à l'os. Mes internes d'abord, l'interne de M. Bergeron, M. Rivet, qui assiste aujourd'hui à notre réunion, moi-même enfin, avons infructueusement cherché cet abcès. Mais la douleur osseuse révélée par la pression est à mes yeux un caractère aussi important, et je dirai même plus sûr, que l'abcès sous-périostique ; aussi doit-on apporter tous ses soins à la recherche d'un caractère aussi précieux et pour cela suivre avec rigueur les préceptes d'exploration que j'ai formulés tout à l'heure. J'ai terminé mes observations à propos de la présentation des pièces du nouveau fait que vous a communiqué M. Berger ; je le remercie de m'avoir fourni l'occasion de m'expliquer une dernière fois dans la discussion.

Le secrétaire,
LANNELONGUE.

Digitized by Google

Séance du 28 mai 1879.

Présidence de M. Tarnier.

Le procès-verbal de la dernière séance est lu et adopté.

Correspondance.

La correspondance comprend :

1° La *Gazette médicale*, la *Gazette hebdomadaire*, l'*Union médicale*, la *Gazette des hôpitaux*, le *Progrès médical*, la *France médicale ;*

2° Le *Bulletin de l'Académie*, la *Revue scientifique*, le *Lyon médical*, *Journal de thérapeutique*, le *Praticien*, l'*Abeille médicale*, le *Paris médical*, la *Tribune médicale*, le *Mouvement médical;*

3° Le *Bulletin de l'Académie de Belgique*, le *Rundschau médico-chirurgigal*, le *Britisch medical*, la *Gazette médicale Italienne-Lombarde*, l'*Index medical de New-York*, *Centralblatt für chirurgie ;*

4° *Contribution à l'histoire de la lymphorrhagie et des lymphatocèles ;*

5° Un mémoire manuscrit de M. Brière, du Havre, intitulé : *Kératite diffuse consécutive à un traumatisme de la région péri-orbitaire du même côté* (commission : MM. Terrier, Panas et Giraud Teulon) ;

6° Une lettre de M. Houel demandant le titre de membre honoraire ;

7° Une note de M. Dubreuil, de Montpellier, sur la suture élastique (sera lue dans la prochaine séance).

Discussion sur l'ostéomyélite.

M. Berger. La discussion qu'ont soulevée les remarques dont j'ai fait suivre ma communication, a porté sur deux questions d'ordre différent : l'une est une question d'observation, de pratique et de faits, l'autre est une question de doctrine et presque de noms. Moins importante que la première, celle-ci ne doit cependant pas être négligée, car une bonne classification et une nomenclature rigoureuse des maladies sont des éléments indispensables à leur étude.

La question de pratique que j'ai voulu soulever peut se résumer en ces termes : ne peut-on distinguer, parmi les inflammations

Digitized by Google

aiguës qui atteignent les os en voie de développement, un certain nombre de types caractérisés par des lésions anatomiques différentes, et ces variétés, si elles existent, correspondent-elles à un ensemble de symptômes qui permettent de les reconnaître et de fonder sur leur détermination des indications spéciales à chacune d'elles ?

Parmi ceux de nos collègues qui m'ont fait l'honneur de discuter cette proposition, MM. Lannelongue et Desprès surtout lui ont été peu favorables. M. Lannelongue revenant sur les idées qu'il avait exposées dans le remarquable mémoire qu'il a lu à l'Académie de médecine, s'est cru le droit d'affirmer que dans tous les cas désignés sous les noms d'abcès sous-périostiques aigus, de périostite phlegmoneuse diffuse, d'ostéite épiphysaire des adolescents, etc., il s'agissait d'une ostéomyélite, ayant son siège primitif dans l'os et à laquelle le périoste ne prenait qu'une part éloignée, secondaire.

Permettez-moi d'examiner les arguments dont M. Lannelongue s'est servi pour appuyer ce travail d'unification pathologique dans lequel, logique jusqu'au bout, il a préconisé un unique moyen de traitement s'appliquant à tous les cas dès le début et s'attaquant au siège initial de l'inflammation, la trépanation hâtive de l'os malade.

Ces arguments sont tirés les uns de l'étude des lésions anatomiques; les autres de l'examen des symptômes. Il laisse de côté la preuve que M. Lannelongue a cherché dans la gravité même des cas rapportés par les auteurs comme des exemples d'abcès sous-périostiques aigus; MM. Verneuil et Trélat ont suffisamment démontré l'insuffisance de cet argument basé sur des statistiques qui ne comprennent que les cas les plus graves, argument auquel notre collègue n'ajoutait du reste que très peu d'importance.

Arguments tirés de l'examen des lésions anatomiques. — L'existence constante d'une lésion osseuse dans les cas d'abcès sous-périostiques aigus comme dans ceux d'ostéomyélite proprement dite, est le caractère commun que M. Lannelongue a cherché surtout à faire ressortir. A cet effet il a mis à contribution les observations cliniques et les faits anatomiques; or, dit-il, parmi les nombreuses pièces présentées à la Société anatomique comme provenant de sujets atteints de périostites phlegmoneuses ou d'ostéomyélite, il ne s'en trouve aucune où l'on n'ait observé de lésions graves du squelette, dénudations, nécroses, abcès osseux. Ainsi que l'a fait observer M. Le Fort, ceci n'a rien qui doive surprendre. On ne présente à la Société anatomique que les pièces relatives à des cas qui se sont terminés par la mort ou qui ont nécessité l'amputation, aux cas les plus graves par conséquent; et

Digitized by Google

l'on peut dans une certaine mesure appliquer aux bulletins de cette société la remarque que l'on a faite à propos du musée Dupuytren dont les riches collections renferment tant de pièces rares et de curiosités pathologiques. Tout ce que l'on peut conclure des données fournies par les tables de la Société anatomique, c'est que les lésions des os dans les abcès sous-périostiques et dans l'ostéomyélite ont surtout intéressé les présentateurs.

Les résultats des observations rapportées par les auteurs qui ont traité de ce sujet ont une autre valeur, bien que la même objection, soulevée déjà par MM. Verneuil et Trélat, leur soit jusqu'à un certain point applicable. Sur 100 observations consultées par M. Lannelongue, quatre seulement mentionnent la guérison sans nécrose. En adoptant même cette rareté extrême de terminaison sans mortification osseuse, ces quatre cas nous paraissent se concilier difficilement avec l'idée d'une lésion osseuse primitive et constante : Il est vrai que M. Lannelongue admet probablement que dans ces faits la guérison n'a pas été définitive et que tôt ou tard a dû survenir un de ces retours inflammatoires, une de ces ostéites à répétition dont il nous a cité d'intéressants exemples.

Laissant de côté ce point de pronostic sur lequel nous reviendrons dans un instant, nous devons avouer que le travail de recensement auquel nous nous sommes livrés nous a conduit à des résultats un peu différents. Ainsi dans le seul chapitre que M. Chassaignac consacre aux abcès sous-périostiques aigus, dans son traité de la suppuration, nous trouvons 7 observations dans lesquelles il n'y eut point d'issue de séquestre (ce sont les observations classées sous les numéros 141, 142, 150, 153, 154, 156, 159). Il est vrai que M. Chassaignac avait, dans le plus grand nombre de ces observations, admis l'existence d'une nécrose superficielle et qu'il avait attribué à un mode de traitement spécial, le *décapage du séquestre* par les injections acidulées, l'absence d'élimination. Quelle qu'ait pu être l'efficacité de ce moyen thérapeutique, je suis prêt à admettre qu'il y a eu dans ces cas une exfoliation insensible, et je crois que pour bien comprendre le rôle des lésions du squelette dans les abcès sous-périostiques il faut faire ici certaines distinctions importantes :

1° Dans un petit nombre de faits, qui, nous en sommes persuadés, seraient bien plus nombreux si on leur avait attribué l'importance qu'ils ont en réalité, l'abcès sous-périostique incisé l'on a trouvé l'os a nu; puis le périoste, décollé, a contracté avec sa surface de nouvelles adhésions, et après quelques jours de granulation et de suppuration de la plaie en surface, le malade a guéri sans hypérostose, sans qu'il y ait eu ni expulsion de séquestre, ni exfo-

Digitized by Google

liation insensible. Dans ces cas, dont l'observation I, du mémoire de M. Bœckel (*Gaz. méd. de Strasbourg*, 1869), celle qui a été récemment communiquée par M. Verneuil, sont des exemples, je me crois autorisé à dire qu'il n'y a point eu de nécrose et de plus qu'il n'y a point eu d'ostéite (ou d'ostéomyélite) persistante, car un caractère constant des inflammations des os est de déterminer du gonflement par addition de nouvelles couches osseuses à la surface de l'os malade et de s'accompagner d'une sensibilité douloureuse permanente.

2° Dans d'autres cas (à ceux-ci appartiennent la majeure partie des faits de M. Chassaignac) après l'incision et l'évacuation du pus, il est resté des fistules qui conduisaient sur un os dénudé. Ces fistules se sont fermées au bout d'un temps variable de 3 à 5 ou 6 mois sans qu'on les ait vu donner issue à un séquestre même de petit volume. Après la guérison il est presque toujours resté une hypérostose plus ou moins considérable au niveau du siège ancien de la maladie. Dans ces faits il n'y a pas eu de nécrose à proprement parler, mais une exfoliation insensible, c'est-à-dire une ostéite superficielle de l'os dénudé, amenant la raréfaction d'abord, puis la restitution du tissu osseux par l'adjonction de nouvelles couches fournies par le périoste à sa surface.

3° D'autres fois une mince lame osseuse, ou quelques petites esquilles foliacées ont été expulsées au bout d'un temps, en général, peu considérable, et leur issue a été suivie de l'oblitération des trajets fistuleux.

4° Enfin, dans des cas relativement assez nombreux, il y a eu des lésions graves telles que nécroses étendues ou même totales, décollements épiphysaires, suppurations d'articulations voisines.

Laissant pour le moment de côté l'interprétation de ce dernier ordre de faits, nous ne pouvons trouver dans les nombreuses observations que renferment les trois premières catégories que nous avons distinguées, les caractères de cette lésion osseuse primitive à laquelle M. Lannelongue assigne un rôle si considérable. A plus forte raison nous est-il impossible d'admettre que la trépanation osseuse eut été de quelque utilité dans les cas qui se sont terminés par la guérison sans nécrose, ou après une exfoliation insensible, ou après l'expulsion d'un séquestre foliacé. Bien plus, en comparant ce qui s'est passé dans ces suppurations sous-périostiques avec ce que l'on observe à la suite des dénudations osseuses d'origine traumatique, nous trouvons une analogie extrême entre les phénomènes pathologiques appartenant à ces deux sortes de faits et nous serions fort disposés à croire que si, dans les cas de dénudation traumatique, l'exfoliation insensible ou la nécrose superficielle sont le résultat d'une ostéite consécutive à la suppu-

Digitized by Google

ration de la plaie, dans les cas de décollement du périoste par un abcès sous-périostique, ces mêmes altérations de l'os sont le résultat non point d'une lésion osseuse primitive, mais de la propagation à l'os sous-jacent de l'inflammation développée dans les couches profondes du périoste.

Quelle que soit, du reste, l'interprétation à laquelle on ne doit donner l'importance que d'une vue plus ou moins théorique basée sur des faits, il reste certain que dans les abcès sous-périostiques aigus il est *fréquent*, ainsi que l'a relevé M. Marjolin, de n'observer qu'une nécrose très superficielle, et ce seul caractère me paraît justifier la distinction établie entre les suppurations qui se font primitivement à la face profonde du périoste et celles qui s'y font jour tardivement après avoir pris naissance dans le canal médullaire de l'os ou dans le tissu spongieux du bulbe et des épiphyses.

Mais, me dira-t-on, l'ostéomyélite la plus franche ne s'accompagne pas forcément de nécrose ; je le sais et en parcourant les observations et notamment celles de Demme j'en ai trouvé quelques exemples : mais j'ai pu m'assurer en même temps que, soit qu'il y eût nécrose étendue, ou absence de nécrose, il y avait toujours des lésions osseuses graves : abcès épiphysaires ou siégeant dans le canal médullaire, décollements épiphysaires, suppuration des articulations voisines, etc. Rien de semblable ne s'observe dans les abcès sous-périostiques aigus, du moins dans les cas simples ; car il est des cas complexes où l'on a observé toutes ces complications : c'est que l'inflammation, au lieu de rester circonscrite à la couche sous-périostique, a envahi simultanément ou successivement les limites du cartilage épiphysaire et les espaces médullaires de l'os malade. Sur ce point je suppose qu'il n'y a pas d'équivoque ; l'abcès sous-périostique peut n'être qu'une des manifestations de cet état que les Allemands ont désigné sous le terme d'ostéite totale (*panostitis*). C'est là ce que prouvent, et tout ce que prouvent d'ailleurs à ce point de vue, les deux très intéressantes observations que M. Desprès a apportées à la Société dans la séance du 7 mai et la pièce que j'ai eu l'honneur de mettre sous vos yeux dans la dernière séance.

Il me semble donc légitime de distinguer, au point de vue des lésions, les cas d'ostéite ou d'ostéomyélite caractérisés par des lésions profondes de l'os et des parties molles qu'il renferme, des cas d'abcès sous-périostiques aigus dans lesquels la nécrose n'est qu'un élément contingent, sujet à faire défaut, dans lesquels la lésion osseuse est superficielle lorsqu'elle existe et probablement consécutive à la suppuration au lieu d'être primitive comme l'admet M. Lannelongue. Mais cette distinction anatomique répond-elle à un ensemble de lignes qui permettent de distinguer parfois, sinon

Digitized by Google

toujours, l'abcès sous-périostique aigu des inflammations plus profondes? Ici j'ai encore à répondre aux objections de M. Lannelongue.

Arguments tirés de l'étude des symptômes. — Les observations nous laissent souvent en défaut sur ce point, et je ne puis que me ranger à l'avis de M. Verneuil, lorsque insistant sur la nécessité d'établir des cadres où ranger les différentes sortes de lésions observées à la suite des variétés d'ostéite, d'ostéomyélite et de périostite, il a fait observer que les caractères symptomatiques de ces divers types de la même famille pathologique étaient encore à trouver.

C'est une histoire à fonder sur des observations nouvelles, recueillies dans un but déterminé, et je ne doute pas que les consciencieuses recherches de M. Lannelongue elles-mêmes ne viennent concourir à ce but.

Je crois néanmoins qu'il est dès à présent quelques caractères sur lesquels on peut s'appuyer pour établir, avec quelque raison, que l'on a à faire à une de ces formes plutôt qu'à l'autre.

Je n'ai pas adopté sans réserves, comme on a paru le croire, le tableau différentiel tracé par Chassaignac des signes de l'ostéomyélite et des abcès sous-périostiques aigus, et cependant mon observation et celle que j'ai pu consulter me semblent confirmer plutôt qu'infirmer le diagnostic établi par l'auteur du *Traité de la suppuration.* Permettez-moi de revenir sur quelques-uns de ces caractères distinctifs :

Ceux que M. Chassaignac a invoqués sont au nombre de quatre : la fluctuation précoce qui s'observe dans les abcès sous-périostiques; — la forme particulière de l'œdème profond qui les accompagne, œdème qui n'est pas limité par cette sorte de bourrelet que l'on observe dans les cas d'ostéomyélite ; — l'absence de complications articulaires précoces ; — enfin la nécrose superficielle qui en est la conséquence.

En avançant que dans les abcès sous-périostiques aigus la fluctuation précédait l'empâtement, M. Chassaignac s'est laissé entraîner trop loin ; c'est du moins ce que semble prouver l'observation que je rapporte. Mais il n'avait pas pu suivre la maladie dès son premier début, ainsi que j'ai eu l'occasion de le faire, et son assertion, réduite à de plus justes proportions, me paraît signifier seulement que la collection du pus sous le périoste peut être constatée dès les premiers jours.

M. Chassaignac a encore été trop catégorique peut-être quand il posait en principe que l'œdème dur et profond, qui révèle l'inflammation de la moelle des os, est toujours limité par un rebord net et facile à sentir. Cette disposition particulière de la tuméfaction

Digitized by Google

profonde peut cependant être observée dans un certain nombre de cas, témoin un fait très intéressant communiqué à la Société par M. Verneuil, en 1851, et comme on ne l'a jamais constaté lorsque l'inflammation était circonscrite aux couches profonde ou superficielle de l'os, elle possède une certaine valeur comme signe d'exclusion.

Quant à la communication de l'inflammation à l'articulation voisine dans le cas d'ostéomyélite, et à l'absence de cette complication dans les abcès sous-périostiques, ce sont des faits qui ont été notés par un grand nombre d'observateurs, ainsi que le répétait dernièrement encore M. Tillaux, et auxquels il faut, je le crois, accorder une valeur réelle.

Enfin, si le peu d'étendue et de profondeur de la nécrose ne peuvent être déterminés dès le début, et s'ils ne peuvent dès lors servir à établir le diagnostic, ce ne sont pas moins des caractères différentiels qui séparent pour le chirurgien comme pour l'anatomiste les inflammations médullaires profondes et destructives du tissu osseux des inflammations sous-périostiques qui comportent à ce point de vue spécial, un pronostic beaucoup moins grave.

A ces symptômes spéciaux, relevés par M. Chassaignac, je crois qu'il faut ajouter l'acuité bien moindre des douleurs spontanées; celles-ci étaient presque nulles dans mon observation, et je suis heureux de voir que l'absence de ces douleurs excruciantes qui sont le phénomène le plus pénible et presque le plus concluant des inflammations du canal médullaire, a également frappé l'attention de M. Marjolin.

Pour ce qui est de la rougeur de la peau, de l'œdème de la région, je pense avec M. Lannelongue, qu'il s'agit là de symptômes absolument variables et inconstants dans leur apparition qui dépendent surtout du siège plus ou moins superficiel de l'os malade.

Certes, je suis bien loin de prétendre que les caractères que je viens de rappeler existent toujours réunis, et qu'ils ne puissent se trouver en défaut et que grâce à eux le diagnostic différentiel de l'ostéomyélite et des abcès sous-périostiques soit constamment possible. Mais leur constatation, dans certains cas, me semble devoir établir une présomption que l'adjonction d'autres signes plus certains permettra, je l'espère, de transformer plus tard en certitude. Quelle que soit leur valeur ils s'élèvent contre l'assertion de M. Lannelongue lorsqu'il déclare que toutes les variétés pathologiques qu'il comprend sous le nom commun d'ostéomyélite présente toujours le même aspect clinique, qu'il n'y a point de différence entre elles en clinique.

Permettez-moi maintenant d'aborder un point de doctrine, et de vous soumettre les doutes que fait naître en mon esprit cette dé-

Digitized by Google

nomination d'ostéomyélite que M. Lannelongue, dont l'opinion est partagée par M. Trélat, veut substituer à tous les termes consacrés par les auteurs pour désigner les formes diverses de l'affection qui nous occupe.

La désignation d'ostéomyélite repose sur l'idée que le tissu osseux proprement dit, la trame osseuse solide et les corpuscules osseux qu'elle renferme, ne prennent aucune part active au processus inflammatoire ; qu'ils se bornent à en subir les conséquences ; que les parties molles contenues dans le canal médullaire, les mailles du tissu spongieux, les canaux de Havers, les limites du cartilage, la couche profonde du périoste ont seuls la propriété de s'enflammer. Cette désignation suppose, en outre, l'identité de ces différents tissus, identité qui doit reposer sur une structure et des fonctions identiques, soit à l'état normal, soit à l'état pathologique.

C'est à l'égard de cette assimilation, principalement en ce qui touche la couche profonde du périoste et la moelle proprement dite, que je demande à faire quelques réserves.

1° *Au point de vue de l'anatomie normale*, je ne m'arrête pas à rappeler qu'il n'y a point de rapprochement à faire entre le périoste et la moelle des os adultes. Pour la majorité des auteurs, l'ostéopériostite est une affection de l'adolescence ; et M. Lannelongue qui la croit plus fréquente chez l'adulte qu'on ne l'admet généralement, nous répondrait peut-être que le périoste et la moelle adulte sont ramenés par l'inflammation à l'état embryonnaire : nous verrons bientôt ce qu'il faut penser de cette transformation pathologique.

Mais chez l'adolescent et l'enfant la couche ostéogène du périoste et le tissu médullaire présentent des analogies de structure qui persistent pendant tout le temps de l'évolution de l'os. Ces analogies l'emportent-elles sur les différences de telle sorte que l'on puisse affirmer qu'un même tissu baigne partout les trabécules et les lamelles de la substance osseuse ?

Si l'on examine un os en voie de développement on observe au-dessous du périoste une couche de cellules rondes ou polygonales avec pression réciproque, à noyaux simples ou multiples au milieu desquelles s'avancent des aiguilles osseuses dont la base fait corps avec l'os ancien, dont le sommet est tourné vers le périoste. Dans le centre de l'os lui-même, on remarque autour des travées calcifiées du cartilage de formation, une couche d'éléments identiques qui, s'entourant d'une substance intercellulaire nouvelle destinée à constituer la substance osseuse, se transforment en corpuscules osseux. Aux couches osseuses qui se forment de la sorte s'adjoignent, soit du côté du périoste, soit du côté des es-

Digitized by Google

paces médullaires, de nouvelles couches, toujours par le même mode de formation, aux dépens de ces mêmes cellules qui forment à la surface des trabécules osseuses un revêtement continu.

Si l'on donne au système constitué par l'ensemble de ces cellules, que Gegenbaur avait appelées les ostéoblastes, le nom de moelle embryonnaire, je conçois que l'inflammation de ce tissu de formation puisse être désigné sous le nom d'ostéomyélite. Mais rien ne démontre que les ostéoblastes soient le point de départ, à plus forte raison le siège exclusif des phénomènes inflammatoires : Chez le fœtus, l'enfant, l'adolescent, les cavités de l'os renferment bien autre chose que des ostéoblastes ; des vaisseaux nombreux et spécialement des veines présentant des particularités toutes spéciales de tension et de disposition, des médullocelles, des cellules adipeuses quoiqu'en moindre proportion que chez l'adulte, des éléments plasmatiques sous forme de cellules fusiformes ou étoilées, une matière interstitielle fort abondante constituent le contenu des espaces médullaires, et ce n'est qu'à leur surface, entre l'os en voie d'accroissement, qu'on trouve la couche de cellules formatrices qui s'observe aussi sous le périoste. Celui-ci ne présente rien qui rappelle le tissu qui remplit les canaux médullaires, les espaces spongieux, les canaux de Havers, à part les ostéoblastes et les cellules géantes que l'on trouve aussi dans la moelle osseuse et dont le rôle encore discuté paraît lié à la résorption du tissu osseux.

Aussi quelle qu'ingénieuse que soit, à un point de vue purement spéculatif, l'opinion qui nous montre l'os à sa période de développement, partout entouré d'éléments formateurs spéciaux, il me semble exagéré de comprendre sous une même dénomination la couche profonde du périoste et le contenu beaucoup plus complexe dans sa composition, des espaces médullaires de l'os, contenu des espaces médullaires auquel le consentement de tous les anatomistes a réservé le nom de moelle osseuse.

2° *Au point de vue de la physiologie*, je rappelle seulement les expériences si multipliées de M. Ollier, et l'impossibilité où l'on est de reproduire le tissu osseux aux dépens de greffes faites avec de la moelle. Je n'insiste pas sur les fonctions hématopoiétiques qui, suivant Bozzizero, Neumann et un certain nombre d'observateurs, appartiendraient à la moelle osseuse et à la moelle seule, fonctions qui lui seraient dévolues dès les premiers temps de la période embryonnaire (Schöney ; *Arch. f. mikr. Anatomie*, vol. XII, fasc. 2, p. 243, 1875). Ce rôle physiologique serait le point de départ d'altérations pathologiques de la moelle, qui s'observent dans certaines maladies générales et qui ne se retrouvent jamais sous le périoste.

Digitized by Google

3° *Enfin au point de vue du développement*, il n'est pas inutile de faire observer que presque tous les auteurs décrivent à la couche ostéogène du périoste et à la moelle embryonnaire une origine distincte, la moelle étant formée, pour la plupart, aux dépens des cellules du cartilage de formation, pour d'autres, aux dépens de sa matière interstitielle. Seul Strelzoff, partisan déterminé de l'accroissement interstitiel des os, affirme que la moelle osseuse dérive toujours de la couche profonde du périoste.

En résumé, l'anatomie et la physiologie des os, et spécialement de la moelle osseuse, présentent bien des points obscurs sur lesquels des savants de la plus haute valeur sont encore divisés; aussi l'application à la pathologie d'une identification fort discutable entre le périoste et la moelle me paraît tout au moins prématurée.

On me répondra que cette identité de la moelle sous-périostale et intra-osseuse est justement démontrée par l'étude de l'anatomie pathologique. Le premier fait qui résulte de l'inflammation des os est de ramener la moelle adulte à l'état de moelle embryonnaire, et de déterminer l'apparition de ce dernier tissu dans les canaux de Havers, sous le périoste, partout où se propage l'inflammation, tandis que les lamelles osseuses se résorbent sous l'influence de ce processus qui d'abord ne s'étend qu'aux parties molles de l'os, processus dont les cellules osseuses elles-mêmes demeurent les spectateurs passifs.

Voyons donc comment est caractérisée cette moelle inflammatoire dont l'appareil constitue l'ostéite ou plutôt l'ostéomyélite.

« La moelle jaune, dit Volkmann, est envahie par une couleur rouge, d'abord répandue en plaques, puis diffuse et uniforme; au milieu d'une injection et d'une néoformation vasculaires très intenses, on la voit remplacée par un tissu gélatineux analogue d'abord à de la gelée de groseilles, puis d'une apparence charnue et plus consistante. A l'examen histologique, ce tissu paraît constitué par la formation de petites cellules indifférentes; ainsi que le fait observer Virchow, ce tissu, qui est identique à la moelle embryonnaire, *ne se distingue en rien du tissu de granulations.* »

Ainsi cette moelle embryonnaire, dont l'apparition dans les inflammations osseuses devrait caractériser l'ostéomyélite, n'est qu'un tissu embryonnaire indifférent, analogue à celui que produit l'inflammation dans tous les tissus. Si sa production suffisait à déterminer l'existence d'une ostéomyélite, on serait forcé de trouver de l'ostéomyélite dans toutes les plaies en voie de réparation par bourgeonnement!

Dans les cas soumis à un examen anatomo-pathologique sérieux il s'agissait d'ostéites raréfiantes, subaiguës ou chroniques; mais

Digitized by Google

cette transformation embryonnaire de la moelle adulte et des cellules de la couche profonde du périoste a-t-elle été observée dans la périostite phlegmoneuse diffuse, dans l'ostéomyélite aiguë, dans l'ostéite épiphysaire des adolescents? Je l'ignore : d'autres plus heureux que moi trouveront peut-être des examens histologiques probants, pratiques au début de ces inflammations envahissantes qui, comme le phlegmon diffus, transforment en quelques jours, parfois en quelques heures, tout ce qu'elles touchent en eschares et en sequestres baignés dans du pus; pour ma part, je n'en connais pas d'exemple,

En admettant même que le tissu inflammatoire développé dans les cavités de l'os doive être considéré comme de la moelle osseuse, et qu'on observe dans les ostéites suraiguës, sa production de même que dans les ostéites chroniques, en résulterait-il que la dénomination d'ostéomyélite doive être substituée partout à celle d'ostéite?

L'idée de supprimer la classe des ostéites n'est pas nouvelle : Meyer et Billroth ont, il y a bien longtemps, fait observer qu'il n'y a pas d'ostéite en sens propre du mot. Et cependant leur conception n'a été suivie par aucun auteur jusqu'en ces temps derniers. M. Ranvier lui-même qui, plus que personne, a contribué à établir l'analogie de la moelle osseuse et de la couche ostéogène du périoste, qui à même proposé ce mot de moelle sous-périostale sous lequel on désigne cette dernière. M. Ranvier nomme la maladie dont nous nous occupons l'*ostéite phlegmoneuse diffuse*. C'est que, bien que les modifications inflammatoires des cellules osseuses n'aient pas encore été observées, ce savant auteur n'est pas convaincu qu'elles ne jouent aucun rôle dans l'ostéite : il fait même observer que ce rôle semble démontré par les cas où cette cellule, ayant perdu son activité (carie ou nécrose), la dissolution de l'os ne peut plus s'effectuer.

Mais le fait principal qui, jusqu'à présent, a fait survivre le terme d'ostéite à toutes les critiques, c'est que l'os, pour l'anatomiste comme pour le chirurgien, n'est pas un tissu mais un organe; que le nom d'ostéite sert non point à désigner l'inflammation du tissu osseux, mais l'inflammation de l'os organe, et qu'on ne peut refuser à l'os la propriété de s'enflammer parce que les lésions de cette inflammation s'observent d'abord dans les parties molles qui le pénètrent, comme on ne peut rayer la pneumonie, la néphrite, l'hépatite interstitielles, de la catégorie des pneumonies, des néphrites ou des hépatites, sous prétexte que c'est la traînée conjonctive et non le parenchyme du poumon, des reins, du foie qui sont le siège primitif de l'inflammation.

Et quels sont donc les inconvénients si grands des autres déno-

Digitized by Google

minations classiques? Le terme de périostite signifie-t-il autre chose que le siège indiscutable de l'inflammation au niveau du périoste ou à sa partie profonde? Le terme d'abcès sous-périostique aigu n'indique-t-il pas nettement que le pus, quelle qu'en soit la provenance, est accumulé sous l'enveloppe fibreuse de l'os? Et si l'on veut une dénomination qui s'applique à tous les cas, pourquoi repousser le terme d'ostéite épiphysaire des adolescents? L'inflammation de l'os, envisagée dans l'ensemble de ses parties, est indiscutable; le terme d'épiphysaire indique le point de départ, le cartilage épiphysaire que l'on trouve aussi bien dans les os courts que dans les os plats sujets à l'ostéite aiguë des adolescents, que dans les os longs; — enfin l'existence de la maladie chez quelques jeunes adultes ou chez des enfants ne saurait empêcher de la considérer comme une affection de l'adolescence, pas plus que l'ongle incarné ou le valgus des adolescents ne doivent être retranchés des affections de l'adolescence parce qu'on les observe parfois chez des adultes.

Je m'arrête, Messieurs, car je ne veux pas abuser plus longtemps de votre patience. Vous trouverez peut-être que j'ai trop accentué la distinction qui me semble exister entre des faits dont personne ne songe à nier l'étroite parenté. Mais je crois qu'au point de vue des lésions, des symptômes et du traitement l'on peut et l'on doit étudier séparément les formes que présente souvent dans son siège primitif, l'inflammation aiguë des os en voie de développement, et j'ajoute que si l'on veut réunir sous une dénomination commune, qui rappelle leurs nombreuses analogies, ces variétés diverses, le terme d'ostéite épiphysaire, plus large et mieux aussi que celui d'ostéomyélite, me semble mieux répondre au but que l'on se propose.

De la résection du genou dans son application au traitement de l'ankylose angulaire,

Par le Dr Georges POINSOT, membre correspondant, professeur agrégé à la faculté de médecine de Bordeaux.

La résection du genou, appliquée au traitement de l'ankylose angulaire, s'est vu, en France, frapper d'un ostracisme à peu près général. A l'encontre de ce qui se passe en Allemagne et surtout en Angleterre, les chirurgiens français ont reculé devant la gravité de l'opération, et mis en avant la nécessité, aussi bien que l'efficacité des procédés non sanglants. Seuls, M. le professeur Richet et M. Bœckel, de Strasbourg, ont protesté, par leur pratique, contre un arrêt que l'on s'accordait à déclarer sans appel et ont demandé

Digitized by Google

à l'opération incriminée la guérison d'une difformité que n'avaient pu améliorer les moyens habituels de traitement.

La raison de cette exclusion systématique de la résection se trouve évidemment dans l'excellence des procédés adoptés en France pour la cure des affections articulaires. Le redressement forcé, avec ou sans chloroforme, aidé par la section sous-cutanée des tendons rétractés et suivi de l'immobilisation dans un appareil amovo-inamovible, cette méthode, imaginée par Bonnet et complétée par Palasciano, est entrée si avant dans les mœurs chirurgicales, que peu de praticiens hésitent à y avoir recours dans l'ankylose au début. Il faut aussi reconnaître que bon nombre d'ankyloses anciennes demeurent justiciables de ce mode d'intervention.

Mais, quoi qu'en aient dit Bonnet et, après lui, des disciples enthousiastes, le redressement forcé trouve des contre-indications, comme toute méthode, et peut même offrir des dangers. Je ne fais pas ici allusion seulement à l'ankylose osseuse, que je laisserai presque complètement de côté pour une double raison ; d'abord, parce qu'elle est rare au genou, comme l'a établi Bryant[1] ; ensuite parceque la plupart des chirurgiens reconnaissent, avec M. le professeur Le Fort, que, dans ce cas, « l'extension forcée, brusque, même avec ténotomie préalable, doit être rejetée[2]. » C'est à l'ankylose fibreuse, dans certaines de ses formes, que s'applique ce que j'ai dit de l'inopportunité fréquente et de la nocuité possible du redressement.

L'ankylose angulaire est souvent un mode de terminaison heureuse d'une inflammation suppurative de l'articulation. Dans cette inflammation, le tissu des épiphyses, et même de la portion voisine de la diaphyse, a été plus ou moins altéré : le travail réparateur, par lequel prélude la guérison, ne suffit pas à rendre à l'os sa solidité primitive. La dégénérescence graisseuse, qui s'observe dans le tissu osseux, au voisinage des articulations enflammées, persiste longtemps, favorisée encore par l'inertie fonctionnelle du membre ankylosé. Qu'une violence brusque, destinée à produire le redressement, s'exerce à ce moment sur les os ainsi prédisposés, les adhérences fibreuses existant entre les surfaces articulaires peuvent résister plus solidement que les points affaiblis de l'os, et il s'en suivra la rupture de ce dernier.

Cette rupture est assez souvent innocente, mais bien des chirurgiens ne se laisseraient pas arrêter par son innocence. Nussbaum,

[1] *Medical Times and Gazette*, january 1870.

[2] Malgaigne, *Manuel de médecine opératoire*, 8e édition, revue par Le Fort, 1874, 1re partie, p. 384.

Digitized by Google

de Munich, sur 119 cas d'extension forcée du genou, a vu 32 *fois* une disjonction évidente des épiphyses des condyles ; dans quelques cas, la disjonction a été douteuse : 7 fois il y eut fracture du tibia à l'insertion du tendon rotulien. En aucun cas, il ne survint d'accident susceptible d'entraîner la mort [1]. Même, on a voulu faire de ce *brisement forcé* une méthode thérapeutique. En dehors des premières tentatives de Louvrier, il faut citer Langenbeck, de Hanovre, qui obtint, paraît-il, de cette méthode d'assez bons résultats. Billroth, dans deux cas d'ankylose angulaire, ruptura le fémur au-dessus des condyles : la guérison fut complète [2]. Rizzoli emploie, dans le traitement de l'ankylose complète, son appareil ostéoclastique, et bien qu'il ne signale, dans aucune de ses observations, la rupture des extrémités osseuses [3], il est probable qu'elle a dû se produire quelquefois. Cependant, la pratique du chirurgien italien a été constamment heureuse.

Est-ce à dire qu'une telle bénignité soit la règle ? Il suffit, pour répondre à cette question, de se rappeler les désastres qui marquèrent la pratique de Louvrier. La rupture des vaisseaux, la lésion des nerfs de la jambe (Volkmann) ont été observées. J'ai vu moi-même, dans la pratique d'un chirurgien distigué, un malade chez lequel la pression d'un fragment osseux amena l'ulcération de l'artère poplitée. Le fait me paraît assez intéressant pour être rapporté.

Obs. I. — *Ankylose angulaire du genou. — Redressement forcé. — Fracture du tibia et ulcération consécutive de l'artère poplitée.—Mort par hémorrhagie.*

Philippe (André), marin, âgé de 42 ans, entre le 28 novembre 1868, à l'hôpital Saint-André, pour une ankylose angulaire du genou gauche.

L'affection remonte à un an ; elle est consécutive à une arthrite traumatique, qui, en l'absence de soins médicaux (le malade se trouvait sur mer), s'est terminée par suppuration. Une incision évacuatrice a été pratiquée à la partie interne de la cuisse par le capitaine du navire et a donné issue à une grande quantité de pus. La suppuration a continué pendant deux mois, puis elle a diminué et s'est à peu près tarie : l'incision est cependant demeurée fistuleuse. En même temps l'état général, très délabré par la violence des accidents inflammatoires, a commencé à se relever ; enfin, au cinquième mois, la guérison a pu

[1] Nussbaum, *Die Pathologie und Therapie der ankylosers*, Munshen, 1863. p. 46.

[2] Billroth, *Eléments de path. chir. générale*, traduction Culmann et Engel, p. 618.

[3] Rizzoli, *Clinique chirurgicale*, trad. Andreini, 1870, p.

Digitized by Google

être considérée comme obtenue, mais au prix d'une ankylose angulaire.

C'est pour être débarrassé de cette difformité qui l'obligerait à abandonner sa profession, que le malade est entré à l'hôpital.

La jambe est alors fléchie à angle droit sur la cuisse. La peau qui recouvre l'articulation est saine : on constate cependant au point indiqué un trajet fistuleux qui, exploré avec un stylet, ne conduit point sur l'os. La rotule est immobile ; il existe un certain degré de subluxation du tibia en arrière.

Le redressement est décidé en principe, mais différé par prudence pendant deux mois encore.

L'opération est enfin pratiquée le 26 février 1869, le malade étant chloroformé. Malgré la tension modérée des muscles, le redressement nécessita plus d'efforts qu'on ne s'y était attendu : il ne fut complet qu'au bout d'un quart d'heure de manœuvres et après qu'un craquement notable se fut fait entendre.

Le membre est ensuite enfermé dans un appareil.

Une réaction assez violente suivit l'opération, mais des applications émollientes suffirent à la dissiper.

Tout alla bien jusqu'au 3 mars. Ce jour là, une heure après la visite du matin, le malade se sentit inondé tout à coup par un liquide chaud qui traversa bientôt l'appareil et fut reconnu pour du sang. L'interne de garde, appelé aussitôt, s'aperçut que l'hémorrhagie se faisait par le trajet fistuleux et put, par une compression énergique, arriver à l'arrêter momentanément.

Une heure après, elle se reproduisait avec une violence nouvelle et le malade succombait exsangue.

L'autopsie révéla un arrachement des plateaux du tibia : le fragment inférieur de cet os avait passé en arrière des condyles fémoraux ; l'artère poplitée passait d'un os à l'autre, tendue comme la corde d'un arc, et présentait en avant, au point où elle appuyait sur le bord tranchant du tibia fracturé, une ouverture irrégulière par laquelle s'était faite l'hémorrhagie fatale. Les surfaces articulaires du fémur et du tibia étaient réunies l'une à l'autre par des adhérences fibreuses résistantes.

La possibilité, sinon la fréquence, de semblables accidents est, on en conviendra, de nature à rendre le chirurgien singulièrement hésitant sur l'emploi du redressement forcé dans l'ankylose consécutive à une inflammation suppurative.

Notons encore qu'en dehors de ces complications si graves, le brisement des os, dans le redressement articulaire, peut aboutir à l'impuissance du membre, s'il s'établit une pseudarthrose : ce que le défaut de coaptation des fragments et surtout l'état pathologique antérieur favorisent au plus haut dégré.

Il est une deuxième variété d'ankylose contre laquelle le redressement, sans avoir les mêmes dangers, demeure cependant impuissant. La difformité articulaire y suit ordinairement une ostéo-arthrite. Au moment où les phénomènes inflammatoires se sont calmés, le genou

Digitized by Google

était plus ou moins fléchi : plusieurs mois après, quand aucun accident ne semble plus à craindre, on songe à redresser le membre : cette tentative est d'abord suivie d'une réaction assez vive, que calment l'immobilité et la compression. Mais à peine le malade a-t-il recommencé, au bout de deux ou trois mois, à se servir de son membre, que les phénomènes d'arthrites réapparaissent pour se terminer encore par une ankylose angulaire. Un nouveau redressement n'obtient pas un résultat meilleur. En vain laisse-t-on le membre malade enfermé plusieurs mois dans l'appareil : toujours le résultat immédiat est satisfaisant, et toujours aussi les mêmes accidents se reproduisent et ont la même terminaison : une ankylose fléchie. Il semble que la guérison ne puisse se maintenir que dans une situation du membre où les surfaces articulaires ne pressent point l'une contre l'autre. C'est là ce que les écrivains anglais ont décrit sous le titre d'*arthritis recurrens*, et que nous pouvons dénommer par une traduction exacte : *arthrite à répétitions*. Il faut donc se résigner à laisser persister la difformité et ses ennuis, ou bien substituer au redressement une méthode de traitement plus radicale, supprimant du même coup la difformité et la cause qui la reproduit.

J'arrive à une troisième variété d'ankylose, qui contre-indique le redressement. Elle est spéciale au genou et s'observe presque exclusivement dans la jeunesse. Volkmann a le premier [1] appelé l'attention sur le fait anatomique qui en forme la lésion caractéristique : je veux parler de l'hyperthrophie de la partie antérieure des condyles fémoraux. Cette hyperthrophie se produit lorsque l'ankylose angulaire date de longtemps ; dans cette situation vicieuse de l'articulation, les condyles du fémur, n'étant plus soutenus, comme à l'état normal, par la surface articulaire du tibia, se développent surtout en bas et en avant, c'est-à-dire dans les points où ils ne sont plus soumis à aucune pression. Comme, d'autre part, les ligaments conservent leur tension habituelle ou même se rétractent, le tibia, à la moindre tentative de redressement, vient arc-bouter contre la portion hyperthrophiée des condyles, et l'emploi de la force ne saurait avoir d'autre résultat qu'une luxation du tibia en arrière. C'est ainsi que Nussbaum a vu cette luxation se produire deux fois dans ses opérations de redressement [2]. Je ne sais quel fut le résultat définitif, mais on peut le prévoir en se rappelant qu'au dire de Malgaigne, l'accident dont je parle entraîne ordinairement l'impuissance du membre [3].

Voilà donc trois catégories de faits dans lesquels le redressement forcé, avec ou sans ténotomie, est impuissant à guérir la difformité, ou bien offre des dangers assez grands pour légitimer la détermination du chirurgien en faveur d'un autre traitement.

Mais ce traitement, quel sera-t-il ?

Maunder, ayant échoué avec le redressement dans un cas d'ankylose

[1] *Berliner Klinische Wochenschrift*, 14 déc. 1874.
[2] Nusbaum, *loc. cit.*
[3] Malgaigne, *loc. cit.*, p. 193.

Digitized by Google

fibreuse, imagina de pratiquer, à l'aide d'un ténotome et par la méthode sous-cutanée, la section des adhérences qui fixaient dans leur position anormale les extrémités articulaires. L'opération fut faite deux fois, chez un jeune homme de 23 ans et chez un enfant : dans les deux cas, la réaction fut nulle et le retour des mouvements complets [1]. Un tel résultat serait encourageant, mais, comme le redressement simple, cette *nouvelle opération* (pour employer la qualification de Maunder) ne s'applique point aux trois variétés d'ankylose qui forment surtout l'objet de ce mémoire. Il serait sans doute jugé imprudent de porter le ténotome à l'intérieur d'une articulation qui a suppuré ou qui est de temps en temps le siège de poussées nouvelles d'arthrite ; et, dans le cas d'hypertrophie des condyles, ce ne sont point évidemment les adhérences, mais bien la saillie de l'os, qui constituent l'obstacle dont il faut se débarrasser.

Maunder ne faisait qu'appliquer aux ankyloses fibreuses l'idée déjà émise par Langenbeck et par Gross, de Philadelphie, au sujet des ankyloses osseuses. L'opération, proposée par ces chirurgiens et mise en usage, avec quelques modifications, par Little, à London-hôspital [2], consistait à sectionner avec le ciseau (*by chiselling*) les travées osseuses unissant les surfaces articulaires. En se plaçant au point de vue adopté par les auteurs du procédé et en admettant la disparition absolue de la cavité articulaire, il est impossible de reconnaître aucun avantage sur l'ostéotomie dyaphysaire à une opération qui porte précisément sur le point où les os ont le plus de largeur. On ne comprend cette destruction des adhérences osseuses que dans les cas analogues à celui de Richardson, qui, trouvant la rotule soudée au fémur et englobée par une masse osseuse, dégage cet os en le sculptant en quelque sorte avec le ciseau et en respectant les tendons qui le fixent [3]. Le redressement peut alors être effectué sans difficultés.

Restent maintenant en présence les deux procédés opératoires qui, parmi les méthodes sanglantes, peuvent se disputer la faveur du chirurgien : l'ostéotomie diaphysaire et la résection, partielle ou complète, de l'articulation. Il eût été intéressant d'établir par la méthode numérique la valeur respective des deux procédés, avant même de discuter les indications de chacun d'eux. Malheureusement les chiffres font ici défaut, surtout au sujet de l'ostéotomie. Notre distingué collègue, le Dr Chalot, dans sa thèse d'agrégation, a, il est vrai, rassemblé quarante faits relatifs à cette opération et donnant 8 morts, soit une mortalité de 20 0/0 [4] ; mais, dans ce nombre sont compris plusieurs faits dans lesquels l'ostéotomie a porté spécialement sur une ou sur les deux surfaces articulaires et qui doivent, à tous égards, être mis au compte de la résection. Il faut donc se contenter des appréciations générales

[1] *Medical Times and Gazette* 1875, oct. 23, p. 469

[2] Little, *System of Surgery*, edited by Holmes, t. III.

[3] *The Lancet*, 1877, t. II, p. 183.

[4] Chalot, *Comparer entre eux les différents moyens de diérèse*. Paris, 1878, p. 274.

Digitized by Google

émises par les chirurgiens qui ont eu recours à l'ostéotomie, tout en les appuyant de l'énoncé des quelques chiffres connus.

Malgré l'appui théorique que lui fournit Velpeau, l'ostéotomie diaphysaire a été complètement mise de côté par les chirurgiens français. Bonnet la repoussait formellement dans ses cliniques et la citait comme tout au plus propre à figurer dans l'histoire de l'art [1], et l'insuccès qui termina la seule opération faite par Philippeaux [2] n'était pas de nature à ramener les esprits. En revanche, Langenbeck et Mayer, de Wurtzbourg en Allemagne, Gros, en Amérique, eurent recours avec succès à l'ostéotomie et réussirent à la faire passer dans la pratique de ces pays. Cependant les résultats furent d'abord assez peu satisfaisants, malgré les modifications apportées au manuel opératoire par la méthode sous-cutanée. Walker, sur 2 cas, obtint 2 succès [3], mais Nussbaum perdait, par la pyoémie, 2 opérés sur 3; des deux malades qui succombèrent, un avait dû subir l'amputation secondaire [4]. Plus heureuse fut la pratique de Billroth, que nous a fait connaître Gattenbauer [5]; cependant, le chirurgien de Vienne déclare, avec Wahl, que l'ostéotomie doit être faite rarement et seulement dans les cas de déviation extrême [6].

Ce fut là une première étape, pénible et douloureuse, de l'ostéotomie, mais avec la méthode antiseptique s'est ouverte pour cette opération une ère que tout semble promettre féconde. Volkmann, qui le premier appliqua le pansement de Lister à l'ostéotomie, a, sur 10 cas d'ostéotomie diaphysaire du fémur pour ankylose angulaire du genou, obtenu 9 succès. Le fait de mort est relatif à un hémophile (bluter) qui succomba environ 24 heures après l'opération. Dans les dernières heures de l'existence, il se fit une hémorrhagie abondante par les gencives. A l'autopsie, on trouva dans le bassin un épanchement considérable de sang. Évidemment la mort ne saurait être imputée à l'opération, et nous trouvons alors 9 succès sur 9 cas [7]. Les deux premiers faits de Volkmann ont été publiés séparément et avec tous leurs détails : la guérison eut lieu sans fièvre et sans suppuration [8]. Il en fut de même chez la petite fille opérée par William Macewers : les suites furent des plus simples et la malade marchait au bout de deux mois [9]. Folher obtient un succès analogue chez un malade atteint d'ankylose des deux hanches et des deux genoux [10]. On peut aussi faire entrer en ligne de compte les résultats qu'a donnés l'ostéotomie antiseptique, dans les courbures rachitiques des os et dans le genou valgum, à Volkmann,

[1] Ollier, art. ankylose, in *Dictionnaire encyclopédique*, t. V, p. 212.
[2] Chalot, *l. c.*, p. 271.
[3] Nepveu, *Archives générales de médecine*, 6e série, t. XXVII, 1876, p. 210.
[4] Nussbaum, *l. c.*, p. 46.
[5] Gattenbauer, *Archiv fur klinische chir.*, XVIII, Heft 2, p. 375.
[6] Nepveu, *l. c.*, p. 213.
[7] Sechster congress der Deutscher Gesellschaft fur Chirurgie. *Berliner Klinische Wochenschrift*, 1877, 1er oct., n° 40, p. 591.
[8] *Berliner Klinische Wochenschrift*, 1874, n° 50, 14 décembre.
[9] *The Lancet*, 1878, t. I, 30 March, p. 449.
[10] *British medical Journal*, 16 feb. 1878.

Digitized by Google

Macewers, Barwell, Maunder, Ogston, Arnandale, et à notre éminent compatriote J. Bœckel, de Strasbourg.

Au point de vue de la mortalité, l'ostéotomie diaphysaire a donc acquis droit de cité dans la pratique : elle n'est pas moins heureuse sous le rapport des résultats définitifs. « Chez la plupart des opérés où les résultats ultérieurs sont mentionnés, la station debout est possible, la difformité est corrigée avec un raccourcissement plus ou moins étendu qu'une forte semelle peut diminuer (Nepveu). »

L'ostéotomie diaphysaire est-elle donc appelée à suppléer ou même à remplacer la résection articulaire dans l'ankylose angulaire du genou? Cette opinon peut être soutenue à propos de l'ankylose osseuse complète, où la cavité de l'articulation a disparu, mais, dans les trois variétés d'ankylose fibreuse, que je considère spécialement, l'avantage reste sans contredit à la résection, pour les résultats éloignés. Ici, en effet, il existe une articulation qui a souffert et qui se trouve par cela même disposée à s'enflammer de nouveau. Ce danger n'est plus à craindre avec la résection qui, nécessitant l'ouverture large de l'article, permet, même lorsqu'elle est partielle, d'enlever exactement toutes les parties qui ont été malades et qui peuvent encore offrir une susceptibilité morbide exagérée.

La résection ne perdrait cette supériorité que si la mortalité qui la suit était plus grande ou les résultats fonctionnels moins satifaisants. L'étude des faits publiés jusqu'à ce jour va nous convaincre qu'il n'en est rien.

Depuis l'important travail de M. le professeur Le Fort, plusieurs statistiques ont été publiées sur la résection du genou appliquée au traitement de l'ankylose angulaire. La plus considérable et la première en date est celle de M. Pénières. Elle comprend 32 faits avec 4 morts, ce qui donne une mortalité de 12,5 0/0.

Morton, en 1871, a réuni 10 faits postérieurs à la publication de M. Pénières ou ayant échappé à cet auteur. Sur ces faits, il ne compte qu'un mort. Cette statistique a été signalée par M. Picard, mais le résultat brut a seul été mentionné. Aussi crois-je utile de donner sur les observations qui la constituent les renseignements relatifs à l'âge du sujet et à la durée de la cure.

1° Holmes. Garçon de 13 ans ; opération le 9 août 1861. Guérison (*The Lancet*, 1862, vol. I, p. 406).

2° Fergusson. Femme de 29 ans ; opération le 10 mai 1862. Guérison en 105 jours (Swain, *on knee-joint*, etc. p. 183).

3° H. Smith. Femme de 26 ans ; opération le 29 octobre 1861. Mort par pyoémie (Swain, *ibid.*, p. 188).

4° Fergusson. Garçon de 15 ans; opération le 6 janvier 1865. Guérison en 190 jours (Swain, *ibid.*, p. 188).

5° A. Smith. Garçon de 8 ans ; opération le 7 octobre 1865. Guérison (*ibid.*, p. 188).

6° H. Smith. Garçon de 8 ans, avec ankylose partielle en 1/2 flexion. Guérison de la plaie au 17e jour ; 10 jours plus tard réunion osseuse

Digitized by Google

incomplète. Raccourcissement si faible que toute la plante du pied portait sur le sol (*Medical Times and Gaz.*, 1866, vol. I, p. 224).

7° A. Smith. Femme de 30 ans ; ankylose de 1/2 flexion. En 46 jours réunion complète avec faible raccourcissement. La malade marchait avec des béquilles (*Ibid.*).

8° Fergusson. Fille de 10 ans ; opération le 26 juillet 1862. Guérison (Swain. *ibid.*, p. 184).

9° Fergusson. Homme, 18 ans ; opéré le 30 juin 1864. Guérison (Swain, *ibid.*, p. 187).

Le 10° fait appartient à Morton lui-même ; le voici avec ses traits principaux :

Homme de 27 ans. Ankylose angulaire très marquée, consécutive à une arthrite traumatique et datant de neuf ans. Le malade, pour marcher, avait adopté une posture accroupie dans laquelle les talons touchaient presque les fesses. Résection le 1er décembre 1869 : la rotule était confondue avec les condyles du fémur ; ankylose osseuse entre ceux-ci et les plateaux du tibia. Ablation d'un fragment osseux cunéiforme, comprenant une portion des condyles, de la rotule et du tibia. En juillet 1870, le malade marchait avec des béquilles ; en février 1871, la guérison était complète avec un raccourcissement de 2 pouces.

Aux faits de Pénières et de Morton, M. Picard a ajouté six observations nouvelles, pour lesquelles l'absence de détails m'autorise à procéder comme pour les faits réunis par Morton :

1° Humphry. Dinah B..., âgée de 8 ans. Opérée en juin 1864. Guérison. En juillet 1865, la malade marche bien, avec un faible raccourcissement. (*Medico chirurgical transactions*, 1869, p. 22.)

2° Humphry. David M..., 38 ans. Opéré en mai 1866 pour une ankylose consécutive à une tumeur blanche. Guérison. (*Ibid.*)

3° Humphry. Anne J..., 22 ans. Opérée en avril 1869. Le genou était extrêmement fléchi ; le membre était amaigri et absolument inutile. Guérison. (*Ibid.*)

4° Fergusson. Femme, 20 ans. Résection cunéiforme, à la suite de laquelle le redressement s'opère sans difficultés. Suites heureuses ; la malade a guéri. (*Medical Times and Gazette*, 1870, march 12, p. 284.)

5° Adams. Garçon, 14 ans. Opération le 8 mai 1872 : excision cunéiforme portant sur les extrémités articulaires. Le 26 octobre, le membre est solide et droit, avec un peu moins de 2 pouces de raccourcissement. Malgré la persistance d'un trajet fistuleux, la guérison est complète au point de vue mécanique. (*British medical Journal*, 1872, art. 26, t. II, p. 461.)

6° H. Smith. Fille, 18 ans, tempérament scrofuleux. Ankylose consécutive à une arthrite aiguë, d'origine traumatique. Flexion à 120°. Tentative infructueuse de redressement pendant le sommeil chloroformique. La résection est alors pratiquée. Au bout de 5 mois, la réunion osseuse était obtenue, et, après 8 mois, la consolidation avait lieu dans une rectitude parfaite du membre. Le raccourcissement est d'un pouce (*British medical Journal*, 1873, march 1, p. 227.)

Les statistiques de Pénières, de Morton et de Picard, réunies, for-

Digitized by Google

ment un ensemble de 49 faits. Je puis y joindre 26 observations nouvelles qui n'ont point encore été mises en série.

1-5. Ce sont d'abord 5 faits de Nussbaum, dont 3 morts : 1 par épuisement consécutif à une hémorrhagie secondaire, 2 par accidents de tuberculose pulmonaire et intestinale. Une fois, la situation du membre se trouva améliorée. Le dernier malade conserva une telle mobilité du genou que pour marcher, il était obligé de porter un appareil prothétique. (*Eine das knie fesstellende maschine*, Nussbaum, l. c., p. 46.)

6° Spence. Kirkwood cite une résection du genou faite pour ankylose angulaire : le sujet guérit. (*Medical Times and Gazette*, 1875, p. 375.)

7° Eintrikin. Enfant de 11 ans ; à la suite d'un traumatisme, ankylose angulaire du genou droit. Résection des condyles fémoraux. Pansement à l'eau chlorurée : pas de suppuration. Au 8e jour, on enleva les sutures ; la guérison était complète. Au 40e jour, l'ankylose était assez solide pour qu'on permît au malade de marcher avec des béquilles. Raccourcissement de 2 pouces 1/2 corrigé avec une chaussure appropriée. (*The Clinic*, XII, mars 1876.)

8° Leisrinck. Enfant de 12 ans ; ankylose osseuse, à angle droit, après arthrite purulente traumatique. Résection cunéiforme du genou. Gouttière plâtrée. Guérison en 32 jours. Les premiers jours, le fond de la plaie fut rempli de charpie, puis on eut recours au pansement ouvert. (Mitheilungen aus der poliklinischen und privaten praxis. *Deutsche Zeitschrift fur chir.*, 1876, bd 6, p. 345.)

9° Hill. Homme de 34 ans ; ankylose à angle droit ; rotule soudée avec les condyles du fémur. Résection pratiquée à Royal Free hospital, en février 1868 ; congédié 3 mois après une réunion osseuse complète entre le fémur et le tibia. (*Transactions of the of the pathol. soc. of London*, vol. XX, p. 262.)

10° Hill. Enfant de 6 ans ; d'un tempérament scrofuleux. Affection datant de 3 ans. Ankylose du genou à angle droit, avec luxation du tibia en arrière et en dehors. Résection. Guérison avec un membre utile, sans le secours d'aucun appui mécanique. (*Ibid.*)

11° Bryk. Fille de 12 ans ; ankylose du genou gauche en flexion ; résection de l'articulation ; gangrène partielle des lèvres de la plaie. Guérison en 3 mois. Bon résultat. (*Archiv für klinische chirurg. von Langenbeck*, vol. XV, s. 487.)

12° W. Thomas. Fille de 21 ans ; excision cunéiforme comprenant les condyles du femur et une mince couche du tibia, ainsi que la rotule ankylosée ; l'opération était pratiquée pour une ankylose osseuse du genou à angle droit. Bon résultat après 6 mois. (*Medical Press and Circ.*, 1875, jan. 13, p. 26.)

13° Mesterton. Jeune garçon. Arthrite traumatique du genou ayant guéri en laissant une ankylose osseuse ; la jambe était fléchie à angle droit sur la cuisse et offrait en même temps un peu de rotation en dedans. Rotule immobile entre les deux condyles, dont l'externe est augmenté de volume et se montre inégal. Articulation complètement

Digitized by Google

endolorie. Application préalable d'un appareil plâtré autour du pied et de la partie inférieure de la jambe. Incision semi-lunaire ordinaire. On retranche une portion cunéiforme de la partie inférieure des condyles du fémur, avec laquelle était confondue la moitié inférieure du disque rotulien. Une tranche plus mince fut enlevée de l'extrémité supérieure du tibia. La partie supérieure de la rotule fut conservée. Suture de la plaie cutanée, et continuation du bandage plâtré jusqu'à l'aine. Le membre fut placé sur un plan très oblique. Deux jours après, on ouvrit une fenêtre dans l'appareil plâtré. La plaie fut traitée simplement. La guérison eut lieu en 2 mois, sans aucune complication. (Schlegel, Resektion i Knieleden. *Upsala läkaföreisings förhandl.* Bd XI, 1877, p. 377.)

14° Ashurst. Garçon de 10 ans; ankylose partielle du genou droit, suite d'arthrite (*arthritis recurrens*). Flexion à angle de 12°; luxation du tibia en arrière; rotule adhérente. « Les chutes fréquentes qu'entraîne l'incapacité du membre font réclamer une opération radicale. » Résection totale. 5 mois après l'opération, l'enfant était bien avec sa jambe solidement unie sous un petit angle; il est capable de marcher sans canne, sûrement et sans douleur. (*Tansactions of the college of physicians of Philadelphia*, 1876, Jour. ser., t. II, p. 49.)

15° Ashurst. Fille de 9 ans; arthrite datant de 2 ans. A la suite d'arthrite, ankylose partielle avec subluxation du tibia en arrière et en haut. « L'état de son membre laissait l'enfant sans avenir, et, en l'empêchant d'aller à l'école, nuisait beaucoup à son éducation. » Résection le 14 octobre 1873. Le 12 décembre, la consolidation était assez avancée pour que l'on pût remplacer l'appareil par une simple gouttière modelée. En mars 1874, l'enfant, bien qu'il y ait quelques mouvements de flexion de la jambe, peut marcher sans aide, avec un appareil soutenant le membre. (*Ibid.*, obs. V, p. 58.)

16° Ashurst. Garçon de 7 ans; ankylose partielle du genou gauche à la suite d'une affection d'origine incertaine, et datant de 2 ans. Mêmes apparences morbides et mêmes antécédents que dans le fait précédent. Résection le 20 novembre 1875. Adhérences intra-articulaires; quelques fongosités. En mars 1876, la plaie est entièrement cicatrisée et la consolidation s'achève lentement. (*Ibid.*, obs. X, p. 66.)

17° Tyrrell. Garçon de 16 ans, avec ankylose osseuse du genou depuis 7 ans; résection cunéiforme; guérison. (*Dublin Journal of medical Sciences*, 1877, n° LXIII.)

18° Barwell. Fille de 10 ans; résection cunéiforme pour ankylose angulaire du genou; guérison avec bon résultat. (*British medical Journal*, 1877, vol. I, p. 506, 541.)

10° Wilh. von Muralt. Jeune fille de 12 ans; ankylose du genou avec position angulaire de 13 0/0 dans le sens de la flexion et de 123° dans le sens de l'abduction; luxation du tibia en arrière. Résection cunéiforme d'après la méthode de Lister et avec les procédés d'Esmarck. Pansement listérien et appareil plâtré. Guérison en 2 mois sans aucun accident. (*Correspond. Blatt für Schweize Aerzte*, 1877, nov. 7, s. 197.)

Digitized by Google

20° Hiffe. Mécanicien, 43 ans. Ankylose fibreuse de l'articulation du genou, datant d'environ 12 ans. Résection complète de l'articulation. Pansement antiseptique. Guérison en 10 semaines; 3 semaines plus tard, le malade marchait avec des béquilles et, dans la suite, il a pu reprendre ses occupations. (*The Lancet*, 1877, vol. I, p. 347.)

21° Socin. Garçon de 11 ans; résection du genou pour ankylose, drainage, réunion de la plaie par première intention. Affection brightique, hémorrhagie méningée, mort. (*Corresp. Blatt für Schweize Aerzte*, 1877, n° 7, p. 139.)

22° Stokes. Femme de 20 ans; ankylose complète datant de 10 ans et consécutive à une arthrite suppurée. Résection totale de l'articulation. Hémorrhagie considérable le jour même de l'opération : le sang venait de la surface de section des os et ne put être arrêté que par des applications de perchlorure de fer. Fièvre vive jusqu'au 4e jour, à partir duquel tout rentre dans l'ordre. Pansements antiseptiques. L'opération avait eu lieu au début de novembre : le 26 décembre, la réunion était solide. La malade a été revue au bout de 19 mois; elle marchait fort bien sans aucun aide. (*Dublin Journal of medical sciences*, 3e série, n° LXXI, 1877, nov., p. 374-6.)

23° Albert. Garçon de 17 ans; ankylose angulaire du genou avec subluxation du tibia et un trajet fistuleux suppurant. Résection du genou : ablation de la presque totalité des condyles. Suture métallique des os. Malgré une gangrène limitée de la peau, guérison par première intention. Au 51e jour, le malade sortait guéri, avec une flexion légère (angle de 10°) et muni d'un appareil de contention. (Beitrage zur Operativen chirurgie. — *Wiener med. Press*, 1877, n° 31.)

24° Lister. Petite fille; ankylose angulaire du genou, la jambe formant avec la cuisse un angle de 45°. Résection d'une portion des condyles. Suppuration nulle : cicatrisation presque complète au moment où l'observation est publiée. Lister annonce que, dans peu de jours, il appliquera un appareil inamovible. (*The Lancet*, 1878, t. I, 5 janvier, p. 7.)

25° Poore. Fille de 16 ans; ankylose à angle droit du genou gauche, datant de l'enfance et consécutive à une arthrite traumatique suppurée. Résection totale le 9 juin 1877; excision de portions osseuses mesurant 1 pouce 1/4. Le 6 juillet, cicatrisation complète, sauf deux trajets fistuleux, qui sont guéris le 9 août. Déjà l'union des os était solide. La malade sort le 1er octobre, et le 6 décembre elle faisait 3 milles sans se fatiguer. (*New-York medical Journal*, 1878, january, p. 62.)

26° James Barron. Homme de 45 ans, ayant subi, 4 mois auparavant, la résection du genou *droit* pour tumeur blanche. Ankylose angulaire du genou *gauche*. Résection totale, avec ablation de la rotule et section des tendons fléchisseurs. Les drains sont enlevés le 61e jour; réunion osseuse complète le 100e jour. Le malade se lève alors pour la première fois. (*The Lancet*, 1878, t. II, sept. 7, p. 325.)

A ces faits, j'en ajouterai 3 autres, qui me sont personnels. Par un hasard curieux, dans l'espace de quelques mois, je me suis

Digitized by Google

trouvé en présence de trois faits d'ankylose fibreuse se rattachant aux variétés sur lesquelles j'ai appelé l'attention et que j'ai considérées comme absolument réfractaires au redressement forcé. Chez le premier malade, existait une hypertrophie si marquée de la partie antérieure des condyles que des tentatives, même modérées, de redressement faisaient craindre de voir se produire une luxation du tibia en arrière. La seconde malade était en traitement depuis 4 ans ; l'articulation avait suppuré ; plusieurs trajets fistuleux avaient persisté pendant une année ; la guérison n'avait été obtenue qu'au prix d'une difformité si prononcée que la ténotomie avait paru aux différents chirurgiens qui m'avaient précédé dans le service, insuffisante pour rendre le redressement exempt de dangers : aussi l'enfant avait-elle été mise au rang des incurables. Pour le dernier malade, l'affection remontait seulement à 2 ans, mais elle avait suivi la marche spéciale de l'arthrite à répétition.

Obs. II. — *Ankylose angulaire du genou avec hypertrophie des condyles du fémur. — Résection. — Guérison.*

Pierre Cargou, âgé de 12 ans, entre le 7 septembre 1878 à l'hôpital des Enfants, pour une ankylose du genou droit.

Il raconte que, deux ans auparavant, à la suite d'un coup de pied reçu sur le genou, cette articulation se tuméfia et devint douloureuse. Un traitement antiphlogistique fut alors institué et vint à bout des symptômes aigus ; mais, en l'absence de tout moyen de contention, la jambe se fléchit peu à peu sur la cuisse, et la guérison ne put être obtenue qu'au prix de l'ankylose dans cette position. Le petit malade fut alors amené à l'hôpital Saint-André, dans le service de M. le professeur Lannelongue, qui pratiqua le redressement forcé de l'articulation, suivi de l'immobilisation dans un appareil inamovible. Mais, malgré un séjour de plus de 3 mois dans cet appareil, l'enfant avait à peine recouvré la liberté de son membre, que des accidents arthritiques se manifestèrent à nouveau et que la flexion de l'articulation se reproduisit. Ramené dans sa famille, l'enfant fut, pour la seconde fois, soumis à des tentatives de redressement qui demeurèrent encore sans résultat.

Au moment où l'enfant nous est présenté, la flexion du genou a dépassé l'angle droit ; elle peut être exagérée, mais le redressement est impossible et pourrait même devenir dangereux. Il existe en effet un certain degré de subluxation en avant des condyles du fémur qui, à défaut de la pression exercée habituellement par les plateaux du tibia, se sont développés anormalement. La rotule, qui forme avec l'axe du fémur un angle marqué, est immobile dans cette situation. Le tibia arc-boute contre elle dans les tentatives de redressement qui, poussés au delà d'une certaine mesure, auraient sans nul doute pour effet de compléter la luxation.

En présence de cet état de choses, et surtout éclairé par le résultat

Digitized by Google

négatif qu'ont fournis les moyens thérapeutiques auxquels on a déjà eu recours, je me décide à pratiquer la résection du genou.

L'opération a lieu le 2 octobre, avec toutes les précautions anti-opératoires recommandées par Lister et sous le *spray* phéniqué.

Une incision demi-lunaire, à concavité supérieure, ouvre l'articulation; la rotule, absolument confondue avec les condyles du fémur dans sa partie supérieure, est d'abord sectionnée vers son milieu par un trait de scie; une seconde tranche comprend le reste de cet os et la partie articulaire des condyles. Le cartilage de conjugaison n'a point été dépassé. J'enlève sur le tibia quelques tissus de formation nouvelle.

Deux drains en crin de cheval sont placés à l'intérieur de l'articulation et de chaque côté, pour sortir à la partie postérieure. J'emploie, pour ce faire, le procédé conseillé par Lister, et qui consiste à trouer les tissus avec une pince à pansement, de manière à n'avoir plus à inciser que la peau : toute crainte de lésion d'un vaisseau ou d'un nerf important se trouve ainsi écartée.

Trois points de suture profonde, ou plutôt de rapprochement, avec plaques de plomb et fil d'argent; suture superficielle avec catgut n° 0. Pansement avec protective, charpie imbibée d'une solution phéniquée au 2/100, gutta-percha laminée.

Le membre est placé dans une gouttière modelée en toile métallique. Un épais coussin d'ouate, placé sur le fémur, permet d'exercer sur ce point une contention plus exacte.

L'enfant demeure longtemps sous l'influence du chloroforme; il vomit à plusieurs reprises. Vers le soir, il est pris d'un frisson assez violent, que peut expliquer le froid de la saison, les croisées voisines de son lit étant restées ouvertes assez tard.

La nuit se passe sans sommeil. Dès que l'enfant ferme les yeux, des soubresauts musculaires se produisent et lui arrachent des cris. Le genou est le siège de douleurs assez vives.

3 *octobre*. — Pouls à 110; temp. 40. La face est colorée; la langue légèrement blanchâtre, mais humide.

Pansement sous le *spray*. Le genou ne présente ni tuméfaction, ni rougeur; les drains ont fourni une certaine quantité de sang. La réunion de la peau paraît obtenue.

Sur la demande du malade, le membre est disposé suivant un plan incliné, dont le talon occupe la partie supérieure.

L'enfant, après le pansement, déclare se trouver très bien.

A 3 heures : temp. 40, pouls à 120.

4 *octobre*. — Temp. 38,8, pouls à 120. La face est vultueuse, la peau chaude, la langue bonne, plus nette. Le malade ne peut prendre de nourriture.

Pansement. La réunion superficielle est complète; mais la peau, au voisinage de l'incision, est soulevée, et on constate de la fluctuation; il n'existe pas de rougeur, mais la pression est très douloureuse.

J'enlève un point de suture profonde, l'interne; puis afin de donner issue aux liquides que je soupçonne être retenus sous la peau, je

Digitized by Google

plonge un bistouri aux deux extrémités de la cicatrice. Il s'écoule une quantité assez notable de sérosité sanguinolente. Je place dans chaque incision une mèche de crin. Un soulagement immédiat suit cette évacuation.

A 3 heures : temp. 39,6, pouls 120.

5 *octobre.* — Nuit bonne ; le malade a très bien dormi.

Ce matin, le pouls est à 110, et la température ne marque que 39.

Pansement. L'état local est très satisfaisant. Les drains ont bien fonctionné ; il s'est écoulé surtout de la sérosité sanguinolente, car la suppuration paraît à peu près nulle ; la cicatrisation de la peau est complète.

J'enlève les points de suture profonde, mais je respecte les sutures superficielles que je compte voir se résorber.

L'enfant a repris sa gaîté ; il mange avec appétit.

A 3 heures : temp. 39,2, pouls à 110.

6 *octobre.* — Temp. 38,8, le pouls se maintient à 110.

Pansement. Il ne s'est écoulé que de la sérosité roussâtre sans pus véritable. La pression exercée sur le genou est beaucoup moins douloureuse ; les drains fonctionnent bien.

A 3 heures : temp. 39,2.

7 *octobre.* — L'état général est excellent, l'appétit vif. Cependant la température est toujours à 38,8 et le pouls à 110.

Pansement. L'écoulement est peu considérable et le genou offre le meilleur aspect.

A 3 heures : temp. 39,6, pouls à 114.

8 *octobre.* — Temp. 38,4, pouls à 112.

A 3 heures : temp. 38,8, pouls à 116.

9 *octobre.* — Temp. 37,6, pouls à 92.

A 3 heures : temp. 38,8, pouls à 110.

10 *octobre.* — Temp. 37,6, pouls à 92.

A 3 heures : temp. 37,6, pouls à 96.

11 *octobre.* — Pansement. En découvrant le genou, je m'aperçois que la pression du catgut, qui ne s'est pas résorbé et dont les anses demeurent intactes, a ulcéré la peau attenant à la cicatrice, qui se trouve détruite par ce travail. Il existe, sur le trajet de l'incision primitive, une plaie suivant son pourtour et large d'environ 1 centimètre 1/2.

La réunion se maintient dans la profondeur, et l'écoulement de sérosité est assez peu considérable pour que je puisse enlever les deux drains supérieurs et diminuer de moitié le drain inférieur et externe.

Temp. 37,2, pouls à 92.

A 3 heures : temp. 37,6, pouls à 92.

12 *octobre.* — Temp. 37,4, pouls à 82.

A 3 heures : temp. 37,4, pouls à 84.

13 *octobre.* — Temp. 37,6, pouls à 76.

A 3 heures : temp. 37,8, pouls à 78.

14 *octobre.* — Temp. 37,4, pouls à 72.

15 *octobre.* — Temp. 37,4, pouls à 72.

Digitized by Google

Pansement. La plaie cutanée bourgeonne activement. J'enlève la moitié des drains qui restent. Le genou commence à prendre de la solidité.

19 *octobre.* — La température s'est maintenue uniformément à 37,4.

Pansement. La plaie cutanée s'est notablement rétrécie. J'enlève le reste des drains.

22 *octobre.* — Pansement.

29 *octobre.* — La cicatrisation est complète. Le malade est autorisé à se lever en gardant la jambe étendue sur une chaise.

5 *novembre.* — L'ankylose est très avancée, et le malade soulève aisément son membre au-dessus du lit. Je remplace la gouttière par une simple genouillère en toile métallique.

16 *novembre.* — Le malade marche avec sa genouillère. Il se sert parfaitement de son membre et n'a besoin que de l'appui d'une courte béquille.

Je l'ai vu, deux jours plus tard, jouer avec ses camarades dans le jardin de l'hôpital et les poursuivre en sautillant sur sa jambe que l'appareil maintenait rigide.

30 *novembre.* — L'enfant commence à marcher sans béquille.

16 *décembre.* — La marche est facile sans appui. Le raccourcissement, peu marqué, est corrigé par une semelle un peu élevée. La rectitude du membre est parfaite.

L'enfant va quitter le service, muni d'une genouillère de cuir, qu'il devra, par précaution et malgré la solidité du membre, porter pendant six mois encore, mais déjà il a pu (30 décembre) marcher sans appui et sans appareil.

Obs. III. — *Ankylose angulaire du genou consécutive à une arthrite suppurée. — Redressement impossible malgré la ténotomie. — Résection. — Guérison.*

Jeanne Vergniole, âgée de 10 ans, est entrée, en 1874, à l'hôpital des Enfants, pour une arthrite du genou qui s'est terminée par suppuration. Après un traitement prolongé (ouverture de nombreux abcès péri-articulaires, drainage de l'articulation), la guérison a été obtenue, mais au prix d'une ankylose angulaire. La suppuration n'est absolument tarie que depuis le mois d'août 1877.

En arrivant dans le service, je trouve l'enfant avec le genou droit extrêmement fléchi : la jambe fait avec la cuisse un angle de 60°. Toute tentative de redressement est limitée aussitôt par la tension des muscles postérieurs de la cuisse. Le genou est un peu volumineux, ce que rend surtout frappant l'amaigrissement du membre. Il existe, autour de l'articulation, plusieurs cicatrices déprimées, marquant les ouvertures des abcès du début.

L'état général est excellent : l'enfant, bien que marchant avec une béquille, prend une part active aux jeux de ses compagnes.

Le redressement simple me paraissant d'emblée contre-indiqué par la tension des muscles et les lésions antérieures des extrémités articu-

Digitized by Google

laires, je me résolus à pratiquer d'abord la section sous-cutanée des tendons qui faisaient obstacle aux mouvements d'extension. Mais, malgré la section du biceps, du droit interne, du demi-tendineux et du demi-membraneux, malgré la section de plusieurs bandes fibreuses du fascia poplité, je ne pus arriver à redresser le genou. Je décidai alors, séance tenante, la résection de cet article.

L'opération a lieu le 14 octobre, par la méthode antiseptique. Même procédé que dans l'observation précédente, mais je conserve la rotule. Il existait une ankylose osseuse entre le condyle interne du fémur et le plateau correspondant du tibia, dont une partie s'arrache dans un mouvement de flexion forcée destiné à faire saillir le fémur. Je resèque 3 centimètres de ce dernier os et pratique l'évidement de la portion du tibia où s'est produite la solution de continuité.

L'articulation peut alors être aisément amené à l'extension complète.

4 drains en crin, dont 2 traversant l'article d'avant en arrière et 2 aux angles de l'incision cutanée. 3 points de suture profonde avec fil d'argent. Suture superficielle avec crin. Pansement antiseptique (cf. Obs. II).

Le membre est placé dans une gouttière.

L'enfant demeure longtemps sous l'action du chloroforme, dans une sorte de collapsus.

A 3 heures : temp. 37, pouls 66.

15 *octobre*. — Nuit bonne; aucune douleur.

Temp. 37,8, pouls 96.

A 3 heures : temp. 38,4, pouls 100. L'enfant a un peu souffert dans l'après-midi.

16 *octobre*. — Nuit bonne; les douleurs ont cessé. Etat général excellent; langue nette; appétit bon.

Temp. 38,6, pouls 90.

Pansement. La réunion a été obtenue dans toute l'étendue de l'incision cutanée. Il s'est écoulé par les drains du sang qui a souillé les pièces de pansement. Aucune douleur, aucune tension au pourtour de l'incision. La rectitude du membre s'est maintenue. J'enlève les points de suture superficielle.

A 3 heures : temp. 38,6.

17 *octobre*. — La température s'étant élevée à 39,2 pansement. Absence complète de tout phénomène inflammatoire. Le membre peut être soulevé hors de la gouttière pour les besoins du pansement, sans que l'enfant se plaigne.

Il n'y a pas une goutte de pus.

A 3 heures : temp. 39,2.

18 *octobre*. — Le malade a, pendant la nuit, souffert du talon et de la pression exercée par une courroie. Elle n'accuse aucune douleur du côté du genou. Temp. 39,2.

A 3 heures : temp. 39,6.

19 *octobre*. — La température se maintient à 39, mais l'état général continue à être satisfaisant. La malade dort, mange, s'amuse et déclare ne pas souffrir.

Digitized by Google

20 *octobre*. — L'enfant a souffert légèrement pendant la nuit ; elle accuse des élancements dans le creux poplité.

Pansement : la plaie superficielle est cicatrisée. J'enlève les deux derniers points de suture profonde. La pression n'est douloureuse en aucun point de la région.

La suppuration demeurant nulle, je diminue le volume des drains.

21 *octobre*. — Temp. 38,6.

22 *octobre*. — Temp. 38,2. Pouls 96.

Pansement. J'enlève la plus grande partie des drains.

25 *octobre*. — Pansement. Ablation définitive des drains.

29 *octobre*. — Pansement. En prenant sur la partie supérieure et externe du genou, je fais sourdre quelques gouttes de sérosité louche par l'orifice qu'a laissé béant le drain correspondant.

La malade se lève pour la première fois.

2 *novembre*. — Le pansement a de l'odeur, et la malade déclare avoir souffert pendant la nuit.

En défaisant l'appareil, je m'aperçois qu'il s'est écoulé un peu de pus. La pression, dans le point déjà indiqué, en fait sortir une certaine quantité qui stagnait (environ une cuillerée) ; du reste aucune douleur sur les autres points. Le genou est sain, et il commence à offrir une solidité notable.

Il s'agit simplement d'une collection sous-cutanée. Je fais une contre-ouverture et passe une mèche de crin. Lavages de la cavité avec eau phéniquée (4 0/0).

3 *novembre*. — La malade a cessé de souffrir ; elle se lève et a repris toute sagacité.

5 *novembre*. — Pansement. La suppuration est tarie : j'enlève le drain.

15 *novembre*. — L'enfant soulève aisément le membre au-dessus du lit. Le genou est enfermé dans une petite gouttière métallique exactement appropriée à la forme de la région.

21 *novembre*. — Il persiste, aux deux extrémités de l'incision cutanée un bourgeon charnu, exubérant, qui laisse pénétrer un stylet à une certaine profondeur. J'y fais une injection avec une solution de chlorure de zinc (1/12).

L'enfant n'éprouve d'ailleurs aucune douleur, et la consolidation est fort avancée. La cicatrice de la peau est absolument linéaire et comme tracée au pinceau.

25 *novembre*. — L'enfant marche fort bien avec une béquille, en appuyant toute la plante du pied sur le sol. La rectitude du membre est à peu près absolue : l'axe de la jambe fait avec celui de la cuisse prolongé un angle de 10° seulement. Le raccourcissement est de 2 cent. 1/2, que corrige un talon élevé.

10 *décembre*. — La consolidation osseuse est complète, et l'enfant s'exerce, quoiqu'avec timidité, à marcher sans béquille.

Les derniers trajets pustuleux ne tardent pas à se fermer.

L'enfant se sert facilement de son membre sans appui ; la claudica-

Digitized by Google

tion est à peine sensible. Comme le sujet de la précédente observation, elle portera par prudence un appareil en cuir modelé.

Obs. IV. — *Ankylose angulaire du genou, ayant résisté à plusieurs tentatives de redressement. Résection. Guérison.*

François Sage, âgé de 5 ans, est entré en décembre 1876 à l'hôpital des Enfants pour y être traité d'une affection du genou, dont le début remontait à plusieurs mois. A la suite d'un coup de pied reçu sur le genou, cette articulation est devenue douloureuse ; son volume à augmenté ; en même temps la jambe se fléchissait sur la cuisse.

Le traitement institué dès l'entrée consista dans le redressement forcé de l'articulation, pratiqué sous l'influence du chloroforme, et dans l'application d'un appareil inamovible qui resta en place pendant deux mois. Mais, à peine redevenu libre, le membre se fléchit encore. Le redressement fut essayé de nouveau, sans amener de résultat plus avantageux. Enfin une troisième tentative eut lieu en avril 1878 : cette fois l'appareil fut porté pendant quatre mois. Cependant son ablation fut suivie de la réapparition des mêmes accidents.

Quand je prends le service (septembre 1878), la flexion du membre est portée jusqu'à l'angle droit. Le redressement complet est impossible, car déjà il existe une subluxation du tibia en arrière, et le développement exagéré des condyles fémoraux fait craindre que le déplacement ne se complète. Le genou est un peu volumineux : la pression n'est douloureuse sur aucun point.

Avant de me décider à intervenir activement, je veux essayer, une fois de plus, le redressement sous le chloroforme, mais, malgré le relâchement des tendons fléchisseurs, je ne puis obtenir un redressement complet et me vois obligé de suspendre des manœuvres qui, sans produire le résultat définitif, pourraient finir par devenir dangereuses.

La résection est décidée et pratiquée le 26 octobre par le procédé déjà décrit. L'articulation ne contient pas de liquide, mais on y rencontre quelques fongosités. La rotule, qui paraît saine, est conservée. J'enlève des condyles du fémur une tranche de 2 centimètres, qui par suite, ne dépasse pas le cartilage de conjugaison.

4 drains en crin de cheval. Trois points de suture profonde avec fil d'argent. Suture superficielle en crin. Pansement antiseptique.

Le membre, en état de rectitude parfaite, est immobilisé dans une gouttière.

A 3 heures : temp. 38.

Dans la nuit, l'enfant est agité et demeure sans sommeil.

27 *octobre*. — Temp. 39,6. Pouls très fréquent, peut-être à cause de l'émotion de l'enfant, quand il nous voit approcher de son lit.

Pansement. La plaie superficielle est réunie dans toute son étendue. Il n'existe dans les parties voisines ni gonflement, ni rougeur. La pression n'est douloureuse en aucun point. Je desserre les sutures profondes. Les drains ont bien fonctionné : il s'est écoulé une certaine quantité de sang.

Digitized by Google

28 *octobre.* — Nuit bonne; temp. 38,6. L'enfant est gai, s'amuse; il déclare ne pas souffrir.

29 *octobre.* — Temp. 38,4, Pansement : *suppuration nulle.* La région opérée présente l'aspect le plus satisfaisant. J'enlève les sutures superficielles.

A 3 heures : temp 39,4.

30 *octobre.* — L'état général est toujours bon, mais il existe un peu de diarrhée.

Temp. du matin 38. — Temp. du soir 38,8.

31 *octobre.* — Temp. 37,6. La diarrhée persiste. Je prescris des pilules d'acétate de plomb et une potion au bismuth.

A 3 heures : temp. 38,7.

1er *novembre.* — Temp. 38,7,

Pansement. L'enfant s'est montré, pendant le dernier pansement, tellement indocile que je me décide à la chloroformer.

La suppuration est toujours nulle. J'enlève les sutures profondes et diminue les drains de moitié.

3 *novembre.* — Temp. 38,2.

4 *novembre.* — L'enfant a défait en partie son pansement, sans cependant mettre la plaie à nu.

En la découvrant, je m'aperçois que les mouvements de l'enfant ont absolument déplacé les drains. La plaie s'est, pour la même raison, désunie superficiellement à la partie interne sur une étendue de 3 centimètres.

La diarrhée diminue. Je prescris de la viande crue que l'enfant prend avec avidité.

A 3 heures : temp. 39,7.

5 *novembre.* — Temp. 37,3. L'enfant a encore essayé de défaire son pansement ; je place au-devant de la gouttière une attelle qui mettra désormais obstacle à ces tentatives.

11 *novembre.* — La température, qui s'était maintenue entre 37,3 et 37,6, ayant monté à 38,8, je visite le pansement.

La ligne de cicatrice a dû se désunir superficiellement, dans presque toute son étendue, mais déjà la cicatrisation est obtenue sur la plus grande partie de cette ulcération. Pour la première fois, je trouve un peu de pus sur le protective.

13 *novembre.* — La cicatrisation est complète sauf en deux ou trois points fort limités.

20 *novembre.* — Le bourgeonnement, sur les points non encore cicatrisés, devient fongueux. Je ne puis cependant découvrir de trajets pustuleux.

26 *novembre.* — Les petites plaies se sont légèrement agrandies; elles sont fongueuses par places et sur d'autres points recouvertes d'une sorte d'enduit pultacé. — Le membre a acquis une notable solidité.

Badigeonnages avec solution de chlorure de zinc au 1/12. — Pansement avec gaze phéniquée.

27 *novembre.* — La température s'élève le soir à 39 pour retomber le lendemain matin à 37,5.

Digitized by Google

Plusieurs jours, ces exacerbations vesperiennes se produisent sans que l'état général se montre cependant affecté.

2 *décembre.* — En procédant au pansement, je constate que les plaies cutanées ont pris un meilleur aspect, mais il existe au-dessus du genou, à la partie antérieure de la cuisse, une tuméfaction globuleuse où se reconnaît une fluctuation profonde. La pression n'est cependant pas douloureuse.

Je fais à la partie externe de la tuméfaction une incision explorative, qui donne issue à du pus très épais et de bonne nature. Le diagnostic ainsi assuré, j'établis une contre-ouverture de l'autre côté du membre et traverse la collection avec un drain de crin de cheval. Lavage minutieux de la cavité avec la solution phéniquée forte.

Le fémur n'est dénudé sur aucun point.

3 *décembre.* — La température est tombée à 37,7.

4 *décembre.* — Temp. 37,5. Le malade étant un peu pâle et paraissant anémié, je prescris de nouveau la viande crue et le sirop d'iodure de fer, qui avaient été interrompus.

9 *décembre.* — État général excellent ; temp. 37,3.

Pansement. Les plaies, bien que diminuées d'étendue, présentent des traces de débris pulpeux. Lotion avec chlorure de zinc.

12 *décembre.* — Pansement. La suppuration étant nulle, j'enlève le drain. Les ulcérations de la peau se sont détergées et tendent à la cicatrisation. Mais, dès ce moment, la consolidation est établie d'une façon définitive ; le genou n'est sensible sur aucun point, et la guérison des parties profondes est absolue.

Depuis longtemps, l'enfant se lève tous les jours.

Le 3 janvier, je remplace la gouttière par une genouillère en toile métallique. L'enfant commence à marcher avec une béquille.

Quelques jours plus tard, il abandonne cet appui et marche sans aide. La rectitude du membre est complète ; le raccourcissement, de 2 centimètres, est corrigé par une chaussure appropriée.

Toutes les ulcérations de la peau sont cicatrisées.

Les trois observations précédentes, jointes aux 19 faits que j'ai réunis pour ce travail, forment avec les statistiques de Pénières, Morton et Picard, un total de 77 faits se répartissant ainsi qu'il suit :

Pénières,	32 faits	avec	4 morts.
Morton .	10 faits	—	1 mort.
Picard. .	6 faits	—	
plus. .	26 faits	—	4 morts.

et 3 observations personnelles.

soit 77 faits avec 9 morts,

ce qui donne une mortalité de 11.68 0/0, résultat supérieur à celui de Pénières qui trouve 12,5. Mais ce n'est là qu'un résultat brut, sans cette discussion des chiffres qui seule donne à la statistique une valeur véritable. Ainsi 2 des morts de Nussbaum furent causées par la présence de tubercules dans le poumon et l'intestin ; l'opéré de Socin succomba à une hémorrhagie méningée. Qu'ont de commun ces cau-

Digitized by Google

ses de la mort avec l'opération pratiquée ? Rien evidemment, et celle-ci doit être innocentée du résultat fatal. Le chiffre des morts n'est plus alors que de 6 sur 74, et la léthalité de la résection descend à 8.10.

Un tel résultat est sans doute très satisfaisant : je crois cependant qu'il ne concorde pas avec la réalité *actuelle*. Les modifications capitales apportées au traitement des plaies ont eu leur contre-coup dans ce département de la chirurgie qui sert de champ à nos recherches. Ainsi, en ne prenant que les faits postérieurs à 1864 et en défalquant celui de Socin pour le motif déjà exposé, je trouve 36 opérations *sans une seule mort*.

Voilà donc les résultats de mortalité fournis par la résection du genou dans le cas particulier qui nous occupe :

11,68 0/0 en comptant tous les faits, depuis l'opération de Rhéa Barton jusqu'aux miennes ;

8,10 0/0 en défalquant de ces faits ceux dans lesquels la mort est arrivée par suite d'une affection déjà existante ou d'une complication étrangère à l'opération.

Mortalité nulle, en n'envisageant que les faits postérieurs à 1864, c'est-à-dire en ne faisant porter l'étude que sur l'époque où la chirurgie des résections a été nettement réglée et a trouvé dans les modes nouveaux de pansement un utile secours.

Je sais bien que cette dernière proportion ne peut être considérée comme absolument exacte, mais elle sert au moins à prouver combien sont mal fondées les préventions nourries contre la résection appliquée au traitement de l'anhylose angulaire du genou. Remarquons d'ailleurs qu'ici, le reproche ordinairement adressé aux statistiques de n'être basées que sur des faits particulièrement heureux, par suite de la tendance qu'on a toujours à publier de préférence les succès, ce reproche si fréquemment renouvelé et souvent injuste, est facile à repousser. Qu'on établisse comparativement la mortalité de la résection du genou pratiquée pour ankylose et celle que fournit cette opération dans les cas de tumeur blanche, on verra qu'il existe en faveur de la première catégorie de faits une différence très marquée. Il faut donc admettre que la résection appliquée au traitement de l'ankylose trouve dans la santé générale du sujet, dans l'état même de l'articulation, autant de conditions favorables qui lui font perdre une grande partie de sa gravité ; à moins de supposer que les chirurgiens, empressés à mettre au jour leurs insuccès dans les cas de tumeurs blanches, se montrent moins scrupuleux quand il s'agit d'ankylose.

Il m'a paru intéressant de rechercher quelle influence l'âge du sujet pouvait avoir sur la mortalité. Les 67 faits où se trouvent consignées les données relatives à ce point de la question, se répartissent de la manière suivante :

à 5 ans. 1 fait.
de 5 à 10 ans. 10 faits.
de 10 à 15 ans. 12 faits.
de 15 à 20 ans. 14 faits avec 1 mort, soit 7,14 0/0 de mortalité.

Digitized by Google

de 20 à 30 ans. 18 faits avec 2 morts, soit 11,10 0/0 de mortalité.
de 30 à 40 ans. 5 faits avec 2 morts, soit 40 0/0 de mortalité.
de 40 à 50 ans. 6 faits.
à 57 ans. 1 fait.
67 faits.

Comme on pouvait s'y attendre, c'est dans les 15 premières années de l'existence que la résection du genou, dans le cas particulier que nous envisageons, donne les meilleurs résultats au point de vue de la mortalité.

Celle-ci, de 15 à 20 ans, demeure un peu au-dessous de la moyenne déjà établie, pour la dépasser légèrement de 20 à 30 ans. Quant aux résultats désastreux, relevés chez les sujets de 30 à 40 ans, ils s'expliquent par le petit nombre de faits et ne sauraient à coup sûr être considérés comme contre-indiquant l'opération dans ces conditions d'âge, puisque la résection, pratiquée 7 fois sur des sujets de 40 à 57 ans, a donné 6 succès.

Une opération destinée à faire disparaître une difformité compatible avec l'existence, ne serait pas suffisamment recommandée par la bénignité de ses suites. Il faut encore que les résultats fonctionnels remplissent exactement le but poursuivi par l'opérateur; alors, seulement, l'intervention se trouve légitimée. Or, sur les 67 faits, où sont mentionnés les résultats définitifs de l'opération, on compte un seul insuccès : un malade de Nussbaum conserva une telle mobilité du genou que, pour marcher, il devait se servir d'un appareil prothétique. Il n'est pas sans utilité de remarquer que ce même chirurgien a eu dans ses opérations une mortalité considérable.

L'insuccès ne pourrait-il donc, comme la fréquence de la terminaison fatale, trouver sa raison dans les défectuosités du traitement? Un opéré d'Ashurst, dans les premiers temps où il se servait de son membre, dut porter une genouillère, mais il semble que ce fût seulement par prudence.

Dans les 65 autres faits, la guérison complète a été obtenue. Malheureusement les auteurs se contentent souvent de la dénomination banale de « bon résultat », sans spécifier l'état fonctionnel du membre opéré. Cette indication ne se rencontre que dans 50 faits : 18 fois au moment où s'arrête l'observation publiée prématurément, le malade se servait utilement de son membre, mais avait encore besoin d'un appui; 33 fois, la marche était facile sans secours étranger.

Un point demeure obscur dans cette question de l'avenir de l'opération : comment se fait, chez les enfants opérés pour ankylose, le développement du membre réséqué? Mais, en l'absence de documents précis, il est permis de conclure d'après ce que l'analyse des faits établit pour les résections pratiquées dans le cas de tumeur blanche. Or, on sait qu'alors, si l'atrophie préexistante à l'opération et due à la maladie même, n'est pas trop marquée, si l'étendue des portions de l'os malade n'est pas trop considérable, le développement de l'os se fait normalement.

Digitized by Google

. Ce résultat, fréquent après la résection pathologique, ne doit-il pas être la règle, quand l'intégrité relative des os permet de rester en deçà du cartilage épiphysaire, qui continue à assurer leur accroissement en longueur?

La durée de la cure, dans les 42 faits où elle est indiquée, a été en moyenne de 5 mois 6 jours. L'influence exercée, sous ce rapport, par l'âge doit être ainsi établie :

à 5 ans.	1 fait.	Durée de la cure.	60 jours.
de 5 à 10 ans.	4 faits	Durée moyenne.	5 mois.
de 10 à 15 ans.	11 faits.	—	3 mois 21 jours.
de 15 à 20 ans.	8 faits.	—	7 mois.
de 20 à 30 ans.	11 faits.	—	4 mois 9 jours.
de 30 à 40 ans.	3 faits.	—	8 mois.
de 40 à 50 ans.	3 faits.	—	5 mois 20 jours.
à 57 ans.	1 fait.	Durée de la cure.	9 mois 15 jours.

Il convient de renouveler, au sujet de cette moyenne de durée, les réserves déjà faites pour la mortalité. Elles sont d'autant plus nécessaires qu'à côté de faits où la guérison a demandé 10 mois ou 2 ans, il s'en rencontre où l'ankylose était solide au 40e jour (Eintrikin), où le malade marchait sans appui le 45e (observation II) ou le 51e jour (observation III, fait d'Albert). J'ai été ainsi amené à rechercher si, à la diminution progressive de la mortalité dans les dernières années ne correspondait pas une diminution analogue de la durée de la cure. Le résultat a confirmé pleinement mon attente. En ne comptant que les faits postérieurs à 1864 (25 faits), on voit la durée moyenne descendre à 4 mois 24 jours ; elle n'est plus que de 3 *mois* 12 *jours* pour les opérations (au nombre de 16) pratiquées depuis 1870.

Les modifications apportées au pansement des plaies, ont donc eu pour effet d'abréger le temps nécessaire pour la guérison, tout en la rendant plus fréquente. Il serait injuste de ne point faire ici la plus large part au pansement de Lister. C'est grâce à lui que Wilh. von Muralt, Albert, Poore, James Barron et enfin Lister lui-même ont obtenu leurs succès, C'est également en me conformant, aussi exactement qu'il m'a été possible, aux données de la méthode antiseptique, que j'ai obtenu, chez mes trois opérés, la guérison complète dans des conditions qui ont pu être égalées, mais qui, j'ose le dire, n'ont été surpassées par aucun résultat antérieur.

En résumé :

1° Le redressement brusque, avec ou sans ténotomie préalable, est insuffisant ou dangereux dans certaines variétés d'ankylose du genou. Ces variétés comprennent, en dehors de l'ankylose osseuse, celles ayant succédé à une ostéo-arthrite suppurée, à une arthrite ayant récidivé plusieurs fois, après le redressement, ou encore celles s'accompagnant d'une hypertrophie de la partie antérieure des condyles du fémur;

Digitized by Google

2° L'ostéotomie diaphysaire, qui peut convenir dans l'ankylose osseuse, ne saurait s'appliquer aux trois variétés précédentes, parce qu'elle a l'inconvénient de laisser persister une cavité articulaire où peuvent se faire de nouvelles poussées inflammatoires;

3° La résection, appliquée au traitement de l'ankylose angulaire du genou, donne des résultats excellents au point de vue de la mortalité (8.95 0/0). Même ces résultats ont subi une amélioration progressive (mortalité nulle dans les 14 dernières années) qui doit engager les chirurgiens à faire entrer cette opération dans la pratique;

4° La résection, surtout innocente dans les 15 premières années, peut être pratiquée à tous les âges, car aucun d'eux ne donne de résultats particulièrement défavorables;

5° Le membre opéré reprend son aptitude fonctionnelle dans la presque totalité des cas; grâce à la possibilité qu'a le chirurgien de respecter les cartilages de conjugaison, le développement du membre continue dans les conditions normales;

6° La durée de la cure est quelquefois assez longue; sa moyenne est de 5 mois 12 jours. Elle a subi, comme la mortalité, une diminution progressive qui l'établit, pour les faits des huit dernières années, à 2 mois 27 jours;

7° Le pansement de Lister trouve, dans la résection du genou, une de ses principales indications.

Présentation d'un instrument appelé par M. Gabriel Bay, inventeur, *Dilatateur hydro-Élastique.*

M. Tillaux qui s'est chargé de faire la présentation de cet instrument, en donne la description suivante. Destiné à dilater les conduits naturels, urèthre, œsophage, utérus, il est essentiellement fondé sur le principe de la presse hydraulique.

Il se compose de tubes métalliques très malléables recouverts de caoutchouc. Ces tubes peuvent être vissés sur un petit corps de pompe destiné à injecter de l'eau dans leur intérieur et à faire pénétrer celle-ci dans une chambre élastique, parfaitement close, qui se dilate progressivement. *L'eau étant incompressible, est donc l'agent direct de la dilatation.* Une graduation ménagée sur la tige du corps de pompe sert à indiquer le degré de dilatation.

Mode opératoire.

La sonde est introduite dans le canal avec une faible dilatation, de façon à être arrêtée par le point rétréci. A ce moment, on ramène la sonde à son état normal, ce qui permet à la partie dilatatrice de s'engager dans le rétrécissement. Celle-ci étant engagée, on commence la dilatation qui doit se faire graduellement.

N. B. Si l'on se sert du plus petit dilatateur, le mode opératoire

Digitized by Google

est modifié. Un conducteur est introduit dans le canal. Sur ce conducteur est vissé le dilatateur qui s'engage dans le rétrécissement et est arrêté forcément à son niveau par la partie renflée de l'instrument.

Le *Secrétaire*,
LANNELONGUE.

Séance du 4 juin 1879.

Présidence de M. TARNIER.

Le procès-verbal de la précédente séance est lu et adopté.

Correspondance.

La correspondance comprend :

1° L'*Union médicale*, la *Gazette des hôpitaux*, la *Gazette médicale*, le *Progrès médical;*

2° La *Revue scientifique*, la *Tribune médicale*, la *Gazette médicale de Strasbourg*, l'*Abeille médicale*, l'*Union du commerce*, le *Praticien*, la *Revue médicale;*

3° Les *Archives de médecine*, la *Gazette obstétricale*, le *Bulletin de thérapeutique*, le *Recueil d'ophthalmologie*, le *Bulletin médical du Nord*, le *Journal de médecine de l'Ouest*, le *Montpellier médical;*

4° *Centralblatt für chirurgie*, *British medical*, la *Gazette de santé militaire de Madrid*, la *Gazette médicale italienne-lombarde;*

5° L'*Opération césarienne aux Etats-Unis*, par M. Eustache (de Lille), présenté par M. Guéniot;

6° *Traité de la gastro-stomie*, par M. H. Petit (présenté par M. Verneuil);

7° *Leçons de clinique chirurgicale*, professées à l'École libre de Lille, par M. Faucon;

8° Deux exemplaires de la thèse de M. Avejon, intitulée : *Phénomènes consécutifs aux contusions des troncs nerveux du bras;*

9° *De la déviation en dedans du genou*, par M. A. Peyre (présenté par M. Verneuil);

10° Deux exemplaires des *Bulletin et Mémoires de la Société de chirurgie.*

Vote sur la demande faite par M. Houel.

A l'unanimité, c'est-à-dire par 26 voix sur 26 votants, M. Houel est nommé membre honoraire.

Digitized by Google

Quelques propositions sur l'immobilisation et la mobilisation des articulations malades, par M. le professeur Verneuil.

Un principe fondamental de thérapeutique proclame comme condition essentielle de la guérison *le repos de l'organe malade.*

Un principe non moins fondamental de physiologie générale affirme que *l'action de l'organe* est indispensable à sa conservation matérielle et fonctionnelle.

D'où ces propositions embarrassantes et contradictoires :

Que le repos qui guérit la maladie finirait à la longue par annihiler l'organe ;

Que l'action qui fait vivre l'organe l'empêcherait de guérir en cas de maladie ;

Que le repos et l'action sont également utiles, nécessaires même; également nuisibles et funestes aussi.

Transportées sur le terrain du traitement des arthropathies, les propositions susdites rendent la pratique indécise et les indications thérapeutiques très confuses. En effet, tandis que les uns avancent que l'immobilité prolongée d'une articulation peut en altérer la structure jusqu'à y produire l'ankylose, et conséquemment restreignent au temps le plus court cette immobilité; d'autres soutenant que l'immobilisation rigoureuse et persistante est le meilleur moyen curatif des arthrites, la prolongent le plus possible et proscrivent toute tentative de mobilisation artificielle. A la vérité, en face des absolus, se trouvent les éclectiques comme l'était par exemple Bonnet (de Lyon). Cet illustre chirurgien, après avoir renfermé pendant un certain temps les jointures malades dans les bandages inamovibles qui semblaient les enraidir, prenait soin, dès que le moment lui paraissait venu, de les mobiliser artificiellement avec les mains ou les machines pour y ramener la souplesse.

Cette pratique mixte est aujourd'hui presque universellement adoptée; sans doute les chirurgiens immobilisent les membres, parce qu'ils en ont reconnu la nécessité; mais toujours préoccupés des effets réputés si funestes de l'immobilisation prolongée, ils guettent le moment où ils pourront et devront imprimer aux segments du membre des *mouvements destinés à prévenir l'ankylose.*

L'ankylose, en effet, est un épouvantail qui fait pâlir non seulement les gens du monde, malades et parents de malades, mais aussi presque tous les médecins, et par malheur un trop grand nombre encore de chirurgiens de profession.

Depuis longtemps, dans ma pratique et dans mon enseignement,

Digitized by Google

je combats de toutes mes forces cette *ankylophobie* et la *mobilisation préventive* qui en est la conséquence.

Jusqu'à ce jour, je n'ai rien écrit, sur ce point, mais je saisis l'occasion favorable pour porter devant vous mes opinions afin qu'elles soient examinées, discutées, contredites au besoin, jugées en un mot par le plus compétent des jurys.

Ces opinions, sans doute, vous paraîtront paradoxales, mais après explications données et justifications fournies, elles vous compteront, je l'espère, parmi leurs défenseurs.

Laissez-moi vous dire d'abord pourquoi je livre ce combat.

Un enfant atteint d'affection articulaire récente m'est présenté ; j'immobilise la jointure à l'aide d'un bandage inamovible, les douleurs cèdent, le gonflement diminue, tout va bien. Au bout de quelques semaines, le médecin ordinaire me demande quand il faudra ôter l'appareil et commencer à imprimer des mouvements. Je réponds que l'heure n'est pas venue et qu'il faut attendre. Mais le confrère, qu'il soit *ankylophobe*, ou qu'il cède seulement aux obsessions des parents, ôte l'appareil et commence les mouvements, à moins qu'il ne fasse intervenir quelque artiste en massage. Les douleurs rèviennent, le bénéfice obtenu se perd, les lésions se réveillent ou s'aggravent ; alors on me ramène l'enfant sans me dire d'ordinaire ce qui s'est passé ; pour expliquer la suppression de l'appareil, on prétend qu'il s'est cassé ou qu'il blessait la peau en quelque point. Je replace le bandage et la guérison reprend son cours, à moins que la même faute soit commise encore, comme j'en ai vu bien des exemples ; si, instruit de ces désobéissances, je gourmande les coupables, on me répond invariablement *qu'on craignait l'ankylose !*

J'ai constaté une autre variété d'insubordination. Les enfants placés dans une gouttière de Bonnet ou dans un appareil amovo-inamovible, y restent le jour, mais en sont sortis la nuit, précisément au moment où l'immobilisation rigoureuse des jointures malades est plus nécessaire que jamais. Je m'étonne de voir l'affection s'éterniser, s'aggraver même, alors que le traitement rationnel est employé ; mais je m'explique tout lorsque, plus tard, j'apprends la vérité. Certains parents sont tellement rebelles sous ce rapport que pour me garantir contre leur imprudence, j'applique à leurs enfants des bandages inamovibles très épais et très solides, au lieu d'appareils mécaniques élégants ou légers qui suffiraient, mais qu'on peut à volonté ôter et remettre.

Je disais que des praticiens recommandables tombent souvent et de très bonne foi dans l'erreur. Journellement je vois des malades de province, enfants, adolescents ou adultes qui viennent me consulter de guerre lasse, parce qu'une arthopathie souvent peu

Digitized by Google

grave, ne se termine pas et reste au même point depuis plusieurs mois. On me montre les ordonnances; souvent une lettre détaillée m'est écrite par le médecin ordinaire. Tout est correct dans le traitement : vésicatoires volants, compression, badigeonnages iodés, genouillère élastique; bains de vapeur ou de Barèges; traitement interne, repos sinon absolu, au moins relatif, etc.

Une seule chose a manqué, l'immobilisation complète; ou bien on a posé des bandages silicatés ou plâtrés, mais on les a laissés en place 3 ou 4 semaines seulement et on les a rapidement enlevés, *dans la crainte de l'ankylose!*

J'ai vu tout récemment un enfant de 12 ans atteint d'une légère synovite fongueuse du genou; il en était à son *neuvième* appareil inamovible; on le renouvelait tous les 15 jours, mais chaque fois on laissait le genou en liberté, et pendant 48 heures on lui imprimait de légers mouvements, toujours *pour prévenir l'ankylose*. Depuis six mois, l'état de la jambe ne s'était point amélioré, et tout le monde, médecin et parents, en était fort surpris; personne ne soupçonnait le vice radical de ce traitement.

Je viens de citer les cas où l'ankylophobie empêche de guérir en temps convenable les arthropathies aisément guérissables par l'immobilisation suffisamment prolongée. Je pourrais remplir des pages nombreuses d'observations où les mouvements modérés ou violents, en tout cas intempestifs, ont compromis des cures très avancées, remis tout en question et causé enfin de véritables désastres. Ces faits ne sont guère publiés, mais ceux qui voient beaucoup d'arthropathies, savent bien dans quel état déplorable leur viennent ou leur reviennent nombre de malades qui ont passé par les mains des ankylophobes *intéressés à l'être*, c'est-à-dire des rebouteurs avec ou sans diplôme. Il n'est pas un seul d'entre vous qui ne connaisse quelque fait de ce genre.

Et nous-mêmes, nous avons certainement, pour la plupart, quelque méfait semblable sur la conscience. Les affirmations des classiques et de nos maîtres eux-mêmes sont si catégoriques, on accuse si volontiers le chirurgien quand une ankylose se produit, que tous nous avons suivi la fausse route et tourmenté de malheureuses arthropathies qui ne demandaient qu'à guérir seules. Deux fois dans ma pratique j'ai vu se développer ainsi des accidents qui sont allés jusqu'à la mort! L'arthrite qui paraissait bien éteinte s'est rallumée, la suppuration est venue, puis les fistules, puis la fièvre hectique...

Ne pouvant nier l'exactitude des allégations précédentes, les partisans de la mobilisation préventive conviennent, qu'en certains cas, elle peut, comme, du reste, tous les moyens thérapeutiques, même les plus utiles, avoir des inconvénients et des dangers.

Digitized by Google

Mais ils ajoutent, qu'employée avec discernement et prudence, elle est tout à fait innocente, que d'ailleurs elle est indispensable, ayant seule la puissance de prévenir et de détruire les fâcheux effets de l'immobilité, c'est-à-dire les altérations anatomiques graves et la perte irrémédiable des fonctions articulaires; en un mot, pour disculper et justifier l'action qu'ils recommandent, ils blâment et incriminent l'abstention.

Voyons d'abord jusqu'à quel point on peut accuser l'immobilisation prolongée de produire l'ankylose ; après quoi, nous examinerons si la mobilisation préventive garantit réellement contre cette terminaison.

Les faits invoqués contre l'immobilité, sont en vérité peu nombreux et médiocrement concluants; si l'accusation est vraie, on peut s'étonner que les preuves soient si rares.

Pour discuter avec quelque fruit, il faut distinguer au moins entre les articulations saines et les articulations malades, puis, parmi ces dernières, établir encore des catégories. Or, en ce qui touche les jointures saines, j'affirme qu'il n'existe pas dans la science un seul fait prouvant que l'immobilité si prolongée qu'elle soit en ait amené l'ankylose. Cette immobilité produira certainement des modifications anatomiques : diminution dans l'étendue des surfaces de glissement et dans l'épaisseur des couches de cartilage ; réduction de capacité des sacs synoviaux; synovie moins abondante, etc., et des changements fonctionnels : rigidité des membres, limitation des mouvements, etc... Certainement, aussi après que les causes de l'immobilisation seront supprimées, il faudra un certain laps de temps et une certaine quantité d'exercice pour restaurer complètement le jeu articulaire. Mais il n'y a rien là qui puisse être assimilé à l'ankylose. Je comparerais volontiers ces effets de l'immobilisation à ce qui se passe dans les canaux muqueux qui ne sont plus traversés par les produits ingérés ou excrétés; ils ne s'oblitèrent pas, comme le pensait Bichat, mais ils reviennent sur eux-mêmes, se réduisent dans toutes leurs dimensions et tendent à disparaître. Mais que la fonction vienne à se rétablir, et en quelques semaines, au plus, en quelques mois, tout sera remis en son état premier. Quel plus bel exemple à citer que la vessie qui, en cas de fistule vésico-vaginale, est réduite à l'état de poche de petites dimensions et qui, la fistule close, reprend si vite sa capacité antérieure.

Je n'ignore pas qu'on cite partout des autopsies et des expériences sur les animaux ; mais ni les unes ni les autres ne m'ont pleinement convaincu, et si j'en avais le temps, je pourrais les critiquer sans peine. Je montrerais que les lésions variées qu'elles révèlent, ne sont d'abord nullement de nature à conduire à l'an-

Digitized by Google

kylose, puis peuvent être attribuées à d'autres causes que l'immobilité.

Enfin, s'il le fallait, je rappellerais les cas célèbres et suffisamment nombreux dans lesquels une articulation condamnée depuis fort longtemps à un repos absolu n'en a pas moins conservé sa structure et repris rapidement ses fonctions dès qu'ont été supprimés les obstacles mis à ses mouvements.

Ces derniers faits sont au moins aussi nombreux que ceux qu'invoquent les ankylophobes, mais ils sont beaucoup plus démonstratifs, étant plus simples. En effet, de deux choses l'une, ou l'immobilité *seule* suffit pour altérer les articulations, et alors elle doit *toujours* produire ce résultat, ou elle a besoin de rencontrer des prédispositions particulières et un terrain spécialement préparé, auquel cas il convient de chercher si la prédisposition susdite ne jouerait pas le rôle principal dans l'abolition fonctionnelle. C'est à cette dernière opinion que je me rattache.

Donc l'immobilité n'ankylose point les articulations saines, mais il paraît qu'il en est tout autrement pour les articulations malades; nous allons examiner ce point avec la plus grande attention.

Qu'à la suite d'une affection articulaire dans le traitement de laquelle sera intervenue l'immobilisation plus ou moins prolongée on puisse constater une diminution, une suspension, une abolition même des mouvements, la chose n'est pas douteuse; mais pourquoi attribuer cette suppression fonctionnelle à l'immobilité plutôt qu'aux autres causes, et par exemple aux lésions anatomiques dont la jointure est le siège? Pourquoi surtout ne pas distinguer les genres si différents d'immobilisation : celle que réalise la nature avec les muscles, et celle que nous obtenons avec nos appareils; en d'autres termes l'*immobilité active* et l'*immobilité passive;* puis encore l'immobilité dans les mauvaises et dans les bonnes attitudes, et pourquoi incriminer de parti pris des choses aussi peu comparables ?

Voici ce que disent les ankylophobes sur le premier point.

L'inflammation dans les articulations, comme dans les autres cavités séreuses, produit des exsudations plastiques qui, interposées entre les surfaces cartilagineuses et synoviales les agglutinent, les soudent, et arrivent à produire une symphyse articulaire partielle ou totale. Au début, ces exsudations à peine organisées sont molles, friables, faciles à détruire sans le moindre effort; plus tard elles se transforment en tissu fibreux, dense, tenace, dont les faisceaux fortement adhérents entre eux et à leurs attaches, s'opposent à tout déplacement, à tout glissement des surfaces diarthrodiales. L'immobilité laissant s'accomplir sans obstacle cette organisation des tissus pathologiques, n'est sans doute

Digitized by Google

pas la cause directe de la symphyse articulaire, mais elle est pour le moins l'incontestable complice de ce travail.

Dans les arthrites, la synoviale n'est pas seule altérée; d'ordinaire, au début les ligaments sont plus ou moins ramollis ou plutôt relachés; ultérieurement au contraire, quand la guérison s'effectue, ils reprennent leur solidité, malheureusement aux dépens de leur souplesse et de leur extensibilité. Tendus alors comme des cordes rigides entre leurs points d'attache, ils fixent les os dans des attitudes plus ou moins vicieuses, qu'il est plus tard très difficile, sinon impossible, de corriger. L'immobilité est encore responsable, car si on avait mobilisé les os et étendu les ligaments, ceux-ci n'auraient pas subi la rétraction, la condensation et le raccourcissement.

Les cartilages de leur côté peuvent être détruits, et les surfaces osseuses sous-jacentes mises à nu; dans ce cas des bourgeons charnus formés sur les deux os contigus se soudent, se transforment en tissu fibreux à faisceaux courts et résistants, à moins qu'ils ne soient envahis par l'ossification comme s'il s'agissait de la formation du cal d'une fracture. La soudure osseuse étant en pareille occurence à peu près inévitable, il serait au moins désirable d'obtenir une pseudarthrose aussi lâche que possible, ce qui ne saurait avoir lieu si les parties sont maintenues dans une immobilité rigoureuse et prolongée.

Ce n'est point tout encore : la plupart des jointures sont cotoyées par des tendons glissant dans des gaînes synoviales ou séparées des os par des séreuses de glissement. L'inflammation ne restant pas toujours confinée dans les limites de l'articulation, se propage aux séreuses circonvoisines et y produit les adhérences, les soudures des tendons dans leurs gaînes, nouvelle cause d'abolition des mouvements articulaires que l'immobilité favorise encore.

La conclusion de tous ces raisonnements se tire d'elle-même. Si on ne peut combattre la cause directe de l'ankylose au moins doit-on lutter contre les causes adjuvantes et en détruire les effets.

Tous ces arguments sont fort spécieux, j'en conviens; mais ceux qui les formulent semblent avoir oublié ou pour le moins trop négligé deux choses : d'abord l'étiologie et la pathogénie de l'ankylose, puis l'action favorable si bien démontrée du repos absolu dans le traitement des affections articulaires aiguës.

Si nous voulions expérimentalement produire une ankylose, comment nous y prendrions-nous? Evidemment nous chercherions à provoquer dans la jointure une inflammation vive en lacérant la synoviale, en déchirant les ligaments, en contusionnant les surfaces osseuses, en fracturant les épiphyses, en arrachant

Digitized by Google

le périoste, en un mot en engendrant une arthrite aiguë avec suppuration, destruction des cartilages, ostéite, etc. Plus les phénomènes locaux seraient intenses, plus nous aurions chance de désorganiser l'organe articulaire et d'anéantir sa fonction.

Mais après avoir effectué les désordres matériels susdits, nous aviserions-nous par hasard d'appliquer *loco dolenti* les antiphlogistiques et les calmants? Point du tout, car nous risquerions de guérir ces désordres et de voir se rétablir la fonction. Mais au moins irions-nous enfermer la jointure dévastée dans un appareil inamovible soigneusement appliqué? La chose serait logique si en réalité l'immobilisation favorisait l'ankylose; mais comme c'est le contraire qui est vrai, l'expérimentateur ferait beaucoup mieux d'imprimer tous les jours des mouvements à l'articulation blessée pour entretenir l'inflammation et aggraver sans cesse les lésions.

Si nous quittons le laboratoire pour l'hôpital que voyons-nous? sinon les chances de l'ankylose augmenter ou diminuer avec l'intensité ou la faiblesse, avec l'accroissement ou la diminution de l'inflammation, avec le succès ou l'insuccès des efforts que nous faisons pour combattre cette dernière; que voyons-nous encore? Si ce n'est l'action résolutive et antiphlogistique toute puissante de l'immobilisation? Voici une arthrite très aiguë du genou avec tuméfaction, rougeur, chaleur, sensibilité exquise au toucher et plus encore au moindre mouvement. Les muscles péri-articulaires sont contractés, presque contracturés, au moins en état de vigilance extrême. Le patient craint la plus petite secousse et redoute même l'arrivée du sommeil. C'est en vain qu'on a appliqué les sangsues, les vésicatoires, les pommades les plus narcotiques, les épithèmes les plus émollients, rien n'y fait. Le chirurgien arrive, qui place et assujettit exactement le membre dans une gouttière. La scène change comme par miracle; l'inflammation et les souffrances disparaissent comme par enchantement. La marche de la guérison date de ce moment précis.

A la vérité il suffit pour ramener tout le cortége phlegmasique de la moindre imprudence et de la suppression prématurée du repos absolu imposé à la jointure; mais aussi il suffit pour ramener le calme de reproduire aussitôt l'immobilisation.

Tout ceci est certainement incontestable, et cependant c'est en sachant le rôle que le travail phlegmasique joue dans l'étiologie de l'ankylose et en connaissant la toute puissance antiphlogistique de l'immobilité qu'on accuse la seconde de produire la première.

Vit-on jamais pareille contradiction, et que dirait-on d'un médecin qui accuserait la saignée ou les ventouses de produire les adhérences dans la pleurésie et dans la péricardite?

Digitized by Google

Si la théorie nous interdit de croire qu'un agent thérapeutique peut amener une terminaison dont précisément il combat victorieusement les causes, la pratique ne nous autorise pas davantage à accuser l'immobilité d'ankyloser les articulations malades.

Et d'abord cette expression d'articulation malade est bien vague, car les affections articulaires sont nombreuses et trop différentes les unes des autres pour qu'une même cause y puisse toujours engendrer les mêmes effets. C'est une remarque banale sans doute, mais que les ankylophobes, ce me semble, ont négligé de faire.

Passons donc en revue les principaux genres d'arthropathie.

Il en est d'abord un certain nombre que d'un commun accord on pourrait immobiliser pendant des mois et des années sans jamais souder les surfaces articulaires : je veux parler des synovites fongueuses, des hydarthroses chroniques, des tumeurs blanches non osseuses chez les scrofuleux. Chez ces derniers même, l'ostéite, la suppuration articulaire, les fistules périphériqnes, en un mot la désorganisation avancée des tissus ne suffit pas toujours pour oblitérer la cavité articulaire. Ce qui, soit dit en passant, fait le désespoir des chirurgiens qui voudraient bien être en possession, pour les cas de ce genre, d'un moyen sûr d'obtenir cette ankylose redoutée.

Si les arthropathies précédentes, fort communes d'ailleurs, échappent aux chances de l'ankylose, d'autres en nombre à peu près égal, j'en conviens, menacent assurément la fonction articulaire jusqu'à pouvoir l'abolir complètement. De ce nombre sont les arthrites traumatiques et diverses variétés d'arthrites rhumatismales communes ou spéciales.

Toutefois il est permis de constater que cette terminaison est fort rare, eu égard à l'extrême fréquence des arthrites qu'on pourrait appeler *ankylogènes*. — Cette rareté, si grande qu'on peut suivre fort longtemps un service de chirurgie actif sans voir un spécimen du genre, cette rareté, dis-je, prouve que les ankylophobes font beaucoup de bruit pour peu de chose, ou ne comprennent pas l'ankylose comme nous.

L'immobilité est d'autant moins coupable, qu'associée aux antiphlogistiques directs ou indirects elle atténue, jusqu'à le rendre presque innocent, le pronostic des plaies articulaires. Jadis, avec les moyens thérapeutiques si imparfaits qu'on mettait en usage, l'ouverture d'une articulation, quand elle n'entraînait pas la mort du blessé ou le sacrifice du membre, était suivie pour le moins d'une arthrite purulente avec ankylose complète et définitive. Aujourd'hui en pareil cas on place le membre dans une bonne attitude, on l'immobilise rigoureusement, on protège la plaie avec un

Digitized by Google

des pansements antiseptiques; l'inflammation manque ou reste très légère, la solution de continuité se ferme, et lorsque quelques semaines plus tard on lève l'appareil, tout est fini, sauf une légère raideur qui se dissipe en quelques autres semaines par les seuls efforts de la nature.

L'immobilité est aussi apte à prévenir l'inflammation imminente qu'à combattre l'inflammation déclarée, et sous ce rapport elle écarte beaucoup plus qu'elle n'appelle les chances de l'ankylose.

Parmi les blessures articulaires qui conduisent le plus souvent à des ankyloses plus ou moins complètes, il faut compter les fractures articulaires lors même qu'elles restent sous-cutanées; il suffit de rappeler le coude chez les enfants, le genou et le cou-de-pied chez les adultes, mais faut-il en accuser les appareils qu'on emploie pendant la durée de la consolidation?

Les ankylophobes répondent par l'affirmative; ainsi les uns recommandent d'enlever l'appareil de très bonne heure pour imprimer des mouvements à la jointure; les autres imaginent des bandages articulés spéciaux pour arriver au même but.

Ici encore les craintes sont chimériques et les causes mal comprises; les raideurs incurables consécutives aux fractures des épiphyses ont d'autres origines. Tantôt il s'agit de fragments mal réduits faisant saillie dans la cavité articulaire, arrêtant la course physiologique de l'os opposé, ou provoquant à la manière des corps étrangers une assez vive arthrite avec production de brides inter-cartilagineuses et inter-synoviales. Tantôt des ostéophytes périarticulaires jouent le même rôle. Le cal plus ou moins irrégulier envoie des prolongements dans les ligaments, dans les tendons, etc.; en un mot on trouve assez de lésions matérielles évidentes pour ne point en être réduit à invoquer l'hypothétique immobilité. Elle est d'autant plus innocente qu'en l'absence des conditions mécaniques énoncées plus haut, et lorsqu'elle est seule en cause, elle ne compromet nullement la mobilité ultérieure de l'article blessé. Permettez-moi de fournir quelques arguments à l'appui.

Dans les fractures de la rotule, l'articulation est lésée, et l'on prolonge souvent l'immobilisation pendant plusieurs mois; cependant l'ankylose n'a pas lieu. Au coude elle a d'autant moins de chance de se produire que les dégâts sont moins grands et l'arthrite traumatique moins vive; quand il y a fracture comminutive ou déplacement des fragments avec irréductibilité, on a l'habitude de chercher la consolidation dans la flexion à angle droit afin d'avoir une ankylose utile. Mais si les lésions sont minimes, comme en cas de fracture transversale de l'olécrane, on peut placer simplement l'avant-bras dans l'extension pour rapprocher les frag-

Digitized by Google

ments, et l'immobiliser dans cette attitude pendant tout le temps nécessaire, sans se préoccuper d'une ankylose qui n'est pas à craindre. A l'ablation de l'appareil le membre est quelque peu raide et les mouvements de flexion limités; au bout d'un ou deux mois tout est revenu dans l'ordre ou à peu près.

Ces remarques s'appliquent également aux luxations. C'est bien à tort qu'on craint de voir à leur suite se produire l'ankylose; pour ma part je ne l'ai jamais vue, et je ne la conçois qu'avec des complications anatomiques graves du côté des os ou du périoste. C'est pourquoi ici encore je proteste contre la manie qui pousse les praticiens à mobiliser quand même et d'aussi bonne heure que possible les os luxés. Voilà encore une de ces singulières contradictions dont notre art offre tant d'exemples. Lorsqu'un chirurgien est appelé à soigner une entorse sérieuse, il immobilise la jointure et recommande le repos. Il se garde bien, tant que la douleur existe, d'autoriser la marche; et le même chirurgien, 12 ou 15 jours au plus après une luxation de l'épaule ou du coude, fait manœuvrer la jointure quand les ligaments et les muscles périphériques sont à peine cicatrisés et que la cavité articulaire est encore pleine de sang ou de sérosité!

J'ai eu l'occasion d'observer plusieurs luxations de l'épaule à répétition: presque dans tous les cas, les blessés avaient repris trop tôt l'usage du membre, et vraisemblablement n'avaient pas laissé se fermer l'ouverture de la capsule articulaire. L'immobilité, insuffisamment prolongée, est certainement aussi la cause des récidives incessantes de certaines luxations de la rotule en dehors.

Depuis bien longtemps déjà je maintiens les articulations luxées immobiles pendant 2 ou 3 semaines pour le moins, et j'affirme qu'elles reprennent ainsi plus vite et plus complètement leur usage que lorsqu'elles ont été manipulées prématurément. J'ai, plus d'une fois, prolongé beaucoup plus l'immobilisation pour détruire les effets malencontreux de la mobilisation préventive. Je puis en citer un exemple assez récent.

J'ai vu l'année dernière, avec M. le Dr Brouardel, une dame de 50 ans, grasse et rhumatisante, qui avait eu le malheur, dans une chute, de se faire une double luxation scapulo-humérale. La réduction avait été effectuée promptement et avec habileté par un excellent chirurgien de province. Puis on avait immobilisé les deux membres. Comme les articulations avaient été déjà touchées par le rhumatisme, on songea vite à l'ankylose, et, dès le 10e jour, alors pourtant que les deux jointures blessées étaient encore douloureuses, on commença à exécuter la mobilisation préventive. De huit jours en huit jours, on répétait les manœuvres, et d'autant plus qu'à chaque semaine l'étendue des mouvements diminuait en

Digitized by Google

même temps qu'augmentaient les souffrances provoquées par les manipulations. Les choses duraient ainsi depuis plus de 3 mois, lorsque madame X... vint à Paris, désolée de devenir de plus en plus infirme, mais non moins inquiète de souffrir sans cesse.

Je constatai une sensibilité assez vive au toucher dans toute la région articulaire et une contracture telle des muscles périarticulaires qu'à peine si l'humérus pouvait se séparer du tronc de quelques centimètres. J'ordonnai, pour tout traitement, la cessation absolue de toutes les manœuvres, l'immobilisation très rigoureuse des deux jointures, puis, comme topiques, les résolutifs sur le moignon de l'épaule.

Madame X... avait tellement entendu parler de l'ankylose comme inévitable, si elle ne laissait mouvoir ses articulations, qu'elle entendit avec le plus vif étonnement ma prescription et me demanda timidement comment elle pourrait se servir de ses bras quand la double ankylose serait réalisée. Je la rassurai et lui recommandai avec beaucoup de fermeté l'obéissance. Elle se résigna. Au bout de 5 ou 6 semaines, lorsque les douleurs furent bien passées, les bras furent mis en liberté et je permis à la malade de s'en servir. Au bout de 6 mois, madame X..., délivrée de toute douleur, levait les bras assez haut pour se coiffer elle-même. Que de faits semblables je pourrais citer !

Les ankylophobes se préoccupent au plus haut degré de l'état des articulations qui avoisinent les fractures, et dans lesquelles, à les en croire, l'immobilité amènerait des dégâts graves. C'est contre les raideurs qu'on observe en effet, dans ces cas, qu'ils emploient le plus volontiers les manipulations de toute sorte. Maintes fois, j'ai vu des malades atteints de fracture de l'extrémité inférieure du radius, qui souffraient encore deux mois après leur accident, parce qu'au bout de 25 à 30 jours on avait supprimé l'appareil contentif dans la crainte de l'ankylose. Cet appareil replacé, les douleurs cessent et les mouvements finissent par revenir à l'époque ordinaire. J'ai bien vu des fractures anciennes du radius; et jusqu'ici il ne m'a pas été donné de rencontrer une seule ankylose des articulations de la main; toujours à la longue la mobilité se rétablit d'elle-même.

Je n'ignore pas que, chez les personnes âgées, les goutteux et les rhumatisants, les contusions, les fractures, les déplacements articulaires amènent très aisément les lésions de l'arthrite sèche ou aggravent ces lésions, quand elles existent déjà. De là une gêne grande et prolongée dans les mouvements. Mais ici encore l'immobilité est bien innocente. Je dis plus, et j'affirme qu'en aucun cas elle n'est plus utile que dans ceux-là; car c'est précisément avec la mobilisation préventive qu'on augmente singulière-

Digitized by Google

ment les lésions articulaires et qu'on arrive le plus vite à l'incapacité fonctionnelle du membre.

J'arrive enfin au rhumatisme, qui, d'un commun accord, est capable d'engendrer l'ankylose. Je suis, sous ce rapport, de l'avis de tout le monde, mais ici encore je crois nécessaire d'introduire des réserves et des distinctions, car toutes les formes du rhumatisme n'exposent pas également à la perte des mouvements. Rien de plus rare, en effet, que l'ankylose à la suite du rhumatisme articulaire aigu et généralisé des jeunes sujets et des adultes. La forme chronique d'emblée, quand elle porte sur un grand nombre de jointures, est dans le même cas. Elle déforme et déplace les épiphyses, limite les mouvements ou change leur direction, mais n'arrive qu'exceptionnellement et à la longue à les abolir absolument. Encore ce résultat est-il dû beaucoup plus souvent à l'ossification ou à la crétification des ligaments et à la production d'ostéophytes périarticulaires, comme on le voit dans l'arthrite sèche, qu'à l'adhérence ou à la fusion des surfaces diarthrodiales.

En revanche, l'ankylose est sérieusement à craindre dans l'ostéopériostite juxta-épiphysaire des adolescents et dans le rhumatisme mono ou oligo-articulaire; qu'elle attaque d'emblée une seule jointure ou qu'elle s'y fixe après en avoir touché légèrement et abandonné aussitôt plusieurs autres, cette dernière forme laisse souvent après elle des traces indélébiles. Je puis citer, par exemple, l'arthrite mono-articulaire du poignet et surtout la coxalgie rhumatismale. Mais ici encore pas n'est besoin d'accuser l'immobilité; il suffit de se rappeler que l'inflammation acquiert une extrême intensité dans ces arthrites mono-articulaires, ce qui explique la soudure des surfaces.

Quelques variétés de ce rhumatisme m'ont paru surtout redoutables sous le rapport qui nous occupe : je veux parler du rhumatisme blennorrhagique et du rhumatisme des femmes enceintes.

Un de mes élèves, le Dr Tison, a fait en 1877 une thèse recommandable sur ce dernier genre, où est démontrée péremptoirement sa tendance ankylogène. Depuis, j'ai pu confirmer encore l'exactitude de cette assertion, mais j'ai fait aussi une constatation bien curieuse au point de vue spécial qui nous occupe aujourd'hui.

Une jeune femme entra l'an dernier dans mon service pour une arthrite très aiguë du genou droit. Le mal datait de quelques jours; il avait éclaté sans cause, la malade avait toutefois les apparences externes des rhumatisants : peau rose, fine, tissu cellulaire sous-cutané bien doublé de graisse, cheveux blonds abondants, sudation facile avec l'odeur aigrelette, etc. Elle était enceinte de six mois. Redoutant fort, d'après mon expérience, la formation d'une

Digitized by Google

ankylose, je me mis au moins en devoir d'assurer au membre une position utile. En conséquence, je corrigeai la flexion déjà très prononcée de l'articulation, et j'immobilisai rigoureusement cette dernière dans un solide appareil ouaté et silicaté.

Les souffrances ne tardèrent point à se calmer et au bout de 10 à 12 jours il n'en fut plus question.

L'occasion était belle si j'eusse été ankylophobe : j'aurais enlevé l'appareil et institué la mobilisation préventive; je m'en gardai bien, craignant le retour de l'arthrite. Je permis à la malade de se lever et de marcher dans la salle avec des béquilles, puis avec une canne. L'accouchement se fit à terme dans un service voisin et, 15 jours plus tard, la malade rentra dans mes salles. Elle avait encore son appareil; je le fis ôter, comptant bien trouver l'articulation sans mobilité. Quelle fut ma surprise en constatant que les mouvements étaient restés libres et n'avaient guère perdu plus du tiers de leur étendue! Cette limitation, d'ailleurs, disparut peu à peu d'elle-même, et cependant l'appareil inamovible était resté plus de 4 mois en place.

Outre la faute qu'ils commettent, en plaçant sur le même niveau toutes les arthropathies, les ankylophobes ont de plus le tort de confondre les divers genres d'immobilisation articulaire.

Cependant cette immobilisation est tantôt active, spontanée, commandée sinon par la volonté, au moins par l'instinct, et réalisée par les muscles; tantôt, au contraire, imposée, passive, artificielle, effectuée par des agents mécaniques empruntés au monde extérieur. Rien de plus dissemblable que ces deux variétés, caractérisées par l'intervention des muscles dans la première et leur neutralité dans la seconde.

Analysons rapidement ce qui se passe:

La douleur, dans certaines arthropathies, provoque par action réflexe la contraction des muscles périarticulaires dans le but d'immobiliser les os et de supprimer tout mouvement de la jointure malade. Modérée, intermittente, passagère, n'intervenant qu'aux instants où la tendance aux mouvements se manifeste, cette contraction n'a point d'inconvénients sérieux; elle est même favorable à la guérison en prévenant des déplacements capables d'accroître les souffrances et l'inflammation; mais si l'action musculaire, est plus forte, plus prolongée, si elle va jusqu'à la contracture, alors elle devient nuisible, car, non seulement elle occasionne des souffrances souvent plus vives que celles qu'elle avait mission de calmer, mais encore elle engendre des désordres anatomiques graves, portant sur les os et les cartilages par suite des pressions réciproques, circonscrites, continues, imposées aux surfaces diarthrodiales, et aussi sur les ligaments, les capsules, fibreuses et

Digitized by Google

certains muscles périarticulaires par suite de la distension forcée ou de la condensation qu'elle leur fait subir.

Telle est l'immobilisation active.

Toute autre est l'immobilisation passive ou artificielle : avec l'unique secours des moyens mécaniques elle empêche tout mouvement des leviers osseux, calme les douleurs et modère l'inflammation.

En outre, et c'est là son plus grand avantage, se substituant à la contraction musculaire instinctive, qu'elle rend inutile, elle n'entraîne avec elle aucun inconvénient et ne mérite aucun des reproches dont l'intervention des muscles est passible.

L'excellence de l'immobilisation artificielle n'a plus besoin d'être démontrée ; laissez-moi pourtant vous rappeler ce que la nature a de tout temps indiqué aux chirurgiens par l'entremise du patient, qui, atteint d'arthrite du membre supérieur, et peu confiant dans les muscles de ce membre, juge plus prudent de le soutenir avec l'autre main, ou encore du coxalgique dont le pied sain soutient sans relâche le pied malade et lui fournit un support mécanique pour suppléer à l'insuffisance des muscles chargés de l'immobiliser.

Une autre preuve de la supériorité de l'immobilisation artificielle sur l'immobilisation naturelle, réside dans ces cas si communs où la simple application d'un appareil inamovible fait cesser non seulement les douleurs, mais encore la contracture, et ramène en peu de temps des mouvements dans une articulation en apparence ankylosée.

De ce court parallèle ressort nettement la prééminence de l'immobilisation artificielle sur l'immobilisation instinctive, au double point de vue de l'innocuité et de l'efficacité, et cependant les ankylophobes accusent la première de causer des dégats matériels, qui sont à la vérité contemporains de la seconde, mais incontestablement et exclusivement dus à l'action intempestive et désordonnée des muscles. S'ils faisaient la distinction nécessaire, ils seraient les premiers à recommander l'emploi précoce et prolongé de nos appareils contre lesquels ils protestent par leurs paroles et par leurs actes. J'ajoute que s'ils distinguaient également l'immobilisation, dans la mauvaise et dans la bonne attitude, ils nous offriraient une occasion d'être au moins une fois de leur avis, car autant nous préconisons la seconde, autant nous combattons énergiquement la première.

Tout partisan que je suis de l'immobilisation artificielle, je ne fais nulle difficulté de reconnaître qu'à la manière des meilleures choses elle doit avoir une fin : le but de la thérapeutique dans les affections articulaires est, sans parler du salut de la vie et de la

Digitized by Google

conservation du membre, le rétablissement du mouvement; donc un moment vient où on doit supprimer tout ce qui l'empêche, et mettre en usage tout ce qui le favorise.

Reste à savoir quelle voie conduit le plus sûrement à la restauration physiologique.

En général, quand les processus pathologiques sont près de finir, la nature prend à sa charge la restauration susdite, et peu à peu, doucement, sagement, progressivement, la mène à bien. On n'a donc qu'à la laisser faire et à empêcher qu'un fonctionnement prématuré ou trop énergique ne remette tout en question. Cette temporisation n'est pas du goût des ankylophobes, qui lui sont particulièrement hostiles et semblent douter fort de la puissance anaplastique naturelle. Que de fois pourtant celle-ci a fait ses preuves!

Dans le rhumatisme articulaire aigu, à un moment donné, les mouvements sont absolument impossibles, et cependant, quelques jours plus tard ils renaissent. Ainsi disparaissent également les raideurs consécutives aux fractures, aux luxations, aux entorses lors même qu'on n'a pris nul souci de mobiliser les jointures. Maintes fois j'ai vu la mobilité se rétablir d'elle-même à la suite d'arthrites mono-articulaires pourtant assez graves. Il m'est arrivé, à ce propos, ce que tous vous avez dû voir de votre côté. A la suite d'une de ces arthrites, je préconisais vivement les mouvements artificiels, les déclarant indispensables; je faisais même quelques séances, fort pénibles, soit dit en passant; effrayés par la douleur, les patients ne reparaissaient plus. Je les revoyais quelques mois plus tard bien guéris, ayant employé seulement divers moyens populaires fort anodins. Si la nature avec l'aide du temps, n'était pas si puissante, comment pourrait-on croire, comme on le fait dans le vulgaire, à l'efficacité des bains de sang, des bains de tripes et de divers topiques auxquels j'accorde ce grand mérite que, pendant qu'ils en font usage les patients s'abstiennent de faire tourmenter mécaniquement leurs articulations?

L'agent de cette restauration, à peine est-il besoin de le dire, est le système musculaire.

Dès que la douleur a disparu, les muscles reçoivent de la volonté l'ordre de mouvoir à nouveau les leviers osseux; sans doute ils n'y réussissent pas toujours du premier coup, parce qu'ils rencontrent des obstacles plus ou moins résistants : brides intra-articulaires, exsudats péri-articulaires, rigidité des ligaments et capsules, adhérences des tendons dans les gaînes, etc., ou parce qu'ils sont eux-mêmes frappés d'impuissance plus ou moins radicale, conséquence d'altérations histologiques qui diminuent ou anéantissent la contractilité. Toujours est-il qu'ils luttent et qu'à

Digitized by Google

la longue ils triomphent le plus souvent sans recevoir aucun secours du dehors.

Je ne saurais vraiment trop insister sur ce rôle du système musculaire, sur la part que prennent ses altérations dans la lenteur du rétablissement des mouvements et sur son concours indispensable dans la restauration fonctionnelle. Au cas donc où l'art jugerait à propos d'aider la nature dans sa tache anaplastique, c'est bien moins aux lésions articulaires intrinsèques et mécaniques qu'il faudrait s'adresser qu'aux altérations des muscles. A quoi serviraient, en effet, des jointures libres, des surfaces diarthrodiales polies, lubréfiées par la synovie, des liens fibreux souples si les muscles étaient paralysés ou contracturés? Et, en revanche, combien doivent être solides et résistants les obstacles empruntés aux adhérences et aux indurations inflammatoires pour résister à cette action minime, mais mille fois répétée chaque jour, de muscles intacts doués d'une robuste contractilité.

Si je craignais un effet fâcheux de l'immobilité, ce serait à coup sûr l'action qu'elle pourra exercer sur la structure des muscles, car l'expérience démontre que c'est surtout pour eux que le repos est nuisible.

Après avoir justifié de mon mieux l'immobilité des accusations injustes formulées contre elle, je vais soumettre à un examen aussi minutieux la pratique contraire, c'est-à-dire la mobilisation des articulations malades.

J'ai insinué précédemment que les ankylophobes ne comprenaient pas l'ankylose comme nous, qu'ils la voyaient où elle n'est pas, la redoutaient quand elle n'est guère à craindre, et, par suite, employaient contre elle des moyens au moins superflus ; je vais justifier ces assertions.

Tandis que nous considérons l'ankylose comme une terminaison rare des affections articulaires, les ankylophobes la croient certainement commune, puisqu'ils songent à la prévenir dans presque tous les cas. Tandis que cette ankylose est pour nous une difformité ou une infirmité, en tout cas, un état définitif, reliquat de diverses affections antérieures, nos contradicteurs la confondent avec une foule d'états récents, passagers, transitoires qui ont de commun l'atteinte portée à la mobilité articulaire, mais diffèrent essentiellement par le siège, la nature, l'évolution et le pronostic.

Tandis que nous prenons soin de distinguer les causes de l'ankylose en intrinsèques et extrinsèques, suivant qu'elles résident dans l'articulation ou en dehors d'elle, tandis que parmi les affections articulaires elles-mêmes nous distinguons celles qui donnent sou-

Digitized by Google

vent ou rarement et celles qui ne donnent jamais lieu à l'ankylose, et que sur ces notions nous établissons une thérapeutique rationnelle, variée comme les indications à remplir, les ankylophobes opposent invariablement leurs manœuvres à tous les cas, si disparates qu'ils soient.

Après une arthrite aiguë, dès que la douleur est dissipée : mobilisation. — Pendant une arthrite subaiguë, quand les mouvements commencent à perdre de l'amplitude, mobilisation. — Après une fracture, dès que le cal est un peu solide, et que l'appareil est enlevé, mobilisation. — Après une luxation, sans attendre même la cicatrisation de la capsule ou des ligaments, mobilisation. — Après une rupture d'ankylose, et pour prévenir la récidive, mobilisation. — Après une résection du coude ou de l'épaule, mobilisation. C'est une véritable panacée.

Si encore on distinguait les différents genres de mobilisation on pourrait s'entendre sur certains points. En effet, tel qu'il rejette la mobilisation *artificielle* sera le premier à favoriser la mobilisation *naturelle* effectuée par les muscles.

Si la mobilisation artificielle elle-même est souvent contre-indiquée en certains cas, elle peut, et en certains autres elle doit être mise en usage. Tout cela aurait pu être dit explicitement, clairement par ceux dont nous combattons les doctrines.

Puisqu'ils se sont abstenus, établissons donc les divisions nécessaires.

On mobilise artificiellement les articulations malades dans quatre circonstances principales :

1° Pour prévenir l'ankylose;

2° Pour rompre une ankylose confirmée;

3° Pour corriger une attitude articulaire vicieuse;

4° Pour augmenter l'étendue des mouvements dans une articulation non ankylosée.

Comme je dois m'imposer des limites, je serai très bref sur les trois derniers cas.

Lorsqu'il s'agit simplement d'accroître les mouvements qui ont perdu de leur ampleur, je me contente ordinairement de la mobilisation naturelle et de divers moyens thérapeutiques, n'ayant pas grande confiance dans les mouvements imposés. Au contraire, je regarde comme très utile et même nécessaire la correction des attitudes vicieuses dans les cas aigus et subaigus. Grâce à l'immobilisation artificielle qui la suit, la mobilisation même violente n'a point d'inconvénients et prévient même les conséquences fâcheuses des pressions circonscrites et des contractions musculaires.

Lorsque l'inflammation et les douleurs ont disparu, la correction

Digitized by Google

susdite, rapide ou lente, est fort raisonnablement praticable ; c'est alors une opération réparatrice souvent bonne, mais tout à fait facultative.

J'admets également la rupture des ankyloses. Je ne la pratique point, il est vrai, dans l'espérance illusoire d'obtenir à son aide le rétablissement des mouvements normaux, éventualité possible, malheureusement trop rarement réalisée, mais seulement pour corriger une attitude vicieuse définitive, ou, si l'on veut encore, pour métamorphoser une attitude mauvaise, rendant un membre inutile, en une attitude meilleure permettant à ce membre de remplir ses principaux usages. Pour être bien compris, il me suffira de dire que je romps l'ankylose angulaire du genou et rectiligne du coude, et que je respecte l'ankylose rectiligne du genou et angulaire du coude.

Quant à la mobilisation préventive, pratique favorite des ankylophobes, je la rejette sans hésitation comme inutile, impuissante ou nuisible.

Elle est manifestement *inutile* dans les cas où l'ankylose n'a nulle tendance à se produire, superflue aussi lorsque la nature, à l'aide des muscles seuls, rétablit la mobilité suspendue ; inutile encore quand les obstacles : lésions musculaires, exsudats inflammatoires périarticulaires, etc., ne sont pas modifiables par les actions mécaniques.

Elle est *impuissante* chez certains sujets dont les articulations se soudent quoi qu'on fasse ; pour certaines lésions, soit aiguës comme l'ostéite juxta-épiphysaire, les arthrites suppurées avec destruction du cartilage, quelques fractures articulaires avec ossification anormale et déplacement des fragments. Fort employée après la rupture des ankyloses, elle est encore impuissante contre le retour de la soudure osseuse. Même après la résection, elle ne parvient pas sûrement à empêcher la réunion des bouts osseux. Naturellement elle échoue lorsque, mise en usage tardivement, elle trouve les adhérences intra-articulaires trop solides et la résistance des os ou des ligaments invincible. En pareil cas, les ankylophobes accusent le retard dans l'intervention. En agissant plus tôt on aurait aisément surmonté les obstacles, je l'accorde ; mais aurait-on pu les empêcher de se reproduire, voilà ce que je nie.

Il y a d'ailleurs dans l'application de la mobilisation préventive une question d'opportunité assurément fort délicate. Nul ne conteste que le moyen ne soit parfois périlleux; aussi recommande-t-on de l'employer fort doucement et seulement alors qu'il ne présente plus de danger. Il en serait ainsi quand la douleur a disparu et que l'inflammation s'est dissipée; mais à cette époque, les brides, les adhérences, en un mot, les entraves au mouvement

Digitized by Google

sont en voie de disparition spontanée, ou cèderont à la mobilisation naturelle, ou seront si solides qu'il faudra pour la surmonter non plus des actes modérés, mais l'emploi d'une force considérable.

D'où cette alternative d'une action précoce qui serait dangereuse, ou d'une action tardive qui serait impuissante; d'une action forte qui pourrait ramener les accidents, ou d'une action faible qui serait illusoire.

Enfin la mobilisation artificielle peut être *nuisible*, dangereuse même. Je l'ai déjà dit au début, je n'y insiste pas; mais je prie mes collègues de rechercher dans leur mémoire les faits qui justifient mes craintes et mes reproches. Le moindre de ceux que j'adresse aux manœuvres en question est d'éterniser certaines arthropathies et de favoriser précisément les raideurs et ces impotences des membres que les ankylophobes ont la prétention d'éviter.

Il est probable qu'on cherchera à justifier la pratique que je condamne, en citant des autorités respectables et en exhibant des observations. J'en serais d'autant moins surpris, qu'à une époque j'ai cru à la mobilisation préventive. Je l'employais après certaines arthrites; les mouvements revenaient et j'en faisais l'honneur à mon intervention sans m'apercevoir que ce mérite appartenait à la nature.

La guérison avait été obtenue non point à cause, mais en dépit de la mobilisation artificielle. Les méprises de ce genre ne sont pas très rares en thérapeutique.

On rappellera Malgaigne, Bonnet et ses disciples; à quoi je répondrai qu'à Lyon même on est bien revenu sur les idées du maître, et sur la prétention de reconstituer des articulations par les mouvements passifs. On voit encore à la vérité fonctionner dans les salles de l'Hôtel-Dieu les nombreuses machines mobilisatrices imaginées par l'illustre auteur du *Traité des maladies articulaires;* mais on les fait agir avec prudence, douceur et lenteur, sans cette fougue et cette force que j'ai vu de mes yeux Bonnet lui-même déployer à Paris.

On confie aux malades eux-mêmes le maniement de ces engins, garantie sûre contre l'emploi d'une violence capable de ramener la douleur et l'inflammation. A ceux qui croiraient encore les chirurgiens de Lyon enthousiastes comme autrefois, je conseille la lecture du dernier travail de M. Ollier sur la résection du coude dans les cas d'ankylose (in *Revue mensuelle de médecine et de chirurgie*, 1878, p. 401-896). On verra en maints passages ce que notre éminent collègue pense de la mobilisation artificielle préventive.

Depuis de longues années, un autre chirurgien lyonnais fort

Digitized by Google

distingué, M. Desgranges, notre collègue aussi, s'est élevé contre la mobilisation forcée des jointures dans les arthrites.

En ce qui concerne les observations, j'engage ceux qui les fourniraient à ne pas trop se hâter de les publier. La mobilisation artificielle, en effet, donne souvent des résultats favorables, mais qui ne se maintiennent pas. Je prendrai presque au hasard dans mon ancienne pratique un cas qui m'a beaucoup instruit.

Il s'agissait d'un employé de chemin de fer, âgé de 33 ans, robuste et bien portant, qui avait eu une fracture comminutive du coude droit. La consolidation avait été obtenue à angle obtus malheureusement. Cet homme, qui avait quelques ressources et voulait à tout prix guérir, vint s'installer à Paris dans une maison de santé pour recevoir les soins nécessaires.

L'articulation, tout à fait indolente, était le siège d'un mobilité obscure. Je fis à l'aide du chloroforme, mais sans succès, une tentative de rupture de l'ankylose. Je fis alors construire une machine analogue à celle dont on se sert pour redresser progressivement l'ankylose du genou, et à son aide je parvins à mobiliser la jointure. Pour accélérer les progrès, je fis, à quelques semaines d'intervalle, quatre séances de chloroformisation pour rompre les brides, tantôt dans le sens de la flexion, tantôt dans celui de l'extension. Dans l'intervalle on ouvrait et on fermait de quelques degrés l'angle formé par les pièces brachiale et anti-brachiale de l'appareil.

Le malade était héroïque et supportait sans se plaindre l'action du redresseur ; d'ailleurs il était encouragé par une sensible amélioration ; au bout de 6 mois, l'avant-bras se fléchissait au delà de l'angle droit et la main parvenait à toucher la bouche. A cette époque le patient me demanda à retourner dans son pays pour arranger quelques affaires, promettant bien de poursuivre sa cure. Mais il arriva, paraît-il, malheur à l'appareil qui cessa de fonctionner et fut retiré.

Trois mois plus tard, X... revint me trouver, ayant perdu à peu près tout le bénéfice obtenu. Comme il s'accusait de négligence et que je partageais son opinion, nous recommençâmes à mobiliser la jointure à outrance.

Un beau jour, un gonflement douloureux survint au côté interne et antérieur de l'articulation ; il fallut non seulement arrêter les manœuvres, mais encore supprimer l'appareil pour appliquer les émollients et les narcotiques. Un petit abcès se forma, qu'il fallut ouvrir et qui resta longtemps fistuleux. A plusieurs reprises on essaya encore de replacer la machine, mais à la moindre violence le coude devenait douloureux, et je fus obligé de défendre au mal-

Digitized by Google

heureux garçon des essais qui auraient pu compromettre le salut du membre.

Nous dûmes abandonner la partie. X..., après avoir été en traitement plus d'une année, avoir dépensé presque toutes ses économies, et souffert de longs jours, en était exactement au point où je l'avais vu la première fois, et pourtant son observation, au 6e mois, était fort en faveur de la mobilisation artificielle.

De ce long plaidoyer ressort à mes yeux que l'immobilisation artificielle d'une part, et la mobilisation naturelle de l'autre, constituent les deux agents principaux de la thérapeutique articulaire : l'une chargée de combattre les lésions anatomiques de l'affection, l'autre destinée à rétablir l'action physiologique compromise. Néanmoins, rien n'empêche d'associer à la première différents moyens utiles et de favoriser la mise en train de la seconde.

Il est facile, en effet, en modifiant les appareils d'immobilisation, d'employer conjointement la compression, la révulsion cutanée, la balnéation, le massage résolutif, et jusqu'à l'extension continue, si fort en vogue à l'étranger.

D'autre part, si on se rappelle avec quelle surprenante rapidité certains muscles péri-articulaires se paralysent, s'atrophient, se stéatosent ou se sclérosent, et si on se défie un peu de la nature qui pourrait bien faillir à la conservation ou à la réparation de la contractilité, on fera sagement d'exciter la fibre musculaire pour le présent si on veut aussitôt mobiliser la jointure, ou pour l'avenir si on ne juge pas le moment venu de laisser les membres en liberté.

Maintes fois, tout en maintenant les membres dans l'immobilité, et à la faveur d'appareils fendus, fenêtrés ou amovo-inamovibles, j'ai électrisé des muscles dont la structure et la fonction me semblaient en péril, et je m'en suis bien trouvé. Si j'avais, en effet, attendu trop longtemps, j'aurais eu des articulations mobilisables, sans doute, mais dépourvues d'agents de mobilisation. L'électrisation entretient ici les muscles de façon à ce qu'ils puissent servir à un moment donné et à première réquisition.

Vous savez que notre collègue, M. Le Fort, fait également grand usage des courants électriques dans le traitement des arthropathiés.

Mais je prévois une dernière objection des ankylophobes. Comment, me diront-ils, vous avez sous les yeux une de ces arthrites que vous croyez d'avance devoir fatalement se terminer par ankylose, et vous restez là spectateur impassible, et vous laissez se former sans opposition les brides, les adhérences, les ossifications périphériques et tout ce processus qui aboutit à l'atrophie des

Digitized by Google

muscles, à l'arrêt de développement des membres, à la perte des mouvements, à la création, enfin, de difformités ou d'infirmités, et vous opposez à tout cela votre éternelle et uniforme immobilité, puisqu'il n'est plus même ici question du rétablissement fonctionnel par les muscles. Nous, au moins, nous tentons quelque chose. Nous échouons d'ordinaire, mais nous pourrions aussi réussir, et puisque votre traitement ne parvient pas à conjurer l'ankylose, laissez-nous appliquer le nôtre.

Voici ce qu'on peut répondre.

D'abord l'ankylose peut faire défaut dans des cas où cependant elle est fort probable. La suppuration des cavités articulaires elle-même n'y conduit pas fatalement comme on en peut citer des exemples. Rien ne prouve que, dans ces cas douteux, l'immobilisation ne soit pas un moyen prophylactique aussi sûr que la mobilisation artificielle. Le fait d'arthrite de la femme enceinte, que j'ai cité plus haut, me permet de risquer cette hypothèse.

Rien ne prouve que le défaut ou l'insuffisance de l'immobilisation ne conduise pas précisément à l'ankylose en entretenant un travail inflammatoire subaigu incessant. Dans les arthrites graves comme celles qui peuvent se terminer par l'ankylose, le rétablissement des mouvements n'est pas le seul objectif; il ne doit pas être même le premier. Il faut d'abord songer à conserver le membre plus ou moins compromis. Le défaut d'immobilisation, avant les travaux de Bonnet, menait tout droit en maintes circonstances à l'amputation. La mobilisation artificielle prématurée intempestive, peut en faire tout autant, car il ne faut point oublier qu'elle est parfois périlleuse. Jamais, à ma connaissance, l'immobilisation, tant prolongée qu'elle soit, ne conduit à pareille nécessité; c'est donc un moyen essentiellement conservateur.

J'accorde qu'elle n'empêche pas l'ankylose de se produire. On a, en ce cas, un résultat, dont il faut souvent se contenter : la substitution d'une infirmité à une affection grave. Cette infirmité, d'ailleurs, peut être réduite à son minimum d'inconvénients par la mobilisation que nous avons recommandée très instamment et qui consiste à rectifier les attitudes vicieuses. On marche médiocrement, mais on marche, avec une ankylose rectiligne du genou, et l'on tire un assez bon parti d'un coude soudé à angle droit.

Pour peu que mes contradicteurs y puissent trouver de l'intérêt, voici, en quelques mots, le résumé de ma conduite dans les cas graves.

Le plus tôt possible, j'immobilise la jointure dans une bonne attitude, ou je l'y place au préalable avec l'aide de l'anesthésie. Puis, j'attends sans rien faire ou en utilisant les moyens adjuvants dont j'ai donné tout à l'heure la liste.

Digitized by Google

Au bout d'un certain nombre de semaines ou de mois, j'examine l'état des choses. Si l'ankylose n'est pas complète, et s'il n'y a que limitation, diminution des mouvements, je favorise la restauration fonctionnelle.

S'il y a ankylose, j'engage le malade à l'accepter, le membre étant encore utile. Dans quelques cas, si je suppose des obstacles légers, une ostéophyte, des brides peu nombreuses, si le malade est jeune et bien portant, s'il demande avec instance une tentative de restauration complète, je lui cède parfois, sans d'ailleurs lui rien promettre. Le chloroforme administré, j'essaie avec ma seule force musculaire de triompher des résistances. Si j'y parviens, c'est qu'elles n'étaient pas très fortes, et je conçois quelque espoir de succès. Je réimmobilise la jointure libérée dans la bonne attitude, et j'attends de nouveau. Dès que l'inflammation est dissipée, je mets le membre en liberté beaucoup plus tôt que s'il s'agissait de la première arthrite spontanée. Si les brides se sont reproduites en nombre et en force de façon à fixer solidement les os, je ne fais plus rien. Si, au contraire, les mouvements ont repris d'eux-mêmes une certaine ampleur, je poursuis le progrès par la thérapeutique externe et la mobilisation naturelle.

Du reste, le dernier mot n'est pas dit sur le traitement préventif de l'ankylose. Aujourd'hui, je rejette absolument celui des ankylophobes, que j'accuse d'être irrationnel, et je lui préfère une thérapeutique qui, en combattant surtout le travail phlegmasique, neutralise sans contredit la cause la plus puissante de l'ankylogénèse; mais, demain, on fera mieux peut-être. Il me paraît déjà qu'en certains cas, l'extension continue maniée à temps, dans une certaine mesure et pour certaines articulations, celle du genou entre autres, constitue un préventif sérieux, direct et indirect, de la symphyse articulaire.

Il est certain qu'après les résections, il y a tantôt ankylose, tantôt persistance des mouvements. Dès lors, qui empêche de rechercher et de reproduire, quand on le jugera nécessaire, les conditions de l'une ou de l'autre de ces terminaisons ?

Et puisque le mot de résection est prononcé, qui sait si quelque jour, en présence surtout de la bénignité toujours croissante des entreprises chirurgicales, les plus timorés d'entre nous n'iront pas jusqu'à la résection préventive de l'ankylose, telle qu'on la pratique déjà à l'étranger pour l'épaule et le coude, et telle que la recommande pour cette dernière jointure notre savant collègue, M. Ollier, à la fois si compétent et si prudent en la matière.

Dans le présent discours, j'ai battu en brèche d'anciennes pratiques, mais je n'ai nullement fermé la porte aux innovations futures

Digitized by Google

pourvu qu'elles soient rationnelles et suffisamment dépourvues de dangers.

Conclusions.

L'immobilité prolongée modifie incontestablement les articulations saines, mais ne porte d'atteinte profonde ni à la forme, ni à la structure de leurs parties constituantes, ni par conséquent à leur fonctionnement ultérieur.

Il n'existe pas dans la science un exemple authentique d'ankylose produite dans une articulation saine par le seul fait de l'immobilité. Les cas invoqués jusqu'ici, sont passibles d'une toute autre interprétation. En revanche, on connaît de nombreux exemples d'articulations condamnées à une longue immobilité et ayant conservé néanmoins leur intégrité anatomique et physiologique.

Les maladies articulaires ont souvent comme conséquence la diminution, la suspension ou l'abolition des mouvements. Cette suppression fonctionnelle est temporaire ou définitive; dans ce dernier cas, l'ankylose a des causes multiples intrinsèques et extrinsèques qui suffisent amplement à en donner l'explication, sans qu'il soit nécessaire d'invoquer l'immobilité.

L'inflammation occupe certainement le premier rang parmi ces causes; or, comme il est absolument démontré que l'immobilisation est un moyen antiphlogistique de premier ordre, il est illogique de penser qu'elle produit précisément des effets dont elle combat si efficacement les causes.

Si, dans certains cas, l'immobilisation contribue à produire l'ankylose, ce n'est pas celle que le chirurgien met en œuvre au moyen des appareils, mais celle qui est due à la contracture des muscles périarticulaires. Autant cette dernière, que j'appellerai *active*, favorise et même provoque les désordres articulaires, autant la première, qui est *passive*, est puissante contre ces désordres. Il y a donc une distinction capitale à faire entre les deux espèces d'immobilisation.

L'ankylose, d'ailleurs, loin de se produire dans toutes les affections articulaires, n'en constitue certainement qu'une rare terminaison; exceptionnelle dans les arthropathies strumeuses, un peu plus fréquente dans les synovites rhumatismales mono-articulaires, elle est surtout à craindre dans les arthrites suppurées et traumatiques, mais aucune variété n'y donne fatalement naissance.

La crainte fort exagérée, donc, de l'ankylose a fait commettre aux praticiens deux fautes graves : la suppression trop prompte de l'immobilisation passive et la reprise prématurée des mouvements articulaires.

Digitized by Google

La mobilisation consécutive aux arthropathies est de deux sortes : *artificielle* ou mécanique, exécutée à l'aide de manœuvres diverses et d'appareils variés, ou bien *naturelle*, physiologique, ayant pour agents les muscles excités par la volonté ou tout autre moyen.

La première, que les ankylophobes emploient presque exclusivement, est admissible quand il s'agit de rectifier les attitudes vicieuses des membres et de traiter les ankyloses confirmées; mais elle doit être rejetée comme inutile, impuissante ou dangereuse, lorsqu'on veut la faire servir à prévenir l'ankylose.

La seconde, au contraire, est d'une extrême utilité quand elle intervient en temps opportun; avec le temps, elle arrive à restaurer d'une manière remarquable les fonctions articulaires.

Je terminerai en disant que l'*immobilisation artificielle* d'une part et la *mobilisation naturelle* de l'autre sont les deux agents principaux de la thérapeutique des arthropathies : l'une combattant les lésions anatomiques, l'autre assurant la restauration physiologique. On peut aider la première par différents moyens adjuvants, topiques, pharmaceutiques et hygiéniques; on favorise la seconde par l'électrisation des muscles périarticulaires pratiquée même pendant la période d'immobilité, pour prévenir leur dégénérescence.

Combattre l'inflammation est la meilleure manière de prévenir l'ankylose; en fait de moyens chirurgicaux proprement dits, je ne connais guère que l'extension continue et, dans des cas extrêmes, la résection préventive.

Sur la suture élastique.

Par M. A. Dubreuil, de Montpellier, membre titulaire.

Je désire appeler un instant l'attention de la Société de chirurgie sur un procédé de suture qui m'a rendu et me rend tous les jours de grands services.

J'ai vu employer ce procédé à la Clinique, il y a 15 ou 20 ans, pour un malade atteint d'un anus contre nature, ou mieux, d'une fistule stercorale.

Nélaton était alors remplacé par M. Houel, et je ne sais lequel des deux avait imaginé ce petit appareil. Je ne l'ai pas vu employer depuis, je n'en ai lu la description nulle part, et ma communication a pour but de tirer de l'oubli un procédé ou, si l'on aime mieux, un procédoncule qui peut être fort utile, soit que l'on cherche à obtenir la réunion immédiate, soit que l'on veuille tout simplement diminuer l'étendue d'une plaie qui suppure.

Voici en quoi consiste ce procédé.

Digitized by Google

On se sert de bandelettes de toile larges de 4 centimètres environ et d'une longueur égale à celle de la plaie. Un ourlet d'un demi-centimètre est pratiqué sur l'un des bords, et à 1 centimètre du bord libre de l'ourlet sont fixées des agrafes éloignées les unes des autres d'une distance qui varie de 1 à 2 centimètres. Ces agrafes sont tout simplement celles dont les femmes usent pour leurs robes; il est bon d'en ouvrir un peu plus le crochet.

Les bandelettes de toile fortement enduites de collodion non riciné, sont appliquées sur la peau bien essuyée, parallèlement à la plaie et à une distance de cette dernière, qui varie suivant les cas.

Il doit y avoir une bandelette pour chaque lèvre de la plaie.

On favorise la dessiccation et la fixation des bandelettes en soufflant dessus avec un soufflet pour faire évaporer l'éther. Quand on est bien assuré que le linge est devenu solidement adhérent à la peau, ce qui arrive au bout de quelques minutes, on passe dans l'agrafe extrême d'une des bandelettes l'extrémité d'un fil de caoutchouc terminé par une anse fermée. Le fil élastique ainsi fixé, on le conduit dans la concavité de l'agrafe correspondante sur la bandelette opposée, puis on revient à la seconde agrafe de la bandelette initiale; de là on conduit le fil sur la seconde agrafe de la deuxième bandelette, et on continue ainsi jusqu'à ce que le lien élastique ait été engagé dans la concavité de toutes les agrafes. On peut, si on le juge convenable, lui faire parcourir le même chemin en sens inverse une ou plusieurs fois, et on l'arrête enfin en l'attachant avec un fil ordinaire.

Cette suture élastique ne m'a jamais paru déterminer d'accident, sauf une très légère inflammation et quelques phlyctènes chez les personnes à peau très irritable, inflammation et phlyctènes qui sont le fait du collodion.

J'ai employé la suture élastique absolument seule dans le but de réunir immédiatement une perte de substance en V comprenant toute l'épaisseur de la lèvre inférieure dont une partie avait dû être enlevée pour un cancroïde. La réunion a été parfaite.

Je m'en suis servi conjointement avec la suture entortillée, afin d'aider l'action de cette dernière, à la suite d'opérations assez compliquées de cheiloplastie, et je m'en suis toujours bien trouvé.

J'ai recours, d'une manière générale, à la suture élastique toutes les fois que je veux rapprocher plus ou moins les bords d'une plaie. Je donnerai une idée de sa puissance par les chiffres suivants : le 8 mai, j'enlevai le sein d'une malade, et la plaie, à peu près elliptique, résultant de cette opération, avait un petit axe vertical de 10 centimètres. L'application de la suture élastique réduisit, séance tenante, la longueur de cet axe de 5 centimètres,

Digitized by Google

c'est-à-dire de moitié; le lendemain, la longueur était de 4 centimètres 1/2, le surlendemain de 4 et le jour suivant de 3.

En somme, c'est là, je le crois fermement, un moyen digne de fixer l'attention des chirurgiens.

Discussion sur l'ostéomyélite.

M. Lannelongue. Dans la dernière séance, notre collègue, M. Berger, terminant la discussion sur les abcès sous-périostiques, a rappelé une de mes statistiques dans laquelle j'avais établi que, sur 100 observations relevées par moi, je n'avais trouvé que 4 exemples de terminaison heureuse sans nécrose. J'avais indiqué les sources où j'avais puisé les éléments de cette statistique, et, parmi les mémoires publiés, celui de M. Chassaignac sur les abcès sous-périostiques avait été le premier consulté. Je n'ai donc pas pu dissimuler ma surprise en entendant notre collègue nous dire que, dans ce même mémoire, un travail de recensement lui avait permis de relever 7 cas de guérison sans nécrose; j'ai dû alors rechercher l'erreur que j'avais pu commettre, et je viens vous soumettre le résultat de ces recherches dans une très courte analyse. Ce mémoire renferme 23 observations, et les 7 observations invoquées par notre collègue, les seules en effet à citer à ce sujet, portent les nos 141, 142, 150, 153, 154, 156, 159, dans son traité de la suppuration.

Dans l'observation 153, il est dit textuellement : « Plusieurs petites esquilles furent extraites » avant la guérison définitive; dans celle 156, le malade a quitté l'hôpital avant d'être guéri, il avait encore des fistules, et, d'après ce qui précède, avant sa sortie, il était en mauvais état.

Sur les 5 autres malades, 2 sont des adultes et âgés de 36 et 35 ans, le 154 et le 159. J'ai laissé dans mon travail à dessein ces faits de côté, et je l'ai fait remarquer; l'un d'eux, d'ailleurs, le 154, avait eu un ostéomyélite de l'enfance et la poussée qu'il a eue à 36 ans n'était qu'une rechute; mais Chassaignac n'avait pas compris le lien qui rattachait ces deux états.

A l'égard des 3 derniers faits, l'un, le 142, a passé plus d'un an à l'hôpital. Pendant ce séjour, Giraldès a senti des esquilles mobiles dans l'os atteint, et Chassaignac, plus tard, parle d'un séquestre libre en partie et en partie recouvert par un os de nouvelle formation.

Enfin, le no 141 a quitté l'hôpital après 9 mois de séjour; les fistules venaient de se fermer, mais le tibia restait volumineux, hypérostosé. Quant au no 150, c'est un enfant de 11 mois, qui venait à la consultation; il est dit que les fistules guérirent sans qu'il y ait eu issue de la moindre parcelle osseuse appréciable.

Digitized by Google

Malgré ce qu'ils offrent encore d'incomplet, au point de vue d'une observation rigoureuse et prolongée, ces deux derniers exemples sont en réalité les seuls où il n'y ait pas eu de nécrose. Chassaignac, d'ailleurs, ainsi que l'a reconnu M. Berger dans son premier discours (p. 365), est formel sur ce point : que dans l'abcès sous-périostique aigu, il y a toujours nécrose plus ou moins superficielle de l'os.

M. Berger. M. Chassaignac, en effet, cherchait à établir une distinction, peut-être subtile, entre les cas où la guérison était précédée d'élimination de petites esquilles et ceux où elle suivait une élimination insensible des parties superficielles de l'os. Il accordait en plus une influence considérable au traitement par le décapage des séquestres, à l'aide d'injections acidulées qui avaient la propriété de favoriser la disparition des séquestres. Mais il ressort de l'examen des observations qui vient d'être fait, que lorsqu'il y a eu élimination d'esquilles, ce sont de petits fragments osseux sans importance qui ont été évacués.

Note sur une forme non décrite du charbon chez l'homme.

Par le Dr Millet (de Nanteuil, Oise).

Rapport par M. Nicaise.

Messieurs,

Au nom d'une commission composée de MM. Verneuil, Le Dentu et Nicaise, j'ai l'honneur de vous rendre compte d'un travail de M. le Dr Millet, ancien interne des hôpitaux, sur une *forme non décrite du charbon chez l'homme.*

Cette affection a été observée exclusivement aux doigts et presque toujours à leur face dorsale; elle se présente sous la forme d'une élevure d'un bleu noirâtre, circulaire ou ovalaire, occupant une surface assez grande ; dans un cas, elle recouvrait deux phalanges de l'index.

Elle fait une saillie de plusieurs millimètres, au-dessus des parties voisines; saillie plus marquée généralement à la circonférence où elle atteint 3 ou 4 millimètres que dans la partie centrale. Mais cette forme ombiliquée n'est pas constante; dans 2 cas, l'élevure était acuminée.

La saillie est formée par un tissu mou, rouge-brun, qui laisse écouler, lorsqu'on l'incise, quelques gouttes de sérosité noirâtre; jamais M. Millet n'a rencontré de pus.

Quelquefois, autour de l'élevure, il existe un étroit anneau rouge foncé, mais il manque généralement; il n'y a pas non plus de vésicules comme dans la pustule maligne.

Digitized by Google

La tumeur est indolente. Généralement, il y a peu ou pas de gonflement autour d'elle. Une fois M. Millet observa une lymphangite qui formait, le long du bras, un cordon douloureux, saillant et d'une teinte rouge foncé; les ganglions épitrochléens et axillaires peuvent être atteints.

J'ai dit déjà que cette lésion n'avait été observée qu'aux doigts. M. Millet, qui habite une contrée où le charbon est endémique, l'a rencontrée 16 fois en 12 ans, contre 55 pustules malignes et 2 œdèmes charbonneux.

14 fois, elle siégeait sur la face dorsale des doigts, 2 fois sur les faces latérales; dans 3 cas, la lésion était multiple et occupait 2 ou 3 doigts.

Dans 13 cas, on a pu remonter à l'origine du mal, qui se montrait chez des personnes que leur profession mettait en rapport avec des animaux *malades du sang,* chez des bergers, des bouchers, des équarrisseurs, des domestiques de ferme, etc. L'inoculation a eu lieu généralement par une coupure, une écorchure, une piqûre d'os, etc.

M. Millet n'a pas eu l'occasion d'observer la maladie au début; d'après les renseignements qui lui ont été fournis, il y aurait eu, dans chaque cas, une période d'incubation qui a été constamment de plusieurs jours, mais sur laquelle on manque de données précises; puis il surviendrait une petite tache rose, accompagnée d'une vive cuisson, et 24 heures après commencerait à se développer la papule. Cette lésion a toujours guéri par une seule cautérisation à la pâte de Vienne, après incision et excision.

A quelle affection M. Millet a-t-il eu affaire?

Il ne s'agit pas là d'une inflammation simple, ni de furoncles, ni de panaris anthracoïdes; jamais on n'a observé de pus.

On ne peut dire qu'il y a eu seulement inoculation de matières septiques sans virus charbonneux; dans presque tous les cas, on a pu remonter à l'origine du mal et reconnaître que l'inoculation s'était faite soit en tuant des animaux malades du charbon ou en les écorchant quelques heures après leur mort et avant toute putréfaction. En outre, l'affection a été observée en toutes saisons.

Les symptômes ne sont pas non plus ceux qui suivent l'inoculation des matières septiques.

Il semble donc qu'il faille admettre l'existence d'une affection déterminée par l'inoculation de matières charbonneuses.

Cependant ce n'est là ni l'œdème malin, ni la pustule maligne.

Cette affection a une marche lente; les malades ont été observés plusieurs jours après le début de la papule, l'un 10 jours après. Jamais on n'a constaté de symptômes d'intoxication générale. Celle-ci se développerait-elle si on attendait? M. Millet a toujours

Digitized by Google

cru devoir, et cela avec raison, agir énergiquement dès le premier jour où il vit les malades.

Dans un cas, la guérison eut lieu spontanément. L'inflammation se montra trois jours après le début du mal, s'accompagna de fièvre et de gonflement du doigt, une eschare se forma au niveau de la papule et ne tarda pas à être éliminée.

Les auteurs qui ont observé un grand nombre d'affections charbonneuses admettent que la pustule maligne peut se présenter avec les caractères physiques les plus différents; ils admettent aussi que son pronostic est très variable : tantôt grave, pouvant amener la mort du 6e au 9e jour; d'autres fois ayant une marche lente, sans réaction générale, et guérissant spontanément ou par un traitement insignifiant.

Ces variétés dans les caractères physiques et la marche de la maladie ont conduit certains auteurs à décrire, à côté de la pustule maligne, certaines lésions, telles que la pustule maligne sans bactéridies et la pustule maligne pseudo-charbonneuse.

Dans la pustule maligne sans bactéridies admise par Maunoury, Salmon, Toussaint, le pronostic est favorable, la guérison est facile et a été obtenue, par exemple, par des injections hypodermiques de solution phéniquée à 2 0/0. Toussaint a fait sans résultat des inoculations sur des lapins.

Les pustules malignes pseudo-charbonneuses, décrites par Raimbert, seraient dues à l'inoculation de matières animales altérées, septiques, mais dont la nature charbonneuse n'est pas démontrée. La clavelée, d'après ce même auteur, pourrait donner lieu à ces fausses pustules malignes. Celles-ci seraient fréquentes et formeraient peut-être le plus grand nombre des pustules malignes. D'après Raimbert, la recherche des bactéridies devrait trancher la question entre la pustule charbonneuse et la pustule pseudo-charbonneuse.

Enfin, certains auteurs admettent encore que la pustule maligne revêt des formes différentes, selon la constitution anatomique des tissus où elle prend naissance et des régions où elle se montre.

Raimbert admet une forme et un pronostic différents, selon que le virus charbonneux pénètre seulement dans la couche épithéliale, ou qu'il est introduit dans le réseau vasculaire de la peau ou dans le tissu cellulaire.

Enaux, Chaussier, Guipon admettent que, dans certaines régions, comme au nez, au menton, au front, les effets du virus sont plus restreints et plus faciles à combattre.

Les observations de M. Millet rentrent-elles dans une de ces nombreuses variétés?

Nous pouvons dire que les malades n'ont pas été inoculés avec

Digitized by Google

le virus de la clavelée, maladie voisine de la petite vérole, que M. Millet, très compétent sur les affections charbonneuses, n'aurait pas confondue avec la maladie du sang.

Mais nous ferons remarquer que la lésion observée siégeait presque exclusivement à la face dorsale des doigts, dont les tissus présentent une certaine densité, comme au front, au menton; régions où, d'après Enaux et Chaussier, on observerait plus souvent les pustules malignes bénignes.

M. Millet, qui a bien discuté ses observations, est disposé à croire que les caractères particuliers de la lésion charbonneuse qu'il a observés tiennent à la constitution anatomique des tissus des doigts et il pense alors que la pustule maligne des doigts aurait un aspect différent et un pronostic plus bénin que celle d'autres régions.

La pustule maligne des doigts est assez rare, mais moins cependant que ne le croit M. Millet. Guipon en a relevé 8 cas sur un total de 75 pustules malignes observées en 1863 dans le département de l'Aisne. Dans 7 cas, il y eut guérison, et la mort survint une fois. Dans ce dernier fait, un homme mordu à l'index par un chien de chasse, succomba le 12e jour. Il n'y a pas d'autres renseignements : aussi, pourrait-on faire des réserves au sujet de la cause de la mort attribuée à la pustule maligne.

D'après les faits connus, cette affection paraît donc être plus bénigne aux doigts que quand elle occupe d'autres régions.

Nous rappelons que tous les malades de M. Millet ont guéri. Mais s'agissait-il de vraies pustules malignes? La recherche des bactéridies devrait permettre de répondre.

Depuis que M. Millet vous a fait sa communication, il a eu l'occasion d'observer un nouveau fait de papule charbonneuse des doigts. Il a pratiqué des inoculations sur un lapin, a recueilli du sang et de la sérosité (il y avait dans ce cas une vésicule), a incisé et conservé une partie de la papule et m'a apporté ces diverses matières; à mon premier examen, je n'ai pas constaté de bactéridies. J'ai renouvelé ensuite cette recherche avec M. le Dr Bouchaud; nous n'avons trouvé de bactéridies ni dans le sang, ni dans la sérosité. Dans le tissu qui formait le fond de la papule, existaient des spores nombreuses, réfringentes, que l'on pouvait penser être des spores de bactéridies. Nous fîmes sur un lapin des inoculations de ces diverses substances, mais sans résultat. Il en avait été de même des inoculations faites par M. Millet au moment de l'opération.

En résumé, il faut attendre de nouvelles recherches avant de se prononcer sur la nature de l'affection singulière si bien observée par M. Millet; il faut surtout rechercher s'il y a ou non des bacté-

Digitized by Google

ridies, non seulement chez les personnes inoculées, mais chez les animaux qui ont fourni la matière à inoculation. De nouveaux examens seront faits dans ce sens.

J'ai l'honneur de proposer à la Société d'adresser des remerciements à l'auteur pour son intéressante communication et de renvoyer son travail au comité de publication.

M. Desprès. Je suis obligé d'élever quelques doutes sur l'exactitude des diagnostics portés par M. Millet. Sans contester l'existence de pustules malignes sur les doigts, je crois ces faits très rares, et M. Millet a certainement considéré comme pustules malignes des panaris gangréneux du doigt. J'ai sous les yeux, en ce moment, un exemple d'un de ces panaris, celui d'une dame qui en est atteinte sur la face dorsale du petit doigt, au-dessous de l'ongle; elle a eu un engorgement ganglionnaire très marqué; le ganglion sus-épitrochléen a été pris. Tous les panaris de la face dorsale des doigts ne sont pas seulement anthracoïdes; il en existe de gangréneux. Une papule se forme, puis une phlyctène apparaît, au-dessous d'elle on trouve une escarrhe; la guérison s'effectue bien d'habitude. Ce sont ces panaris que M. Millet a été entraîné à considérer comme pustules malignes. Ces cutites sont consécutives à une blessure légère; on les observe chez les garçons bouchers, les chiffonniers, les ouvriers qui manient des os ou des fragments de bois. Pour mon compte, je n'ai jamais observé de pustules malignes sur les doigts.

M. Nicaise. Je répondrai à M. Desprès deux mots seulement : ce n'est pas 1 fois que M. Millet en a observé, mais 16 fois, et il a l'habitude de reconnaître la pustule maligne, exerçant dans une contrée où elle est fréquente. Du reste, cela n'a rien d'extraordinaire, si on s'en rapporte aux documents publiés. M. Guipon a fait un travail important sur ce sujet, et dans 1 an il en a observé 8 cas sur les doigts. Chez les malades de M. Millet, il n'y avait pas de pus comme dans les panaris, et quant à ces gangrènes dont parle M. Desprès, à part le vieillard chez qui on rencontre quelquefois des gangrènes de cette nature, je ne connais pas la variété de panaris dont il nous a entretenus.

M. Desprès. Je tenais à dire simplement que je tenais à faire quelques réserves sur les faits de M. Millet; du reste, M. le rapporteur a lui-même élevé un doute sur une observation.

Rapport de M. Farabeuf sur une double invagination consécutive à un anus contre nature ombilical chez un nouveau-né.

Au nom d'une commission composée de MM. Saint-Germain,

Digitized by Google

Desprès et Farabeuf, celui-ci rend compte de l'examen qu'il a fait d'une pièce apportée à la Société le 23 octobre 1878, par M. Motte, de Dinant (Belgique).

Il s'agit d'une double invagination consécutive à un anus contre nature ombilical, déterminé par la ligature du cordon chez un nouveau-né, atteint, paraît-il, de hernie ombilicale congénitale. L'anus accidentel siège sur l'iléon à 0m,25 du cœcum. Y avait-il là un diverticulum vitellin? Il a été impossible d'en trouver la preuve. Toujours est-il que l'intestin semble avoir été ouvert, sur son bord libre, à l'emporte-pièce, sans autre perte de substance que la largeur d'un disque de 10 à 12 millimètres de diamètre.

Grâce aux renseignements fournis par M. Motte et à l'examen de la pièce, il a été possible de reconstruire l'histoire de ce cas pathologique. Au 15e jour de sa vie, l'enfant avait une fistule stercorale et une invagination du bout supérieur longue de 0m,04. Aucune trace d'un bout inférieur ne put être découverte.

Plus tard, vers la fin du premier mois, 2 jours avant la mort, le bout inférieur se renverse à son tour, croise le supérieur de plus en plus invaginé en passant par-dessus, et du cœcum, c'est-à-dire de la droite, se porte à gauche, formant avec l'autre bout une espèce de fourche à dents incurvées de manière que l'ensemble peut être comparé à une S couchée en travers et attachée à l'ombilic par son milieu.

Le bout inférieur est ainsi invaginé presque jusqu'au cœcum; il forme un boudin tendu « comme une vessie de poisson », sans doute par suite de l'accumulation du liquide entre les séreuses adossées. Malheureusement pour son diagnostic, M. Motte n'a pu découvrir l'orifice de ce bout inférieur ou plutôt, l'ayant découvert la veille de la mort, il s'accuse d'avoir fait une perforation.

L'examen anatomique n'a laissé aucun doute sur l'interprétation qui vient d'être donnée : la double invagination a pu être réduite à plusieurs reprises.

La Société vote des remerciements à M. Motte.

M. Terrier. Je n'ai pas, de l'observation dont vient de nous parler M. Farabeuf, une connaissance aussi approfondie que lui. Pourtant, je crois, il me semble qu'on peut chercher une autre interprétation que la sienne. C'est qu'en effet il est démontré par l'examen des observations que, toutes les fois qu'il y a eu des fistules intestinales, à la suite de la ligature du cordon ombilical, ce n'était pas le pincement de l'intestin qui amenait la fistule; mais c'est en vertu d'un autre mécanisme : un diverticule intestinal s'engage dans le cordon et la ligature porte sur lui; à sa chute, la fistule est établie.

Digitized by Google

M. Farabeuf. L'opinion de M. Terrier est très juste et je trouve son observation fondée. Pourtant, après l'avoir cherché, je n'ai trouvé aucune trace d'un canal, et j'ai en vain cherché un infundibulum ouvert. Aussi les apparences sont-elles en faveur d'une perte de substance faite à l'emporte-pièce.

Communication d'une observation de kyste hydatique de la langue chez un enfant de deux ans et demi.

Par M. Lannelongue.

Messieurs, l'observation suivante me paraît devoir prendre une petite place dans vos bulletins. On a décrit dans la langue des kystes séreux simples, des kystes hydatiques. Mais ceux-ci sont tout à fait exceptionnels. Je me demande pourtant si la fréquence des cysticerques n'est pas plus grande qu'on ne pense et si un certain nombre de kystes séreux n'appartiennent pas à la catégorie des kystes hydatiques. Je me crois d'autant plus autorisé à me poser cette question que, sans un concours de circonstances tout particulier, l'observation que je rapporte aurait pu passer et aurait passé pour un cas de kyste séreux. Voici le fait. Le 10 avril 1879, une femme de Saint-Denis m'est adressée à l'hôpital Sainte-Eugénie par M. Izenard, mon ancien interne. Elle amenait son fils, un garçon de 2 ans 1/2, qui portait dans la langue une petite tumeur. Cette tumeur avait été examinée par M. Izenard, qui avait pensé à un kyste. Elle occupe une partie de la langue voisine de la pointe, à droite de la ligne médiane. Du volume d'un gros pois chiche, elle a une consistance dure et résistante; elle est placée au milieu des muscles de la langue et fait corps avec eux; elle fait saillie à la fois sur la face dorsale et sur la face inférieure de la langue; la muqueuse linguale inférieure glisse au-dessus d'elle, mais on ne peut pas obtenir, et cela se conçoit, un glissement analogue de la muqueuse dorsale.

La mère s'est aperçue de l'existence de cette grosseur, il y a un mois environ, et, depuis cette époque, elle paraît augmenter de volume.

L'examen de l'enfant, dans le but de rechercher l'existence de tumeurs semblables dans d'autres organes dans les membres ne fait rien découvrir.

Tout porte à croire que cette tumeur est bien un kyste de la langue; pourtant, étant donnée sa consistance, j'émets aussi la pensée que la tumeur pourrait être solide, de la nature des myomes ou des fibrômes.

J'en décide l'extirpation. Elle a été pratiquée le 26 mai; l'enfant était endormi. Une incision longitudinale d'un centimètre de lon-

Digitized by Google

gueur, faite sur la face inférieure de la muqueuse, au niveau de la petite tumeur, permit d'arriver sur elle; la pression lui fit alors faire saillie entre les lèvres de la plaie. Avec une sonde cannelée et la pince, je cherchai alors à en faire l'énucléation et j'y parvins en prenant quelques soins. Il est bon de dire que la langue était saisie et relevée par la main d'un aide. La guérison fut complète en 5 jours.

La tumeur est bien un kyste; nous l'avons entière; elle possède une enveloppe d'un blanc bleuâtre, fine, transparente, offrant quelques légères vascularisations.

Cette tumeur a été examinée au collège de France par le chef du laboratoire de M. Ranvier, M. Malassez. En piquant la petite tumeur avec une aiguille afin de recueillir le liquide contenu, M. Malassez eut son attention éveillée par la sortie d'un point louche. Il s'empresse de le recueillir et de l'examiner au microscope; à son étonnement comme au mien, quand il m'a fait part de sa découverte, il avait sous les yeux un magnifique cysticerque vivant, avec sa tête, sa double couronne de crochets, etc.

En y réfléchissant davantage, on est moins étonné et on comprend que l'introduction du ver dans la langue soit plus facile à saisir que son arrivée dans une région éloignée des voies digestives, comme les membres par exemple. En tout cas, il est certain que la présence du cysticerque n'a été reconnue que grâce au concours des circonstances dont je viens de parler, et qui me paraissent suffisantes pour croire que probablement certains kystes simples de la langue sont de même nature.

M. Desprès. Je demanderai à M. Lannelongue s'il a cherché d'autres kystes ailleurs qu'à la langue chez cet enfant; c'est qu'en effet les Allemands ont prétendu que toutes les fois qu'on trouvait un kyste hydatique à la langue, il y en avait ailleurs. Déjà M. Broca a communiqué un exemple contraire à cette opinion, et celui de M. Lannelongue, puisqu'il me répond qu'il n'en a pas trouvé ailleurs, doit s'ajouter au précédent.

Le Secrétaire,

Lannelongue.

Digitized by Google

Séance du 11 juin 1879.

Présidence de M. Tarnier.

Le procès-verbal de la dernière séance est lu et adopté.

Correspondance.

La correspondance comprend :

1° L'*Union médicale*, la *Gazette des hôpitaux*, la *France médicale*, la *Gazette médicale*, la *Gazette hebdomadaire ;*

2° Le *Bulletin de l'Académie*, les *Bulletins de la Société de chirurgie*, la *Revue mensuelle*, le *Lyon médical*, l'*Armée médicale*, la *Revue de l'Est*, l'*Alger médical*, la *Revue scientifique ;*

3° Le *Praticien*, l'*Abeille médicale*, la *Tribune médicale*, la *Gazette ophthalmologique ;*

4° Le *Practitionner*, le *Galènos*, *The British medical*, *Centralbatt für Chirurgie*, la *Gazette médicale italienne-lombarde ;*

5° Deux lettres de MM. Berger et Trélat s'excusant de ne pouvoir assister à la séance ;

6° Une lettre de M. Eug. Bœckel, membre correspondant, accompagnant un mémoire intitulé : *De l'Incision transversale du voile du palais comme opération préliminaire pour l'extirpation des polypes pharyngiens ;*

7° *Traité élémentaire d'ophthalmologie*, par le Dr Sichel fils, présenté par M. Terrier ;

8° *Des conquêtes de la méthode antiseptique*, par M. Rossander. de Stockholm ;

9° Des accidents qui peuvent survenir chez les morphiomanes. — De l'ataxie locomotrice dans ses rapports avec le traumatisme, par M. Petit, sous-bibliothécaire à la faculté de médecine.

Rapport.

Rapport sur un mémoire de M. Jude Hüe, intitulé : *Contribution à l'étude du traitement de l'inversion totale ancienne de l'utérus*,

par M. Guéniot.

Messieurs, il y a un mois, lorsque notre collègue, M. Chauvel, nous a communiqué son intéressante observation d'excision de

Digitized by Google

l'utérus inversé, j'ai rappelé à la Société que j'étais dépositaire d'un travail relatif au même sujet, travail important qui nous a été lu, dans la séance du 27 novembre dernier, par son auteur, M. le Dr Jude Hüe, de Rouen. C'est de ce mémoire que je viens aujourd'hui vous rendre compte.

Il comprend *deux parties* : l'une, historique et critique; l'autre, exclusivement clinique.

Dans la première, M. Hüe insiste sur la confusion qui règne dans les auteurs à propos de la désignation du *degré* de l'inversion. Pour les uns, en effet, celle-ci est dite *complète*, alors que manifestement le col de la matrice ne participe en rien au renversement. Pour d'autres, la même qualification serait applicable à l'inversion qui n'atteint qu'une faible partie du col, ce qui est moins inexact, mais trop peu rigoureux encore. Tandis que beaucoup d'observations portent ainsi, à tort, cette indication, bon nombre d'autres restent absolument muettes sur ce point important.

Par inversion *complète* ou *totale*, on doit entendre évidemment celle qui intéresse l'organe dans son entier, de telle sorte que l'utérus, vraiment retourné sur tous les points, regarde par l'orifice du museau de tanche directement en haut, vers la grande cavité de l'abdomen. Entre ce degré extrême et la simple dépression « en cul-de-fiole », viendraient se classer tous les degrés intermédiaires.

Mais l'inversion totale ainsi comprise existe-t-elle réellement? M. Hüe ne paraît pas en douter, puisque le titre de son mémoire vise particulièrement cette lésion, et que l'observation clinique qu'il rapporte serait, pour lui, un exemple de ce genre. J'avoue qu'à cet égard je ne puis partager la conviction de notre confrère. Il résulte, en effet, de ses propres recherches, que le seul cas d'inversion complète, publié jusqu'à ce jour, serait celui de la clinique de Boyer, que M. Jacquemier relate brièvement dans le tome second de son *Manuel des accouchements*, page 575. Or, il m'est impossible de trouver dans cette relation la preuve qu'il s'agissait d'une inversion totale. Je crois même que les résultats de l'autopsie indiquent suffisamment que l'organe n'était pas entièrement retourné. Voici d'ailleurs le texte même de l'observation, qui permettra d'en juger.

« Une femme, enceinte pour la première fois, accouche heureusement à terme, le 6 juillet 1824. La sage-femme qui l'assiste, dans la vue de hâter la délivrance, exerce des tractions violentes sur le cordon ombilical, et renverse complètement la matrice, qui pend entre les cuisses, sous la forme d'une grosse tumeur, à laquelle le placenta est attaché. Un médecin, appelé aussitôt, méconnaît la maladie et la regarde

Digitized by Google

comme un polype sur lequel le placenta est implanté; il détache ce corps et place une ligature sur la tumeur, qui versait une grande quantité de sang. La constriction, exercée au moyen d'un serre-nœud, fait cesser l'hémorrhagie, et la tumeur est repoussée dans le vagin. Cette ligature ne cause ni douleurs vives, ni convulsions, ni aucun accident bien remarquable, quoique de temps à autre on augmente la constriction. Dix-huit jours se passent sans qu'il survienne de grands changements dans l'état de la malade. A cette époque, elle est conduite à l'hôpital de la Charité. Boyer reconnaît dans le vagin une tumeur ronde, molle, dont on ne pouvait atteindre les limites supérieurement, ni même à l'endroit où était placée la ligature. Sept jours après, la ligature tombe; et le lendemain, la tumeur, sur laquelle on reconnaît les orifices des trompes et les traces de l'insertion du placenta, sort spontanément. La malade ayant succombé quelques jours après, on trouva que la *portion restante de la matrice formait une espèce d'entonnoir profond, dans lequel s'enfonçaient les ligaments larges et les trompes de Fallope*, et que les ovaires flottaient sur les parties latérales. »

Dans ce fait, je le répète, le détail nécroscopique que j'ai souligné doit faire exclure l'idée de la participation du col à l'inversion; car, c'est le col lui-même, ainsi que la portion adjacente du corps qui, vraisemblablement, constituaient « l'espèce d'entonnoir » dont il est parlé. Du reste, en cas d'inversion totale, « l'espèce d'entonnoir » ainsi formé, par le col et le segment adjacent du corps, aurait nécessairement son évasement tourné en bas; ce serait un entonnoir renversé.

Quant à l'observation propre de M. Hüe, dont je vous donnerai bientôt le résumé succinct, représente-t-elle un exemple incontestable d'inversion totale? Malgré la confiance que m'inspire le savoir de notre confrère, je ne le pense pas, et j'en donnerai plus loin mes raisons. J'estime donc que jusqu'ici la science ne possède aucun cas avéré de renversement complet de l'utérus, tel que je l'ai défini en commençant et tel que le comprend M. Hüe lui-même.

Cela étant, on pourrait peut-être se demander si l'inversion, étendue à toute la longueur du col, est réellement possible. J'avoue que s'il s'agissait de l'utérus dans les conditions ordinaires de vacuité, me souvenant des connexions étroites et solides qui relient le vagin au museau de tanche, je n'hésiterais guère à déclarer ce degré de renversement tout à fait inadmissible. Mais, si l'on considère que, presque toujours, l'inversion utérine se produit après l'accouchement, alors que le col de la matrice s'est effacé et confondu avec le segment inférieur de l'organe; si l'on remarque en outre que, dans ces conditions, les cavités vaginale et utérine ne forment, pour ainsi dire, qu'un canal continu; et

Digitized by Google

qu'enfin, dans maintes circonstances, des tractions violentes ont été exercées par erreur sur le corps de l'utérus inversé, on s'abstiendra certainement de juger impossible le renversement complet dont nous parlons. Puisque la brutalité des tractions faites sur l'utérus a pu être portée jusqu'à l'arrachement de cet organe, il est bien probable que l'inversion totale a été déjà plus d'une fois observée. Mais, comme la mort a dû s'en suivre à bref délai, il n'est pas étonnant que le chirurgien ne se soit jamais trouvé aux prises avec cette lésion, ou du moins que la science ne présente jusqu'ici aucune trace certaine de son existence.

Si pareil cas, cependant, s'offrait un jour au chirurgien, quels pourraient être les moyens thérapeutiques à utiliser? M. Hüe, qui pense avoir eu à traiter une lésion de ce genre, dit avec raison que l'amputation de l'organe serait incontestablement la seule efficace.

Veuillez remarquer qu'il ne s'agit ici que de l'inversion ancienne et non de celle qui, venant de se produire, serait peut-être susceptible de réduction.

En effet, que pourrait-on espérer des diverses méthodes préconisées pour la restitution des inversions incomplètes? Dans celles-ci, le col utérin conserve plus ou moins sa situation et sa direction normales; le corps, qui traverse sa cavité, tend à maintenir la voie ouverte, en même temps qu'il entretient une sorte d'excitation toute favorable pour une dilatation ultérieure. La réduction peut, dès lors, être légitimement recherchée et, de fait, on l'obtient assez souvent. Mais, dans le cas d'inversion totale, il en est tout autrement : le col se trouve lui-même entièrement retourné comme un doigt de gant; sa cavité, restée libre, se resserre, et son tissu revient peu à peu vers son état ordinaire, perdant ses conditions de puerpéralité, c'est-à-dire sa souplesse, sa dilatabilité, etc. Aussi, comment comprendre que l'on pourrait à nouveau retourner l'utérus en son entier, pour le réintégrer dans sa conformation normale? Ce serait manifestement tenter l'impossible. L'excision ou l'amputation reste donc comme le seul moyen pratique de guérison.

Cette conclusion étant admise, à quel procédé d'exérèse convient-il de recourir?

Pour M. Hüe, et je partage son opinion à cet égard, ce ne serait point aux méthodes généralement employées jusque dans ces derniers temps (ligature simple, excision avec le bistouri ou les ciseaux, ablation avec l'écraseur, le serre-nœud, l'anse galvanique, etc.); car elles fournissent, dans leur ensemble, une proportion de 29 pour cent de mortalité. La ligature élastique qui, jusqu'ici, compte autant de succès qu'elle a été de fois appliquée, mériterait au contraire la préférence. Il est vrai que le chiffre de

Digitized by Google

ces applications est bien restreint encore, puisqu'il se réduit aux seuls cas de MM. Courty, Arles, Chauvel et Hüe, en tout, quatre guérisons. Néanmoins, ce procédé paraît si rationnel et si puissant, il offre relativement tant de sécurité contre deux complications les plus redoutables — l'hémorrhagie et la péritonite — qu'il est permis d'espérer, pour l'avenir, la continuation de ses bons résultats.

Quant au mode d'action de la ligature élastique, il ne diffère pas sensiblement de celui des ligatures simples *successives*, sur lesquelles j'avais appelé l'attention dès l'année 1872[1]. C'est par ulcération que s'opère la séparation de la tumeur. « Un 3e ou un 4e fil, disais-je (il s'agit d'un lien ordinaire, végétal ou métallique) suffit pour déterminer la mortification et la chute de celle-ci, sans qu'il se soit écoulé une seule goutte de sang. La *section ulcéreuse* s'effectuant avec lenteur, la circonférence de la plaie se trouve en voie de cicatrisation, avant que le centre ou la portion axile de la tumeur soit détaché.... » Le lien élastique, je le répète, ne se comporte pas autrement que le lien simple avec strictions successives. Comme ce dernier, il peut donc être très efficacement employé dans l'excision de l'utérus, où il convient de n'opérer la section qu'avec lenteur. Bien plus, quoique nécessitant d'ordinaire, soit une nouvelle striction, soit une réapplication (observation de MM. Courty et Hüe), il offre sur le lien ordinaire l'avantage d'une action plus soutenue et dès lors, exige un moins grand nombre d'interventions.

Puisque, pour bon nombre de cas, la ligature élastique tend aujourd'hui à prévaloir comme méthode d'exérèse, permettez-moi de formuler à son sujet un *desideratum* important. La lecture des observations où elle se trouve mise en cause démontre que ses effets sont parfois assez variables ; de là de réelles difficultés dans l'appréciation de sa valeur. Ainsi, pour n'envisager que l'excision de l'utérus, nous voyons que la chute de la tumeur s'est effectuée à des époques très diverses (au 14e jour, Courty ; au 12e jour, Arlès ; au 11e jour, Chauvel ; au 42e jour, Hüe), ce qui paraît dû à des conditions complexes, telles que : différence de friabilité et de masse des tissus, différence de striction exercée par les opérateurs, différence de forme et de calibre du lien élastique. S'il n'est pas possible d'obtenir des indications rigoureuses relativement aux deux premières circonstances, friabilité des tissus et striction de la ligature, du moins serait-il fort utile d'être exactement renseigné sur les caractères du lien élastique. A cet égard, M. Courty se

[1] Guéniot. *Sur les fistules urinaires de l'ombilic et du traitement qui leur est applicable* ; broch. in-8°, 1872.

Digitized by Google

contente de dire qu'il fit usage d'un « tube en caoutchouc de petit calibre »; et M. Hüe, qu'il chargea sur l'utérus « un anneau en caoutchouc. » Mais cet anneau était-il cylindrique ou aplati, plein ou creux, petit ou gros, etc.? C'est ce que nous ignorons absolument, et ce qui, cependant, eût pu nous éclairer sur certaines particularités que l'on trouvera mentionnées dans l'observation.

J'estime donc qu'au lieu d'employer, dans les opérations de ligature élastique, un lien quelconque de caoutchouc, il y aurait grande utilité à choisir un type dont la nature et la forme ne varieraient pas, et qui serait exclusivement adopté, de manière à rendre les observations plus comparables entre elles; on devrait aussi, bien entendu, s'appliquer à indiquer soigneusement le calibre du lien.

La forme cylindrique et tubuleuse me paraissant très propre à cet usage, je proposerais volontiers d'adopter le tube à drainage, en caoutchouc vulcanisé, que l'on trouve aisément et de toutes les dimensions. Il suffirait, pour mieux en préciser le calibre, de dresser une échelle de numéros et de les classer à l'aide d'une filière, comme on le fait pour les bougies.

La *seconde partie* du mémoire de M. Hüe consiste dans la relation très détaillée d'une inversion utérine contre laquelle, les moyens les plus rationnels de réduction ayant été vainement tentés, il fallut recourir à l'amputation. Celle-ci, pratiquée dans les conditions les plus défavorables, à l'aide de la ligature élastique, fut néanmoins suivie d'un plein succès. Voici, d'ailleurs, les principaux traits de cette observation remarquable :

Une dame de 37 ans, ayant eu déjà 6 accouchements heureux, devint enceinte une 7e fois. Grossesse fort pénible; accouchement laborieux, après 21 heures de travail. L'apparition d'une perte détermina le médecin, M. le Dr Fauvel, à tirer un peu hâtivement sur le cordon. De là, renversement de l'utérus dont le fond, avec placenta encore adhérent, vient faire hernie à la vulve. La délivrance opérée et l'inversion reconnue, M. Fauvel tente de réduire la matrice, mais il ne parvient qu'à refouler cet organe dans le vagin, en laissant subsister l'inversion. Deux heures plus tard, la patiente se sentant gênée, expulse avec effort l'utérus au dehors, et le mari tire malencontreusement sur cette masse sanglante. M. Fauvel, appelé, refoule de nouveau l'organe dans le vagin, et fait de son mieux pour atténuer l'hémorrhagie qui épuise la malade.

Dix jours après l'accouchement, MM. Hüe et Le Brument, mandés en consultation, reconnaissent l'existence de l'inversion, attirent, pour mieux se renseigner, l'utérus au dehors et constatent que deux doigts, portés jusqu'au fond du vagin, à droite et à gauche, parviennent à n'être séparés l'un de l'autre que par une très faible épaisseur de tissus.

Digitized by Google

Nos confrères concluent de cet examen que très vraisemblablement, ils ont affaire à une inversion complète, intéressant le col dans sa totalité.

La femme est dans un état d'anémie extrême qui ne permet pas de recourir au chloroforme.

Néanmoins, comme la tumeur inversée est très douloureuse aux attouchements, on pratique une injection hypodermique de morphine et l'on tente ensuite la réduction. Les diverses méthodes connues sont successivement appliquées avec tout le soin possible, mais sans aucun résultat. M. Hüe imagina même un procédé particulier, consistant dans l'application d'une sorte de bourse en caoutchouc dont il essaie de revêtir toute la tumeur utérine, dans l'espoir qu'une pression ainsi généralisée, pourra diminuer le volume de l'organe et favoriser sa restitution. Mais, en voulant appliquer cette coëffe élastique, celle-ci se déchire, et l'essai en reste là. Ces différentes tentatives avaient duré deux heures; la malade se trouvait épuisée; nos confrères jugèrent prudent de ne pas insister.

Environ 4 mois plus tard, nouveaux efforts de réduction aussi infructueux que les premiers. C'est alors que la patiente, étant minée par l'hémorrhagie et menacée d'une mort prochaine, on pensa qu'elle ne pouvait plus trouver de salut que dans l'amputation. Celle-ci décidée, on en remit l'exécution à 10 jours après la prochaine époque menstruelle.

Donc, le 17 mai 1877, MM. les Drs Tinel, Le Brument et Fauvel étant présents, M. Hüe appliqua sur l'utérus, avec toutes les précautions requises, une ligature élastique, qui marqua promptement une empreinte sur la portion cervicale. Circonstance à noter : 12 ou 15 heures après l'opération, qui n'avait pas duré plus de 10 minutes, une hémorrhagie grave se manifesta, se prolongea pendant plusieurs heures et ne fut définitivement arrêtée que par un tamponnement régulier du vagin.

L'état de la malade était des plus alarmants; la faiblesse était extrême. Cependant, peu à peu, grâce à des reconstituants habilement distribués, les forces revinrent et la santé se rétablit. Au 19e jour, la portion corticale ou musculaire de la tumeur s'était sphacélée; le 21e, M. Hüe avait dû en retrancher un lambeau important, qu'il reconnut être la corne gauche avec une partie de la trompe. Mais ce ne fut qu'au 42e jour (le 28 juin) que les derniers vestiges de la tumeur tombèrent avec la ligature élastique. J'ajouterai que celle-ci avait dû être resserrée le 15 juin.

Chose singulière, lorsque M. Hüe put explorer avec quelque facilité le fond du vagin (le 29e jour de l'opération), il ne fut pas médiocrement surpris d'y retrouver le col utérin parfaitement reformé et bien en place. L'espèce de moignon, représenté par les restes de la tumeur, occupait sa cavité.

Enfin, le 26 octobre 1877 (plus de 5 mois après l'opération), la malade complétement rétablie, jouissait de la meilleure santé. Le col utérin, profondément situé, offrait des caractères si normaux que

Digitized by Google

pour un médecin non prévenu, il eût été impossible de supposer que le corps de l'organe en avait été séparé.

Messieurs, je serai bref au sujet de cette observation. Permet-mettez-moi seulement quelques courtes réflexions.

1° En me refusant à croire que M. Hüe ait rencontré, dans ce cas, une inversion *totale*, j'ai dit que j'en fournirais les raisons. Or, quelles circonstances notre confrère invoque-t-il à l'appui de sa manière de voir?

D'abord ce fait, que le mari de la malade a exercé des tractions sur la tumeur. Mais cette violence ne saurait constituer qu'une simple présomption.

Puis, cette particularité bien autrement importante, à savoir : que la matrice attirée au dehors, si l'on portait l'indicateur de chaque main au fond du vagin, de manière à explorer le pédicule ou point d'attache de la tumeur, on trouvait ce pédicule tellement mince qu'on ne pouvait pas supposer qu'il renfermât le col utérin. Celui-ci, conséquemment, devait être compris dans la tumeur elle-même.

J'avoue que si, d'une part, ce genre d'exploration n'était fort difficile, et si, d'autre part, la perception d'un pédicule très étroit, permettant, pour ainsi dire, aux deux doigts explorateurs d'arriver au contact l'un de l'autre, avait été d'une netteté évidente, cette preuve serait absolument décisive en faveur de l'opinion de M. Hüe. Mais il n'en est pas du tout ainsi. Sans insister trop sur ce point, je constate que nos confrères ne pouvaient être bien certains que le renversement fût complet, puisqu'ils ont tenté avec persévérance l'application de moyens de réduction qui, manifestement, ne sont susceptibles de succès que dans les cas d'inversion partielle. Et comme, ultérieurement, le col utérin s'est trouvé exactement en place, en même temps que régulièrement conformé, il me semble inadmissible, au moins provisoirement, qu'il se soit restitué de lui-même dans sa conformation normale. Je crois bien plus volontiers qu'il avait conservé sa rectitude naturelle, et que le corps seul de l'utérus avait été entraîné à travers la cavité cervicale (*inversion complète du corps* ou *partielle de la matrice*).

2° L'auteur note en plusieurs points de son observation que « la tumeur était extrêmement sensible et que quand on la comprimait, la malade poussait des gémissements et accusait de grandes souffrances. » C'est là un fait qui mérite d'être enregistré. La surface de l'utérus renversé, ou les parois elles-mêmes de l'organe sont-elles sujettes à la douleur lorsqu'on les touche ou qu'on les violente? Depuis des années, je porte mon attention sur ce point, et jusqu'ici, je n'ai rencontré que très peu de renseignements précis sur la matière.

Digitized by Google

L'intérêt pratique de cette question réside en ceci : que, dans certains cas très obscurs, où le diagnostic différentiel, entre l'utérus inversé et un polype, est presque impossible avec les procédés ordinaires d'exploration, il est permis, cependant, de résoudre la difficulté au moyen de l'acupuncture. L'aiguille, en effet, comme je l'ai indiqué dans un travail spécial [1], éveillerait de la douleur et pénétrerait facilement les tissus, quand il s'agit de l'utérus ; tandis que la piqûre serait indolore et d'une pénétration facile, si l'on avait affaire à un polype (fibroïde dur, non altéré).

Messieurs, je ne m'étendrai pas davantage sur le travail de M. Hüe. Malgré les quelques critiques dont je l'ai cru passible, c'est un mémoire des plus intéressants et d'une exécution consciencieuse. Le succès chirurgical qui s'y trouve consigné fait le plus grand honneur à son auteur. Il s'agit, du reste, d'un sujet fort important, sur lequel les documents sont loin d'encombrer la science. Aussi, je pense qu'il peut figurer avantageusement dans nos bulletins. J'ai donc l'honneur de vous proposer :

1° D'adresser des remerciements à M. Hüe, qui est l'un des candidats au titre de correspondant les plus zélés et les plus féconds ;

2° De renvoyer son travail au comité de publication, afin de l'insérer intégralement dans nos bulletins, si c'est possible.

Ces propositions sont adoptées.

Contribution à l'étude du traitement de l'inversion totale ancienne de l'utérus

Par le Dr Jude Hue (de Rouen).

L'inversion *totale* de l'utérus, c'est-à-dire celle qui s'est étendue à tout l'organe, où corps, col et orifice sont complétement retournés, est un accident aussi dangereux que peu commun. Burns semble la nier, car « rigoureusement parlant, dit-il, on ne peut regarder l'inversion comme complète : dans la plupart des cas, les lèvres de l'orifice sont pendantes et l'inversion se termine à la partie inférieure du col [2]. »

La recherche des cas où elle a pu exister est très difficile parce que les auteurs n'accordent point la même signification au mot *complète*. Le plus grand nombre nomment complète toute inver-

[1] Guéniot. *De l'acupuncture considérée comme moyen de diagnostic différentiel entre certains polypes fibreux de la matrice et le renversement partiel de cet organe*, Mém. in-8°, 1868.

[2] Cazeaux. *Traité des accouchements*. Septième édition revue et annotée par S. Tarnier. Paris 1865, p. 919.

Digitized by Google

sion où le fond invaginé de l'organe a dépassé le col. Courty appelle complète l'inversion qui a atteint le col, qu'elle se soit ou non étendue à l'orifice externe. Nonat, Cazeaux, Tarnier restent dans la vérité de l'acception du mot complète et le réservent pour les cas où la matrice se trouve dans une position diamétralement opposée à celle de l'état normal ; le col utérin tourné en haut. De là une certaine confusion dans les mots qui se retrouvent dans les choses et qu'a sentie, sans doute, Robert Barnes puisqu'il qualifie « d'extrême » l'inversion qui a compris l'orifice lui-même. Ainsi les statistiques [1] qui ont été formées exclusivement au point de vue de la mortalité suivant le mode d'amputation employé, la plupart des observations ne portent même pas mention du degré d'inversion. Ainsi, dans une récente revue (1876) sur l'inversion de l'utérus, par le Dr Puech (de Nîmes) [2], se trouvent cinq observations dues à Vetterlein et à Spœth et extraites des *Archiv für Gynœcologie ;* une seule, la cinquième, porte mention du degré de l'inversion.

En revanche, quand les observations permettent de juger du degré de l'inversion, on trouve, presque invariablement, qu'elles ont pour objet des cas d'inversion partielle, dans le sens rigoureux du mot.

Telles sont : l'observation qui forme la base du mémoire du Dr Gregory Forbes [3] ; l'observation d'Aran [4] ; celle de Tyler Smith où la réduction fut obtenue après douze années [5] ; celle de Budd (de New-York) qui enleva une corne de l'utérus, croyant enlever un polype [6] ; celle de Vidal où « le museau de tanche est resté indemne [7] ». Telles sont trois observations communiquées à la Société obstétricale de Londres, par le Dr Clément Godson et où le col entourait le sommet de la tumeur comme un anneau inextensible [8] ; l'observation du Dr Heywood Smith où le sommet de la

[1] Statistique de West portant sur 59 cas. West. *Leçons sur les maladies des femmes. Traduction du Dr Ch. Mauriac*, Paris 1870, p. 291. — Statistique portant sur 58 cas d'amputation de l'utérus publiée par le « *Beitræge zur Geburtskunde und Gyncœlogie* » et reportée dans le numéro d'août 1868 de l'*American journal of obstetrics.*

[2] Puech. *De l'inversion de l'utérus* in *Annales de Gynecologie*, t. VI, p. 355 et suivantes.

[3] *Mémoire sur l'inversion de la matrice. In translations médico-chirurgicales.* Vol. XXXV.

[4] Aran. *Leçons cliniques sur les maladies de l'utérus*, Paris 1860, p. 914.

[5] *Medical Times and Gazette.* Avril 1858 et *Bulletin de thérapeutique*, t. LVI, p. 201.

[6] Gaillard Thomas. *Practical treatse in the deseares of Women*, Philadelphie 1872, 3e édition, p. 407.

[7] *Gazette médicale de Paris* 1872, p. 433.

[8] *Obstetrical transactions*, vol. XIX, p. 51. Séance du 7 février 1877.

Digitized by Google

tumeur était embrassé par le col utérin [1]; une fort intéressante observation de Spœth (de Vienne), reproduite par le Dr Puech, où la réduction eut lieu après 29 mois [2]; deux faits d'inversion partielle rencontrés par Rokitauski [3] et beaucoup d'autres.

Un certain nombre de ces observations portent le titre d'inversion complète comme on le conçoit d'après les classifications établies dans les auteurs et renferment dans leur texte la preuve que l'inversion n'était que partielle, puisqu'un anneau rigide entourait la partie invaginée. Telle est l'observation de Tyler Smith [4]; telle est celle de Spœth déjà citée, où « la tumeur » *descendait du meat utérin* [5]. On pourrait, sans doute, en dire autant de la plupart des observations de réduction d'inversion datant de plusieurs années et dues à West, White (de Buffalo), Nœggeroth, Emmet, Thomas, Simes, Bockeuthal, Birnbaum, Schröder, Pridgins Teale, etc.

L'observation de Valentin (de Vitry-le-François), et où l'éthérisation poussée jusqu'à la résolution, fut appliquée pour la première fois et avec succès à la réduction d'une inversion chronique, porte le titre d'inversion complète, mais ne contient aucune description de l'état local qui permette de juger quelle signification Valentin attachait au mot complète [6].

Tous les cas d'étranglement de l'utérus invaginé sont évidemment des cas d'inversion partielle.

Je n'ai trouvé qu'un seul fait d'inversion totale avérée. C'est celui d'une femme qui, en 1824, entra à la Charité, dans le service de Boyer, au dix-huitième jour d'une ligature apposée par erreur sur l'uterus inverti et pris pour un polype. La femme mourut quelques jours après la chute de la ligature qui eut lieu 7 jours après son entrée à l'hôpital. A l'autopsie, on trouva que « la portion restante de la matrice formait une espèce d'entonnoir profond dans lequel s'enfonçaient les ligaments larges et les trompes de Fallope [7]. »

Il ressort évidemment de ces faits que l'inversion totale de la

[1] *Obstetrical transaction, Loc. cit.*, p. 57.

[2] In *Annales de Gynécologie*, t. VI, p. 359, et *Arch. fur Gyn.*, t. X, p. 148.

[3] Gaillard Thomas. *Loc. cit.*, p. 408.

[4] « After repeated trials, the cervix uteri. *which was firmly contracted round the neck of the proyecting tumor*, began to yield a little. » *Graily Hewitt, Pathalogy, Diagnosis and Treatment of Deseases of women*, 3e édition, London 1872, p. 261.

[5] *Annales de Gynécologie*, t. VI, p. 360.

[6] *Bulletin de thérapeutique*, t. XXXIII, p. 410, et *Union médicale*, novembre 1847.

[7] Jacquemier. *Manuel des accouchements et des maladies des femmes grosses et accouchées*, Paris 1846, t. II, p. 575.

Digitized by Google

matrice est d'une excessive rareté en comparaison de l'inversion partielle à tous ses degrés. Néanmoins les exemples de violences exercées sur la matrice retournée et prise pour une môle, un deuxième enfant ou un polype suffiraient à prouver que le cas observé par Boyer ne saurait être unique. Si, malgré de consciencieuses recherches parmi les ressources, restreintes il est vrai, que j'ai à ma disposition, je n'en ai point trouvé d'autres, la raison en est, sans doute, dans la déviation du mot *complète* de la signification rigoureuse et dans le peu d'importance que les auteurs paraissent avoir attaché à la détermination exacte du degré d'inversion. Nonat, à propos des réductions d'inversions anciennes, opérées par West, White et Nœggerath, au moyen du procédé de Tyler Smith, adresse à Sims le reproche de ne pas dire quel était le degré de l'inversion [1]. Ce reproche pourrait s'adresser à bien d'autres, en particulier à G. Thomas et à Courty. En effet, Thomas cite dans son livre trois observations personnelles [2], Courty en cite quatre dans son travail sur l'ablation de l'utérus par la ligature élastique [3], et ni l'un ni l'autre ne fait mention du degré d'inversion.

Or, il est, si je ne me trompe, d'une importance capitale de distinguer l'inversion partielle de l'inversion totale à cause de la différence qui me paraît exister dans la réductibilité de ces deux états.

Dans l'inversion partielle, en effet, même quand tout le corps utérin a dépassé l'orifice externe, celui-ci reste toujours ouvert et soumis à un certain degré de dilatation pour qu'il enserre une partie de l'organe. L'utérus est courbé sur lui-même, et toutes ses propriétés élastiques et contractiles tendent à son redressement. Aussi Velpeau considérait-il comme la meilleure méthode de réduction celle de Viardel ou de Capuron qui consiste à agir comme avec une hernie et à faire rentrer d'abord les parties sorties les dernières. De plus, la résultante de toutes les pressions de bas en haut vient s'appliquer au sommet de la portion réfléchie, et on sait combien le col se ramollit et devient dilatable quand il contient un corps, étranger ou autre, qui tend à le forcer doucement et progressivement ; que ce corps descende de l'intérieur de l'organe comme le produit de la conception ou un polype, qu'il vienne du dehors comme les dilatateurs en caoutchouc et les tentes avec lesquels les accoucheurs et les gynécologistes agissent sur le col. Et ceci nous donne, sans doute, la raison de ces guérisons, regardées

[1] Nonat. *Traité pratique des maladies de l'utérus, de ses annexes et des organes génitaux externes*, 2e édition, Paris 1874, p. 642.

[2] Gaillard Thomas. *Loc. cit.*, p. 425 et suivantes.

[3] Courty. *Deux observations d'ablation de l'utérus inversé par la ligature élastique*, in *Annales de Gynécologie*, septembre 1876.

Digitized by Google

d'abord comme étonnantes, d'inversions, datant de douze années et plus, obtenues par un taxis prolongé, associé à la douce et continuelle action d'un ballon de caoutchouc. Telle a été la magnifique innovation de Tyler Smith qui, depuis 20 ans, a si heureusement changé le traitement et le sort des malheureuses frappées d'inversion. Cette méthode appliquée par son auteur, pour la première fois et avec succès, en 1858, sur un utérus en inversion presque complète depuis 12 années, a fourni à West, White (de Buffalo), Nœggeroth (de New-York) d'éclatantes réussites.

Elle donne de si beaux résultats que R. Barnes, dans ses leçons sur les opérations obstétricales et plus récemment à la Société obstétricale de Londres [1], a cru pouvoir déclarer que, associée aux incisions du col, elle pouvait venir à bout de toute inversion et qu'il a condamné l'amputation. « La réduction n'est qu'une question de temps, écrit-il. Soutenez la pression assez longtemps, le col doit se relâcher [2] ».

Cette opinion absolue du professeur de Saint-Thomas'Hospital est démentie par de nombreux faits. Mais, si elle est erronée, elle ne l'est peut-être que pour deux raisons : la première qu'il peut exister des adhérences entre les surfaces peritonéales adossées ; la seconde que l'inversion peut être totale.

Dans l'inversion totale, en effet, le museau de tanche complètement vide, regarde en haut, toutes les forces élastiques et contractiles des tissus, loin de militer vers le redressement, tendent à la conservation de la situation vicieuse ; tout l'organe, retourné comme un doigt de gant, pend tranquille, si je puis m'exprimer ainsi. L'involution, quoique retardée, marche également dans toutes ses parties, et quand elle se sera accomplie nous savons quelles seront, alors, la densité et l'inextensibilité des orifices et du col.

Dans ces circonstances, quel procédé de réduction pourrait réussir ?

Serait-ce celui de Capuron et est-il probable que le col rigide, appréhendé à pleine main, pourra être réinvaginé dans un orifice plus petit certainement que l'épaisseur des parois qui doivent le traverser ? — Serait-ce, au contraire, le procédé qui consiste à faire rentrer d'abord la partie sortie la première et, à l'aide des doigts arrondis en cône, d'un repoussoir en baguette, à renflement ou à cupule, ira-t-on déprimer le fond de l'organe et le forcer à travers le col et les orifices ? On réussirait plutôt, je pense, à per-

[1] Séance du 7 février 1877.

[2] Robert Barnes. *Leçons sur les opérations obstétricales*, etc. Traduction du Dr Cordes, Paris 1873, p. 427.

Digitized by Google

forer l'utérus, comme la chose est arrivée entre les mains les plus expérimentées [1]. Et si, adoptant les idées de Kiwisch, que ce sont les cornes de l'utérus qui se sont invaginées, on suivait le procédé de Noëggeroth et tentait la réduction en appliquant les pouces à l'embouchure des trompes de Fallope, on ne serait vraisemblablement pas plus heureux. La méthode de Tyler Smith, si fertile pourtant en cures de cas invétérés d'inversion partielle, ne serait, je le crains, guère plus efficace. Dans l'inversion partielle, en effet, la résultante de la pression élastique et continue s'applique sur le rebord de la partie invaginée, elle la refoule constamment et à la manière d'un coin dans le col qu'elle sollicite et dilate. Dans le renversement, total la résultante se fera n'importe où et, quand elle aurait lieu sur le col, on ne voit pas quel en serait le résultat utile puisque le col ne contient rien et n'est pas engagé.

Il y a cependant un moyen auquel je serais disposé à accorder quelque confiance. Ce serait d'appliquer et de laisser à demeure sur le corps de l'utérus une poche en caoutchouc, en forme de poire et qui agirait à la manière d'un bandage d'Esmarch. Cette poche élastique qui se moulerait exactement sur l'utérus aurait l'avantage de refouler en haut les liquides et de diminuer le volume de la partie à réduire en même temps qu'elle s'opposerait aux hémorrhagies. De plus, comprimant de toutes parts les côtés et le fond de l'utérus, elle aurait plus d'efficacité et aurait plus de chances d'être tolérée à demeure que le ballon en caoutchouc de Tyler Smith qui n'est en contact avec l'organe que par un segment de sa circonférence. Ce procédé de réduction auquel j'avais songé depuis longtemps en considérant le sujet, j'ai tenté de l'employer, à ma première visite, chez la malade qui fait le sujet de l'observation qui suit. Malheureusement, l'utérus était trop volumineux, la poche élastique que j'avais apportée se rompit dans la tentative que je fis pour la charger sur l'utérus. Nous étions à la campagne et, quand je fus rappelé, quatre mois plus tard, la patiente était trop mal pour que j'aie cru prudent de faire sur elle une première expérience. D'ailleurs elle était atteinte d'une inversion totale et je ne croyais guère, pour elle, qu'à l'efficacité d'une amputation. Maintenant que j'aie vu la portion cervicale reprendre spontanément sa situation normale aussitôt que le corps a été enlevé, peut-être se-

[1] Accident arrivé à M. Depaul. « Malgré l'habileté et la prudence bien connues de ce professeur, dit Courty, une malade chez laquelle l'invagination utérine était survenue 11 jours après l'accouchement, et sur laquelle il fit des tentatives de réduction à l'aide de cet instrument, succomba peu de jours à une rupture de l'utérus par le repoussoir. » Courty. *Traité pratique des maladies de l'utérus et de ses annexes*, Paris 1866, p. 799.

Digitized by Google

rais-je plus hardi et essayerais-je si la réduction du volume du corps utérin par un manchon élastique n'amènerait point la réinversion. En tout cas, je ne manquerais point de l'employer dans un cas d'inversion partielle.

Je ne parlerai point de la divulsion du col au moyen d'une incision abdominale pratiquée par G. Thomas, ni du procédé d'Emmet qui consiste à fixer, à l'aide de sutures métalliques passées dans l'utérus lui-même, le gain obtenu après chaque tentative de réduction. Ces deux procédés ont donné des succès dans des cas d'inversion avec adhérences où tous les autres moyens avaient échoué mais, outre que le dernier n'est applicable qu'à l'inversion incomplète, ils me semblent tous les deux beaucoup plus dangereux que la mutilation de l'organe.

Quoiqu'il en soit, il me semble prouvé que l'inversion de totale l'utérus est extrêmement rare; qu'elle est d'une difficulté de réduction incomparablement plus grande que l'inversion partielle, et que ces deux états de l'organe demandent à être exactement déterminés; car, si dans l'un on peut compter sur de grandes chances de réduction, dans l'autre on sera obligé souvent, sinon toujours, de recourir à l'amputation.

Dans cette éventualité, un grand nombre de procédés — avant la ligature élastique — ont été employés. Tels sont : la ligature ; l'excision avec le bistouri ou avec les ciseaux : l'ablation avec l'écraseur, avec le serre-nœud, l'anse galvanique; les diverses combinaisons de la ligature avec l'instrument tranchant ou l'écraseur, du galvano ou du thermo-cautère avec le serre-nœud ; l'écrasement lent et progressif à l'aide d'un fil métallique comme le pratiquait Courty, ou de la chaîne de l'écraseur par le procédé de M. Dénucé (de Bordeaux) et beaucoup d'autres.

Tous ces moyens d'exérèse sont connus et mon intention n'est point de les décrire ni de les discuter à nouveau. Voyons seulement ce que, tous réunis, ils ont donné d'après les documents qui sont dans les auteurs. Dans une statistique donnée par West[1], reposant sur 57 ablations de l'utérus, il y a eu 42 guérisons et 15 morts. Dans une autre, reproduite par G. Thomas[2] d'après le *Beitræge zur Geburtskunde und Gynœcologie*, et qui remonte jusqu'en 1678, il y a eu 18 cas de mort sur 55 opérations. En réunissant ces deux statistiques, qui ont d'ailleurs, vraisemblablement, le plus grand nombre de leurs cas communs, on trouve une mortalité de 29,4 pour 100; chiffre supérieur à celui que donne aujourd'hui l'ovariotomie. Et ce ne sont pas les cas anciens qui ont grossi

[1] West. *Loc. cit.*, p. 291.
[2] Gaillard Thomas. *Loc. cit.*, p. 417.

Digitized by Google

le nombre des morts, car en prenant dans la statistique allemande les 15 dernières opérations, de 1850 à 1867, on trouve 8 morts, un peu plus de 53 pour 100.

Néanmoins, je dois dire que ce n'est point effrayé par les conclusions erronées et étranges qu'on pourrait tirer de ces statistiques évidemment défectueuses, ni fasciné par les deux guérisons obtenues par la ligature élastique que je me suis décidé pour celle-ci, mais parce que son mode d'action, tel que je le comprends me semble offrir au malade une sécurité beaucoup plus grande que les autres procédés.

Le mode d'action du fil de caoutchouc, en effet, est tout particulier et tient à ses admirables qualités élastiques. Il agit lentement, par une pression uniforme et constante, sur la circonférence des tissus qu'il embrasse et dont il détruit, petit à petit et couches par couches, la vitalité tout entière par ulcération progressive. Il n'étrangle pas, il anémie ; il ne coupe pas, il ulcère ; il n'enlève pas, il détruit, aplatissant et oblitérant les vaisseaux avant de les diviser.

Depuis plusieurs années j'ai employé souvent la ligature élastique ; en particulier une fois pour une fistule à l'anus, une quarantaine de fois pour diviser le prépuce. Je n'ai non-seulement jamais eu d'hémorrhagie, mais pas *une* goutte de sang en dehors de celle qui s'échappe quelquefois à la sortie de l'aiguille qui porte le fil. Opérant presque *in extremis* une femme épuisée par des pertes incessantes et profuses, cette qualité de mettre à l'abri de l'hémorragie était pour moi inappréciable. Il est vrai que, dix-huit heures après la ligature, une hémorrhagie qui aurait pu être fatale s'est déclarée, mais elle s'explique facilement par la surface tomenteuse, friable et saignante d'un utérus congestionné dont l'involution n'était point accomplie et qui s'est laissé trop vite attaquer par le fil élastique. Ces conditions spéciales ne m'avaient point frappé autant qu'elles l'auraient dû et je n'avais laissé dans le vagin qu'un bourdonnet de coton. Avec un bon tamponnement — que j'aurais dû faire avant de quitter la malade — l'hémorrhagie fut arrêtée pour ne plus reparaître.

La ligature élastique, par son action douce et uniforme, me semble aussi exposer moins que tout autre procédé aux dangers de la péritonite. Quel moyen d'exérèse pourrait avec moins de tiraillements et de violence s'insinuer dans le tissu utérin, diviser la petite surface péritonéale qui tapisse le canal cervival, voire même les trompes et les ligaments larges s'ils sont engagés, et favoriser mieux la production d'adhérences séreuses avant le détachement du moignon ? Elle me paraît encore donner plus de garanties contre le développement de la résorption purulente. En effet, en raisonnant par ana-

Digitized by Google

logie, elle doit oblitérer avant de les rompre les voies de l'absorption, comme elle le fait pour les vaisseaux sanguins. Il séjourne bien un assez long temps dans le vagin une masse qui se décompose, mais la surface absorbante n'existe pas. Le fil lui-même ne se laisse point pénétrer par les liquides putrides. Ce qui n'empêche point l'indication formelle de faire de fréquents lavages avec des injections antiseptiques.

Enfin l'exécution opératoire ne demande que quelques minutes et est exempte de douleur, ce qui, pour ma malade, a été très précieux, car elle était dans un état de faiblesse extrême qui nous eût interdit l'emploi du chloroforme.

Quand on se souvient que l'utérus renversé, pris pour une môle ou un polype, a été plusieurs fois arraché violemment de ses attaches et que les sujets ont pu guérir tandis qu'ont succombé des femmes opérées par les mains les plus prudentes et les plus habiles, on est peu disposé à tirer des conclusions générales d'un petit nombre de faits. Cependant, l'ablation par la ligature élastique de l'utérus invaginé, pratiquée trois fois d'une façon raisonnée a donné trois succès. Ces résultats ont certainement une signification que les chances, parfois heureuses, du hasard ne parvienviendraient point à expliquer.

Les deux premières observations sont dues, l'une à Courty qui a introduit le procédé, la seconde à M. Arles. Voici la troisième que j'ai cru devoir présenter avec tous les détails que je trouve sur mes notes prises presque jour par jour.

Inversion totale irréductible de l'utérus. — Amputation par la ligature élastique. — Guérison.

Madame T..., 37 ans, réglée pour la première fois, à 14 ans, toujours régulièrement, sans douleurs; fleurs blanches continuelles depuis son premier accouchement. Sept grossesses. Les six premières se sont succédées presque sans interruption, ont été normales et se sont terminées en quelques heures par des enfants venus à terme, bien conformés et en présentation céphalique.

La septième grossesse, arrivée après un repos de quatre années, fut très pénible. Le ventre acquit de bonne heure un développement très considérable, et madame T... prétend qu'elle a porté dix mois. Le travail fut irrégulier, elle n'avait de douleurs que debout. L'accouchement fut très long. Commencé à six heures du soir le 12 décembre 1876, il ne se termina que le lendemain à trois heures de l'après-midi, et fut presque immédiatement suivi d'une perte pour laquelle M. Fauvel son médecin, crut, à bon droit, devoir hâter l'expulsion du délivre. Pour cela, il exerça une traction modérée sur le cordon. L'arrière-faix apparut bientôt à la vulve, mais il avait entraîné avec lui le fond de l'utérus frappé d'inertie, et il ne s'en laissa détacher que, morceau à

Digitized by Google

morceau, à l'aide des doigts recourbés. L'accident fut aussitôt reconnu et la réduction tentée, mais avec peu ou point de résultat. L'hémorrhagie était effrayante, et la malade, à bout de sang et de forces, tomba en syncope. Deux heures après, de nouvelles douleurs, analogues à celles de l'enfantement, se déclarèrent. Madame T... se mit à pousser, une masse saignante sortit bientôt par la vulve, sur laquelle le mari, pensant aider sa femme, se mit à tirer à deux mains... Heureusement M. Fauvel arriva, il tenta de nouveau de réduire, mais en vain; tout ce qu'il put obtenir, fut de faire rentrer l'utérus dans la vagin.

Le 23 décembre, dix jours après, mon distingué confrère et ami, M. le Dr Le Brument et moi, étions appelés en consultation près de cette dame. Nous trouvions le vagin très distendu, ayant ses culs-de-sac très haut, hors la portée du doigt, et occupé par une masse mollasse, saignante, sensible, du volume de la tête d'un enfant à terme. En attirant cette masse doucement au dehors, elle devint pyriforme, la grosse extrémité dirigée en bas, et nous pûmes nous convaincre que c'était l'utérus entièrement retourné. En effet, la portion supérieure où s'attache la tumeur, était relativement très mince, et, à travers les culs-de-sac du vagin, ayant subi eux-mêmes un certain degré d'inversion, les indicateurs percevaient distinctement un col mince et n'enfermant rien entre ses lèvres.

Les choses étant ainsi, et après dix jours de l'accouchement, nous ne conservions guère d'espoir d'opérer la réduction. D'ailleurs, la malade était si anémiée par une hémorrhagie constante, que nous étions privés du secours de l'anesthésie, secours qui nous eût été d'autant plus précieux que les parties étaient extrêmement sensibles, et que quand on comprimait la tumeur, la malade poussait des gémissements et accusait de grandes souffrances. Néanmoins, après avoir fait une injection hypodermique de morphine, afin d'émousser au moins un peu la sensibilité, nous tentâmes la réduction.

La tumeur fut d'abord maintenue comprimée entre les deux mains, pendant vingt minutes, puis nous essayâmes successivement : 1° de la réduire en masse, en faisant, suivant le procédé de Capuron et Viardel, rentrer d'abord la partie sortie la dernière, comme si on avait affaire à une hernie; 2° de faire rentrer d'abord le fond, suivant le procédé de Crosse, recommandé par M. Depaul, et en se servant de la portion ainsi déprimée, comme d'un coin, pour vaincre la résistance du col; 3° suivant le procédé de de Noeggerath, de refouler d'abord une des cornes de l'utérus dans l'espoir que le reste suivrait; 4° enfin, le procédé de Courty, en allant, par le rectum, accrocher avec les doigts recourbés le col utérin, et en essayant ensuite la réduction. Toutes ces manœuvres prolongées pendant près de deux heures, furent inutiles. Et, en raison de la contraction du col dont on pouvait à peine, par le rectum, distinguer les deux lèvres, de la mollesse extrême du reste de l'organe, dans lesquels les doigts s'enfonçaient, ce qui faisait craindre, à chaque effort de refoulement, de le voir céder et se perforer, nous en restâmes là, convaincus que toute nouvelle tentative de réduction immédiate ne pourrait être que dangereuse.

Digitized by Google

Alors nous essayâmes de passer sur l'utérus un compresseur élastique formé d'une poche de caoutchouc, allant en se rétrécissant du fond vers l'ouverture. Nous espérions, par ce moyen, au moins nous opposer aux hémorrhagies, et peut-être que l'organe comprimé de toutes parts, pendant quelques jours, se laisserait réduire dans une prochaine séance. Malheureusement, le compresseur élastique que j'avais apporté se rompit dans la tentative que nous fîmes de le charger sur l'utérus, et il ne nous resta plus que le procédé de Tyler Smith. Avant de nous retirer, nous introduisîmes dans le vagin un gros pessaire à air qui fut insufflé autant que possible. Nous donnâmes au médecin de la malade, le conseil de le laisser à demeure aussi longtemps qu'il pourrait être supporté, et de le retirer chaque matin pour faire une courte séance de taxis et tenter la réduction. Mais, au bout de deux jours, les douleurs qu'il provoquait, devinrent intolérables, et le pessaire fut abandonné sans qu'aucun résultat eût été obtenu.

Je ne revis la malade que quatre mois plus tard, le 21 avril, où je fus appelé en consultation avec M. le Dr Le Brument, M. le Dr Tinel et M. Fauvel, le médecin ordinaire. Pendant ces quatre mois, aucun traitement curatif n'avait été tenté, on s'était borné à soutenir les forces de la malade le mieux possible, et à parer aux accidents. Madame T... était complètement exsangue, le teint couleur cire, les lèvres pâles et flétries, les yeux caves, les muqueuses blanches.

Son existence, depuis quatre mois, n'avait été qu'une longue hémorrhagie qui, à chaque époque, revêtait pendant une dizaine de jours, des proportions de plus en plus alarmantes. L'entourage de la malade, y compris M. Fauvel, attentif aux progrès de l'affaiblissement, exprimait des doutes sur la possibilité pour elle de supporter la prochaine époque. L'utérus, toujours extrêmement sensible et mou, était encore plus gros que le poing, complètement retourné, l'orifice en haut comme nous pûmes, tour à tour, tous nous en convaincre. De nouvelles tentatives de réduction furent prolongées pendant près d'une heure sans amener absolument aucun résultat.

Dans la consultation qui suivit, il fut décidé d'un commun avis que toute nouvelle tentative de réduction serait inutile et même dangereuse, que la malade était perdue si on n'intervenait d'une façon radicale et, par les raisons que j'ai exposées plus haut, la ligature élastique fut adoptée comme le moyen d'ablation qui exposerait les jours de la malade au danger le moins grand.

Les manœuvres nécessitées par les essais de réduction, avaient été trop prolongées pour qu'il fût prudent d'opérer immédiatement. Nous prescrivîmes de soutenir les forces de la malade le mieux possible, principalement avec de la viande crue, hachée et tamisée, de faire un tamponnement soigneux du vagin chaque fois que la perte de sang deviendrait menaçante, et nous fixâmes l'opération au deuxième jour après le début des prochaines règles. Elles eurent lieu le 7 mai, et furent très abondantes malgré les précautions prises. Le 17, je me rendis de nouveau près de la malade, avec MM. les Drs Tinel, Le Brument et M. Fauvel. Madame T... était si faible, portait les marques d'une

Digitized by Google

anémie si profonde que nous eûmes le regret de ne point l'avoir opérée le mois précédent; d'un autre côté, nous trouvions dans son état désespéré la justification de l'opération que nous allions entreprendre.

Opération.—Madame T..., portée sur une table, en face de la lumière d'une fenêtre, est mise dans le décubitus latéral gauche. Nous nous assurons de nouveau, par la palpation bi-manuelle, qu'il n'existe point d'anse intestinale dans l'infundibulum utérin, puis le spéculum de Sims est introduit. Je fixe l'utérus avec une érigne sans exercer aucune traction, et je charge sur lui un anneau en caoutchouc. Je conduis celui-ci jusqu'à la portion cervicale où bientôt il se creuse un sillon qui nous assure qu'il ne glissera point plus haut, ulcerer les culs-de-sac du vagin et ouvrir la péritonie. Un simple tampon de coton est laissé dans le vagin. L'opération dure à peine dix minutes qui nous paraissent bien longues, car la pauvre malade, gémissant, ne cesse de dire qu'elle se trouve mal et se meurt. Madame T..., à peine reportée dans son lit, est prise d'une syncope qui, malgré l'abaissement de la tête, les frictions et la ligature des deux bras, ne cesse qu'après deux heures. Enfin, elle revient à elle et nous partons, prescrivant de la soutenir, dans la journée, par de fréquentes cuillerées de jus de viande et de fine champagne.

18 *mai*, 8 *h. du m.* — Je trouve la malade presque en syncope ; l'œil terne, la voix éteinte, le pouls rapide, filiforme et presque imperceptible. La garde me raconte que madame T... se remettait, petit à petit de l'ébranlement nerveux du matin quand, vers minuit, s'est déclarée une perte; le sang est venu même par caillots. On avait couru en toute hâte chez le médecin, M. Fauvel, qui, malheureusement était, occupé ailleurs et n'était point encore venu. Je suis atterré à la vue de la quantité des linges qui ont été imprégnés de sang, car je ne croyais point la malade capable de suffire à une telle perte qui, depuis minuit, dure encore. Immédiatement je me mets en devoir de la tamponner, ce que je fais, sans la déranger, en abaissant le périnée vers le coccis, à l'aide de deux doigts de la main gauche et en tassant soigneusement tout autour de l'utérus de nombreux et gros coussinets de coton maintenus par un fil. Le ventre, d'ailleurs, est parfait. La malade, depuis l'opération, n'a accusé aucune douleur. Prescription : petites quantités de jus de viande et de malaga données fréquemment.

19. — Un peu de mieux. La malade a, à peine, taché une serviette de sérosité sanguinolente. Je laisse le tampon sans y toucher. Ventre plat et indolore. Pouls à 120, misérable et à peine sensible. Prescription : jus de viande et malaga.

20. — Aucun écoulement sanguin. Ventre parfait. Le tamponnement est renouvelé. Prescription : viande crue, thé de bœuf, malaga.

21. — Pas d'écoulement sanguin. Pouls toujours faible et à 120. Même prescription.

22. — Le mieux commence à s'accentuer. L'œil se ranime. Je retire les tampons qui dégagent une odeur nauséabonde, et je donne une copieuse injection d'eau phéniquée qui revient sans teinte de sang. Pres-

Digitized by Google

cription : viande crue, thé de bœuf au bouillon, malaga; tampons tout préparés pour être mis à la première apparence de sang.

23. — Pouls toujours à 120, mais plus fort. Ventre souple, ayant son niveau inférieur à celui des épines iliaques. Nul écoulement sanguin. Garde-robe spontanée. Prescription comme devant.

24. — Pouls à 110. Ventre parfait. La malade, encore d'une pâleur de cire et les muqueuses exsangues, commence à refaire quelques forces. Elle demande des huîtres et est changée de lit. Aucune apparence de sang. Prescription : un œuf, deux huîtres, thé de bœuf, madère ou cognac. Trois injections désinfectantes par jour.

28. — La malade prend ses potages, des huîtres, des œufs avec plaisir et reprend des forces. Pouls à 104. Elle se tourne dans son lit assez bien seule et se tient ordinairement, les mains reposant sur son ventre. Lavement à l'huile, garde-robe.

30. — M. le Dr Le Brument vient revoir la malade avec moi. Pouls à 100. La figure commence à reprendre sa physionomie ordinaire, les lèvres sont légèrement rosées, les muqueuses palpébrales toujours exsangues. Néanmoins madame T... mange chaque jour une côtelette ou un beefsteak, des potages et du jus de viande. Je pratique le toucher, et je trouve que la tumeur a conservé au moins le même volume qu'au jour de la ligature, mais qu'elle a durci, est remontée dans le vagin et semble un peu mobile; aucune traction n'est exercée sur elle. Prescription : thé de bœuf au bouillon dans l'intervalle des repas; injections et le reste comme devant.

1er *juin*. — Depuis deux jours, la malade se plaint de douleurs dans les reins qui, la nuit précédente, l'ont empêchée de dormir; elle indique comme siège de la douleur la direction des ligaments larges. Le ventre est toujours plat et souple, sans sensibilité à la pression, le pouls à 120, l'état général de meilleur en meilleur. Je pratique le toucher, et comme il indique une assez grande mobilité de la tumeur, j'implante dans celle-ci les mors d'une pince avec laquelle, à l'aide de la main gauche, je tire légèrement, tandis que le doigt indicateur de la main droite introduit aussi haut que possible dans le vagin, reste attentif aux mouvements des culs-de-sac. Bientôt, je sens ceux-ci qui suivent la tumeur, et je cesse la traction. La malade s'étant plaint de quelques douleurs dans le côté, je prescris une potion avec 5 centigrammes d'extrait gommeux d'opium à prendre par cuillerées, suivant le besoin. Les douleurs cessent bientôt, et la potion n'est pas prise.

3 *juin*. — L'utérus se ramollit et diminue de volume; il est devenu très mobile, en le prenant entre le médius et l'index, je lui fais aisément parcourir un quart de tour sur lui-même, mais la malade accuse de nouveau un peu de douleur dans les côtés du ventre, et quand je retire mes doigts, l'organe revient à sa position première. Les doigts reviennent chargés d'une odeur qui n'est plus celle de la gangrène, mais qui est franchement fécale. Ventre, d'ailleurs, toujours plat, souple et indolore à la pression. Injections et nourriture comme devant.

4 *juin*. — Lavement à l'huile, garde-robe.

5 *juin*. — Le ventre est toujours parfaitement souple, le pouls est

Digitized by Google

à 100. L'utérus est de plus en plus mobile, la partie corticale ramollie tombe en putrilage et exhale de plus en plus une odeur fécale.

7 *juin.* — M. le Dr Le Brument vient revoir la malade avec moi. Etat général toujours parfait. Toute la partie périphérique ramollie, c'est-à-dire la partie musculaire de l'utérus a disparu; un large lambeau fibreux pend à la corne gauche de l'utérus, dont le fond lui-même semble se désagréger. Nous posons, aussi haut que possible, une ligature élastique, très serrée sur cette partie pendante qui est supprimée d'un coup de ciseaux. Il ne s'écoule point une goutte de sang, et nous reconnaissons la corne gauche de l'utérus avec une portion de la trompe.

11 *juin.* — Madame T... va à souhait et répare progressivement ses forces. Le corps de l'utérus complètement dépouillé de sa partie musculaire, n'est plus représenté que par son enveloppe fibreuse et péritonéale; celle-ci, de mollasse qu'elle était il y a quatre jours, est devenue dure, complètement recoquevillée, pas plus volumineuse que le pouce et a sa base entourée par les lèvres molles du col reformé. Plus d'odeur.

15 *juin.* — L'écoulement a presque cessé. La partie liée, de plus en plus rapetissée, est aujourd'hui de la grosseur du doigt et longue de trois à quatre centimètres; elle est contenue dans la portion cervicale de l'utérus qui s'est spontanément retournée. On sent clairement les lèvres du museau de tanche normales, mais molles et largement ouvertes; au milieu d'elles et dépassant à peine leur niveau est le moignon utérin. Entre celui-ci et le col, j'introduis facilement le doigt, j'arrive bientôt à la partie réfléchie et à la ligature qui me paraît lâche et que je me décide à resserrer. En conséquence madame T. est portée sur une table, mise dans le décubitus latéral gauche; les parties en pleine lumière, le spéculum de Sims est introduit. J'attire doucement, à l'aide d'une érigne, le moignon utérin. Je saisis avec une pince l'anneau de caoutchouc, et je place sur son milieu une seconde pince qui est remplacée aussitôt par un fil d'argent que je tords au ras du moignon. Madame T... n'accuse aucune douleur et est reportée dans son lit.

16 *juin.* — Etat général et local excellent. Madame T... demande à se lever, et je lui permets de rester une demi-heure dans un fauteuil.

20 *juin.* — Les forces continuent à revenir chaque jour. L'appétit est très grand. Il n'y a plus d'écoulement vaginal. La ligature n'est pas tombée, mais ne décèle sa présence par aucun inconvénient. Madame T... marche dans sa chambre.

30 *juin.* — Madame T... remet la ligature élastique qui a été entraînée le 28 par l'eau d'une injection. Au toucher, je trouve le col reformé absolument normal.

26 *octobre.* — Madame T..., dont le teint est encore pâle et anémique, n'a rien revu, ni sang, ni fleurs blanches, et n'éprouve aucun inconvénient mensuel qui lui rappelle les époques. Elle ne s'est jamais si bien portée. Autrefois elle était délicate et sans grand appétit, aujourd'hui elle mange de tout avec plaisir. L'utérus ou plutôt le museau

Digitized by Google

de tanche est haut et en touchant le col parfaitement normal. Nul ne pourrait se douter que le reste de l'utérus n'existe plus.

Comme on le voit, la marche de cette opération n'a point été la même que celle des deux opérations antérieures. Le resserrement de la ligature n'a eu lieu que le 29e jour, sa chute que vers le 40e. L'utérus, loin de tomber en masse, comme dans le cas du professeur Courty, où il s'est détaché au 14e jour, ou comme dans le cas de M. Arles, où il s'est détaché au 12e, s'est dépouillé d'abord de ses parties molles et musculaires qui se sont exfoliées progressivement, puis l'espèce de moignon fibreux restant s'est recoquillé et a disparu à son tour sans que j'en aie recueilli d'autre parcelle que celle que j'ai excisée d'un coup de ciseaux. Devant cette différence de marche on peut se demander, comme je l'ai fait moi-même bien souvent, à partir du 14e jour après la ligature, si l'anneau de caoutchouc a été maintenu assez serré? Voici ma réponse : les conditions dans lesquelles j'ai pratiqué la ligature élastique de l'utérus ne sont point du tout les mêmes que celles dans lesquelles MM. Courty et Arles ont eu à intervenir. Ceux-ci ont vu venir leurs malades dans leur cabinet et ont posé leur ligature sur un utérus qui avait opéré presque complètement son involution et dont les tissus, par conséquent, avaient repris à peu près leur fermeté et leur volume normaux. J'ai dû lier, *in extremis*, et, comme dernière ressource, pour empêcher une femme de mourir d'hémorrhagie, un utérus extrêmement friable, gros encore comme le poing. J'ai dû craindre de trop serrer de peur que le caoutchouc n'agît par section sur la muqueuse ramollie, au lieu d'agir par ulcération, et de voir survenir une hémorrhagie foudroyante. La perte, dans la nuit qui suivit l'opération, me prouva combien j'avais eu raison. Aussi, avais-je choisi le caoutchouc le plus souple et le plus élastique que j'avais pu trouver afin que son action toujours douce restât longtemps efficace. Quant à attirer le lendemain de l'opération et les jours suivant, comme Courty l'a fait, l'utérus à la vulve pour resserrer la ligature, nul ne l'aurait osé; et comme la malade allait à souhait j'ai mieux aimé observer une expectation attentive que de m'exposer à compromettre un succès qui semblait s'accomplir de lui-même et s'affirmait chaque jour. Je me suis résigné à attendre, dans l'intérêt de mon opérée, de peur de perdre en sécurité ce que j'aurais pu gagner en vitesse.

En résumé, la ligature élastique a enlevé le corps de l'utérus sans provoquer, je ne dis point un soupçon de péritonite ou de fièvre, mais le plus faible gonflement, la plus légère sensibilité du ventre. L'absence complète de toute espèce de réaction est le fait qui m'a particulièrement frappé, ainsi que M. le Dr Le Brument et

Digitized by Google

M. Fauvel, qui ont souvent visité la malade avec moi. Nous n'avons même pas eu besoin d'immobiliser les intestins par la plus petite dose d'opium et le sixième jour une selle spontanée se produisait.

Discussion.

M. Desprès. M. le rapporteur a fait allusion, dans son exposé, à l'un des procédés qui consiste à se servir d'un pilon garni de ouate pour renverser l'utérus. Pour aider à porter un jugement sur ce procédé, je puis raconter un fait dont j'ai été témoin et qui m'a vivement frappé. Une femme fut conduite dans le service de Nélaton dans les circonstances suivantes : trois jours après s'être accouchée, se trouvant sans garde, elle se leva seule et se mit sur le vase; elle sentit alors quelque chose de pesant qui voulait sortir. La sage-femme, de retour quelques instants après, constate un corps à la vulve, elle exerce des tractions sur lui; puis on appelle un médecin qui conseille à la malade de se rendre à l'hôpital. Le lendemain M. Nélaton constate un renversement complet de l'utérus. M. Nélaton demande l'avis de M. Depaul, qui fit une leçon intéressante sur ce fait. M. Depaul procéda ensuite à la réduction en se servant d'un bâton garni. Il exerce d'abord une légère pression, qui fait crier la malade; puis il recommence la tentative et s'arrête devant les cris violents de la patiente. Douze heures après la malade succombait à une péritonite : le bâton avait traversé l'utérus.

Il serait intéressant de connaître les résultats obtenus par la boule en caoutchouc. *A priori*, je considère ce procédé comme mauvais. C'est qu'en effet, l'introduction d'un corps étranger volumineux, d'un ballon dans le vagin, me paraît, dans les premiers jours qui suivent l'accouchement, une mauvaise chose, en retenant les liquides putrides dans l'utérus, et l'observation d'aujourd'hui vient, après celle de M. Chauvel, témoigner de l'insuccès de la méthode.

M. Forget. Il est un détail qui m'a frappé dans l'excellent exposé de M. Guéniot, relatif au procédé opératoire par la ligature élastique. M. Guéniot a rejeté l'emploi de l'instrument de Chassaignac; je lui demande si les faits l'autorisent à proscrire l'écraseur. Il a été sans nul doute, comme moi, frappé par l'apparition d'une hémorrhagie grave à la suite de la ligature. En eût-il été ainsi si on avait eu recours à un moyen plus expéditif, plus efficace, agissant par une compression énergique et frappant de mort les tissus compris dans l'anse? L'écraseur, le serre-nœud sont des instruments admirablement propres à obtenir ces effets.

Il est un second point sur lequel je désire répondre à M. Guéniot. Notre collègue nous a déclaré qu'il avait des doutes sur l'existence du renversement total de l'utérus. Je puis le rensei-

Digitized by Google

gner à cet égard : dans la prochaine séance je mettrai sous les yeux de la Société un très beau dessin fait par un savant dont vous avez tous gardé le souvenir et qui avait un grand talent de dessinateur, Gratiolet.

Trois dessins, pris après la mort, montrent l'un le renversement complet, le second une coupe de l'utérus, et le troisième les rapports de l'utérus avec ses annexes.

M. Guéniot. Je répondrai d'abord à M. Forget. Il est très difficile de comprendre un renversement complet de tout l'utérus; néanmoins, devant un fait concluant, je m'inclinerai. Comme notre collègue, je trouve que l'écraseur et le serre-nœud sont d'excellents instruments, mais je crois que, dans l'espèce, l'emploi de la ligature leur est préférable; et malgré l'apparition d'une hémorrhagie inquiétante, comme celle qu'a observé M. Hue, je lui donnerais encore la préférence. Pourtant je tiens à rappeler que M. Hue a probablement fait choix d'une anse en caoutchouc défavorable; il me semble qu'il eût mieux valu recourir au tube en caoutchouc et, comme je l'ai déjà dit, je désirerais qu'il existât une filière, une échelle graduée indiquant le calibre des tubes dont on doit se servir.

Je dirai à M. Desprès que l'observation qu'il a rappelé, celle de M. Depaul, a été publiée et que le traité de Courty en rend compte.

M. Desprès considère que le séjour d'un ballon dans le vagin a des dangers; je le lui accorderais si le ballon restait en permanence; mais on peut le retirer toutes les trois ou quatre heures et procéder à des lavages détersifs.

M. Forget. Je désire savoir de M. Guéniot, qui est très autorisé sur cette question, s'il existe d'autres exemples d'hémorrhagie à la suite de l'application de la ligature élastique? De même il serait bon de connaître les suites de l'emploi du serre-nœud ou de l'écraseur. La méthode la plus favorable est tout naturellement celle qui ne donne pas lieu à cet accident.

M. Guéniot. Les éléments me manquent pour répondre à la question de M. Forget, mais j'ajouterai qu'à côté de l'hémorrhagie, il est un autre danger à éviter, celui de la péritonite. Avec l'écraseur ou le serre-nœud, la section est prompte, on la termine généralement dans une seule séance.

M. Verneuil. Il n'en est pas ainsi; M. Denucé a laissé l'instrument en place pendant dix-huit heures, c'est-à-dire qu'il a mis ce temps à obtenir une section complète.

M. Guéniot. Quel que soit le temps, il importe de s'assurer que le canal péritonéal, nécessairement intéressé, se trouva oblitéré.

Digitized by Google

M. Tillaux. Le désaccord entre MM. Guéniot et Forget me paraît facile à résoudre : l'action d'un fil quelconque, élastique ou non, qu'on laisse à demeure sur une partie qu'on veut faire tomber est une action destructive par ulcération. L'écraseur, le serre-nœud agissent autrement, ils détruisent par section; je ne crois pas sage de recourir à cette solution.

M. Tarnier. Je demanderai à M. Guéniot si l'on a examiné la tumeur enlevée; secondement, si l'on a recherché par le cathétérisme la profondeur de la cavité utérine persistante.

M. Guéniot. Je dirai à M. Tarnier qu'on n'a pas eu entre les mains le corps excisé. En effet, l'utérus s'est pour ainsi dire décortiqué vers le dix-neuvième jour; mais, 2 jours après, un lambeau mortifié a été excisé par une seconde ligature, et M. Hue a reconnu dans ce lambeau une corne utérine avec une portion de trompe. Lorsqu'eut lieu, tout à fait à la fin, la chute de l'utérus, M. Hue recueillit un petit moignon qu'il m'a apporté, dans lequel on ne pouvait plus reconnaître l'utérus ; mais l'examen de la malade ne laissa aucun doute sur la réalité d'une inversion.

Le cathétérisme utérin n'a pas été pratiqué ; M. Hue a craint, avec raison, de faire cette exploration. La malade guérie depuis plusieurs mois, on constatait un col utérin parfaitement normal, qui ne permettait pas de soupçonner l'absence du corps de la matrice.

Résection sous-périostée de toute l'omoplate et de la tête de l'humérus; guérison,

Par le Dr Ch. Brigham (de San-Francisco).

RAPPORT PAR M. NICAISE.

Messieurs, j'ai l'honneur de vous rendre compte d'un travail de M. Brigham sur un cas de résection sous-périostée de l'omoplate, suivie de guérison; le malade opéré, à San Francisco, est revenu depuis en France, je vous l'ai présenté de la part de M. Brigham.

Je donne d'abord le résumé de l'observation, que j'ai traduite de l'anglais :

Il s'agit d'un homme de 35 ans. En mars 1877, il a eu, dit-il, une attaque de rhumatisme dans l'épaule droite; son ganglion axillaire devint gros et douloureux, mais ne suppura pas. Après un traitement médical, deux petites incisions furent faites au niveau de l'acromion; il s'écoula une grande quantité de pus. L'état du malade ne s'améliora pas. Il entra à County Hospital, à Los Angeles, et y resta 3 mois; pendant ce temps, plusieurs abcès s'ouvrirent spontanément. X... entra à l'hôpital français de San-Francisco, le 15 octobre 1877, dans le service de M Brigham; à cette époque, 14 fistules conduisaient sur l'os nécrosé.

Pas de maladie constitutionnelle antérieure; X... avait reçu un coup

Digitized by Google

violent sur l'épaule malade plusieurs années auparavant, mais cela ne paraît pas avoir de relation avec l'état actuel. La suppuration est considérable. Traitement tonique; iodure de potassium à l'intérieur; bains de son.

Une opération est décidée pour enlever tout l'os nécrosé; elle est pratiquée le 23 octobre, après éthérisation avec l'assistance du Dr Whitwell. Une incision verticale de 4 pouces de long part du milieu de l'espace, situé entre l'apophyse coracoïde et l'acromion; la tête de l'humérus est découverte sans difficulté, et réséquée au col chirurgical avec une scie à chaîne; pas de vaisseaux à lier.

On constate de nouveau la nécrose de l'omoplate; on fait le long de l'épine une incision de 7 pouces, partant de celle qui a été faite pour enlever la tête de l'humérus. Une rugine et les doigts suffisent pour détacher l'omoplate des muscles voisins. Le deltoïde et le sous-épineux sont d'abord détachés sans difficulté; l'origine du teres major (grand rond), est atteinte en introduisant le doigt par un orifice fistuleux qui existe près de l'angle inférieur.

On passe ensuite à la dénudation de la fosse sus-épineuse, dont le détachement des insertions musculaires fut la partie la plus difficile de l'opération. Quand l'apophyse coracoïde fut libre, elle fut entourée à la base par une bande de lin qui enveloppe aussi l'acromion ; l'os fut alors tiré en haut et en dehors, sa surface interne se montra peu à peu. Le muscle sous-scapulaire fut facilement détaché; le serratus magnus (grand dentelé), fut séparé avec la rugine. L'os sortit alors complètement dépouillé de périoste; un petit vaisseau superficiel seulement fut lié; l'hémorrhagie fut légère, grâce à l'emploi exclusif du doigt et de la rugine.

L'opération dura 1 heure 1/2; quatre points de suture réunirent les bords de l'incision. Un tube à drainage fut placé entre l'incision et l'orifice fistuleux de l'angle inférieur; un second tube fut également placé dans la plaie faite pour l'excision de la tête humérale; 2 points de suture réunirent les bords de cette plaie.

Le pansement consista en charpie imbibée de glycérine phéniquée, sur laquelle on plaça une épaisse couche de ouate qui enveloppait la moitié du corps.

Les suites de l'opération furent simples; la température n'a pas dépassé 38°, et fut presque toujours à 37°.

Le pansement est renouvelé le 26 octobre, après 3 jours; il y a réunion, par première intention, au niveau des points de suture; écoulement sanguinolent par les deux tubes à drainage.

31 *octobre* (8e jour), les dernières sutures sont enlevées; les plaies sont réunies par première intention, excepté au niveau des tubes à drainage qui donnent issue à du pus.

Une collection purulente se forme au niveau de l'angle inférieur de la région scapulaire; incision le 4 novembre et tube à drainage.

Gonflement du bras, une ancienne fistule s'ouvre le 13 novembre et donne issue à du pus, le bras diminue; cataplasmes.

A partir du 20 novembre, la suppuration diminue, l'état général du

Digitized by Google

malade s'améliore rapidement; de temps en temps de petits séquestres sont éliminés; la difformité de l'épaule est peu considérable.

Au 1er janvier, X... peut déjà porter la main droite sur l'épaule gauche; il peut mouvoir un peu le bras en avant et en arrière; il a l'usage de sa main pour écrire, manger et pour les mouvements ordinaires. Il fait subir à son membre un exercice léger.

Examen des os enlevés. — La tête de l'humérus est rugueuse et dénudée, la grosse tubérosité est nécrosée. L'omoplate est nécrosée et épaissie; l'apophyse coracoïde est réduite à un tronçon, l'épine est presque détruite et supporte un acromion effilé. La partie inférieure de l'os est traversée par deux trajets fistuleux; les bords de l'omoplate sont épaissis, irréguliers; le bord axillaire présente des aspérités; la cavité glénoïde est détruite. Il existe une petite masse osseuse de nouvelle formation au-dessous de l'apophyse coracoïde. Pendant l'opération, quelques petits fragments osseux s'étaient détachés de l'épine.

Le malade qui fait l'objet de cette observation m'a été adressé par le Dr Brigham; je vous l'ai présenté et je l'ai examiné de nouveau en janvier 1879 (13 mois après l'opération).

La clavicule fait une saillie notable; on voit les trous des deux incisions, l'une en arrière, transversale, l'autre en avant, verticale, dans la région deltoïdienne. Au niveau du bord postérieur de l'aiselle existe une fistule qui s'ouvre parfois.

L'apophyse coracoïde est restée, du moins en partie; il n'y a pas de reproduction osseuse régulière, ni de nouvelle articulation; on trouve seulement en haut de la région scapulaire une plaque dure, osseuse, irrégulière, de 10 centimètres environ de diamètre; dans les autres points la région présente à la palpation une certaine résistance, non osseuse, mais comme due à des épaississements fibreux, à des tissus lardacés qui réunissent les insertions musculaires et remplacent l'os absent.

Les mouvements conservés sont intéressants à étudier. L'abduction est très limitée, le bras est porté un peu en dehors et en arrière; l'action du deltoïde est presque nulle.

Le bras est porté assez facilement en arrière et même dans la rotation en dedans; il peut exécuter la fonction du scalptor-ani.

En avant les mouvements sont plus étendus; le malade met facilement la main dans sa poche, il mange avec une fourchette, mais pas avec une cuiller; il coud, mais tire mal le fil; le mouvement de rotation en dehors est presque nul, ce qui l'empêche de porter la cuiller à sa bouche et de tirer le fil après la piqûre faite; il est également gêné pour écrire.

Les opérations de ce genre sont assez rares pour que j'aie cru utile de vous rapporter l'observation avec quelque développement.

Digitized by Google

En effet, la première résection de l'omoplate fut faite en 1855 par Langenbeck (*Deutsche klinick*). Depuis elle a été répétée un certain nombre de fois, principalement pour l'ablation de tumeurs de l'os. Le professeur Michel (de Nancy) paraît être le premier qui l'ait pratiquée en France, en 1868 : (*Contribution à l'histoire de l'extirpation complète de l'omoplate;* opération suivie de succès datant de 5 ans et 4 mois; *Gaz. hebdom.*, 1874, p. 432.) — (Demandre, 1873. (*Tumeurs de l'omoplate*, Th. Paris.)

La résection pour carie ou nécrose est beaucoup plus rare; les cas de résection sous-périostée sont très peu nombreux.

Heyfelder, en 1856, enleva l'omoplate pour une carie, le malade mourut.

Jones (*The Lancet*, 1869) enleva complètement l'omoplate avec une partie de l'extrémité externe de la clavicule, le 18 mai 1858, chez une jeune fille de 14 ans 1/2, pour une nécrose. La guérison eut lieu en un mois; plus tard la malade put se servir de son bras, lever un gros registre, faire son lit.

Kottmann fit une résection sous-périostée, chez un homme de 48 ans, pour une carie de l'omoplate; il n'y eut pas de reproduction osseuse, quelques fistules persistèrent. Les mouvements du bras en avant et en arrière étaient assez faciles, ceux d'élévation étaient nuls; l'avant-bras et la main avaient des mouvements assez énergiques. (Totale extirpation der scapula, *in Correspondenzblatt fur schweizerische aerzte*, 1874, n° 9.)

En 1875, J. Boeckel publie une observation de résection sous-périostée de l'omoplate moins la portion articulaire de l'angle inférieur; il s'agissait d'une carie chez un enfant de 15 ans. La régénération osseuse fut presque complète au bout de 3 mois 1/2, l'épine était représentée par une saillie irrégulière; les usages du membre étaient parfaitement rétablis en 6 mois. (*Contribution à l'histoire des résections de l'omoplate, avec une observation d'amputation sous-périostée du scapulum suivie de régénération osseuse, Gazette médicale de Strasbourg*, 1875.)

La résection sous-périostée de l'omoplate, pour les cas de carie ou de nécrose, n'est pas grave au point de vue opératoire; son exécution ne présente pas non plus de grandes difficultés; le périoste se décolle très facilement et en bien des points le doigt peut remplacer la rugine.

Tout autre est l'ablation de l'omoplate pour une tumeur de l'os; là on doit enlever le périoste, sectionner les muscles, ouvrir les interstices musculaires et sectionner de nombreux vaisseaux; la perte de sang peut être considérable.

Le procédé opératoire suivi par M. Brigham, a été très simplifié : profitant de l'existence d'une large fistule à l'angle inférieur de

Digitized by Google

l'omoplate, pour dénuder cet angle, il n'a fait qu'une longue incision transversale le long de l'épine. Après avoir dénudé les fosses sus et sous-épineuses et l'apophyse coracoïde, l'omoplate a été tirée en haut et en dehors et la fosse sous-scapulaire peu à peu découverte.

L'opération paraît avoir été assez laborieuse, elle a duré une heure et demie, et ceci peut être attribué à l'insuffisance de l'incision.

L'opération eût été plus facile en ajoutant à l'incision transversale une incision verticale suivant le bord spinal de l'omoplate comme le conseillent Lengenbeck et Ollier. Après avoir dénudé les fosses sus et sous-épineuses, on dégage le bord spinal et l'on fait basculer l'omoplate en dehors, en découvrant peu à peu la fosse sous-scapulaire et se rapprochant de l'articulation par laquelle on termine. La dénudation de l'apophyse coracoïde est difficile ; si elle était saine, mieux vaudrait la sectionner à sa base.

Chez le malade de M. Brigham, âgé de 35 ans, la régénération osseuse fut très incomplète, il se forma seulement une plaque osseuse irrégulière. Celle-ci n'existe même pas chez l'opéré de Kottmann, âgé de 48 ans ; au contraire, le malade de J. Boeckel, âgé de 15 ans, nous offre un exemple de régénération osseuse complète au bout de 3 mois 1/2.

Quoique le périoste conserve pendant longtemps ses propriétés ostéogéniques et que l'irritation et l'inflammation puissent les ramener longtemps après l'achèvement complet du squelette, on constate néanmoins que les régénérations osseuses deviennent plus irrégulières et plus incomplètes à mesure que l'âge des opérés augmente. C'est ce que montrent les faits que je viens de rapporter.

A ce sujet, je rappellerai que j'ai eu l'honneur de présenter à la Société en 1873 [1], un homme de 33 ans, auquel j'avais fait une résection sous-périostée de 14 centimètres de la diaphyse humérale droite et chez lequel il y eut une régénération osseuse telle que le bras droit était identique à l'autre et que l'opéré a pu reprendre son métier de maître tailleur de pierres ; il continue à manœuvrer le ciseau et le marteau.

Quoique l'opéré de M. Brigham n'eût pas d'os nouveau, comme le chirurgien avait respecté le périoste et les insertions musculaires, les mouvements conservés sont assez considérables.

Dans l'appréciation des résultats fonctionnels que donne la résection de l'omoplate, il faut distinguer les résections partielles

[1] *Gaz. méd.*, 1874, p. 114.

Digitized by Google

des résections totales dans lesquelles on enlève les surfaces articulaires.

Dans la résection du corps de l'omoplate, avec conservation de la portion articulaire, opération que l'on désigne encore sous le nom d'amputation de l'omoplate et dont l'origine remonte à 1811 (Van Valter), le bras paraît conserver, d'après les quelques renseignements que l'on trouve dans les observations, des mouvements assez complets.

Dans la résection totale de l'omoplate, comme dans la résection de la tête humérale et aussi dans les déplacements de cette extrémité osseuse, les fonctions du deltoïde sont presque complètement abolies, l'extrémité de l'humérus n'ayant plus de plan résistant sur lequel elle puisse s'appuyer et glisser, le bras ne peut être porté dans l'abduction et l'élévation; les mouvements de rotation de l'humérus sont aussi détruits, surtout les mouvements de rotation en dehors.

L'humérus peut encore se porter en arrière et en dedans par l'action des muscles grand dorsal et grand rond; ce que nous constatons chez le malade de M. Brigham. Mais celui-ci ne peut manger avec une cuiller; s'il peut piquer l'aiguille, il ne peut tirer le fil en dehors; quand il écrit il arrive difficilement au bout de la ligne. Ceci est dû à la cessation d'action des muscles rotateurs en dehors.

Par contre le bras est porté facilement en avant, en arrière, en dedans; le malade peut porter la main à la poche, peut manger avec une fourchette, et maintenir les objets assez fortement avec la main.

En résumé, nous voyons que l'opéré de M. Brigham possède tous les mouvements qu'il lui était possible de conserver.

En terminant, j'ai l'honneur de proposer à la Société d'adresser des remerciements à l'auteur pour son intéressante communication.

Présentation de malades.

M. Duplay présente un malade dont l'observation a été communiquée à la Société le 13 obtobre 1875. La presque totalité de la diaphyse du tibia a été réséquée, depuis l'épiphyse inférieure jusqu'à l'union de la diaphyse avec l'épiphyse supérieure. Le cartilage de conjugaison supérieur restait seul intact. La reproduction avait été complète; mais quelques-uns de nos collègues, M. Panas entre autres, ayant eu quelques craintes sur la croissance de ce tibia nouveau, j'ai tenu à suivre mon opéré. On constate aujourd'hui que la croissance s'est effectuée et que le tibia du côté réséqué n'a qu'un centimètre et demi de moins en longueur que celui du côté sain.

Le secrétaire, LANNELONGUE.

Paris.-Imp. PAUL DUPONT, 41, rue Jean-Jacques-Rousseau. — 64. 7-79. *Le Gérant* : G. MASSON.

Digitized by Google

Séance du 18 juin 1879.

Présidence de M. TARNIER.

Le procès-verbal de la dernière séance est lu et adopté.

Correspondance.

La correspondance comprend :

1° La *Gazette hebdomadaire*, la *Gazette médicale*, l'*Union médicale*, la *Gazette des hôpitaux*, la *France médicale*, le *Progrès médical*;

2° Le *Bulletin de l'Académie de médecine*, les *Annales de gynécologie*, le *Bulletin de thérapeutique*, *Journal de médecine et de chirurgie*, les *Archives de médecine navale*, la *Revue médicale*, le *Lyon médical*, *Gazette obstétricale*, *Revue médicale roumaine*, *Revue scientifique*;

3° La *Tribune médicale*, le *Praticien*, l'*Abeille médicale*, le *Mouvement médical*;

4° *British medical*, la *Gazette de santé militaire de Madrid*, la *Gazette italienne-lombarde*, le *Galénos*, le *Centralblatt für Chirurgie*, le *Journal international de médecine de Naples*;

5° Une lettre de M. Cauvy, membre correspondant, accompagnant un exemplaire de son mémoire le *Pneumocèle traumatique*;

6° *Des amputations des membres par le procédé circulaire avec lambeau antérieur*, par V. Bruns de Tubingen. Présenté par M. Trélat;

7° *Etude sur le pansement ouaté au point de vue de la chirurgie d'armée*, par M. Védrènes, membre correspondant;

8° *Exposé des résultats des grandes amputations*, par le Dr Duménil, de Rouen, membre correspondant;

9° *Traitement des foyers purulents et des plaies par l'eau salée*, par le Dr Houzé de l'Aulnoit, membre correspondant;

10° *Traité des corps étrangers en chirurgie*, par M. Poulet, aide-major, présenté par M. Ledentu.

Déclaration de vacance. — M. le Président annonce la vacance à une place de membre titulaire.

Communication.

M. FORGET fait une communication sur le renversement de l'utérus, qui sera publiée ultérieurement.

Discussion.

M. GUÉNIOT. Je trouve l'observation de M. Forget très impor-

Digitized by Google

tante. C'est à mon avis le premier fait authentique de renversement complet de l'utérus. Il m'a suggéré la réflexion suivante au sujet de la réductibilité de l'organe inversé. Je croirai volontiers que l'utérus aussi complétement inversé, est irréductible, surtout lorsqu'après un certain temps, l'utérus a retrouvé la constitution normale et dense de son tissu utérin ; je ne vois d'exception à cette opinion que pour les cas de date récente, dans lesquels persiste encore un état d'inertie qui permet la réduction. Aussi, pour ces faits éloignés, l'amputation est-elle le seul remède à la difformité. M. Forget vient de faire une nouvelle allusion à l'emploi de l'écraseur ou du serre-nœud. Sans aucun doute, ces procédés sont excellents ; mais la question est de savoir si la ligature élastique ne donne pas de meilleurs résultats. Jusqu'ici, quatre opérations par la ligature, les seules, ont donné quatre succès.

M. Farabeuf. Je demande à dire deux mots seulement. A l'égard de l'irréductibilité, dont a parlé M. Guéniot, je ne puis établir que le corps de l'utérus soit dilatable. Mais le col l'est certainement et je puis citer à l'appui de mon assertion, l'observation faite par un chirurgien anglais, dans les Indes, sur une femme dont l'utérus était très abaissé. Il a constaté que le col se dilatait sous ses yeux.

J'appelle l'attention sur un second point relatif à l'application des ligatures élastiques dans les cavités. Un chirurgien de mes amis a imaginé un instrument qui permet cette application dans la profondeur de ces cavités. Il l'a employé dans le rectum. Cet instrument se compose d'une tige longue et rigide, percée d'un trou à une de ses extrémités, recourbée en crochet à l'autre extrémité. Dans le trou s'engage une anse de fil solide, destinée à s'appliquer sur la tumeur. Les deux extrémités libres du fil de cette anse sont attachées à une agrafe. Lorsque l'anse est appliquée sur la tumeur, on n'a plus qu'à placer un cordon élastique, un tube en caoutchouc par exemple, dans le crochet de l'agrafe et dans celui de la tige rigide pour exercer une tension de l'anse aussi forte qu'on la désire. On fait ainsi une ligature à 2 degrés, qui permet la section des tissus.

M. Desprès. Il y a déjà longtemps que j'ai cherché les moyens d'appliquer profondément une suture élastique. J'y suis arrivé par le procédé suivant. Une tige en fer se termine à une de ses extrémités par un anneau dont le plan est perpendiculaire à celui de la tige. A l'autre extrémité, cette tige est en fourche. C'est le vieux serre-nœud. Le lien élastique s'engage dans l'anneau, serre le pédicule de la tumeur que l'on veut étreindre ; l'autre extrémité est accrochée à la fourche de la tige. J'ai employé une fois ce moyen avec succès.

Digitized by Google

Rapport.

Rapport sur une observation de M. le Dr G. Eustache, de Lille, intitulée : *Hernie inguinale étranglée ; — taxis facile au bout de 10 heures ; — gangrène étendue de l'intestin ; — mort.* — Au nom d'une commission composée de MM. Desprès, Cruveilhier et Berger, par M. Paul Berger, *rapporteur*.

Le titre seul de cette observation montre qu'il s'agit d'un cas exceptionnel. La gangrène de l'intestin sur une longueur de 72 centimètres, survenue, alors que la réduction par le taxis avait été obtenue sans efforts après 10 heures d'étranglement, est un fait d'une gravité heureusement si rare que je n'en connais aucun autre exemple. Cette terminaison funeste d'un étranglement récent se comprend d'autant moins que toutes les conditions qui hâtent d'ordinaire l'évolution des lésions intestinales faisaient ici défaut. Aussi, malgré l'intérêt qui s'attache à la communication de M. Eustache, ne puis-je m'empêcher de faire, à son endroit, quelques réserves qui me semblent justifiées surtout par certaines lacunes qui se trouvent dans l'observation et dans l'examen nécroscopique qui lui fait suite. Voici, d'abord, en résumé, l'histoire du malade en question :

Un homme de 36 ans est admis le 26 mai 1878 à l'hôpital Sainte-Eugénie de Lille. Il se connaissait depuis 5 ans une hernie inguinale droite, qui n'avait jamais été contenue par un bandage. Cette hernie sortait par intervalles et rentrait toujours avec facilité.

La veille (25 mai), à 10 heures du soir, en montant au lit, il sent la hernie sortie plus volumineuse que de coutume ; la tumeur est assez douloureuse pour que le malade ne puisse exercer les pressions suffisantes pour la réduire ; un quart d'heure après surviennent des vomissements verdâtres, qui se reproduisent à trois reprises différentes, à 2 heures d'intervalle. Un médecin appelé fait une tentative inutile de taxis, pendant 5 minutes seulement, sans grands efforts, mais (l'observation est muette sur ce point) probablement sans anesthésie.

A 4 heures du matin, le 26, le malade entre à l'hôpital. A ce moment, la hernie forme dans la bourse droite une tumeur du volume d'une tête de fœtus ; le pédicule forme à l'orifice du canal inguinal un bourelet dur et irréductible. Ventre aplati, douloureux ; figure tirée, peau assez froide (36°,7), pouls petit et rare (55 p.) Il n'y a plus eu de vomissements depuis 3 heures.

Le malade ayant été placé dans l'inversion, (les pieds en haut, la tête et les épaules reposant seules sur le lit, procédé de Daniel Leasure), la réduction est facilement obtenue, sans chloroforme (?), après 7 minutes de taxis modéré.

La réduction fut suivie d'une amélioration momentanée ; la journée du 26 ne fut marquée que par une selle diarrhéique ; le lendemain, sans

Digitized by Google

cause appréciable, survinrent deux garde-robes sanglantes : la quantité de sang qu'elles renfermaient pouvait être évaluée à un demi-litre.

Les jours suivants, la prostration augmente, la diarrhée persiste, mais les selles ne contiennent plus de sang : cependant le ventre se tuméfie et devient douloureux ; dans la fosse iliaque droite, on note de la matité, puis de l'œdème. Les vomissements surviennent ; le 5 juin à 3 heures, le malade succombe 10 jours et 7 heures après la réduction, 10 jours et 17 heures après le début présumé de l'étranglement.

L' ouverture du ventre laisse écouler un liquide dont la couleur et l'odeur indiquent la provenance intestinale. L'épanchement stercoral occupe tout l'abdomen sauf ses parties supérieures. Dans la fosse iliaque droite se trouve un foyer où sont renfermées plusieurs anses intestinales, gangrénées et largement détruites sur plusieurs points ; la masse gangrénée est constituée par la portion terminale de l'intestin grêle, mortifié dans une longueur de 72 centimètres. En plusieurs points, il n'existe plus que des lambeaux de la séreuse appendus au mésentère ; presque partout la muqueuse et la musculeuse sont réduites en putrilage. Le cœcum et l'appendice iléo-cœcal sont à leur place ; la partie supérieure de l'intestin grêle est distendue par des gaz : le gros intestin est affaissé et revenu sur lui-même. Le sac herniaire ne contient que du liquide fétide ; il descend jusque sur le testicule ; son orifice est assez large pour admettre deux doigts.

La destruction rapide d'une aussi longue portion d'intestin ne peut s'expliquer que par un étranglement des plus étroits : on n'observe guère la gangrène dans les 24 ou 36 premières heures de l'étranglement que sur de petites hernies, habituellement contenues par un bandage ou sur des hernies qui sortent rarement, principalement lorsqu'il s'agit de hernies crurales ou de hernies inguinales congénitales. Dans le cas présent, la hernie était très volumineuse, elle n'avait jamais été contenue, et lorsqu'elle sortait, le malade la réduisait avec facilité. L'état même de l'orifice herniaire qui admettait l'introduction de deux doigts ne permet guère de songer à un étranglement très serré, interrompant d'emblée la circulation sanguine dans toute l'étendue de la portion d'intestin comprise dans la hernie. Cette hernie, d'ailleurs, n'était ni une hernie crurale, ni probablement (car l'observation est peu explicite sur ce point) une hernie congénitale.

Comment, donc, peut-on comprendre l'apparition de la gangrène d'une aussi grande étendue d'intestin, gangrène survenue si rapidement que nous n'avons pu trouver qu'un seul exemple d'une marche aussi rapide des lésions de l'étranglement ! (Gosselin, *Leçon de clinique chirurgicale*, 3e édit., t. III.)

Telle est la question que devait se poser M. Eustache et qu'il pourrait seul résoudre : malheureusement son observation nous laisse toutes espèces d'incertitudes.

Digitized by Google

D'abord, à l'égard du début des accidents et de la durée de l'étranglement, car non seulement l'auteur n'a point observé le malade dès son entrée à l'hôpital, mais la réduction de la hernie paraît même avoir été faite en son absence, par M. le Dr Domce qui le remplaçait ce jour-là ; c'est du moins ce qui paraît résulter de la relation écrite qu'il nous a envoyée et qui est peu explicite sur ce point. Quoi qu'il en soit, dans un cas aussi étrange, et dont tout l'intérêt réside dans la production presque instantanée de la mortification de l'intestin, la constatation rigoureuse du début méritait d'être entourée de plus de garanties.

La même obscurité règne sur les tentatives de taxis qui, suivant M. Eustache, ont été très modérées ; mais nous rappelons qu'il n'a pas assisté à la première et qu'il n'était probablement pas présent à la seconde qui a été suivie de réduction.

Enfin, s'il était réellement prouvé que l'étranglement ne datait que de dix heures et que les lésions intestinales ne pouvaient être attribuées aux efforts faits pour réduire la hernie, il restait à chercher si quelque circonstance particulière, et notamment la disposition des vaisseaux mésentériques, au niveau du point soumis à la constriction, ne pourrait rendre compte de la soudaineté et de l'étendue de la gangrène. Or, l'examen nécroscopique ne relate ni l'état du mésentère, ni celui des vaisseaux qui le traversaient pour se rendre à la portion d'intestin étranglée.

L'observation de M. Eustache présente, du reste, plusieurs points intéressants, entre autres la production de nombreuses selles diarrhéiques et même d'une véritable hémorrhagie intestinale qui furent observées après la réduction de cet intestin gangréné. Si nous avons cru devoir faire quelques réserves, c'est précisément à cause du caractère exceptionnel de rareté du fait qu'elle relate, et des conclusions qu'on serait peut-être tenté d'en tirer contre l'application générale du taxis aux hernies, s'il était démontré que, dans les conditions mêmes qui jusqu'à présent ont été considérées comme dénotant un étranglement à marche peu rapide, l'on pût courir le danger de réduire, dès les premières heures, un intestin suppuré, gangréné ou gravement compromis.

Je vous propose, Messieurs, d'adresser des remerciements à M. le Dr Eustache, et de déposer son mémoire aux archives de la Société.

Discussion.

M. Verneuil. Il m'est absolument impossible d'admettre une gangrène primitive de l'intestin. Une première raison est l'invraisemblance même de cette gangrène, étant donné le volume de la hernie d'une part et les dimensions considérables de l'anneau de l'autre.

Digitized by Google

Une seconde raison est celle-ci : le malade aurait-il vécu 10 jours avec un intestin gangréné de 72 centimètres de longueur, réduit dans le ventre ? Je ne le crois pas. D'un autre côté, nous savons, par une expérience sans cesse répétée, qu'à la suite de tentatives de taxis à outrance, comme les malades qu'on nous envoie à l'hôpital nous en donnent la preuve, on voit se produire des selles sanguinolentes ayant pour origine une rupture des parois intestinales. On observe encore souvent à la suite du taxis des inflammations aiguës et suraiguës de l'intestin. Le délai de 10 heures, indiqué par l'observateur avant la réduction, n'est pas, à mes yeux, suffisant pour expliquer une gangrène aussi étendue, et pour mon compte, je me refuse à considérer ce fait comme un exemple de gangrène intestinale primitive.

M. Trélat. Je partage sans réserve l'opinion de M. Verneuil ; je ne crois pas à une gangrène aussi étendue en 10 heures de temps. J'ajoute que je ne puis croire davantage à une gangrène immédiate, développée par le taxis ou par un agent d'étranglement. La survivance du malade pendant 10 jours, l'énorme étendue de cette gangrène, me font supposer qu'il existait dans le sac un de ces états qu'on a signalés justement dans les grosses hernies : une inflammation intestinale avec ou sans péritonite herniaire. Je me rappelle un fait, que j'ai plusieurs fois cité dans nos discussions, remontant à ma première année de bureau central. J'étais en remplacement à la Charité ; Velpeau me pria d'opérer un malade dans ces conditions. Le sac incisé, je trouve des plaques jaunâtres étendues sur l'anse intestinale ; indécis sur la conduite que je devais tenir, je tire sur l'anse et j'amène une nouvelle portion d'intestin contenu dans le ventre qui se trouve dans le même état et qui s'étend plus loin encore. Le lendemain, le malade était mort, et à l'autopsie nous pûmes constater que, sur une longueur d'un mètre, l'intestin présentait des plaques disséminées de gangrène et des menaces de perforation. Je le répète, cet état existait sur l'intestin de la cavité herniaire et sur celui de la grande cavité péritonéale. Il s'était produit là une entéro-péritonite qui avait simulé un étranglement vrai. Des exemples analogues ont été rapportés : on en lira dans la thèse d'Henrot ; aussi mon opinion n'est-elle pas une hypothèse, elle repose sur une observation concluante.

M. Desprès. Je suis, dans le même sens, encore plus affirmatif que M. Trélat. L'observation de M. Eustache est un exemple frappant de péritonite herniaire. Il est dit, en effet, dans cette observation, que la tumeur avait le volume d'une tête de fœtus. Or, d'après moi, les grosses hernies ne s'étranglent jamais. Aussi ne faut-il

Digitized by Google

jamais les opérer, pas plus qu'il ne faut les réduire. Les hernies de ce genre sont sujettes à l'inflammation ; il se produit de la péritonite herniaire qui souvent se généralise en gagnant le péritoine abdominal.

On n'arrête cette marche envahissante de l'inflammation que tout à fait au début, en donnant aux malades un purgatif léger.

M. Le Dentu. Je suis très disposé à me rallier à l'opinion de MM. Verneuil et Trélat et je n'insisterai pas. Mais M. Desprès vient de donner une affirmation qui mérite une contradiction. Comme notre collègue, j'ai pensé longtemps que les grosses hernies ne s'étranglaient pas, j'en suis revenu. Quelques exemples m'ont convaincu, les voici : l'an dernier, j'ai vu un malade atteint de hernie étranglée, d'un plus gros volume qu'une tête de fœtus. Il avait des symptômes très nets d'étranglement, je l'ai opéré. Une bride comprimait l'intestin, il n'y avait pas de péritonite herniaire ; le malade a guéri.

Un autre exemple m'a été offert à l'hôpital Saint-Louis, au commencement de l'année. La hernie était très volumineuse et l'étranglement très franc. Le malade a été opéré après le taxis, et j'ai constaté un anneau très étroit. Le malade a succombé à une péritonite dont le point de départ paraît avoir été un phlegmon de la paroi abdominale.

Le troisième exemple ne remonte qu'à 15 jours. Il s'agit d'une hernie congénitale du volume des deux poingts, étranglée depuis 24 heures, ayant été déjà l'objet de tentatives de taxis. Je l'opère après avoir essayé en vain les ponctions avant d'ouvrir le sac. Il existait dans le sac une masse épiploïque volumineuse, sans inflammation ; à son centre se trouvait une anse d'intestin de 35 centimètres de longueur. Pour la réduire, j'ai dû débrider l'anneau externe d'abord et plus haut, dans le canal, une bride saillante. Le malade a guéri.

Voilà donc trois exemples bien positifs de hernies volumineuses sans inflammation ; ils m'autorisent à croire à l'étranglement proprement dit des grosses hernies.

M. Nicaise. Je désire rapporter un fait qui vient appuyer l'opinion de M. Le Dentu. Il s'agit d'une hernie inguinale ancienne volumineuse. Les symptômes n'ont apparu qu'avec lenteur, les vomissements ne sont survenus que tardivement. Aussi ai-je temporisé tout d'abord ; mais l'aggravation augmentant sans cesse, j'ai dû opérer. J'ai trouvé une anse d'intestin considérable, non enflammée ; en comprimant l'intestin, j'ai pu réduire. Le malade alla bien tout d'abord ; mais, plus tard, sont apparus des phénomènes

Digitized by Google

septicémiques, précédés d'une douleur excessivement vive, localisée dans la fosse iliaque droite.

Le malade est mort. A l'autopsie, nous avons trouvé une péritonite circonstrite correspondant au point qui avait été le siège d'une vive douleur pendant la vie: cette péritonite trouvait sa cause dans une ulcération de l'anse étranglée, siègeant au niveau du point où l'anneau avait exercé une compression. Il ne saurait donc exister un doute sur le caractère de l'étranglement.

Je désire encore appeler l'attention sur les hémorrhagies intestinales dans les hernies. Dans l'étranglement herniaire, les conditions du cours du sang sont changées. La circulation artérielle n'est pas interrompue; mais la circulation veineuse est suspendue. De là, une congestion plus ou moins intense de l'anse herniée, qui peut avoir pour conséquence une infiltration sanguine dans les parois et même une hémorrhagie dans l'intestin. Pourtant l'hémorrhagie intestinale s'observe moins souvent dans l'étranglement herniaire que dans l'invagination intestinale. Il y a quelques jours, on rapportait à la Société de médecine clinique un exemple d'hémorrhagie survenue à la suite du taxis, chez un malade atteint de hernie étranglée.

M. Desprès. Je crois qu'avec une explication, l'entente avec mes collègues sera aisée. Les grosses entéro-épiphocèles s'étranglent, et le dernier malade de M. Le Dentu en est un exemple. Par contre, dans les grosses hernies qui ne renferment que de l'intestin, c'est l'inflammation, de la péritonite herniaire qu'on voit se produire : il n'y a qu'à considérer les dimensions des anneaux, qui sont toujours très grands. En un mot, la péritonite herniaire est l'accident des entérocèles volumineuses.

M. Berger. Je crois que l'étranglement dans les grosses hernies est un fait indiscutable, et je ne vois pas sur quoi se fonde M. Desprès pour admettre que l'épiploon fait défaut dans certaines grosses hernies. La présence de l'épiploon dans les hernies volumineuses est la règle.

Une gangrène aussi étendue que celle indiquée dans l'observation de M. Eustache indique quelque chose d'insolite, et je me rattache à l'opinion émise par M. Verneuil sur le rôle qu'a joué le taxis dans sa production.

Digitized by Google

Communication.

Communication de M. HERGOTT, professeur à Nancy, sur les *injections sous-cutanées d'extrait de seigle ergoté.*

J'ai eu occasion, depuis quelques mois, de faire usage d'injections sous-cutanées d'extrait de seigle ergoté, préparé suivant la formule Yvon, dans des cas d'obstétricie où l'on fait ordinairement usage de la poudre d'ergot; les résultats que j'ai obtenus m'ont paru assez intéressants pour que j'ai pu avoir la pensée de les communiquer à mes honorables collègues de la Société de chirurgie, et pour les prier de me dire s'ils ont aussi fait usage de cette substance et quels sont les résultats qu'ils ont obtenus.

Il y a dix ans environ qu'on a proposé, pour la première fois, ce mode d'administration de l'ergotine. En 1872 et en 1874, le Dr Hildenbrandt recommanda les injections sous-cutanées d'une solution d'ergotine additionnée d'une petite quantité de glycérine, pour obtenir la diminution du volume des corps fibreux de l'utérus, ou une atténuation de l'hémorrhagie qui les accompagne si souvent. Dans le mémoire de 1874, Hildenbrandt expose les inconvénients de ce mode d'administration, qu'il avait trouvé efficace dans certains cas; ces inconvénients sont assez sérieux pour y avoir fait renoncer certains praticiens et presque tous les accoucheurs.

L'injection était très douloureuse et donnait lieu toujours à des nodosités inflammatoires et parfois à des abcès.

Il fut démontré que ces effets étaient dus à la présence de quelques principes irritants, tels qu'une huile âcre qui se trouve dans l'ergot et l'extrait de Bonjean.

M. Yvon, pharmacien à Paris, est parvenu, par d'ingénieuses manipulations, à éloigner cette substance, tout en conservant à l'extrait ses propriétés essentielles. C'est la préparation Yvon, faite par M. Sault, pharmacien à Nancy, que nous avons employée; elle représente en poids de liquide le poids du seigle ergoté.

Dans un temps qui a varié entre 50 secondes et 4 minutes après l'injection, l'effet s'est produit; la matrice se contractait et l'hémorrhagie était arrêtée. Jamais nous n'avons vu de douleurs autres que celles qui accompagnent toute injection hypodermique; cinq ou six fois sur trente, nous avons vu une nodosité indolore, jamais d'abcès.

En présence de cette action si prompte et si sûre d'un médicament qui conserve ses propriétés, nous nous sommes demandé s'il ne conviendrait pas de préférer ce mode d'administration du médicament à celui employé habituellement, et si ce n'était pas

Digitized by Google

rendre un service aux malades et aux accoucheurs, en engageant ces derniers à munir leur trousse d'un étui renfermant la solution et la seringue de Pravaz.

Les propriétés du seigle ergoté s'altèrent rapidement quand il est pulvérisé ; Charrière avait, en 1842, imaginé un petit moulin pour le pulvériser instantanément; la chose peut être plus simple, commme on voit, et plus efficace ; j'ajoute que le médicament, sous cette forme, peut être administré, quel que soit l'état de la malade; nous avons dû y avoir recours chez une femme se trouvant dans le coma éclamptique et qui n'eût rien pu avaler; l'effet du remède a été aussi prompt et aussi efficace que dans les autres cas.

Une seule fois nous avons observé, peu après l'injection, du vertige et de la défaillance qui se sont dissipés rapidement : c'était là une véritable manifestation toxique, et cependant la dose avait été, comme ordinairement, de 50 centigrammes, la moitié de la seringue; nous avons été jusqu'à 1 gramme sans observer dans d'autres cas ces effets toxiques.

Ainsi : efficacité constante, action prompte, administration facile, le seul mode possible parfois, tels sont les avantages que nous avons constatés.

M. Tarnier. Mon expérience personnelle me permet de donner une courte appréciation sur l'emploi du médicament dont nous a entretenu M. Hergott. J'ai employé la solution d'Yvon tantôt en l'administrant par la bouche, tantôt par la méthode des injections sous-cutanées. J'y ai recouru dans deux circonstances différentes : après l'accouchement, et chez des malades atteintes de tumeurs fibreuses. Dans le premier cas, les effets obtenus ont été immédiatement efficaces; je dois dire que je n'ai pas obtenu d'effets appréciables chez les malades atteintes de myômes utérins. Mais, comme M. Hergott, je crois que la méthode des injections sous-cutanées a des effets plus prompts et doit être préférée en pratique.

M. Hergott. Je suis heureux d'entendre une voix aussi autorisée que celle de M. le président donner une sanction aux faits que j'ai communiqués. Dans le cours de mon improvisation, j'ai dit que je n'avais pas vu d'accidents d'intoxication. Je dois faire une petite rectification : la veille de mon départ de Nancy, on a administré une dose de 50 centigrammes d'ergotine chez une femme dont l'utérus ne se contractait pas.

Quelques instants après, elle a été menacée de syncope; on a dû la mettre sur le côté, l'exciter par des ablutions froides à la figure, elle est promptement revenue. Ce n'a été qu'une menace, il est

Digitized by Google

vrai, mais c'est la première fois que j'ai vu se produire un commencement d'accident.

Le secrétaire,
LANNELONGUE.

Séance du 25 juin 1879.

Présidence de M. TARNIER.

Le procès-verbal de la dernière séance est lu et adopté.

Correspondance.

La correspondance comprend :

1° Les journaux périodiques de la semaine, le *Bulletin de l'Académie de médecine*, la *Science et la Philosophie* ou *Nouvelle classification des sciences*, par M. Hubert Boens;

2° La *Revue médicale française et étrangère*, le *Lyon médical*, la *Revue médicale de l'Est*;

3° Le *Bulletin de l'Académie royale de Belgique*, la *Gazette médicale Italienne-Lombarde*, la *Revue scientifique de la France et de l'Étranger*, *Centralblatt für Chirurgie*, le ΓΑΛΗΝΟΣ, *Journal de médecine d'Athènes*, *The British medical journal*, l'*Index médicus*, classification mensuelle de la littérature médicale du monde, publié à New-York;

4° Une lettre de M. Nepveu qui demande à être inscrit sur la liste des candidats à une place vacante de membre titulaire;

5° M. Jules Rochard offre à la Société de chirurgie, de la part de M. le Dr Aude, médecin principal de la marine, une brochure intitulée : *Le Dr Jules Roux, inspecteur général du service de santé de la marine, sa vie et ses travaux.*

Rapport.

M. POLAILLON fait un rapport sur une *observation de présentation du tronc avec utérus incomplètement cloisonné*, par le Dr REY.

M. le Dr Rey, de Gaillac, a adressé une observation à l'appui de l'opinion que j'ai émise devant la Société, à savoir que l'utérus incomplètement cloisonné est une cause de présentation vicieuse et en particulier de présentation du tronc. Voici le résumé de cette observation :

Digitized by Google

Appelé auprès d'une femme en travail, notre confrère reconnut une présentation du tronc : la tête était à droite, le siège à gauche et sur un plan plus élevé que la tête, le dos en avant. Il ne put d'abord reconnaître la cause de cette mauvaise présentation, car cette femme était bien conformée et ne présentait rien d'anormal. La version podalique fut pratiquée dans de bonnes conditions, puisque la poche des eaux n'était pas rompue, mais elle fut pénible et longue, en raison de la résistance que présenta l'évolution du fœtus. En cherchant à faire l'expression utérine pour délivrer la femme, M. Rey trouva un utérus manifestement bilobé. A droite existait une saillie conique correspondant à la tête; à gauche, une saillie plus grosse, plus globuleuse, séparée de la précédente par une dépression profonde. Il crut à quelque contraction irrégulière causée par le placenta, mais la déformation persista après la délivrance. Le lendemain et les jours suivants la saillie de gauche devint conique, comme celle de droite, et la dépression médiane persista jusqu'à ce que l'utérus disparut derrière le pubis.

M. Rey pense avec raison qu'il a eu affaire à une femme portant un utérus bicorne incomplètement cloisonné, et que c'est ce vice de conformation qui a été la cause de la présentation vicieuse. Il manque à l'observation de notre confrère l'examen anatomique de la cavité utérine. Mais comme, dans deux cas semblables à celui de M. Rey, il nous a été donné de faire l'autopsie, et que nous avons trouvé un utérus avec deux excavations latérales séparées par un éperon médian, on peut très bien conclure de la conformation bicorne de l'utérus avec présentation du tronc, à la malformation intérieure que nous venons d'indiquer. Nous considérons donc comme exacte l'explication donnée par M. Rey sur la cause de la présentation du tronc dans le cas qu'il nous communique.

Communication.

M. Terrier communique une observation de gastrotomie suivie de guérison.

Madame Guelliot, âgée de 21 ans, fille de salle, entra à l'infirmerie de la Salpêtrière (salle Saint-Antoine, n° 5), le 28 janvier 1879.

Cette femme accoucha le 2 décembre 1878 à l'hôpital de la Pitié, pour la troisième fois ; les deux premières couches avaient été bonnes, la dernière fut plus pénible et suivie de douleurs dans le bas-ventre. Toutefois, la malade put reprendre son service d'infirmière dix-sept jours après son accouchement.

Le 28 janvier, X... fit une chute à la suite de laquelle elle ressentit d'assez vives douleurs dans les reins et dans la région hypogastrique;

Digitized by Google

ne pouvant continuer son travail, elle fut admise de suite à l'infirmerie et soumise au repos le plus absolu.

Les 29 et 30, les douleurs furent moindres, il y eut quelques frissons.

Le 31, je pratiquai le toucher vaginal et trouvai un utérus en cône volumineux, dont le fond remontait au-dessus du pubis, le col était mou et entr'ouvert. Les culs-de-sac, libres, sauf à gauche où il y avait un peu d'empâtement et surtout de la douleur.

La malade continua à souffrir, jusqu'au 8 février, époque d'apparition de ses règles.

Le 15 février, la malade se lève, mais se plaint de frissons, de céphalalgie, et surtout de douleurs dans le ventre, qui nécessitèrent l'application de cataplasmes.

Le 16, amélioration, elle peut se lever assez facilement.

Le 17, dans la soirée, cette femme est prise brusquement d'une douleur abdominale des plus violentes, bientôt suivie de vomissements et de frissons.

Depuis deux jours, la malade dit n'avoir pas été à la selle, et même n'avoir pas rendu de gaz? D'ailleurs elle a remarqué que depuis sa première couche, c'est-à-dire depuis le mois de mai 1874, elle est habituellement constipée et ne va à la garde-robe que tous les trois ou quatre jours.

Dans la nuit du 17 au 18, il y eut des vomissements porracés, et les douleurs, un peu calmées par une injection sous-cutanée de morphine, se réveillèrent très intenses au moment des efforts de vomissement.

Le 18, le facies est altéré, les yeux sont excavés, les traits tirés. Le pouls très fréquent (130) et petit, la température normale 37°.

Les douleurs abdominales toujours très vives, ont un maximum d'intensité vers l'ombilic, un peu au-dessous et à droite de cette cicatrice. Ces douleurs sont spontanées, par crises; la pression, exercée dans la région indiquée plus haut est très douloureuse et réveille les coliques.

Pas de selles, pas d'évacuation de gaz.

On prescrit de la glace, des injections de morphine, la diète absolue, enfin 10 sangsues sont appliquées sur le point douloureux situé aux environs de l'ombilic.

Le soir, la malade se sent mieux, souffre beaucoup moins, le facies est meilleur. Temp., 37°7. Pouls rapide, n'a pas été compté.

Le 19, l'état de la malade s'est aggravé pendant la nuit, les vomissements porracés ont reparu; le facies est cependant moins mauvais que la veille à la visite du matin. Température, 37°4. Une nouvelle exploration minutieuse de l'abdomen, permet de déterminer que le point où il existe un maximum de douleur, est situé un peu au-desosus de l'ombilic, à droite et au niveau du bord externe du muscle droit de l'abdomen.

En ce point, on ne sent pas d'empâtement, il n'existe aucune

Digitized by Google

induration profonde, seule la douleur est exagérée lorsque la pression des doigts dépasse la paroi abdominale.

En présence de ces accidents brusques, des vomissements porracés, de la douleur absolument localisée, de la température qui n'atteignait pas 38°, enfin de l'arrêt complet des selles et des gaz, je diagnostiquai un *étranglement interne*. Je rejetai complètement l'idée d'une péritonite, ou même d'une pelvi-péritonite, vu l'apparition rapide des vomissements, l'absence de douleur en pratiquant le toucher vaginal, l'absence de tuméfaction inflammatoire ou autre aux environs de l'utérus, enfin la température basse que présentait la malade depuis le début des accidents.

Le siège constant de la douleur, les coliques localisées autour de l'ombilic et partant toujours du même point, me firent penser à un obstacle siégeant en cette région, obstacle, pouvant être une bride, un volvulus, voire même une hernie pariétale, comme j'en ai observé un fait que j'ai eu l'honneur de présenter à la Société de chirurgie.

Un lavement purgatif fut administré, en outre on utilisa la faradisation électrique de la paroi abdominale, enfin on appliqua un courant constant, dans le but de faire contracter l'intestin.

Vers 3 heures, la malade allait mieux, il n'y a plus eu de vomissements ; une selle de matières dures, ovillées, a été expulsée avec le lavement. Pas d'évacuation de gaz. Température 37°7.— Réapparition des règles.

Le 20, nuit mauvaise, vomissements répétés, verdâtres, un peu fécaloïdes ; les douleurs abdominales sont atroces et provoquent des cris ; la douleur à la pression, conserve toujours son maximum au point indiqué plus haut ; le ventre n'est pas ballonné. — La température est à 37° ; elle baisse donc un peu.

Aidé de mon excellent ami, M. Just Championnière, qui dans le cas actuel partage les mêmes idées que moi sur la cause probable de l'étranglement interne et sur son seul mode de traitement logique ; je pratiquai la laparotomie en suivant tous les préceptes de la méthode antiseptique du professeur Lister.

Opération.— Anesthésie avec le chloroforme.—Incision sur la ligne médiane au-dessous de l'ombilic, longue de 7 centimètres, sans faire usage de pinces hémostatiques. Le péritoine est facilement mis à découvert et on l'ouvre dans toute l'étendue de la plaie cutanée. Il s'écoule alors une certaine quantité de liquide séro-sanguignolent, de la cavité abdominale, et on constate que le péritoine viscéral est notablement plus rouge que normalement.

Les anses intestinales accolées les unes contre les autres par de molles adhérences, sont séparées avec précaution et on cherche à pénétrer plus profondément avec la main pour découvrir le lieu de l'étranglement. Cette recherche est d'autant plus difficile que les anses intestinales sont distendues par des gaz, difficiles à déplacer et à maintenir écartées les unes des autres.

En suivant ces anses distendues, situées par conséquent au-dessus de l'étranglement, je sentis vers le détroit supérieur du bassin, une

Digitized by Google

sorte de bride résistante, offrant à peu près le volume du petit doigt, au-dessous de laquelle s'engageait l'intestin grêle. Cette bride paraissait s'étendre du ligament large droit à la paroi postérieure de l'excavation pelvienne.

Grâce à l'aide de mon collègue, M, Just Championnière, qui m'écarta les anses intestinales distendues, je pus m'assurer *de visu*, qu'il existait en effet une véritable bride, aplatissant l'intestin, qui paraissait vide au delà de ce point. Saisissant cette bride entre le pouce et l'index, je la pressai entre les doigts et je m'assurai qu'elle n'offrait pas de vaisseaux volumineux puisque je ne sentais pas de battements artériels. Toutefois, pour en faire la section en toute sécurité et au besoin y placer des ligatures, je cherchai à la soulever et à l'attirer au dehors, mais sous l'influence de cette traction, elle se rompit; je ne pus retrouver qu'une de ses extrémités, qui d'ailleurs ne fournissait pas de sang. Au point comprimé par cette bride, l'intestin n'était qu'aplati et ne présentait pas d'altération appréciable à la vue ; du reste, quoique appartenant à l'intestin grêle, l'anse comprimée paraissait fixée à la paroi abdominale postérieure non par le mésentère, mais par des adhérences que je ne pus détruire qu'en partie, en cherchant à l'attirer au dehors pour s'assurer de l'état de l'intestin. Ne voulant pas prolonger trop longtemps l'opération qui avait déjà duré plus d'une demi-heure, je m'empressai de faire l'occlusion du ventre à l'aide de cinq points de suture d'argent profonds, c'est-à-dire passant jusque dans la cavité péritonéale, et deux points superficiels qui n'avaient d'autre but que d'assurer le contact parfait des téguments. — Ouate chaude sur le ventre, protégée par un pansement de Lister. —Le tout maintenu pas une ceinture de flanelle.

1 heure. — C'est-à-dire 3 heures après l'opération, la malade complètement réveillée, n'accuse plus aucune douleur, aucune colique.

La température est à 39° — Injection de morphine. — Potion de Tood.

5 heures. — Pas de coliques, pas de vomisements, état général satisfaisant.

Température 40° — pouls 125-130.

Minuit.— La température baisse, 39°2, le pouls aussi, 100 — La malade est calme, dort un peu, et ne souffre absolument plus.

On pratique le cathétérisme. — Injection de morphine.

21. La malade est agitée, se plaint de soif assez vive. — Pas de douleurs abdominales, le ventre est souple. — Des gaz sont rendus par l'anus. La miction se fait bien.

Température. 38°8 — pouls 120.

Le soir. Selle diarrhéique abondante. — Température 37°4, pouls 110. — La nuit est très calme. — Injection de morphine.

22. Teinte sub-ictérique de la face et des conjonctives. — L'état général est parfait. La malade prend du lait glacé.

Température. du matin 37° — du soir 37°6.

Le 23, on enlève les sutures superficielles, le pansement est examiné, et changé dans ses parties profondes seulement. — L'état général est parfait. — Alimentation avec du lait, des œufs.

Digitized by Google

L'urine, colore le linge et lui donne une teinte jus de melon, elle contient une assez grande quantité d'acide urique et d'urée; il n'y a ni albumine, ni matière colorante de la bile.

Température normale 37°-37°2.

Le 24, même état. — La malade mange peu.

Le 25, c'est-à-dire 5 jours après l'opération, ablation de trois des sutures profondes.

Le 27, ablation des deux dernières sutures. — La réunion est parfaite; l'état général excellent et la malade mange avec appétit, ne souffrant pas du ventre, comme elle le faisait, avant même l'apparition des accidents d'étranglement.

Le 1er mars, la malade ressent quelques douleurs dans le ventre et vomit son dîner vers 10 heures du soir. — On lui fait un peu plus tard une injection de morphine, qui détermine un vomissement glaireux. — Les douleurs persistent avec de la constipation.

Température 38°8 le matin — 37°8 le soir.

Le 2 mars, lavement à la glycérine, provoquant une selle copieuse et calmant les douleurs, qui depuis ne se sont plus reproduites.

Température matin, 37°2 — soir, 37°4.

La malade sort de l'infirmerie le 23 avril 1879. Mais depuis longtemps déjà elle remplissait les fonctions de fille de salle dans le service.

Je l'ai revue aujourd'hui 11 juin, et depuis qu'elle a quitté le service, madame X... s'est toujours très bien portée.

La cicatrice a 5 cent. 1/2 de longueur, il n'existe pas d'éventration, d'ailleurs la malade porte une ceinture *ad hoc*, destinée à maintenir les parois abdominales.

Discussion.

M. Desprès. Je demanderai à M. Terrier s'il y avait une dilatation du gros intestin; M. Terrier me répondant non, je ne continue pas mon argumentation dans ce sens. Mais je tiens à dire que le point le plus important de l'observation que vient de nous lire M. Terrier, a trait à l'existence d'une péritonite concomitante qui a guérie. Or il y a longtemps que l'idée d'ouvrir le ventre, dans le cas de péritonite a germé, dans l'esprit des chirurgiens. M. Trélat l'a émise dans cette enceinte, je ne sais à quelle époque. Je le dis à mon tour: lorsqu'un malade a une péritonite et qu'il est fatalement perdu, pourquoi ne pas tenter quelque chose? Dans le fait de M. Terrier, il y avait une sérosité sanguinolente dans le péritoine, il y avait aussi des adhérences et la malade a cependant guéri.

M. Lucas Championnière. Je tiens à faire une remarque qui n'a pas été suffisamment mise en relief par M. Terrier; elle est relative à l'absence de toute réaction et de toute douleur à la suite de l'application de linges phéniqués sur les intestins. J'assistais à

Digitized by Google

l'opération qui fut de longue durée; M. Terrier cherchant le siège de l'étranglement, tira au dehors des anses d'intestin grêle remplies de gaz; puis il alla à la recherche d'anses aplaties. Pendant ce temps des compresses phéniquées étaient appliquées sur les intestins. Or il n'y a eu à la suite ni irritation inflammatoire ni même de la douleur.

Je suis surpris de l'opinion de M. Desprès; il y a longtemps qu'on l'a dit et Spencer Wels l'affirme : ce sont les cas de kystes ovariques compliqués de péritonite qui guérissent le mieux. J'ai opéré naguère avec notre collègue, M. Périer, une malade dont le péritoine était plein de pus, elle a parfaitement guéri.

M. Duplay. L'observation de M. Terrier est un fait de plus en faveur de la gastrotomie dans l'étranglement interne. Cette opération a cours à l'étranger, en Angleterre principalement, et je suis très disposé à l'adopter comme règle de pratique, malgré les insuccès de mes trois premières tentatives, qui sont trois revers. Avant de vous les communiquer, je tiens à vous signaler un détail de médecine opératoire; c'est la difficulté de la recherche du siège de l'étranglement. Au premier abord, rien ne paraît plus simple; en pratique rien n'est plus difficile. Le ventre ouvert, les intestin gonflés, distendus, se présentent et on est aux prises avec plus grandes difficultés.

Mon premier sujet en est un exemple. Mon collègue à l'hôpital Saint-Antoine, M. Péter me pria de voir un malade atteint d'étranglement interne. La gastrotomie fut décidée. J'ouvris l'abdomen; malgré toutes nos recherches il nous fut impossible de trouver le siège de l'étranglement. Le malade succomba et à l'autopsie nous constatames un étranglement serré produit par une bride.

Ce cas malheureux me fit réfléchir et j'eus alors la pensée qu'on pouvait se diriger en prenant pour point de repaire l'état du gros intestin. Je conseille donc d'aller directement sur le cœcum après avoir ouvert le ventre; si on trouve le gros intestin distendu, on le suivra jusqu'à ce qu'on arrive au point étranglé; s'il est au contraire aplati, on cherchera dans l'intestin grêle.

Le second exemple où ce point de repaire m'a servi est le suivant : Je fus demandé dans le service de M. Benjamin Anger absent, pour un cas d'étranglement. Le ventre ouvert, j'allai directement sur la valvule de Bauhin; le cœcum était distendu, je remontai en suivant le colon ascendant et le colon transverse également distendus; à l'union de ce dernier avec le colon descendant, je trouvai une bride très serrée jetée sur l'intestin. J'en fis la section; malheureusement l'intestin était ulcéré; des matières intestinales s'écoulèrent; je dus faire un nettoyage à fond du péritoine,

Digitized by Google

amener à la plaie l'intestin ouvert et l'y suturer. Le malade succomba.

Mon troisième fait a trait à un diagnostic obscur; j'hésitais à opérer. Je cédai pourtant aux instances d'un de mes confrères. Je procédai comme précédemment et j'arrivai sur le lieu de l'étranglement. Malheureusement il s'agissait d'un cancer de l'S iliaque et le malade mourut. Bref, la difficulté à reconnaître le siège de l'étranglement peut être levée, en procédant comme je l'ai indiqué.

M. Berger. M. Terrier nous a dit avoir trouvé le paquet intestinal adhérent à la paroi abdominale postérieure; il a bien coupé la bride qui étranglait, mais il n'a pas détruit ces adhérences. C'est là un point délicat sans doute, mais il me semble qu'il y aurait des avantages à détruire ces adhérences, parce qu'elles peuvent être le point de départ de nouveaux accidents. Sa malade, d'ailleurs, a été menacée d'une récidive, et on trouve dans les mémoires d'Henrot, de Larghier des Bancels, des exemples de ces rechutes. Opérant une malade dans les mêmes conditions, M. Trélat a cherché à détruire les adhérences ainsi que le mentionne l'observation publiée dans la thèse de Mougeot. Il n'y est pas parvenu, il est vrai; mais il me semble que c'est là une conduite qu'on doit chercher à suivre.

M. Tillaux. Je remercie notre collègue M. Terrier de nous avoir communiqué une observation aussi intéressante. C'est qu'en effet la chirurgie de l'abdomen subit en ce moment une transformation. L'opération de M. Terrier a pleinement réussi; il a bien levé l'étranglement, je l'en félicite. Vous savez tous que la question de la thérapeutique de l'étranglement interne a été abordée par M. Nélaton qui a imaginé un procédé d'entérotomie. Mais l'opération de M. Nélaton ne s'adresse qu'au symptôme et cependant je m'en suis fait le défenseur dans mon livre d'*Anatomie chirurgicale;* j'ai combattu la gastrotomie. Je dois dire que mes opinions sont fortement ébranlées et que je commence à être converti. Et je suis convaincu que si M. Nélaton avait assisté au mouvement chirurgical actuel, s'il avait vu ouvrir le ventre avec la sécurité que l'on a aujourd'hui, il eut accepté la gastrotomie. L'entérotomie, en effet, n'est pas une opération rationnelle; je l'ai pratiquée six fois, je n'ai eu qu'un succès chez un cancéreux. Aussi, en présence des succès donnés par la gastrotomie, je crois que nous devons la préconiser.

M. Houel. Je tiens à donner la statistique de M. Nélaton qui plaide en faveur de l'entérotomie. Il l'a pratiquée six fois et il a obtenu quatre guérisons; pour mon compte je connais deux de ses opérés et je les vois de temps en temps.

Digitized by Google

Sur un accident des moignons d'amputés,

par le Dr Duplay.

J'ai eu l'occasion d'observer récemment deux exemples d'un accident particulier survenu du côté des moignons d'amputés, accident que je n'ai trouvé signalé nulle part et qui, à ce titre, me paraît digne de vous être communiqué. Le premier fait se rapporte à un homme d'une cinquantaine d'années, auquel je dus pratiquer en ville l'amputation de l'avant-bras, à sa partie moyenne, pour un vaste phlegmon de la main ayant envahi les gaines tendineuses et les articulations du poignet. Je fis l'amputation par le procédé à manchette cutanée avec deux petits lambeaux. La guérison a marché régulièrement, sans complications inflammatoires, mais avec une certaine lenteur, puisqu'elle n'était complète qu'environ six semaines après.

J'avais perdu de vue ce malade, lorsqu'il vint me retrouver, se plaignant de souffrir de son moignon. Celui-ci était, en effet, rouge, luisant, dépouillé d'épiderme par places, recouvert en d'autres points de croûtes jaunâtres, dues à la concrétion d'un liquide séreux qui suintait à la surface de la peau. Cette affection cutanée, qui présentait tous les caractères de l'eczéma, avait débuté à l'extrémité même du moignon, au moment où la cicatrisation s'était achevée complètement, et remontait aujourd'hui à quelques centimètres au-dessus. La cicatrice était parfaite, les tissus sous-cutanés étaient normaux, sans traces de gonflement, les extrémités osseuses exemptes de toute inflammation. Le malade accusait des démangeaisons, des cuissons dans l'extrémité du moignon, mais sans douleurs véritables : sa santé était d'ailleurs parfaite. Je prescrivis des cataplasmes de fécule, des lotions avec l'eau de sureau, des bains, mais sans aucun résultat favorable. La maladie persista et même s'étendit jusqu'au voisinage du coude, offrant toujours la même évolution, etc., présentant une succession de poussées aiguës auxquelles succédaient des périodes relativement chroniques; le malade ressentait des picotements, des cuissons, avec chaleur locale, puis la peau se recouvrait de petites vésicules ; un suintement d'un liquide séreux, jaunâtre, empesant le linge, se produisait à la surface de la peau, qui devenait rouge, comme dénudée d'épiderme, puis les parties malades se recouvraient de croûtes épaisses, qui restaient adhérentes et finissaient par se détacher, et une nouvelle poussée aiguë se produisait. Cet état dura pendant plus de six mois et l'affection cutanée résista à tous les topiques locaux employés contre l'eczéma : cataplasmes et lotions, poudres absorbantes, pommades, au précipité blanc, à

Digitized by Google

l'oxyde de zinc, à l'huile de cade, etc. Le temps seul paraît avoir amené la disparition graduelle de cet accident qui ne s'est pas renouvelé depuis près d'une année.

Le second malade chez lequel j'ai observé les mêmes phénomènes était âgé de 53 ans. Il entra à l'hôpital Saint-Louis, pour une ancienne fracture compliquée de la jambe droite, vicieusement consolidée et empêchant complètement la marche. La partie inférieure du membre était couverte d'un eczéma qui persistait depuis plusieurs mois.

Je pratiquai, le 17 octobre 1878, l'amputation de la jambe au lieu d'élection par le procédé à lambeau externe. La guérison marcha assez régulièrement, sauf quelques hémorrhagies qui survinrent après le treizième jour ; la cicatrisation était complète au bout de six semaines. A cette époque, on remarqua une rougeur particulière de la peau du moignon limitée à la surface du lambeau, puis une éruption vésiculeuse suivie de petites érosions superficielles. Peu à peu cette affection envahit toute l'étendue du moignon, mais sans remonter sur la jambe au delà de quelques centimètres. De temps à autre les parties affectées se recouvraient de croûtes jaunâtres, de lamelles épidermiques adhérentes, dont la chute laissait à nu la peau légèrement exulcérée. Comme chez le précédent malade, il se fit ainsi une série de poussées aiguës auxquelles succédaient des périodes de guérison apparente.

Depuis le développement de cette éruption eczémateuse, le malade se plaint de fourmillements, de démangeaisons, de picotements, d'élancements dans l'extrémité du moignon.

Les divers topiques appliqués sur la peau restèrent sans effet, et je perdis de vue le malade après avoir quitté l'hôpital Saint-Louis. Il est venu me demander de nouveau son entrée à Lariboisière, au commencement du mois de janvier de cette année; les choses étaient à peu près dans le même état. La peau seule était altérée, et les os étaient exempts de toute inflammation. L'eczéma du moignon persista encore pendant quatre mois tout en diminuant d'intensité, les sensations de picotements, de démangeaisons allèrent aussi en s'atténuant, et le malade était définitivement guéri au commencement du mois de mai.

Dans les deux faits précédents, on voit donc se développer à la surface d'un moignon d'amputation, au moment où la cicatrisation s'achève, une éruption eczémateuse bien caractérisée, qui, dans un cas surtout, dépasse les limites du moignon, persiste cinq ou six mois sans se laisser modifier par les divers topiques, et finit par guérir spontanément. Quelle peut être la cause de cet accident? Il importe tout d'abord de bien établir que la peau seule était le siège de la maladie, et que les parties sous-jacentes et

Digitized by Google

surtout les extrémités osseuses étaient complètement indemnes de toute phlegmasie; à cet égard, l'observation du malade ne peut laisser aucun doute.

On pourrait se demander si l'éruption eczémateuse développée sur les moignons n'est pas la manifestation d'une diathèse préexistante, dont le traumatisme opératoire aurait déterminé l'explosion, ainsi que le professeur Verneuil en a rapporté des exemples. Je ne pense pas que l'on puisse invoquer cette pathogénie chez mes deux amputés, qui n'avaient jamais présenté antérieurement la moindre manifestation herpétique ou arthritique.

Le second malade avait, il est vrai, avant l'amputation, une éruption eczémateuse de la partie inférieure de la jambe opérée, mais cet eczéma n'existait pas avant la fracture compliquée qui a nécessité plus tard l'amputation; il était localisé à la jambe blessée et reconnaissait évidemment une cause locale de même nature que celle qui, après l'amputation, a déterminé l'apparition d'une éruption semblable sur le moignon.

Cette cause me paraît devoir être rapportée à un trouble trophique et reconnaître une origine nerveuse. La nature de l'éruption, sa persistance pendant plusieurs mois, la coexistence de phénomènes de sensibilité (fourmillements, démangeaisons, picotements, cuissons), semblent rapprocher l'accident dont il s'agit des altérations cutanées que l'on observe du côté des membres dont l'innervation est plus ou moins troublée. Je serais donc porté à attribuer cet eczéma des moignons d'amputés à une névrite des extrémités terminales ou à une altération dégénérative des nerfs.

Quoi qu'il en soit de cette explication, j'ai tenu à signaler cet accident des moignons qui, d'après ces deux faits, semble devoir se terminer spontanément par la guérison, mais qui peut être très gênant en empêchant, pendant plusieurs mois, l'usage d'un appareil prothétique.

Présentation de malade.

Subluxation du fibro-cartilage semi-lunaire externe du genou.

M. Lannelongue présente une jeune fille âgée de 11 ans, atteinte d'un dérangement intérieur de l'articulation du genou. C'est une luxation du fibro-cartilage semi-lunaire externe, se produisant dans le mouvement de flexion de la jambe sur la cuisse et se réduisant par un effort musculaire de la malade au moment de l'extension.

Messieurs, cette jeune fille est entrée à l'hôpital Sainte-Eugénie le 14 juin 1879; elle est couchée au lit n° 31, salle Sainte-Eugénie. Elle est grande pour son âge; son squelette est développé, mais

Digitized by Google

les muscles sont grêles; elle jouit d'une bonne santé et n'a eu que la rougeole à l'âge de 4 ans. Élevée chez ses parents, elle ne les quitte que pour aller à l'école qui se trouve près de chez elle. On ne lui trouve aucun antécédent rhumatismal; elle n'a jamais eu d'arthrite. Un jour, il y a 10 mois environ, en se promenant avec sa mère, sans avoir fait un faux pas ou un mouvement brusque, elle eut le sentiment d'un craquement dans son genou et elle a toujours eu depuis la perception de ce bruit. Elle en fit la remarque immédiatement à sa mère; mais, comme ce bruit n'était suivi d'aucune douleur ni d'aucune gêne, la mère crut ne pas devoir s'en préoccuper. Ce craquement se produisait à chaque mouvement de flexion de la jambe sur la cuisse. Un peu plus tard, la marche devint un peu gênée; l'enfant demandait à s'arrêter après une très courte promenade. Depuis deux mois, des douleurs se sont manifestées.

Ces douleurs siègent au niveau du genou; elles sont aujourd'hui vives quand après avoir fléchi la jambe, l'enfant ramène cette jambe dans l'extension. Elles rendent la marche presque impossible, et tel est le motif pour lequel on a conduit cet enfant à l'hôpital. Voici ce que révèle l'examen minutieux des membres inférieurs.

Ils sont de même longueur, de même volume; celui du côté droit n'offre aucune altération dans le jeu des jointures. L'examen du genou gauche, dont l'enfant se plaint, ne révèle aucune déformation; le squelette ne présente aucune irrégularité de développement, et la synoviale n'offre ni induration ni aucune trace d'épanchement; on ne réveille sur aucun point une douleur quelconque par des pressions répétées. Jusque-là, tout est normal; il n'en est plus de même quand on imprime au genou des alternatives de flexion et d'extension. Le membre étant dans l'extension, si l'on conduit graduellement, sans effort, la jambe dans la flexion, à peine a-t-on parcouru vingt degrés environ qu'on perçoit à l'oreille un craquement. On a en même temps la sensation d'un ressaut brusque. En poursuivant la flexion jusqu'à son maximum, il n'y a plus rien de particulier.

Quand, en sens inverse, on ramène graduellement le membre dans l'extension, à peine a-t-on dépassé d'une vingtaine de degrés l'angle droit qu'on perçoit un nouveau bruit plus fort que le précédent, avec ressaut énergique, et on arrive à l'extension complète sans autre difficulté.

Aussi souvent qu'on recommence l'expérience, qu'elle soit faite par le chirurgien ou par la malade elle-même, les mêmes effets se produisent et chacun de nos collègues peut s'en rendre témoin. Ainsi la flexion, comme l'extension ont chacune un instant d'arrêt

Digitized by Google

qui est vaincu facilement, et c'est au moment ou l'obstacle est franchi que se produit le bruit perçu par l'oreille des assistants. Mais ce n'est là qu'une partie de l'examen. A l'oreille, c'est-à-dire par l'auscultation, et au toucher, on reconnaît bien vite que ces ressauts et les bruits qui les accompagnent siègent au côté externe du genou; en un mot qu'ils se passent entre le condyle externe et la cavité glénoïde externe du tibia. Vient-on à fixer ses regards sur les modifications de forme ou sur les rapports que conserve ce condyle externe avec la cavité correspondante? on découvre un fait singulier qui donne une signification précise aux actes précédents. Je prie mes collègues de considérer le côté externe du genou dans les mouvements répétés de flexion et d'extension et de près comme de loin, on voit la modification dont je parle; l'état de maigreur de cet enfant rend la chose facile.

En conduisant la jambe dans la flexion, au moment où se produit le premier ressaut, on voit dans le creux placé en dehors du ligament rotulien correspondant à l'interligne articulaire, on voit, dis-je, la peau brusquement soulevée comme par une pulsation d'une assez grosse artère. Ce soulèvement se fait suivant une ligne transversale qui se perd en arrière; il est plus fort en avant et en dehors, qu'en dehors et en arrière. Si on met le doigt sur le point de la peau qui va être soulevé, on perçoit au moment du soulèvement, une sensation brusque et vibrante comme celle d'une lame élastique.

La peau reste ainsi légèrement soulevée, jusqu'au moment ou le membre ramené dans l'extension, le bruit de ressaut qui se produit alors, indique que la lame est rentrée à sa place. L'expérience que mes collègues font en ce moment est toujours identique à elle-même. Ces phénomènes se passent entre le condyle externe et la tubérosité externe du tibia, tout est normal en dedans.

Rappelons enfin qu'il n'existe aucune déformation du genou et que l'articulation ne présente pas de mouvements de latéralité. A quoi doit-on rattacher les faits précédents? Après avoir éloigné l'idée d'un corps étranger articulaire, qui ne se concilie en rien avec les symptômes exprimés, je crois que l'interprétation la plus satisfaisante est celle d'une subluxation du fibro-cartilage semi-lunaire externe, déplacement temporaire n'apparaissant que dans la flexion et se réduisant par l'action musculaire lorsque la malade ramène le membre dans l'extension. On doit en effet remarquer que l'effort que fait cet enfant pour ramener la jambe dans l'extension, est un effort énergique; les muscles de la cuisse, le triceps surtout, se contractent fortement et c'est alors que le condyle reprend sa place dans l'enceinte du fibro-cartilage. C'est aussi dans cet effort de réduction que sont ressenties des douleurs assez

Digitized by Google

vives qui partent du genou pour s'étendre à la cuisse. Tout concourt vers l'idée précédente, et les phénomènes révélés par la vue et le toucher, ce choc vibrant perçu par le doigt, me paraissent constituer des caractères significatifs. Le condyle externe du fémur quitte pendant la flexion la cavité du disque semi-lunaire qu'il refoule en avant, et reprend dans l'extension sa place normale.

On trouve d'ailleurs dans le développement du tibia à divers âges, une disposition anatomique qui permet de comprendre plus facilement le fait. J'ai porté à dessein deux tibia l'un d'un enfant de 3 ans, l'autre d'un enfant de huit ans. On remarque que les plateaux supérieurs du tibia ne sont pas ce qu'ils seront plus tard. La cavité glénoïde externe offre surtout une particularité ayant de l'intérêt; dépouillée de son fibro-cartilage, on remarque qu'elle n'est pas plate mais en dos d'âne, d'avant en arrière, et le cartilage diarthrodial descend en arrière beaucoup plus bas que sur la tubérosité interne; l'articulation se prolonge en arrière en un mot. Or le fibro-cartilage semi-lunaire externe ne recouvre pas, tant s'en faut, toute cette surface; il laisse en arrière de lui une portion libre, portion déclive. Il me semble que dans le fait clinique que vous avez sous les yeux le condyle vient dans la flexion justement se placer sur cette partie postérieure de la cavité glénoïde. Pourquoi le fibro-cartilage ne suit-il pas le condyle, n'a-t-il pas encore pris tout le développement qu'il doit avoir ultérieurement, est-il maintenu par des adhérences insolites qui l'empêchent de glisser d'avant en arrière? Je ne puis répondre à toutes ces questions; je pourrais maintenant vous faire le récit d'expériences cadavériques dans lesquelles je suis parvenu à reproduire cet état; mais ne trouvant pas ces expériences concluantes parce que j'ai ouvert la capsule du genou, je m'abstiens.

La malade doit-elle être l'objet d'un traitement? C'est sur ce point, messieurs, que je désire avoir aussi votre avis. Après y avoir mûrement réfléchi, je me suis rattaché à l'idée d'appliquer un appareil qui maintienne le membre dans une extension complète en permettant d'ailleurs à cet enfant de marcher. La nécessité d'essayer quelque chose s'impose, car cet enfant n'ose plus et ne peut plus marcher aujourd'hui. C'est pour cela que n'ayant aucune crainte de l'ankylose par une immobilisation de la jointure pendant plusieurs mois, je me plais à espérer que pendant ce temps les rapports du fibro-cartilage avec le tibia deviendront plus fixes; ce cartilage se développera peut-être dans son segment postérieur suffisamment pour empêcher le fémur de le franchir. En tout cas, après cet essai que je serai disposé à tenter pendant plusieurs mois, j'aurai l'honneur de vous dire quel est l'état du jeune sujet.

Note supplémentaire le 9 juillet. Le 26 juin, j'ai appliqué un

Digitized by Google

appareil inamovible, le membre étant dans l'extension; l'enfant a marché pendant dix jours avec cet appareil; mais il était un peu serré et j'ai du l'enlever.

L'examen du genou a montré le 7 juillet une amélioration très marquée, presqu'une guérison. En effet, j'ai pu fléchir la jambe sur la cuisse plusieurs fois sans voir se reproduire la subluxation du fibro-cartilage externe, sans bruit particulier, par conséquent. Mais il est arrivé que dans un mouvement de flexion un peu brusque, la subluxation s'est reproduite non plus au début de la flexion comme auparavant, mais tout à fait à la fin après avoir dépassé l'angle droit. J'ai alors cessé toute expérience et fait replacer le membre dans un nouvel appareil. Cette remarque vient donc confirmer encore le diagnostic et nous assure selon toutes les probabilités une guérison plus prompte que je ne l'avais pensé.

Discussion.

M. Duplay. Le malade que nous a présenté M. Lannelongue offre de l'intérêt; mais je me demande si le cartilage semi-lunaire se luxe seul. Il est incontestable qu'il éprouve un déplacement; mais le tibia ne l'accompagne-t-il pas, n'y a-t-il pas en un mot une subluxation du tibia en même temps?

M. Sée. Je tiens à faire remarquer qu'à l'état normal les mouvements de ce fibro-cartilage sont étendus, et il m'a semblé que chez la petite malade le déplacement n'est pas très considérable. De telle sorte que je croirai que dans ce cas le déplacement s'opère brusquement au lieu de se faire graduellement. Quant au bruit perçu, on pourrait le rapporter à une déformation du plateau du tibia à une éminence quelconque que rencontrait le fémur dans son glissement; mais c'est là une hypothèse?

M. Lannelongue. Je ne puis pas accepter avec M. Duplay que le tibia se déplace en même temps, car rien ne l'indique. On voit manifestement le déplacement du fibro-cartilage se produire, on perçoit le choc vibrant d'une lame élastique et chacun de vous a pu le constater. Cette lame est projetée en avant du tibia et soulève la peau, de plus on sent le choc transversalement dans l'interligne articulaire depuis le creux placé en dehors du ligament rotulien, jusqu'en arrière. Il ne peut donc y avoir de doute, et j'ajoute qu'il n'existe aucun mouvement de latéralité dans la jointure.

Présentation de malade.

M. Parinaud présente une malade âgée de 12 ans atteinte de tubercules de l'iris.

Le secrétaire.
Lannelongue.

Digitized by Google

Séance du 2 juillet 1879.

Présidence de M. TARNIER.

Le procès-verbal de la dernière séance est lu et adopté.

Correspondance.

La correspondance comprend :

1° Les journaux périodiques de la semaine, le *Bulletin de l'Académie de médecine*, les *Archives générales de médecine*, la *Gazette d'Ophthalmologie*, le *Bulletin général de thérapeutique*, la *Gazette obstétricale*, les *Bulletins de la Société de chirurgie;*

2° Le *Bulletin de la Société de médecine de la Sarthe*, le *Lyon médical*, le *Marseille médical*, la *Gazette médicale de Strasbourg;*

3° *The British médical Journal*, la *Gazette médicale de Turin*, la *Revue scientifique de la France et de l'étranger*, *Centralbratt für Chirurgie*, la *Gazette médicale de Lisbonne*, le *Journal de médecine d'Athènes*, le *Journal international des sciences médicales de Naples*, la *Gazette de santé militaire de Madrid*, la *Gazette médicale Italienne-Lombarde*, la *Revue médicale française et étrangère. Mémoires de chirurgie et d'opérations* par le Dr Albert de Vienne ;

4° Une lettre de M. le Président de l'Association Française pour l'avancement des sciences, informant la Société que la huitième session de la Société se tiendra à Montpellier du 28 août au 4 septembre et espérant que la Société de Chirurgie s'y fera représenter;

5° Une lettre de M. le Dr Nepveu qui demande à être inscrit comme candidat au titre de membre titulaire de la Société de Chirurgie ;

6° Statistique des opérations de la Clinique Chirurgicale pendant 1878-1879 adressée à la Société par le Dr Julliard de Genève (présentée par M. Terrier) ;

7° Une lettre du Dr Eustache de Lille, qui adresse à la Société une observation ainsi intitulée : *Hernie crurale étranglée, kélotomie. — Persistance de l'arrêt des matières malgré le débridement et l'introduction du doigt et des sondes dans l'intestin.* — Mort. — (Rapporteur M. Berger.)

M. le président annonce que M. Notta assiste à la séance.

Discussion sur la subluxation des cartilages semi-lunaires du genou.

M. Léon LEFORT. — Je regrette de n'avoir pu être présent à la

Digitized by Google

dernière séance, de telle sorte que je n'ai pu avoir que par les journaux de médecine un résumé de la communication faite par M. Lannelongue dans la dernière séance sur un cas de luxation des cartilages semi-lunaires du genou. Le cas rapporté par notre collègue me paraît se rapprocher de ceux décrits d'abord par Hey, puis par A. Cooper et dans lesquels, à la suite d'un faux pas, d'un effort brusque tendant à faire tourner le tibia sur son axe soit en dehors soit en dedans, il semble qu'il se fasse par rotation une sorte de subluxation du fémur sur le tibia. C'est même sous le nom de « luxation partielle du fémur sur le cartilage semi-lunaire » que A. Cooper décrit cet accident. Il faut avouer du reste que la description d'A. Cooper est un peu obscure.

Malgaigne, qui a consacré un chapitre à la subluxation des cartilages semi-lunaires, fait observer qu'il règne une grande confusion sur ce point et qu'on ne connaît guère la cause et le mécanisme des accidents puisqu'il n'y a jamais eu d'autopsie. J'ai observé deux fois un accident qui ne me paraît guère pouvoir être attribué à autre chose qu'à un léger déplacement de l'un des cartilages articulaires, sans déplacement aucun du fémur sur le tibia. L'un de ces cas se rapporte à un malade qui est encore aujourd'hui dans mon service à l'hôpital Beaujon. Il y a une vingtaine de jours, cet homme âgé de 24 ans, très-vigoureux, d'une excellente santé et n'ayant jamais rien éprouvé dans le genou, se baissait sans écarter les genoux pour ramasser un marteau de tapissier. Dans le mouvement de flexion forcée de la jambe sur la cuisse, il sentit que quelque chose se déplaçait à la partie interne de son genou gauche. Il ne put se relever tant la douleur fut vive. La jambe resta donc fléchie sans pouvoir être étendue. Lorsqu'il vint à l'hôpital, quinze jours après l'accident, la jambe droite était à peu près dans la rectitude; le gonflement qui avait paru tout d'abord disparut presque complètement. La pression n'était douloureuse nulle part, sauf au niveau de l'interligne articulaire sur la moitié interne de l'articulation, et sur le bord antérieur du plateau tibial aussi bien que dans la partie correspondante du fémur. Il semblait que les surfaces articulaires avaient été contuses par la pression exercée au moment du redressement du membre sur le cartilage semi-lunaire projeté en avant. Le cas est sans doute un peu obscur, puisque je n'ai pu voir le malade au moment même de l'accident; mais si je l'ai considéré comme un exemple de subluxation des cartilages semi-lunaires, c'est qu'il me présentait la plupart des caractères que j'ai pu d'autant mieux étudier dans un autre cas, que je suis moi-même le sujet de l'observation.

La cause première de l'accident est peu poétique. Ceux d'entre nous qui aiment la chasse ou la campagne, savent qu'il est des

Digitized by Google

moments où l'on aime à s'isoler, dans cette attitude qu'on appelle « coin de bois. » Or, à l'École pratique de la Faculté de Médecine par un oubli complet des données de l'hygiène, on pourrait même dire des plus vulgaires convenances, cette attitude en cas de nécessités urgentes, est imposée aux professeurs aussi bien qu'aux élèves. Or, il y a trois ans, me trouvant ainsi la jambe fortement fléchie sur la cuisse, je sentis que quelque chose se déplaçait à la partie externe du genou droit; lorsque je me relevai, le genou restait fléchi et je ne le redressais que par un assez violent effort musculaire, accompagné d'une vive douleur et d'un craquement très fort, comme si quelque chose de déplacé se remettait en place. Une fois la jambe redressée, et le craquement effectué, toute douleur disparaissait et les mouvements redevenaient libres. J'eus pendant plusieurs mois l'occasion d'étudier ces phénomènes toujours identiques, car ils se reproduisaient toutes les fois que je fléchissais fortement le genou, soit pour ramasser quelque chose, soit en m'agenouillant pour pratiquer une opération ou l'examen d'un malade. J'avais dans ces cas la sensation très nette du moment ou sans secousse, sans craquement, quelque chose se déplaçait et toujours le redressement volontaire de la jambe amenait le craquement de retour et la disparition de la douleur. Je ne fis aucun traitement, mais je finis par m'abstenir de toute flexion forcée du genou droit. Je me croyais à l'abri de ce petit accident, lorsque l'année dernière au moment des concours d'agrégations, le même phénomène se reproduisit, mais cette fois le cartilage au lieu de se porter en avant se porta en arrière; j'éprouvai pour redresser la jambe une douleur atroce qui persista pendant plus de huit jours, quoiqu'avec moins de violence; je ne pouvais marcher, même dans l'appartement, qu'avec une canne, et si l'accident ne s'est pas reproduit, c'est que j'évite la flexion forcée, surtout accompagnée d'un effort musculaire, car j'ai la sensation que si je pliais en ce moment fortement le genou, je déplacerais de nouveau mon cartilage semi-lunaire.

Malgaigne rapporte plusieurs cas assez analogues, entre autres un fait également observé par M. Londe sur lui-même. Il ne saurait être question dans ces cas d'un corps étranger, l'identité constante des accidents ne permet pas d'invoquer cette cause. Dans plusieurs cas à peu près semblables, les malades conservèrent une flexion permanente du genou. J'ai tout lieu de croire que cette terminaison fâcheuse doit être attribuée à ce fait que le malade n'a pas osé redresser le genou puisque ce redressement devait lui occasionner et lui occasionnait de la douleur, et que plus tard ce redressement a été difficile ou impossible, soit parce qu'il y avait rétraction des muscles fléchisseurs de la jambe sur la cuisse, soit parce que

Digitized by Google

le cartilage non réduit, s'était trouvé fixé, par quelques adhérences dues à l'inflammation, dans la position anormale. Redresser de force la jambe, éviter ensuite la flexion forcée du genou, me paraît être la conduite à conseiller.

M. Desprès. — J'ai observé deux malades qui ont présenté d'assez grandes analogies avec le fait précédent. Les mouvements forcés du genou les ont guéris. J'ai été bien aise d'entendre M. Le Fort expliquer les phénomènes éprouvés par eux, par un déplacement des cartilages semi-lunaires ; cependant je dois dire que j'en avais une autre impression, j'attribuais à un pincement de la synoviale du genou, les symptômes que M. Le Fort croit rattacher au déplacement des fibro-cartilages. Ce qu'il y a de curieux dans ces faits c'est que, immédiatement après l'application d'un traitement approprié les malades sont guéris.

Voici à cet égard les faits que j'ai observés.

On m'amena, il y a un an environ, à la consultation de l'hôpital Cochin, un enfant de 13 ans, qui trois jours auparavant, en sautant, avait senti un craquement dans le genou gauche; puis une douleur tellement vive avait persisté, que l'enfant avait fléchi son genou, refusait de l'étendre et que les médecins appelés n'avaient pu ni tenté même d'étendre le genou. La mère avait apporté l'enfant sur ses bras.

Je fis tenir l'enfant par mes aides, et je redressais le membre, je le fléchissais et l'étendais alternativement. L'enfant poussa un cri pendant l'extension puis ne souffrit plus. Je fis lever l'enfant, il marcha et s'en alla à pied de l'hôpital ; j'ai eu depuis de ses nouvelles, il ne s'est plus ressenti de rien.

J'ai observé en ville une malade du même genre qui a eu le même accident en se baissant; elle a guéri de même.

M. Verneuil. — Il est bien difficile de discourir fructueusement sur une question dont l'anatomie pathologique n'est pas faite. Je me rappelle avoir traité un malade très maigre, à peau fine, chez lequel on pouvait voir tout ce qui se passait dans son genou. Or, dans les mouvements de flexions énergiques, on assistait au développement d'une petite saillie formée par la grande circonférence du fibro-cartilage externe. On reproduisait cette saillie un grand nombre de fois ; et d'autre part, au toucher on sentait une crépitation manifeste, enfin, l'articulation était douloureuse en tout temps; je crois que dans mon fait, on ne peut pas trouver une luxation du fibro-cartilage, car la mobilité de ce cartilage est une chose normale; il faut donc y ajouter un élément nouveau que je crois être une synovite.

Le pincement de la synoviale dont nous a parlé M. Desprès, je

Digitized by Google

ne le comprends pas. Qui le produirait et d'après quel mécanisme?

J'ai observé plusieurs faits comparables au précédent et je tiens à dire que ce n'est pas une lésion passagère; j'ai vu des malades souffrir pendant longtemps, éviter la marche etc.....

Le traitement qui m'a rendu des services et a conduit à la guérison a consisté dans l'immobilisation du genou dans un appareil percé d'une fenêtre, permettant de faire une révulsion légère sur l'articulation.

En résumé, j'estime que le pincement de la synoviale n'existe pas; je crois que la luxation de Hey ne repose pas sur des garanties suffisamment sérieuses. Je crois à l'existence des synovites douloureuses, persistantes, cédant à la thérapeutique dont j'ai parlé.

M. Forget. — Je désire demander à M. Verneuil s'il a observé un principe arthritique chez les malades. — M. Verneuil répond que tous étaient rhumatisants. — Je suis heureux d'entendre M. Verneuil me faire cette réponse, qui confirme une observation qui me touche de près, la mienne propre. Etant élève à la Charité dans le service de Boyer, j'ai été pris un matin d'une douleur au genou qui m'a contraint de m'arrêter; je suis très arthritique et fils de parents rhumatisants. Cela explique la durée de mon mal pendant près d'un an. Depuis je n'ai plus rien ressenti au genou; il est vrai que j'ai éprouvé et que j'éprouve encore des manifestations sur d'autres organes.

M. Léon Le Fort. — Je ne saurais accepter l'explication de M. Verneuil. Elle ne concorde pas avec les faits rapportés et rassemblés par Malgaigne, elle ne s'accorde nullement avec mon expérience personnelle. Il n'y a pas arthrite antécédente et il n'y a que très rarement arthrite consécutive passagère. Une fois le cartilage replacé, toute gêne disparaissait et je pouvais sans fatigue plus grande me livrer aux longues marches du chasseur, ou à l'exercice de tour mû avec le pied du côté malade. La subluxation ne se produit que dans certains mouvements, sous l'influence de la position et surtout de la contraction musculaire. Etant assis, je puis impunément mettre le genou dans la flexion forcée; mais à une flexion moindre la contraction musculaire qu'amène la nécessité de soutenir le poids du corps sur le genou fléchi, amène à de certains moments et presqu'à coup sûr la subluxation. Le déplacement n'est pas à proprement parler douloureux; on sent que quelque chose est chassé de sa place, mais il n'y a de moment vraiment désagréable à passer que celui de l'extension complète du genou; après quoi toute douleur, toute gêne ont disparu jusqu'à ce qu'une nouvelle flexion forcée amène les mêmes accidents.

Digitized by Google

L'immobilisation me paraît peu utile, car il faudrait la prolonger fort longtemps si l'on voulait obtenir une guérison, et elle pourrait par sa prolongation avoir des inconvénients. Ce que je conseillerais en cas de retour fréquent de la subluxation, serait de porter un appareil avec deux attelles métalliques articulées, permettant la flexion modérée du genou, mais empêchant la flexion exagérée.

M. Sée. — Je suis heureux de l'opinion qu'a exprimé M. Verneuil. Le pincement de la synoviale n'est plus de notre temps; il ne saurait exister; et l'une des fonctions des cartilages semi-lunaires est justement d'empêcher ce pincement.

Communication.

De la restauration du canal de l'urhètre détruit dans sa portion périnéale à la suite d'infiltrations urineuses.

Par le Dr Notta, chirurgien de l'hôpital de Lisieux, etc.

Lorsqu'à la suite d'une lésion traumatique, l'urèthre est rompu au niveau de la région périnéale, on obtient le rétablissement du canal par l'application d'une sonde à demeure, alors même qu'il existe entre les deux bouts un intervalle de quatre à cinq centimètres. J'ai présenté à la Société de Chirurgie plusieurs de ces observations et bien que dans les deux cas les plus graves la guérison remonte une fois à seize ans[1], et l'autre fois à six ans[2], j'ai la satisfaction de pouvoir affirmer qu'elle se maintient à l'heure qu'il est. D'ailleurs, en compulsant les archives de la science, on en trouve d'autres exemples. La conduite du chirurgien est donc ici toute tracée.

Mais lorqu'il se trouve en présence d'une destruction de l'urèthre ancienne, située au niveau de la région périnéale, non plus produite par un traumatisme récent, mais par un sphacèle consécutif à une infiltration urineuse, et que l'intervalle plus ou moins étendu qui sépare les deux bouts du canal, est comblé par un tissu de cicatrice dur, fibreux, peut-il avoir recours au même procédé? C'est à cette question que répondent et disons-le de suite, d'une manière affirmative, les observations qui font l'objet de ce travail.

Observation I. — *Fistules urinaires. — Destruction de l'urèthre au niveau du périnée. — Recherche des deux bouts du canal. — Sonde à demeure. — Rétablissement du cours des urines.*

Picot, âgé de 60 ans, entre à l'hôpital de Lisieux le 31 mai 1873.

1. *Bull. de la Soc. chirurgie*, 1864, t. V, p. 38.
2. *Ibid.* Nouvelle série, t. I, 1875, p. 453.

Digitized by Google

Lorsque je prends le service le 1er juillet, je trouve cet homme dans l'état suivant :

Constitution robuste encore quoique affaiblie par la souffrance. A l'âge de 18 ans il contracta une chaude pisse qu'il garda toute sa vie à un état plus ou moins aigu. Néanmoins il urinait assez bien, lorsqu'il y a quatre ans, il fut pris de rétention d'urine : les bourses se tuméfièrent considérablement et l'on fut obligé d'y pratiquer des incisions. Depuis cette époque, la miction s'opérait à la fois et par l'urèthre et par les fistules périnéales. Depuis huit mois, l'urine ne s'écoule plus par l'urèthre, mais elle s'échappe involontairement et d'une manière continue par les fistules périnéales.

En arrière des bourses sur le périnée qui est induré, on remarque trois orifices fistuleux déprimés. C'est par le plus postérieur de ces orifices que s'écoule la plus grande quantité de l'urine. Si l'on cherche à y introduire un stylet ou une bougie très fine, on est immédiatement arrêté et il est impossible de pénétrer dans le canal de l'urèthre. D'un autre côté, la portion pénienne du canal est indurée dans toute son étendue ; de petites bougies quelque fines qu'elles soient, s'arrêtent toutes invariablement à la racine des bourses, au-dessous de l'arcade pubienne. Les sondes ou les bougies les plus volumineuses que cette partie du canal peut admettre, ne dépassent pas cinq millimètres. Elles sont fortement serrées et peuvent pénétrer jusqu'à l'arcade pubienne.

Le 9 juillet je pratique l'opération suivante : le malade est placé sur le lit d'opérations, dans la même position que pour l'opération de la taille. Il est chloroformisé, puis un cathéter métallique est introduit dans l'urèthre et maintenu par un aide qui, en même temps, relève les bourses à deux centimètres au devant de l'anus ; je pratique une incision de huit centimètres demi-circulaire à convexité dirigée en avant. Elle tombe au milieu de tissus indurés criant sous le scapel. Une incision perpendiculaire à la première, divise le raphé du périnée et la partie postérieure des bourses. Nous découvrons alors profondément l'extrémité du cathéter introduit dans l'urèthre ; puis toutes nos recherches sont infructueuses pour trouver le trou du canal de l'urèthre, bien que notre incision s'étende à une grande profondeur jusque sous l'arcade pubienne; au bout d'une heure nons reportons le malade dans son lit, remettant à une autre séance la fin de l'opération; pas de pansement.

Les jours suivants, tous les matins ,à la visite, j'explore la plaie et je cherche à découvrir le point par lequel s'écoule l'urine. Je remarque qu'elle vient du fond de la plaie ; mais toutes les tentatives que je fais dans cette direction avec un stylet ou une bougie très fine, pour tâcher de pénétrer dans la vessie, sont complètement infructueuses.

Le 14 juillet le malade est replacé comme pour la taille sur le lit d'opérations. Les lèvres de la plaie sont fortement écartées par des aides. Après avoir fait de nouvelles et inutiles explorations, je plonge mon bistouri au fond de la plaie, au-dessous de l'arcade pubienne, sur la ligne médiane, juste sur le point où j'ai vu l'urine s'échapper : une sonde cannelée introduite dans cettte incision pénètre dans la vessie.

Digitized by Google

Immédiatement j'introduis mon urèthrotome dans la portion pénienne du canal de l'urèthre, et je l'incise dans toute son étendue, de manière à pouvoir y introduire facilement une sonde de gros calibre. Cela fait, je fais pénétrer dans la vessie par le canal de l'urèthre un mandrin de baleine sur lequel je cherche à conduire une sonde en caoutchouc vulcanisé de 7mm 1/3 percée à son extrémité; mais il est impossible de la faire cheminer dans la portion musculeuse de l'urèthre qui se contracte énergiquement, tandis qu'une sonde métallique du même calibre pénètre facilement dans la vessie par la plaie périnéale. Alors je me décide à fixer dans la vessie, par la plaie périnéale, une sonde volumineuse garnie d'un fausset. Une autre sonde introduite dans la portion pénienne de l'urèthre, ressort par la plaie du périnée, afin de maintenir cette portion du canal dilatée; le malade a très bien supporté toutes ces manœuvres opératoires; pour nourriture, bouillons, potages.

15 *juillet.*— Le malade va bien, fièvre modérée, le spasme de l'urèthre a cédé, et à l'aide du mandrin de baleine j'introduis dans l'urèthre, puis dans la vessie une sonde de caoutchouc vulcanisé; dans l'après-midi, le malade est pris d'un violent frisson. Potion avec 80 centigrammes de sulfate de quinine.

16 *juillet.*—Va bien; la sonde quoique maintenue a un peu de tendance à sortir; à l'aide du doigt introduit dans la plaie périnéale, on la refoule dans la vessie. On continue le sulfate de quinine pendant deux jours, et on pratique tous les jours des injections d'eau de goudron dans la vessie.

18 *août.* — On retire les fils d'argent; la plaie est rétrécie, mais elle n'est pas fermée, la sonde n'a plus aucune tendance à sortir.

25 *juillet.* — La plaie du périnée a encore une étendue de 4 centimètres; j'en rapproche les lèvres à l'aide de deux points de suture enchevillée avec des fils d'argent.

25 *août.* — La sonde a toujours de la tendance à sortir par la plaie du périnée, qui est très belle, mais toujours béante. A l'aide d'un tampon de charpie et d'un bandage en T on maintient la sonde.

5 *septembre.* — Cautérisation de la plaie avec le crayon de nitrate d'argent, deux fois par semaine.

10 *novembre.*— Il y a encore une petite plaie au périnée; j'applique un point de suture entortillée; il y a des érections.

1er *décembre.* — J'enlève la sonde à demeure, toute l'urine s'écoule bien la premier jour par la verge; mais les jours suivants il s'en écoule un peu par la fistule qui subsiste encore au périnée. Je passe tous les jours des bougies Béniqué pour maintenir dilaté le canal qui tend à se rétrécir, et je ne tarde pas à remarquer qu'au niveau de l'arcade pubienne, en haut et un peu à droite, il se forme une sorte de bride fibreuse qui tend, d'une part, à rétrécir le canal, et de l'autre, à former un cul-de-sac dans lequel s'engage et butte l'extrémité de la bougie Béniqué.

Le 20 *décembre.* — Avec mon uréthrotome j'incise d'arrière en avant la face supérieure de l'urèthre depuis le col de le vessie jusqu'au

Digitized by Google

méat urinaire, en appuyant particulièrement sur la portion qui correspond à l'arcade pubienne.

Une sonde à demeure est maintenue pendant trois jours, et jusqu'au 31 décembre. Le cathétérisme avec des bougies de 45 à 55 est pratiqué tous les jours.

Le 31 *décembre*. — Le malade sort de l'hôpital, les fonctions urinaires sont devenues normales.

Il urine bien par la verge, seulement à chaque mixtion, il s'écoule un peu d'urine par la fistule périnéale.

Nous lui avons appris à se passer de grosses bougies olivaires, et nous lui recommandons de ne jamais négliger de le faire tous les jours.

Dans les premiers jours de juillet 1874, je revois cet homme. Il m'apprend qu'il a continué tout d'abord à passer ses bougies tous les jours; la fistule périnéale s'était rétrécie et ne donnait passage qu'à quelques gouttes d'urine à chaque miction; mais au commencement de mai, ses bougies étant usées, il en en a cessé l'usage et a négligé de venir m'en demander; à partir de ce moment, la fistule périnéale s'est agrandie, et aujourd'hui la plus grande partie de l'urine s'écoule par cette voie. Il refuse de rentrer à l'hôpital.

Les détails de l'opération consignés dans cette observation rendent compte suffisamment des difficultés que nous avons éprouvées à retrouver la portion vésicale de l'urèthre. Nous n'avons pas terminé dès le premier jour l'opération, parce que nous espérions les jours suivants trouver dans l'écoulement de l'urine, un guide pour arriver sûrement sur la portion vésicale de l'urèthre. Ce n'est qu'après avoir bien constaté à plusieurs reprises l'inanité de nos tentatives que nous nous sommes décidés à plonger le bistouri sous l'arcade pubienne, dans la direction du col vésical, et nous avons été assez heureux pour tomber sur l'urèthre. Malgré l'écartement d'au moins cinq centimètres, qui existait entre les deux bouts de l'urèthre, dans des tissus indurés, comme cartilagineux ; malgré le rétrécissement et l'induration de la portion pénienne, malgré le spasme de la vessie qui expulsait la sonde par la plaie du périnée, à force de temps et de patience, nous avons obtenu le rétablissement du cours des urines par l'urèthre, moins les quelques gouttes d'urine qui s'échappaient par la fistule périnéale. Avec le temps, cette fistule pouvait se fermer, d'ailleurs on aurait pu agir ultérieurement à l'aide des moyens chirurgicaux. Nous étions donc autorisés à espérer une guérison, mais à la condition que le malade se passerait tous les jours des sondes et maintiendrait ainsi le calibre du canal.

Or, le résultat obtenu valait bien qu'il prît le soin d'en continuer l'usage. Ainsi, avant l'opération, les urines s'écoulaient d'une façon continue et involontaire par les fistules. Au moment de la

Digitized by Google

sortie de l'hôpital, la miction était devenue complètement normale; seulement au moment où elle se faisait, quelques gouttes d'urine s'échappaient par la fistule périnéale.

Obs. II. — *Fistule urinaire. — Destruction de l'urèthre au niveau du périnée.— L'urine ne passe plus par l'urèthre depuis 3 ans 1/2. — Recherche des deux bouts du canal, sonde à demeure. — Rétablissement du cours des urines.*

Leblanc, âgé de 42 ans, est d'une bonne constitution; à l'âge de 21 ans, il contracte une première chaude pisse, elle guérit au bout de 4 à 5 mois. A l'âge de 27 ans, seconde blennorrhagie pour laquelle il séjourne 2 mois à l'hôpital et sort guéri. A l'âge de 31 ans, il commence à éprouver de la difficulté à uriner, et il est soigné par un médecin qui, à plusieurs reprises, lui passe des bougies. A 33 ans, après s'être échauffé avec une femme, n'ayant aucune trace de goutte militaire, son testicule gauche enfle.

Il entre alors à l'hôpital Saint-Louis. On lui fait au testicule une ponction par laquelle s'écoule une grande quantité de pus. Comme il se plaint de sa difficulté d'uriner, on lui passe de petites bougies, mais elles déterminent des accès de fièvre qui résistent à de hautes doses de sulfate de quinine. On renvoie alors cet homme à Bayeux, son pays.

Au moment de sa sortie de l'hôpital, il avait une induration au périnée qui augmenta de volume peu à peu et lui causa de très vives douleurs pendant 1 mois ou 6 semaines. Au bout de ce temps seulement, son médecin se décida à ouvrir cet abcès. Il s'écoula du pus par cette ouverture, et ce ne fut qu'au bout de 4 à 5 mois qu'elle commença à donner passage à l'urine. Pendant 1 an l'urine s'écoule à la fois par la fistule et par l'urèthre, puis l'écoulement par l'urèthre se tarit, et depuis 3 ans 1/2 il n'est pas sorti une goutte d'urine par le méat.

État actuel, 13 *mars* 1878. — Homme d'apparence robuste, bien constitué, teint jaune paille, figure exprimant la souffrance. La verge présente un aspect normal. Il ne s'écoule pas d'urine par le méat, et si l'on cherche à introduire une sonde dans le canal de l'urèthre, on constate qu'il est revenu sur lui-même dans toute son étendue, et qu'il ne peut admettre qu'une sonde Béniqué de 5 millimètres de diamètre, dont le bec est brusquement arrêté au niveau de la racine des bourses. Les testicules sont normaux. Le gauche présente une cicatrice, trace de l'incision qui fut pratiquée à l'hôpital Saint-Louis. A droite du périnée, dans l'angle formé par le plan de la cuisse et celui du périnée, à égale distance de la racine des bourses et de l'anus, on trouve deux orifices fistuleux distants l'un de l'autre de 2 millimètres admettant une sonde cannelée ou un stylet, qui se dirigent obliquement de dehors en dedans, mais se trouvent arrêtés après un trajet de 2 centimètres Si, remplaçant le stylet par diverses bougies, coniques, olivaires ou filiformes, on cherche à pénétrer dans la vessie, l'on n'y parvient pas. La miction se fait par cette fistule depuis 3 ans 1/2. Lorsque le malade est assis, il peut rester 4 à 5 heures sans uriner,

Digitized by Google

mais lorsqu'il est debout et qu'il travaille, il urine très souvent. La nuit il urine au moins 6 ou 7 fois. Lorsque le besoin se fait sentir, parfois les urines s'échappent involontairement, mais parfois aussi il peut les garder quelques minutes. L'urine est claire, laisse déposer un peu de pus au fond du vase.

Chaque fois qu'il urine, il va à la garde-robe, et les matières fécales sont mélangées d'urine. Les érections sont normales.

Il a parfois des rapports sexuels, et le sperme s'écoule en bavant par la fistule.

Le malade est placé dans la même position que pour l'opération de la taille; une fois endormi, avec le chloroforme, je pratique en suivant le raphé du périnée, une incision s'étendant de la racine des bourses qui sont relevées par un aide, à un centimètre en avant de l'anus. Arrivé au niveau du muscle transverse que nous voyons se contracter sous le bistouri, nous introduisons une sonde cannelée dans l'orifice fistuleux, et nous sentons son extrémité à la partie moyenne du périnée à travers une certaine épaisseur de parties molles. Quelques artérioles donnent du sang qu'on arrête avec des pinces hémostatiques; puis, pour faciliter nos recherches au fond de cette plaie profonde, nous pratiquons à gauche une incision qui tombe perpendiculairement sur la première. En divisant les tissus couche par couche sur la ligne médiane, nous finîmes par rencontrer le bec de la sonde cannelée; l'ouverture fut agrandie, et nous pûmes pénétrer facilement dans la vessie. Restait le bout supérieur. Nous commençâmes par introduire par le méat, notre uréthrotome, jusqu'au point où l'urèthre était formé, c'est-à-dire jusqu'à la racine des bourses, et nous incisâmes le canal de l'urèthre dans toute sa longueur. Dès lors il nous fut facile d'y faire pénétrer un cathéter cannelé en fer comme pour la taille. Un aide pressant sur ce cathéter faisait saillir l'extrémité fermée de l'urèthre à l'angle supérieur de la plaie périnéale, nous y pratiquâmes une incision longitudinale, et nous remarquâmes que l'urèthre se continuait avec un tissu jaunâtre, fibreux probablement par les traces de l'urèthre détruit. Nous incisâmes d'avant en arrière ce tissu, de manière à ce qu'il reliât la portion pénienne avec la partie vésicale; puis, une sonde à courbure fixe fut fixée à demeure dans la vessie. Cinq points de suture entortillée réunissent les lèvres de la plaie transversale. Quant à l'incision médiane, nous n'en tentons pas la réunion. L'opération a duré 1 heure pendant laquelle le malade a été sous l'influence du chloroforme.

Le soir il est bien, il ne souffre pas, il a été à la garde-robe et a bien uriné par sa sonde.

16 *mars.* — On retire les épingles et on fait dans la vessie des injections d'eau de goudron; l'urine est claire et n'a plus de dépôt.

22 *mars.* — Un peu de diarrhée toutes les nuits, et dans les efforts qu'il fait, il s'échappe un peu d'urine entre la sonde et les parois du canal. Je retire la sonde, et j'en introduis une autre sans difficulté et sans douleur.

3 *avril.*— La coloration de la peau n'est plus jaune anémique. Bon

Digitized by Google

appétit. Hier, pour la première fois, il a eu une érection qui a été douloureuse.

Il se plaint que sa sonde lui cause de la douleur au périnée. Je la retire et veux en réintroduire une autre semblable, mais il m'est impossible d'y arriver. Après bien des tâtonnements faits avec les plus grands ménagements, je puis introduire dans la vessie une bougie pleine de 3 millimètres. Elle est fixée à demeure.

8 *avril.* — Après des tentatives sans résultat, je puis faire pénétrer une sonde conique à bout olivaire, et le 19 avril je puis la remplacer par une sonde de caoutchouc rouge.

25 *avril.* — Un abcès qui s'est formé du côté de la fosse ischio-rectale gauche est largement ouvert.

2 *mai.* — Cautérisation de l'ancienne fistule avec la pointe du thermo-cautère.

9 *mai.* — Un abcès volumineux des bourses est largement ouvert.

13 *mai.* — Une phébite se déclare dans la jambe gauche. Œdème de tout ce membre.

10 *juin.* — Les plaies du périnée ne suppurent plus, l'œdème de la jambe a disparu. Le malade se lève et va dîner en ville. Il affirme n'avoir fait aucun excès. Le lendemain, il est pris de frisson, d'enflure des bourses et du périnée. Les jours suivants, les anciennes plaies se remettent à suppurer.

23 *juin.* — Après une absence d'un mois, je retrouve le malade dans l'état suivant :

L'urine renferme du muco-pus épais qui bouche la sonde, de sorte que l'urine s'écoule difficilement. Il en résulte des efforts pour uriner qu'il faut évidemment faire cesser. Je change la sonde en caoutchouc et je fais des injections d'eau de goudron dans la vessie.

2 *juillet.* — Je supprime la sonde. Au bout de 24 heures, j'ai de la peine à la réappliquer; le tissu cicatriciel revenu sur lui-même a notablement rétréci le canal.

3 *juillet.* — Uréthrotomie; avec mon uréthrotome, je passe immédiatement le n° 49 Béniqué, puis j'applique une sonde à demeure. Le 8 *juillet* on supprime la sonde et on pratique tous les jours le cathétérisme avec les sondes Béniqué. Le canal s'assouplit, néanmoins il a une grande tendance à se rétrécir.

21 *juillet.* — Nouvelle uréthrotomie, 8 jours après j'apprends au malade à se sonder lui-même, et tous les jours il se passe les n°s 45, 47, 49 et 51 Béniqué.

12 *août.* — Il a eu cette nuit une érection normale. La verge est manifestement plus courte qu'avant l'opération; à la fin de la miction il s'échappe encore un peu d'urine par l'anus et par l'ancienne fistule périnéale. Je le cautérise avec le thermo-cautère.

4 *septembre.* — Il sort de l'hôpital.

24 *septembre,* — Il rentre dans mon service. Depuis quelques jours, il a de la peine à passer ses sondes, et depuis 2 jours il ne peut plus faire pénétrer le n° 45. Le canal laisse cependant écouler l'urine librement. On sent avec une sonde la bride, formée par le tissu de ci-

Digitized by Google

catrice. J'incise largement, avec mon uréthrotome, cette bride située à la face supérieure de l'urèthre, et j'applique une sonde en caoutchouc. Au bout de trois jours, je passe facilement une sonde Béniqué, n° 57. Tant qu'il a eu sa sonde à demeure, il n'est pas sorti une goutte d'urine par l'anus et par la fistule périnéale. Je l'engage à se sonder avec la sonde en caoutchouc quand il aura besoin d'uriner, afin d'empêcher l'urine de passer par la fistule. Il devra également se passer tous les jours les sondes Béniqué.

5 *mai* 1879. — Je revois le malade, il urine toujours bien par la verge, l'urine est claire, et la fréquence des mictions est normale, seulement à la fin de chaque miction, il s'écoule quelques gouttes d'urine par l'anus et par la fistule périnéale. Il a pu avoir quelques rapports sexuels complets. L'examen de l'anus par le toucher et avec le spéculum, combiné avec une injection de lait dans l'urèthre, ne permet pas de déterminer d'une façon précise le point où existe l'orifice de la fistule anale.

Cependant il y a lieu de penser qu'il est situé à la partie antérieure de l'anus tout à fait à l'extrémité de l'index introduit aussi profondément que possible. Dans ce point on sent une petite dépression. Or, à cette profondeur, il n'y a pas lieu de chercher à l'attaquer par des moyens chirurgicaux. J'engage le malade à continuer à se sonder bien régulièrement tous les matins comme il l'a fait jusqu'à ce jour.

Je n'insisterai pas sur les complications qui sont survenues dans le cours de cette longue observation :

Abcès de la fosse ischio-rectale, abcès des bourses, phlébite de la jambe gauche.

J'appellerai l'attention sur le résultat obtenu : avant l'opération, le malade urine par sa fistule, la nuit, toutes les heures, et dans le jour, lorsqu'il est debout et qu'il travaille, à chaque instant, et souvent involontairement. Chaque miction s'accompagne d'évacuation de matière fécales mélangées d'urine par l'anus, et il est obligé chaque fois d'ôter son pantalon quand il en a le temps.

Depuis l'opération, il n'y a plus de garde-robes involontaires, les besoins d'uriner ont leur fréquence normale, il urine par la verge. Seulement, à la fin de chaque miction, quelques gouttes d'urine s'échappent par l'anus et par la fistule. Il a pu même avoir quelques rapports sexuels complets. Sans doute ce n'est pas parfait, mais il y a une telle amélioration et il y avait de telles difficultés à surmonter, que le chirurgien ne saurait être plus difficile que le malade, qui est très satisfait de l'état où il se trouve aujourd'hui.

Je ne reviendrai pas sur le procédé opératoire qui a été minutieusement décrit dans les deux observations, j'examinerai seulement si l'on pouvait agir autrement que je ne l'ai fait. Avant de tenter ma première opération, j'avais étudié cette question. Je rencontrais bien dans les auteurs des cas de rétrécissements considé-

Digitized by Google

rables de l'urèthre, compliqués de fistules urinaires par lesquelles s'écoulait la presque totalité des urines; mais presque toujours le canal admettait une bougie filiforme, et quand elle ne pénétrait pas, il n'y avait pas interruption étendu du canal. Je n'ai trouvé qu'une seule observation où cette interruption ait été signalée. Il s'agit d'un cas d'autoplastie pratiquée sur le périnée. Il est emprunté par Voillemier [1] à Sarle. Il n'y avait pas, à proprement parler, de trajet fistuleux, mais une large gouttière formée par la paroi supérieure du canal à chaque extrémité de laquelle s'ouvrait un des bouts de l'urèthre.

On le voit, les conditions étaient toutes différentes chez mes malades, il n'y avait pas à songer à faire une autoplastie, et tout bien considéré, il me paraît difficile de tenter un autre moyen de restauration du canal que celui que j'ai employé. Malheureusement, il n'est pas sans inconvénient. Ce nouveau canal creusé dans du tissu de cicatrice, formé aux dépens de ce tissu, tend toujours à se rétrécir.

Il faut entretenir la dilatation par le passage quotidien des bougies, et en outre, il a fallu chez nos deux malades inciser à plusieurs reprises les brides qui se formaient par la rétraction du tissu nouveau. Cette rétraction s'opère manifestement dans les deux sens; suivant la circonférence de l'urèthre et dans le sens antéro-postérieur comme l'indique le raccourcissement de la verge qui a été très marqué chez nos deux malades.

Toutefois, cette rétraction peut être combattue par le passage des sondes, et nos observations prouvent que la guérison se mantient tant que les malades se les introduisent régulièrement. Mais il ne faut pas se le dissimuler, cette suite, cette persévérance qui doit durer toujours, sans se relâcher un instant, s'obtient difficilement des malades. Or, ici elle est non seulement utile, mais indispensable.

Discussion.

M. Desprès. Je demanderai à M. Notta s'il n'a aucun doute sur l'obstruction complète du bout antérieur du canal; c'est un fait que je n'ai jamais vu et que je tiens pour prodigieusement rare, si tant est qu'il existe. Je n'ai jamais rencontré non plus de rétrécissements infranchissables; j'ai toujous pu franchir un rétrécissement, tantôt avec une fine bougie en baleine, tantôt en employant le vieux procédé de Dupuytren qui, vous le savez, consiste à laisser la bougie engagée dans le rétrécissement à demeure jusqu'au lendemain; le lendemain on va plus loin et ainsi de suite.

[1] *Traité des maladies des voies urinaires*, 1868, p. 436.

Digitized by Google

Je conviens que la recherche du bout postérieur est toujours difficile. Pourtant on parvient assez aisément à le trouver par un petit artifice. Il faut engager le malade à garder ses urines, une quantité de 2 à 300 grammes environ, jusqu'au moment où on se livre à cette recherche; le jet qui s'écoule alors facilite beaucoup la manœuvre opératoire. J'en excepte pourtant les malades atteints de cystite, dont le réservoir n'a qu'une faible capacité. Comme preuve à l'appui de mon dire, je citerai l'exemple d'un enfant à qui je dus faire une uréthrotomie externe sans conducteur pour un rétrécissement consécutif à une chute à califourchon sur le périnée. Je ne mis pas plus de 30 à 40 secondes à trouver le bout postérieur de l'urèthre.

M. Cruveilher. J'ai eu à traiter un cas comparable à ceux dont vient de nous entretenir M. Notta. La rupture de l'urèthre était complète; je ne pus d'abord jamais parvenir à passer une bougie. Plus tard je n'ai jamais pu trouver le bout postérieur. Aussi ai-je dû recourir à un procédé qui, sans être nouveau, n'a été que rarement employé, le cathétérisme rétrograde. Pour cela, après avoir pratiqué la ponction de la vessie, j'ai glissé une sonde dans le col vésical et dans la partie postérieure de l'urèthre. Dès ce moment, l'uréthrotomie a été simple.

M. Lefort. Je ne puis pas laisser la société accepter la responsabilité de l'opinion de M. Desprès sans protestations. Ce n'est pas 30 à 40 secondes que j'ai mis à trouver le bout postérieur de l'urèthre, mais 30 à 40 minutes, et je n'y suis pas toujours parvenu.

Lorsqu'on est en présence d'un de ces cas où on ne trouve pas le bout postérieur, doit-on imiter M. Notta et faire des incisions vers la vessie? Je ne le pense pas et, pour mon compte, je conseille de faire plutôt la ponction vésicale et d'attendre; c'est ce que je fis dans un cas après avoir vainement cherché le bout postérieur; j'eus recours à la ponction. Quelques jours plus tard, suivant la gouttière supérieure du canal, j'arrivai sans peine à passer une sonde de gros calibre.

M. Lucas Championnière. J'ai fait une fois une opération analogue à celle de M. Notta. Je constatai que rien n'est plus laborieux que fouiller dans un périnée rempli de vieilles fistules pour y chercher le bout postérieur. Le malade auquel je fais allusion était un ancien infirmier à qui je dus pratiquer l'uréthrotomie externe sans conducteur. Le périnée était lardacé et parsemé de fistules. Pour découvrir le bout postérieur qui fut très difficile à trouver, je suivis le conseil donné par Dolbeau, après d'autres chirurgiens, d'aller à la

Digitized by Google

recherche de la pointe de la prostate en incisant devant soi. Les suites de l'opération ne furent pas heureuses, car le malade mourut d'épuisement deux mois plus tard.

M. Tillaux. Je prends la parole dans la discussion, d'abord pour répondre à M. Desprès qui nous a déclaré qu'on pouvait toujours passer. Eh bien non, la communication de M. Notta a trait justement à des exemples d'oblitération du bout antérieur, chez des malades qui n'urinaient pas depuis longtemps, depuis de longues années. Ces faits sont rares, sans doute, mais pourtant ils existent et j'en ai observé un dans mon service. C'était un opéré de la taille par Dupuytren ; toute l'urine s'écoulait par le périnée, il existait une oblitération du bout antérieur.

Une question incidente, celle de la recherche du bout postérieur, a été soulevée; on a discuté la conduite à tenir. Je me demande s'il est bien nécessaire d'aller à la recherche de ce bout postérieur. J'ai vu notre collègue, M. Panas, opérer un malade dans ces conditions sans chercher le bout postérieur. Il y a deux ans, en pareille circonstance, j'ai agi comme M. Panas. Donc, dans les ruptures probables de l'urèthre, lorsqu'il y a un hématome périnéal, je crois qu'on peut, qu'on doit se borner à une incision périnéale; on la fera médiane jusqu'en plein foyer sanguin. Ce n'est que plus tard qu'on doit placer une sonde; le bout postérieur se présente lui-même. Quant au canal, il se rétablit alors aisément.

M. Desprès. Le musée Dupuytren ne renferme pas un seul exemple d'obstruction complète du bout antérieur de l'urèthre, dans les exemples de ruptures de ce canal.

M. Notta. Ma communication me paraît se justifier par la rareté même des faits qui sont l'objet de mon travail. L'oblitération m'a parue évidente, j'ai en vain cherché à passer la plus fine bougie; puis, quant après avoir mis mon cathéter dans le canal, j'ai disséqué dans le tissu cicatriciel, j'ai manifestement senti que l'extrémité du cathéter était dans un infundibulum plein. M. Desprès déclare qu'il n'existe pas de rétrécissements infranchissables; je crois qu'il se trompe, j'en ai rencontré. Mais à coup sûr il a la main plus heureuse que moi et probablement que d'autres chirurgiens.

Quant au conseil que M. Desprès recommande, celui d'engager les malades à conserver leurs urines, je le crois bon. Malheureusement il ne doit pas être toujours applicable, à cause des contractions spasmodiques des malades pendant le cours des opérations, qui ne leur permettent plus de retenir leurs urines.

Digitized by Google

Présentation de malade.

M. Bouilly présente un malade atteint de défaut de cicatrisation des parties molles de la joue à la suite de l'extirpation du maxillaire supérieur.

Présentation d'un corps étranger du rectum.

M. Le Dentu présente un couteau à lame pointue, à manche comparable aux manches des couteaux de table ordinaires, qu'il a retiré du rectum d'un homme. Cet homme se présentait dans son service hier matin en racontant qu'il avait un couteau dans le rectum. La fesse droite présentait un gonflement inflammatoire et le doigt introduit dans l'intestin découvrait le corps étranger dont la pointe traversait la paroi rectale pour se rendre dans la tuméfaction de la fesse.

Une incision permit facilement l'extraction de ce corps étranger. Le malade racontait qu'il avait piqué ce couteau sur un banc, et qu'ayant tiré son pantalon, il s'était par mégarde assis sur le couteau. Un interrogatoire plus serré a fait découvrir que ce premier aveu n'était pas la vérité.

Le secrétaire,
Lannelongue.

Séance du 9 juillet 1879.

Présidence de M. Tarnier.

Le procès-verbal de la dernière séance est lu et adopté.

Correspondance.

La correspondance comprend :

1° Les journaux périodiques de la semaine, le *Bulletin de l'Académie de médecine*, le *Recueil d'ophthalmologie*, le *Bulletin de la Société de chirurgie ;*

2° Le *Lyon médical*, la *Revue médicale française et étrangère*, le *Montpellier médical*, la *Gazette hebdomadaire des sciences médicales de Montpellier*, le *Journal de la Société de médecine de la Haute-Vienne*, la *Revue médicale de Toulouse*, la *Revue médicale de l'Est*, l'*Année médicale*, le *Journal de la Société de médecine de*

Digitized by Google

Caen et du Calvados, la *Revue scientifique de la France et de l'étranger;*

3° La *Gazette médicale Italienne-Lombarde, the British medical Journal, Centralblatt für Chirurgie;*

4° Observation de M. le Dr Piedvache, de Dinan, intitulée : *Fracture du pubis par suite d'une chute. Rupture complète de la portion membraneuse de l'urèthre;*

5° Une lettre de M. le Dr Charles Monod, qui demande à être inscrit au nombre des candidats à la place de membre titulaire déclarée vacante à la Société de chirurgie;

6° Note de M. le Dr Cavaillon, de Carpentras, intitulée : *Plaie de la main. 7 hémorrhagies. Ligature de la radiale. Application d'un tenaculum guérison*, (présentée par M. Verneuil, rapporteur);

7° Une lettre de M. le Dr Terrillon, qui demande à être inscrit sur la liste des candidats à la place vacante de membre titulaire.

Vote.

M. le président ouvre le scrutin sur la demande de M. Paulet, qui désire échanger son titre de membre titulaire en celui de membre honoraire.

Par 27 voix sur 27 votants, la demande de M. Paulet est accordée.

Communication.

M. Forget fait une communication sur l'*inversion complète de l'utérus.*

Messieurs,

Dans la dernière séance, je me suis engagé à soumettre à votre examen un dessin d'une pièce anatomique représentant un cas d'inversion complète de l'utérus.

Ce dessin me paraît digne d'intérêt, non seulement par la démonstration de cette inversion complète dont, d'après M. Guéniot, il n'existe pas dans la science un exemple bien avéré, mais encore par une disposition anatomique anormale de la paroi postérieure du vagin qui contribua à faire commettre une erreur de diagnostic au praticien appelé le premier à visiter la femme qui présentait ce déplacement utérin.

Voici l'observation, un peu trop succincte peut-être, telle que mes notes d'internat, et le dessin qui en est la confirmation

Digitized by Google

écrite pour ainsi dire, m'ont permis de la reproduire avec exactitude.

Exemple d'inversion ou introversion complète de l'utérus.

La femme X..., âgée de 44 ans, d'une constitution chétive, très faible, entra dans le service de Lisfranc le 31 octobre 1838. Accouchée d'un enfant à terme, il y a 18 mois, elle ne peut donner sur son accouchement, la durée du travail, la délivrance, aucun détail; elle dit seulement que, depuis ses couches, elle a toujours été souffrante et fréquemment alitée; qu'elle a eu des pertes, et entre autres deux extrêmement abondantes, qui l'ont beaucoup affaiblie. Un praticien qu'elle consulta lui dit, après avoir pratiqué le toucher vaginal, qu'elle avait un polype, et il l'adressa à Lisfranc.

A son entrée à l'hôpital, la malade est d'une débilité extrême; la pâleur du visage et la décoloration générale du tégument externe dénotent une anémie profonde que confirment la petitesse du pouls et un souffle cardiaque prononcé.

Lisfranc pratiqua le toucher par le vagin, qui ne lui donna pas une notion assez complète pour poser un diagnostic certain. Ce ne fut qu'après avoir pratiqué le toucher rectal, qu'il déclara la malade atteinte d'inversion utérine.

Le toucher vaginal, comme je m'en assurai moi-même, conduisait directement sur une tumeur globuleuse, située à plusieurs pouces de l'orifice vulvaire, et dont le sommet, en avant, se continuait en forme de pédicule, avec le vagin, sans apparence de col utérin. Tandis qu'en arrière, le doigt, arrivé à un point le plus élevé de la paroi, pénétrait dans une sorte de cavité limitée par une bride qui s'interposait entre lui et la tumeur, on ne se rendait pas bien compte de la connexité de cette tumeur avec le vagin, en ce sens, que l'on pouvait la soulever et la renverser dans une certaine étendue d'arrière en avant. On ne constatait d'ailleurs aucun bourrelet analogue à celui que forme le col dans l'inversion incomplète.

La malade, vu son extrême faiblesse, ne fut soumise à aucun acte chirurgical.

Dans les premiers jours de novembre, elle fut prise d'une diarrhée qui résista à tous les moyens curatifs qui lui furent opposés.

La malade, tombée dans un épuisement complet, succomba le 29 novembre 1838.

A l'autopsie, il me fut permis d'enlever les organes génitaux et les trois dessins que je mets aujourd'hui sous les yeux de mes collègues ont été faits sur la pièce anatomique par mon très regrettable ami, Pierre Gratiolet, externe dans le service; j'en ai moi-même surveillé tous les détails dont la reproduction est on ne peut plus exacte.

Le dessin n° 1 représente le vagin ouvert de bas en haut, sa

Digitized by Google

paroi antérieure est divisée sur la ligne médiane dans toute sa hauteur, et les deux côtés sont renversés à droite et à gauche.

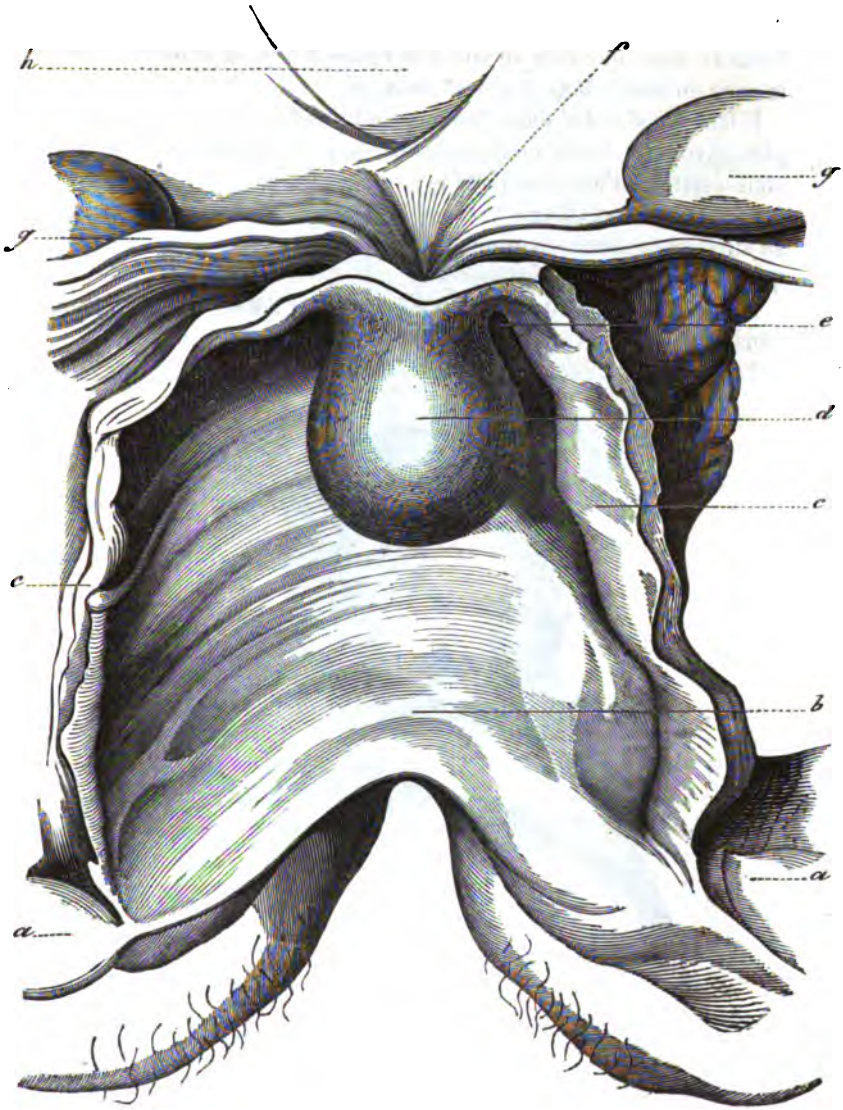

Fig. 1.

Les rapports de l'utérus deviennent ainsi très apparents; de forme globuleuse, arrondie assez uniformément, il présente à sa partie supérieure un resserrement circulaire, un peu au-dessous du point où il se continue avec le vagin qui, comme on peut le voir sur la pièce, a suivi le col utérin introversé.

Digitized by Google

Dans l'attitude où l'a placé l'inversion, l'orifice vaginal du col utérin regarde la cavité péritonéale. Il représente assez bien un infundibulum dans lequel s'introduisent le ligament rond et les conduits ovariens pour se rendre sur chaque côté du fond de l'utérus, ainsi que cela se voit à la figure 3 représentant la matrice incisée en avant dans toute sa hauteur.

Il faut aussi noter dans l'ouverture infundibuliforme du col, des plis rayonnés assez nombreux formés par le péritoine et le tissu sous-péritonéal entraîné dans la cavité utérine.

L'utérus a son volume habituel; son tissu, au toucher, est ferme, sa surface comme tomenteuse et chagrinée est le siège de quelques ulcérations superficielles.

Les ovaires étaient plus volumineux qu'à l'état normal et moins consistants; ils offraient une coloration rouge lie de vin.

La figure n° 2 représente la paroi antérieure du vagin ouverte,

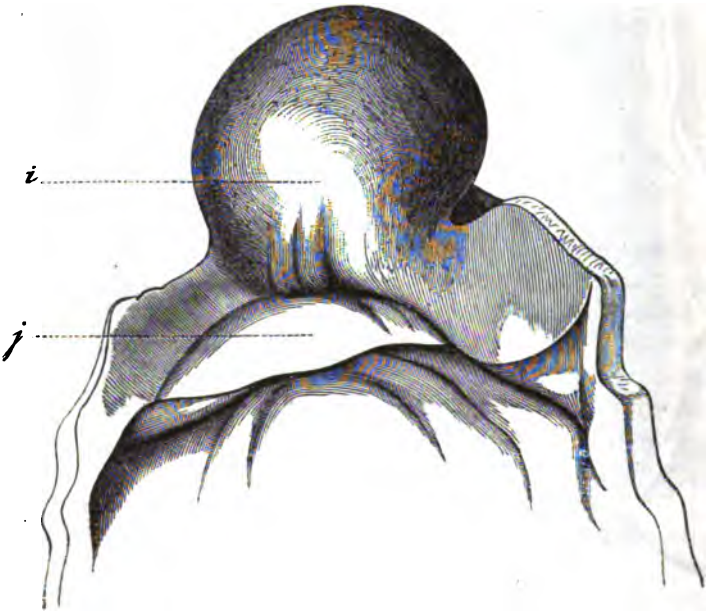

Fig. 2.

et l'utérus relevé et renversé en haut, de façon à mettre en évidence la bride qui existe sur la paroi postérieure du vagin, sous laquelle le doigt explorateur s'engageait, lors du toucher, ce qui avait contribué à rendre possible une erreur de diagnostic, ainsi que je l'ai indiqué dans l'observation.

La figure 3 montre la cavité de l'utérus inversé et la présence des ligaments ronds et ovariques qui en mesurent toute la hauteur

Digitized by Google

et ont suivi le fond de l'utérus aux angles duquel ils viennent se rendre.

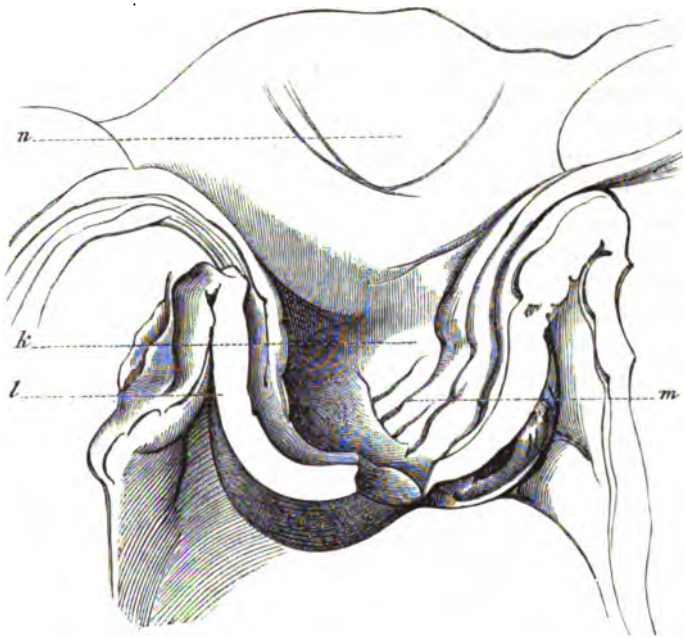

Fig. 3.

Les ovaires tuméfiés ont participé à ce déplacement ; entraînés par leurs ligaments ils se sont rapprochés de l'organe utérin.

Leur augmentation de volume et la teinte vineuse bleuâtre de leur tissu, me semblent résulter de la stase du sang veineux ou congestion passive due à la gêne de la circulation à l'intérieur des vaisseaux utérins infléchis et déviés de leur direction normale.

J'ai dit, dans l'observation, que le chirurgien s'était abstenu chez cette malade de toute intervention active, son état d'épuisement s'y étant opposé. Mais en supposant qu'elle se fût trouvée dans des conditions générales de santé meilleures, je me demande quelle eût dû être cette intervention ?

Ici se pose une question importante de pratique chirurgicale. Jusqu'à quelle époque peut-on rationnellement essayer la réduction dans un cas d'inversion complète de l'utérus ?

La solution de cette question est d'un intérêt incontestable, car les manœuvres de réduction sont loin d'être inoffensives, et faites inopportunément lorsque l'irréductibilité de l'utérus est certaine, elles peuvent déterminer des accidents phlegmasiques graves, auxquels des femmes ont succombé, alors qu'une opération radicale eût pu avoir un résultat favorable.

Digitized by Google

J'insiste donc à dessein, et je demande si, dans le cas actuel, l'inversion, qui datait de 15 mois, n'était pas irréductible? Je n'hésite point à répondre par l'affirmative. La coupe longitudinale de l'utérus permet d'apprécier la densité de son tissu, l'épaisseur de ses parois, et, conséquemment, de reconnaître l'impossibilité de le retourner sur lui-même et de remédier ainsi à cette hétérotopie complète.

Je sais bien que les auteurs ont cité des exemples de réduction dans des cas d'inversions utérines datant de plusieurs années; mais ces cas n'étaient que des inversions partielles, et encore faut-il dire que plusieurs des malades soumises au taxis dans ces conditions, ont succombé à des péritonites aiguës.

En résumé, si j'avais à prendre un parti pour une inversion utérine complète et chronique, analogue à celle que j'ai soumise à l'appréciation de mes collègues, je m'abstiendrais de toute tentative de réduction, convaincu que je suis, qu'elle ne peut se faire qu'à une époque rapprochée de l'accouchement, alors que le tissu utérin conserve un certain degré de souplesse, et que ses éléments musculaires, développés par la grossesse, jouissent encore de leur puissance contractile qui, à mon avis, joue un rôle important dans le mécanisme de l'inversion, et dont l'intervention me paraît être aussi un auxiliaire actif dans les manœuvres de réduction.

Je fonde cette manière de voir sur l'étude des dispositions propres aux plans musculaires superficiels et profonds de l'utérus au moment de l'accouchement.

Les uns arciformes, les autres longitudinaux ou obliques, quelques-uns triangulaires, ils procèdent presque tous du fond de la matrice, notamment les fibres arciformes et longitudinales, qui ont pour effet dynamique de l'abaisser, de le rapprocher du col; or, dans le cas où celui-ci est plus ou moins inerte, les contractions musculaires continuant à s'effectuer avec énergie, on comprend qu'elles puissent entraîner le fond de l'organe à travers l'orifice du col, et donner lieu ainsi à une inversion spontanée dont les auteurs ont cité plusieurs exemples.

Si la contractilité musculaire se retrouve dans le taxis, on comprend non moins facilement que, refoulé dans le col utérin encore sensiblement dilatable, le fond de l'organe puisse être brusquement redressé par l'action musculaire excitée et mise en jeu par les manœuvres du taxis.

Ainsi s'explique le mécanisme de la réduction dans le cas cité par M. Desprès qui fut frappé, a-t-il dit, de la rapidité avec laquelle l'utérus, dont il avait en partie opéré le taxis, lui échappa subitement des doigts et reprit son attitude normale, par un mouvement brusque et en quelque sorte spontané.

Digitized by Google

Je m'abstiendrais aussi d'une opération radicale et je me bornerais à un traitement palliatif tant que des accidents morbides ne menaceraient pas la vie de la malade. Cette conduite trouverait, au besoin, sa justification dans les faits assez nombreux qui prouvent que des femmes ainsi atteintes d'inversion utérine même complète, abstraction faite du museau de tanche, comme on en trouve un cas reproduit par Lisfranc dans sa *Clinique chirurgicale*, ont pu vivre sans présenter d'accidents sérieux et continuer à se livrer à leurs occupations.

Si l'existence de la malade était en danger, et si le chirurgien se trouvait dans l'obligation de recourir à une opération radicale, je choisirais volontiers le procédé opératoire institué par Valette, de Lyon, qui consiste à diviser les tissus, de manière à prévenir l'hémorragie et à éviter l'ouverture de la cavité péritonéale, en produisant les adhérences solides des feuillets de la séreuse mise en contact avec elle-même avant la chute de la tumeur. Ce procédé, décrit par M. Valette lui-même dans la *Clinique de l'Hôtel-Dieu de Lyon*, page 202, in-8°, 1875, est une combinaison de la ligature et de la cautérisation au chlorure de zinc.

Les observations de M. Valette portent sur trois cas d'inversion qu'il a opérés : il a obtenu deux succès, il y a eu un insuccès ; la malade a succombé le 19e jour à des accidents de septicémie.

Je crois, avec Demarquay, *Traité clinique des maladies de l'utérus*, 1 vol, in-8°, 1876, que les indications que ce procédé tend à remplir, doivent encourager les chirurgiens à y avoir recours de préférence à tout autre.

EXPLICATION DES PLANCHES.

FIGURE I.

a, *a*. Coupe médiane du pubis,

b Paroi postérieure du vagin dont les deux lambeaux *c*, *c* de la paroi antérieure incisée longitudinalement, sont renversés latéralement.

d. Utérus à l'état d'inversion complète présentant un resserrement circulaire au niveau de son col.

L'ouverture infundibuliforme de la cavité utérine offre des plis rayonnés formés par le péritoine qui y pénètre en même temps que les ligaments des ovaires.

g, *g*. Les ovaires et leurs ligaments.

h. Cul de sac péritonial intra-pelvien.

FIGURE II.

i. Utérus relevé pour montrer la bride vaginale qui rendait le diagnostic obscur au toucher.

Digitized by Google

FIGURE III.

k. Coupe verticale de l'utérus sur sa paroi antérieure.
l, *l*. Les bords de la coupe écartés l'un de l'autre permettent d'apprécier le degré d'épaisseur du tissu utérin et de voir les rapports qui existent entre les ligaments des ovaires, les cordons sus-pubiens et la cavité de l'utérus en inversion complète.

Rapport.

M. Théophile ANGER fait un rapport sur la malade qu'a présenté M. Parinaud dans la dernière séance.

Il donne d'abord lecture de l'observation qui suit :

Cette malade est intéressante à deux points de vue : elle est un exemple de tuberculose primitive de l'œil, et elle offre une forme rare, ou du moins mal connue, de tuberculose oculaire. Il n'y a dans la science que quatre ou cinq observations de tuberculés de l'iris, qui, presque toujours, ont donné lieu à des erreurs de diagnostic.

L'enfant qui est atteinte de cette affection a 12 ans, elle est bien développée pour son âge, elle a joui jusqu'ici d'une bonne santé, toutefois elle a depuis fort longtemps un écoulement intermittent de l'oreille gauche, qui n'est peut-être pas sans rapport avec l'affection oculaire.

Elle est réglée depuis 3 semaines.

Le père est mort phthisique il y a 6 mois, après avoir été longtemps malade et avoir eu plusieurs hémoptysies.

La mère est très bien portante, elle n'a jamais fait de maladie. Elle a un autre enfant âgé de 16 ans, qui est d'une constitution robuste. Pas de fausses couches, aucune trace de syphilis chez les parents.

L'affection a débuté il y a 5 mois et ne s'est guère manifestée pour la malade que par un affaiblissement progressif de la vue dans l'œil gauche. Elle n'a jamais ressenti de douleurs.

Ce qui frappe tout d'abord dans l'examen de l'œil, c'est une infiltration blanchâtre de la cornée, occupant surtout la moitié inférieure. Cette altération est secondaire, elle s'est en partie développée depuis que j'observe la malade.

La lésion primitive et principale siège dans l'iris. On y observe plusieurs tumeurs d'un volume et d'un aspect très différent. La plus volumineuse, qui siège près du bord libre, du côté temporal, a quatre ou cinq fois les dimensions d'une tête d'épingle. Elle déforme la pupille, proémine dans la chambre antérieure et arrive presque jusqu'au contact de la cornée ; elle est d'une couleur jaunâtre, nuancée par place d'une teinte rosée qu'elle emprunte à des vaisseaux développés à sa surface. Ce qu'elle présente de plus caractéristique, ce sont des espèces de bourgeons qui se détachent nettement de la masse principale ; ils sont franchement jaunes et donnent à la tumeur un aspect tout à fait spécial. Par ces seuls caractères, on peut déjà distinguer cette pro-

Digitized by Google

duction des condylômes avec lesquels on semble avoir confondu souvent les néoplasies semblables de l'iris.

A la partie supérieure existent deux autres tumeurs juxtaposées, siégeant l'une près du bord libre, l'autre près du bord adhérent. Elles proéminent moins, elles sont encore en partie recouvertes par le pigment de l'iris qui leur donne une coloration brune et ne présentent pas de caractères aussi tranchés que la précédente.

A l'éclairage oblique, on distingue beaucoup d'autres petites saillies; l'une d'elles, dont j'ai pu suivre l'évolution, mérite une mention spéciale. Située près du bord adhérent du diaphragme, elle s'est manifestée sur ce bord par une petite proéminence qui paraissait due à un soulèvement de la substance de l'iris. Actuellement elle a les dimensions d'une petite tête d'épingle, elle est d'un blanc grisâtre et ressemble de tout point à une granulation tuberculeuse.

L'infiltration de la cornée est principalement constituée par une tâche blanchâtre, de forme triangulaire, se confondant par sa base avec celle qui est produite par l'épanchement de la chambre antérieure. Cette tâche rappelle par sa forme les opacités qui succèdent à certaines kératites en bandelettes, mais elle en diffère par son siège profond. Elle est, en effet, développée au voisinage de la membrane de Descemet, sinon sur cette membrane elle-même, tandis que les couches antérieures de la cornée sont parfaitement transparentes.

On constate, en outre, d'autres petits foyers d'infiltration sous forme de taches rondes, disséminées sur la face postérieure de la cornée.

Lorsque j'ai vu la malade pour la première fois, il y a 2 mois, on éclairait très difficilement le fond de l'œil et il était impossible d'y reconnaître aucun détail. Actuellement, on ne perçoit plus la moindre lueur oculaire, bien que la pupille ne soit pas complètement obstruée et que la cornée soit suffisamment transparente en certains points. Il est très probable qu'il y a des lésions profondes.

Le globe oculaire offre une légère injection périkératique, surtout appréciable au niveau de l'épanchement de la chambre antérieure ; sa consistance n'est pas sensiblement modifiée, il n'est pas douloureux à la pression et la malade n'accuse aucune souffrance. L'indolence de cette affection, qui contraste avec des altérations déjà profondes, mérite d'être signalée.

L'acuité visuelle a diminué progressivement, il ne reste plus qu'une perception très faible de la lumière.

Rien dans l'œil droit, où j'ai particulièrement recherché s'il y avait des tubercules du fond de l'œil.

Cette enfant a un peu pâli sans avoir présenté d'amaigrissement, et sa santé générale n'a pas été autrement altérée depuis le développement de son affection oculaire. L'apparition des règles s'est effectuée il y a trois semaines sans accident. Elle ne tousse pas, et un examen attentif des poumons et des autres organes n'a rien révélé.

On remarque au-dessus de l'extrémité interne du sourcil de l'œil sain une induration du derme mal limitée, formant une saillie assez apparente de 3 centimètres de longueur environ. La peau est un peu rouge et présente une desquamation de l'épiderme à ce niveau. MM. Besnier

Digitized by Google

et Lallier, à qui j'ai montré cette malade, ont été unanimes à reconnaître que cette altération de la peau n'appartenait à aucune des affections connues.

J'ai déjà observé un cas de tubercules de l'iris offrant la plus grande ressemblance avec celui que je présente. L'œil n'a pas été énucléé, l'enfant est mort 1 an après d'une méningite suraiguë.

Telle est l'observation sur laquelle M. Parinaud a demandé l'avis de la Société au point de vue du diagnostic et du traitement.

Quant au diagnostic, je ne crois pas qu'il soit nécessaire de le discuter longuement. A quelle autre affection que la tuberculose pourraient se rattacher les petites tumeurs multiples, jaunâtres et rosées, parfaitement visibles à l'œil nu, qui ont envahi l'iris? Peut-on songer à des productions syphilitiques? non, car les condylômes de l'iris ne présentent pas cet aspect rougeâtre mamelonné, et la pupille n'est voilée d'aucun exsudat qui rappelle les synéchies de l'iritis syphilitique.

D'ailleurs cette jeune fille âgée de 12 ans ne présente, à l'examen le plus minitieux, aucun autre signe de syphilis. Les antécédents de la malade sont au contraire tout à fait en faveur de la tuberculose, puisque le père a succombé, il y a 6 mois, à la phthisie pulmonaire. Il ne semble donc pas utile d'insister plus longtemps sur le diagnostic de M. Parinaud qui a vu juste, et j'aborde la seconde question, celle du traitement.

L'année dernière lorsque je présentai à la société l'œil d'une jeune fille qui, après avoir présenté une tuberculose localisée de cet organe, succomba 6 mois plus tard à une tuberculose généralisée, j'émis cet avis que l'ablation du globe oculaire eût peut-être sinon prévenu au moins retardé la généralisation tuberculeuse. Plusieurs d'entre mes collègues se récrièrent contre cette proposition.

Nous voici aujourd'hui en présence d'un cas semblable. Chez la la jeune fille, présentée par M. Parinaud la vision est abolie et cette perte absolue de la vision est due au développement de tubercules intra-oculaires. Aucun autre organe ne présente de signes de tuberculisation. La santé générale est satisfaisante. Faut-il enlever le globe oculaire, faut-il laisser marcher l'affection et s'abstenir? Telle est la question à résoudre.

Pour ma part, je n'hésite pas à conseiller l'extirpation de l'œil, et voici mes raisons :

L'œil est perdu et irrémédiablement perdu pour la vision; cette assertion ne peut être contestée. La malade ne perdra donc rien, absolument rien, à être privée d'un organe impropre et pour ainsi dire mort.

L'opération ne la débarrassera pas seulement d'un organe inutile,

Digitized by Google

elle la délivrera d'un organe dangereux à mes yeux et susceptible d'infecter plus tard toute l'économie, comme s'il s'agissait d'une tumeur maligne.

A l'appui de cette manière de voir, permettez-moi de vous citer quelques faits d'abord, puis l'opinion d'hommes dont on ne saurait nier la compétence.

Rappelez-vous le fait que j'ai mis sous vos yeux l'an dernier. Il s'agissait d'une jeune fille chez laquelle je vis se développer un tubercule de la choroïde. Pendant 4 mois l'affection resta locale, puis alors éclatent tous les signes d'une généralisation tuberculeuse dans les poumons d'abord, puis à la surface de tous les viscères de l'abdomen.

Et qu'on n'objecte pas que la tuberculose pulmonaire et abdominale étaient antérieures ou contemporaines de celle du globe oculaire, car il faudrait admettre, ce qui me paraît impossible, qu'un individu peut être en possession latente de milliers de tubercules sans présenter aucun signe de cette diathèse. Je suis donc en droit de conclure que le tubercule même a été localisé pendant un certain laps de temps dans l'œil, et que cet œil a été le point de départ de la généralisation. Cela est si vrai que le jour où les viscères ont été envahis, les phénomènes de congestion et de tension oculaires ont brusquement cessé.

Voilà un premier fait. M. Parinaud nous en a cité un second : Il y a 2 ans, je crois, un individu se présenta à son observation exactement dans les mêmes conditions que la jeune fille qu'il nous a présentée. Comme elle, il avait perdu la vision d'un œil, et l'on constatait à la surface de l'iris de petites tumeurs dont la nature ne fut pas soupçonnée par M. Parinaud. On ne fit pas d'opération, mais 1 an après le malade succombait à une méningite tuberculeuse.

On trouve dans les ouvrages de Desmarres, dans la *Clinique de Dupuytren*, des observations tout à fait semblables.

Ces faits suffisent, ce me semble, pour établir que la tuberculose primitivement limitée au globe oculaire, est susceptible de se généraliser et d'infecter toute l'économie.

Il ne faut pas se dissimuler en effet que le tubercule a un caractère aussi infectieux que le sarcôme ou le cancer. L'étude de son développement démontre que le plus souvent la tuberculose commence par un tubercule-mère, localisé dans un organe, et ne provoquant d'abord, autour de lui et dans son voisinage, que des noyaux de voisinage. Pendant un certain temps il reste donc local comme le cancer ; puis il apparaît au loin et marche alors avec rapidité. Ce tubercule-mère peut donc être considéré comme

Digitized by Google

un foyer d'infection et comme le point de départ de la généralisation tuberculeuse.

Cette manière de voir, je me hâte de l'ajouter, n'est pas de moi. Elle se trouve indiquée dans l'ouvrage de Laënnec, et de nos jours, elle a été développée, avec une grande puissance d'argumentation, par Virchow. Vous trouverez ces propositions longuement et fortement établies dans le 2e volume de son traité des tumeurs, et il termine cette discussion par cette phrase : « *Tout démontre*, dit-il, *que la tuberculose se comporte comme une tumeur maligne.* » (Page 167.)

L'exposé de ces faits et de ces opinions, qu'il me serait facile de multiplier, légitime ce me semble l'opinion que j'ai émise en réponse à la demande de M. Parinaud. Lorsqu'on se trouve en présence d'une tuberculose encore localisée dans un organe aussi indépendant, j'ajouterai aussi difficile à franchir que la coque oculaire, lorsqu'on sait d'autre part que cette tumeur peut, à un moment donné, éclater dans d'autres organes, on a le droit et le devoir d'enlever une production aussi maligne.

Discussion.

M. Verneuil. Je crois que nous devons nous féliciter du rapport étudié fait par M. Anger ; mais il contient une proposition tellement grosse qu'on ne peut l'avoir entendue sans en avoir été très frappé. M. Anger émet cette conclusion de Virchow, partagée par un certain nombre de chirurgiens allemands, que la tuberculose se comporte comme une tumeur maligne. Il importerait d'abord d'établir sur des preuves, la vérité de cette assertion contre laquelle s'élèvent une série de faits qui se tirent de l'évolution des tumeurs malignes et des infections qui en résultent pour l'économie. Mais il y a encore la contre-partie ; un certain nombre de sujets atteints de tubercules, guérissent par crétification du produit tuberculeux, et, chez d'autres, cette lésion peut rester longtemps dans un état d'évolution lente et presque stationnaire. Une opération faite sur ces sujets est un excitation nouvelle souvent défavorable. Et j'aurai sous peu l'occasion d'établir devant la Société, dans un travail que je prépare, l'inutilité de beaucoup d'opérations, résections, etc. faites dans ces circonstances. On ne doit jamais opérer avec l'espérance d'arrêter la maladie. Je demande donc qu'on fasse les plus grandes réserves sur l'opportunité d'une intervention chirurgicale dans ces cas, et je ne puis accepter l'assimilation que l'on veut établir entre le tubercule et les autres néoplasmes.

M. Desprès. — Dans un travail que j'ai publié sur la pyohémie chronique, j'ai cherché à établir que les tuberculoses locales se

Digitized by Google

terminaient fatalement par la tuberculose pulmonaire; et j'ai été heureux d'apprendre que cette idée se trouve appuyée par l'autorité de Laënnec et de Virchow. Mais je ne puis accepter cette théorie qui assimile le tubercule et les autres productions dites malignes, et ce n'est que par un étrange abus de langage qu'on parvient à comparer le tubercule au cancer. Aussi suis-je de l'avis de M. Verneuil relativement aux opérations qu'on pratique chez les tuberculeux. Dans la discussion sur les pansements antiseptiques, je me suis, d'ailleurs, suffisamment élevé contre les opérations souvent inutiles que font les Allemands.

M. Trélat. — Je viens d'écouter avec attention MM. Verneuil et Desprès et je partage en gros leur manière de voir. La propagation, la multiplication des foyers tuberculeux ne ressemblent en rien à la propagation des autres néoplasmes.

Pour ces derniers, nous voyons cette propagation se faire de proche en proche, par voisinage, ou par transport, à distance plus ou moins éloignée; mais la présence d'un foyer primitif est une des conditions de la généralisation. Des faits comparables peuvent se montrer chez les tuberculeux; mais ils ne sont pas la règle et souvent on remarque ceci, qu'un exemple fera mieux comprendre. J'ai eu l'occasion de suivre un ulcère tuberculeux de la langue, que j'ai relaté dans un mémoire ailleurs, et qui, dans les premiers temps, a pu tromper l'habileté d'hommes éminents, MM. Hardy, Broca, etc., etc. Il fut traité sans succès; ce ne fut que 7 mois après le début qu'a éclaté une tuberculose générale qui l'a emporté. J'ai observé encore le fait d'un malade atteint d'un petit foyer épididymaire insignifiant; ce foyer fut ouvert, il suppura peu, resta fistuleux quelques mois, puis enfin se cicatrisa. Le malade ne portait d'ailleurs aucune autre marque de tuberculose. Quatre ans plus tard il se déclare une bronchite tenace, persistante, et le malade succombait enfin tuberculeux dans le cours de la sixième année. On peut de ces faits déduire que lorsqu'un sujet offre un tubercule quelque part, il est sous le coup de la tuberculose; le tuberculeux est atteint de tuberculose. Au point de vue opératoire, je dirai qu'on doit suivre une règle de conduite analogue à celle que j'ai tracée dans le lymphadénome; je ne parle, bien entendu, que du lymphadénome malin. On doit se garder de toute intervention. Il doit en être de même chez le tuberculeux; et je n'accorde une intervention que pour les cas tout à fait spéciaux où l'on se propose de supprimer un foyer de douleur, une source d'hémorrhagies.

M. Giraud-Teulon. Les paroles de M. Trélat simplifieront ce que que je me proposais de dire. Au surplus, je ne me reconnais pas qualité pour trancher une question de doctrine aussi grave que celle

Digitized by Google

qui est en cause. Le tubercule est-il ou n'est-il pas une tumeur maligne? Je n'oserais me prononcer; mais je trouve que nos collègues expriment des opinions peut-être trop absolues à l'égard du tuberculeux, qu'ils vouent impitoyablement à la tuberculose générale. Il est certain qu'on observe des tubercules dans l'œil, quand on n'en trouve nulle part ailleurs, dans aucun autre point de l'économie. L'œil atteint de tubercules alors, n'est-il pas comparable à la tumeur cancéreuse qui apparaît quelque part. Aussi lui appliquerais-je la même indication thérapeutique. Atteint de tubercules, ou de tumeur maligne, si la sclérotique est intacte, n'est pas percée, s'il n'existe pas de traces d'infection générale, j'agis de la même manière, je propose l'énucléation, afin d'enlever une cause de généralisation qui, je le crois, peut exister dans le tubercule aussi bien que dans le cancer.

J'appuie donc l'indication toute spéciale que nous propose M. Anger dans son rapport.

M. LeFort. Je me rapproche beaucoup de l'opinion de mes collègues; mais je laisse de côté l'œil parce qu'il faudrait un plus grand nombre de faits pour trancher la question. Je considère qu'il existe de grandes différences entre le tubercule et le cancer. Le cancer est presque toujours une affection locale, et pour beaucoup de cancers, pour le cancroïde surtout, nous connaissons les causes irritantes qui amènent son apparition. Le tubercule relève, au contraire, d'une diathèse; les manifestations locales des tubercules relèvent de cet état diathésique, et dans certaines conditions de la vie, de misère surtout, on peut favoriser l'explosion de ces manifestations de la diathèse.

Ainsi agissent certaines affections chroniques, qui affaiblissent les sujets et les exposent au développement ultérieur de la tuberculose. Je crois très fermement, pour l'avoir vu maintes fois, que des malades présentant tous les signes de la tuberculisation commençante, peuvent guérir si on les débarrasse par une opération, résection ou autre, de leurs suppurations prolongées et des autres inconvénients qui se rattachent à leur affection locale. Je dis, en un mot, qu'étant donné un malade atteint de tumeur blanche suppurée, ayant déjà des signes appréciables, sans être trop étendus, de tuberculisation, on doit l'opérer, et l'opération aura pour résultat souvent d'enrayer la marche envahissante de la tuberculisation. En résumé, lorsqu'il existe des soupçons de tubercules, paraissant naître sous l'influence d'une affection locale, il convient d'intervenir et de supprimer cette influence.

M. Desprès. Il convient de dissiper toute équivoque. Lorqu'un sujet présente des tubercules quelque part, il est sous le coup de

Digitized by Google

la tuberculose ; tel est le cas de l'enfant présentant des tubercules dans l'œil. Aussi dirai-je que toutes les fois qu'un malade est atteint de tumeur blanche, s'il porte des signes de tuberculisation, ou s'il a dans ses parents des antécédents tuberculeux, il est mauvais de tenter une opération.

M. Tillaux. Je n'entrerai pas dans la discussion générale qui s'est élevée, et je répondrai uniquement à la demande que nous adresse M. Parinaud.

L'affection de l'œil est à n'en pas douter tuberculeuse.

Que convient-il de faire? Je crois, pour mon compte, qu'il convient d'enlever l'œil. Y aurait-il, en effet, quelque avantage à abandonner le mal à son évolution naturelle, je n'en vois pas. La suppuration est inévitable, et avec elle, toute une série de fâcheuses conséquences. Aussi, crois-je devoir donner le conseil de l'énucléation, sans me préoccuper de savoir s'il surviendra une généralisation tuberculeuse, ou si l'affection doit rester locale.

M. Sée. En France, tous les chirurgiens sont de cette opinion, que la tuberculose est une affection générale et diathésique, préexistant aux manifestations locales. C'est une doctrine inverse qui règne en ce moment en Allemagne. Les faits sur lesquels on s'appuie dans la discussion, peuvent laisser des doutes et être différemment interprétés. Aussi me paraît-il opportun de rapporter les expériences sur lesquelles on s'appuie à l'étranger pour éclairer la question. On a multiplié ces expériences ; mais je n'indiquerai que celles où l'on a injecté dans les articulations, dans celle du genou en particulier, des crachats de phthisique préalablement délayés dans de l'eau, les effets immédiats ont été nuls ; mais plus tard il s'est produit des arthrites fongueuses, et les animaux quand on les a laissés vivre, sont devenus tuberculeux.

On a trouvé dans leurs poumons des tubercules.

Ces faits sont aujourd'hui bien établis, de telle sorte que dans ma pensée, on ne doit plus affirmer d'une manière aussi absolue la doctrine qui semble régner exclusivement chez nous.

M. Trélat. Je demande à dire un mot seulement. Je suis de l'avis de M. Tillaux pour les tubercules de l'œil. L'œil est un organe bien limité, et il y a des raisons particulières pour en conseiller l'énucléation ; ce cas rentre dans une exception qui n'atteint pas la question générale qui est en discussion.

M. Giraud-Teulon. L'exposition de la question, telle que nous l'a faite M. Sée, m'a fait revenir à l'esprit un fragment de mon argumentation que j'avais omis. Je ne me rappelle pas si M. Parinaud

Digitized by Google

a mis en relief une particularité de la marche de l'affection; je crois utile, en tout cas, de la signaler à nouveau. Il est quelques-unes des petites tumeurs de l'iris qui, s'étant détachées spontanément, sont tombées dans la chambre antérieure. Là, elles ont déterminé un commencement de travail inflammatoire; mais, ainsi que nous l'avons remarqué avec M. Parinaud, il ne s'est pas produit un hypopion franc; il est devenu manifeste plus tard qu'il s'était formé une petite masse granulée dans la chambre antérieure. Cette circonstance me rappelle un exemple analogue rapporté par Schweigger. Il s'agit d'un glyôme de la rétine; de la masse bourgeonnante se détachèrent un jour des éléments glyomateux qui devinrent le siège d'un nouveau bourgeonnement. Ce sont en définitive deux greffes des néoplasmes tuberculeux et glyômateux. On le voit, il y a là encore tout un champ à l'étude, qui réclame des faits nouveaux pour être entièrement éclairé.

M. Anger. Je suis heureux de constater dès l'abord que tout le monde est d'accord sur la nécessité d'une opération. Aussi m'arrêterai-je uniquement à quelques critiques qu'on m'a adressées. On m'a dit, par exemple, que s'il existe des tubercules en un point, on en trouvera ailleurs, où il s'en développera nécessairement plus tard; de là l'inutilité d'une opération. On a encore cité, à l'appui de cette opinion, les tubercules du testicule; mais ne puis-je, à mon tour, invoquer l'autorité de M. Reclus qui cite, dans son travail sur les tubercules du testicule, des observations de sujets guéris sans autre atteinte ailleurs pendant bon nombre d'années. Enfin, on a rejeté tout rapprochement entre le tubercule et le cancer; sans doute il y a des différences que je n'ignore pas; mais il y a aussi des analogies. Et quand on opère un sarcôme, un glyôme, n'a-t-on pas contre soi quatre-vingts chances sur cent en faveur d'une récidive! Dans ces circonstances, hésite-t-on à opérer? Non. Le tubercule se trouve, à mon avis, dans le même cas. Je pourrais d'ailleurs invoquer à l'appui d'un rapprochement à faire entre le tubercule et le cancer, les points de conctact qui se trouvent dans leur origine même. Le cancer vrai n'est-il pas tout à fait au début d'origine épithéliale, et des autorités histologiques n'ont-elles pas émis la même opinion au sujet du tubercule? Mais je n'insiste pas sur ce point qui m'entraînerait dans le domaine des interprétations. Les faits de tubercule de l'œil que j'ai rapportés prouvent que la généralisation se fait selon les procédés de l'évolution du cancer dans le même organe. Aussi est-on conduit logiquement à conclure que par l'énucléation de l'œil dans l'affection tuberculeuse de cet organe, on met de son côté bon nombre de chances pour empêcher une généralisation de l'affection tubercu-

Digitized by Google

leuse. Le même raisonnement s'applique au testicule. Je terminerai en disant que tout en ne tenant pas au rapprochement que j'ai fait entre le tubercule et le cancer, idée qui n'est pas mienne, j'ai cru qu'au point de vue thérapeutique, ce rapprochement devait être accepté.

Rapport :

Sur un travail de M. le Dr Cauvy, de Béziers, intitulé : *De la brachiotomie dans le cas de présentation de l'épaule, quand la version est contre-indiquée.*

M. Guéniot. Messieurs, c'est en février 1879, que la Société a reçu ce travail manuscrit, dont vous m'avez chargé de vous rendre compte. Il se compose de deux observations cliniques, précédées et suivies de quelques réflexions.

Considérons d'abord les faits cliniques.

I. Dans le 1er cas, il s'agit d'une femme multipare, âgée de 35 ans, chez laquelle le travail de l'accouchement avait débuté le 28 août 1872, à 9 heures du matin. Pendant toute la journée, contractions irrégulières de l'utérus, douleurs lombaires très pénibles, dilatation du col très lente.

Le lendemain, à 10 heures du matin, l'orifice utérin paraissant être complètement dilaté, la sage-femme perfore la poche des eaux, qui se prolongeait sous la forme d'un boudin jusqu'à la vulve. Aussitôt après, écoulement abondant de liquide qui entraîne la main et l'avant-bras gauches du fœtus. Quelques essais de refoulement sont tentés, mais sans aucun résultat. Alors, la sage-femme administre à la patiente de l'ergot de seigle, en même temps que des infusions chaudes. Les contractions, un instant ralenties, deviennent bientôt presque incessantes et très énergiques.

C'est dans ces conditions que M. Cauvy est appelé, vers 3 heures du soir, par la famille. L'état de la femme était alarmant : pouls petit, très fréquent, peau recouverte d'une sueur froide, facies très altéré, abdomen douloureux et matrice dans un état de contraction tétanique. Le bras du fœtus émergeait des voies génitales, œdématié et froid, et, pendant les contractions, le sommet de l'épaule devenait même visible à l'orifice vulvaire. La tête se trouvait du côté droit. (2e position de l'épaule gauche.)

Notre confrère n'espérant rien de la manœuvre de la version, ne fit pour ainsi dire qu'un simulacre de cette opération, afin, dit-il, de démontrer aux assistants que la patiente ne pouvait pas être délivrée par ce moyen. Puis il se mit en devoir de pratiquer l'embryotomie d'après la méthode de Robert Lee. Le bras fut amputé d'abord ; « ce premier temps accompli, l'accouchement fut terminé sans trop de peine. L'enfant était mort et cyanosé. »

Digitized by Google

Délivrance naturelle. Pendant les jours qui suivirent, on eut à combattre des symptômes menaçants de péritonite. Des onctions mercurielles, la glace *intus et extra*, la teinture d'aconit, etc., finirent par en triompher et la malade se rétablit complètement.

Deux ans plus tard, le 12 novembre 1874, M. Cauvy était mandé pour assister cette même femme dans un nouvel accouchement. Le fœtus se présentait également par l'épaule « avec procidence du bras. » Cette fois, notre confrère pouvant intervenir à temps, parvint à délivrer la parturiente, sans mutiler l'enfant, qui toutefois ne donna aucun signe de vie. Les suites de couches furent exemptes de toute complication.

II. La 2e observation est relative à une femme de 27 ans, secondipare, chez laquelle l'enfant se présentait par l'épaule avec procidence du bras. Un confrère, appelé en hâte par la sage-femme, ne put arriver que 5 heures après la rupture de la poche des eaux, environ 18 heures après le début du travail. Il recourut sans délai à la version, mais sans pouvoir mener à bien cette opération. Deux autres tentatives, faites avec le secours de l'anesthésie chloroformique, ne furent pas plus heureuses.

C'est alors que M. Cauvy fut prié d'intervenir. Le début du travail datait de 24 heures et l'écoulement des eaux de 12 heures. La parturiente se trouvait dans un état d'extrême faiblesse, avec pouls très fréquent, très petit et le ventre tendu, en même temps que douloureux. « Le bras droit pendait au dehors des parties génitales ; il était bleu foncé, tuméfié, froid; par le toucher, on sentait l'épaule engagée dans le petit bassin. »

La parturiente était anesthésiée, la version fut tentée de nouveau par MM. les Drs Thomas et Cauvy. Mais ces essais demeurèrent infructueux. « La désarticulation de l'épaule » fut alors aussitôt pratiquée, puis l'extraction de l'enfant put être opérée sans grande peine. La malade n'en mourut pas moins de péritonite dans les 24 heures.

Dans les remarques qui accompagnent ces deux observations, M. Cauvy cherche à montrer que la brachiotomie *isolée*, telle qu'il l'a pratiquée, constitue non seulement une opération légitime, mais encore une ressource utile et parfois nécessaire pour terminer l'accouchement. A vrai dire, la seule raison qu'il en donne se trouve dans le résultat obtenu à l'aide de ce mode d'intervention. Nous avons vu, en effet, que par deux fois, cette mutilation accomplie, l'extraction du fœtus, de difficile ou d'impossible qu'elle avait parue, était devenue tout aussitôt praticable sans grande peine. Cela suffit-il pour autoriser l'auteur à conclure, comme il le fait, « que la brachiotomie isolée ne saurait jamais être une opération blâmable, quand on l'exécute dans les conditions préindiquées? » c'est ce qu'il importe d'examiner.

D'abord, pour bien apprécier l'opportunité et la valeur de l'opération pratiquée par notre confrère, il nous faudrait avoir une relation beaucoup plus complète que celle qu'il nous a donnée. Nombre

Digitized by Google

de détails importants y sont passés sous silence; la seconde observation, en particulier, manque de certains renseignements tout à fait essentiels. D'une autre part, si l'on cherche à interpréter les faits qui s'y trouvent consignés, il est souvent possible d'en déduire d'autres conséquences que celles qu'en a tiré M. Cauvy.

Ainsi, que signifie cette particularité de la première observation, dans laquelle il est dit : « le bras du fœtus pendait œdématié et froid, et descendait de telle sorte, à chaque contraction, que la partie acromiale de l'épaule apparaissait à l'orifice vulvaire? » A n'en pas douter, cela indique que l'*évolution spontanée* du fœtus était en voie de s'accomplir et qu'elle touchait même d'assez près à sa fin. En telle condition, il est évident que tenter la version eût été tenter l'impossible. L'enfant étant mort, l'accoucheur ne pouvait raisonnablement recourir qu'à la décollation ou bien à la brachiotomie avec ou sans éviscération consécutive. M. Cauvy a préféré cette seconde opération (brachiotomie simple); rien de mieux. Son intervention était en cela très correcte, et je ne puis que le féliciter de son succès. Mais voyons s'il est permis de conclure de ce fait à la nécessité, et surtout à la légitimité de la brachiotomie dans les cas de version difficile.

L'auteur ne donne aucun détail sur le manuel opératoire qu'il a employé; il se contente de dire : « La brachiotomie une fois accomplie, l'accouchement fut ensuite terminé sans trop de peine. » Comment fut extrait l'enfant, nous l'ignorons absolument. Serait-ce par la version? Je ne le crois pas; car cette opération eût été sans doute aussi impossible après l'amputation du bras qu'elle l'était auparavant. N'oubliez pas qu'à chaque contraction de l'utérus, l'acromion devenant visible à l'orifice vulvaire, cette circonstance implique que le tronc du fœtus, plié en double, remplissait le vagin et l'excavation pelvienne. Comment eût-il été possible alors d'opérer une version vraie, c'est-à-dire d'aller à la recherche du siège pour l'entraîner le premier dans le canal génital? On ne le conçoit pas. Il est donc infiniment probable, pour ne pas dire certain, que c'est en tirant sur le tronc plié en double, que le dégagement de ce dernier a dû être effectué; la tête aura été extraite ensuite d'après le procédé ordinaire. En d'autres termes, j'estime que notre confrère n'a pas réellement exécuté une *version;* mais qu'il a simplement et très heureusement facilité la terminaison d'une *évolution spontanée.* Il n'y a donc pas lieu de s'appuyer sur cet exemple pour faire valoir les avantages de la brachiotomie dans la version.

Quant à la seconde observation, est-elle à cet égard plus démonstrative que la précédente? Cette fois, du moins, M. Cauvy dit expressément qu'après la brachiotomie, la version fut exécutée, et

Digitized by Google

nous devons l'en croire. Mais cette amputation était-elle nécessaire? Tel est le vrai point à débattre.

Remarquons d'abord que les conditions locales étaient sensiblement différentes de celles de la première observation. « Le bras droit pendait au dehors des parties génitales, et en pratiquant le toucher, on sentait l'épaule engagée dans le petit bassin. » L'épaule était engagée, mais rien ne montre que cette partie du fœtus se trouvait fixée dans l'excavation pelvienne, ni surtout qu'elle était arrivée jusqu'au voisinage de la vulve, après avoir franchi l'orifice utérin. Je considère même comme très probable que cet engagement était assez peu prononcé. Il est regrettable que notre confrère n'ait pas donné, à ce sujet, des détails plus circonstanciés. Constatons, néanmoins, que plusieurs tentatives de versions, faites avec le secours du chloroforme, sont restées infructueuses, tandis qu'après l'ablation du bras, l'évolution du fœtus fut assez facilement obtenue. Il suivrait donc de là que la brachiotomie fut, en ce cas, sinon tout à fait nécessaire, du moins d'une réelle utilité.

Faut-il en conclure, cependant, comme tend à le faire M. Cauvy, que la brachiotomie devrait être plus fréquemment exécutée dans les accouchements difficiles? Je ne le pense pas. Lorsque l'enfant est vivant, le mutiler ainsi ne serait pas admissible. De plus, c'est un fait acquis, que la présence du bras de l'enfant dans le vagin n'empêche pas la main de l'accoucheur de pénétrer jusque dans l'utérus; l'évolution du fœtus elle-même ne s'en trouve que bien rarement gênée et presque jamais complètement entravée. Recourir à la brachiotomie serait donc, dans la presque universalité des cas, effectuer une mutilation inutile, alors que, pratiquée par erreur sur l'enfant vivant, elle constituerait une lésion aussi dangereuse qu'irrémédiable.

M. Cauvy nous dit bien que les enfants amputés par lui n'ont donné aucun signe de vie, et quoiqu'il omette de nous renseigner sur les recherches qu'il a dû faire pour s'assurer de leur mort préalable, je ne doute nullement qu'il ait opéré sur de petits cadavres. Mais d'autres que lui s'y sont trompés, et plus d'une fois l'on a vu naître vivants des enfants horriblements mutilés par des médecins qui croyaient tailler sur le mort. Vous connaissez tous certains procès célèbres issus de telles erreurs. M. Cauvy cite lui-même l'exemple d'un confrère qu'il a connu et qui, pour avoir amputé le bras d'un fœtus dans un accouchement difficile, fut tellement persécuté qu'il en perdit situation, fortune et qui, pis est, la raison.

Vouloir réhabiliter la brachiotomie serait donc une entreprise fort grave et pleine de péril. Aussi, jusqu'à plus ample démonstration, j'estime qu'il n'y a pas lieu de se départir, en cela, des

Digitized by Google

règles de prudence qui sont aujourd'hui des préceptes rigoureux; et sans attaquer en rien la pratique de savants confrères qui, comme M. Cauvy, agiraient en pleine conscience, je dirai que la brachiotomie ne doit être ni généralisée, ni encouragée, et qu'il convient de n'y recourir que le plus rarement et le plus discrètement possible.

Messieurs, malgré ces lacunes, le travail dont je viens de vous entretenir offre de réelles qualités d'observation et de rédaction; il témoigne, de la part de son auteur, d'une habileté clinique et de connaissances théoriques encore trop peu communes, de même que du désir bien arrêté de servir la science. J'ai l'honneur de vous proposer, en conséquence : 1° d'adresser des remerciements à M. le Dr Cauvy; 2° de déposer honorablement son travail dans nos archives.

Discussion.

M. Lucas Championnière. Je crois que M. Guéniot, dans son rapport, n'a pas fait assez de réserves sur les avantages de la brachiotomie. Il existe dans les présentations de l'épaule un cas où la brachiotomie a son utilité incontestable : celui où l'enfant est mort. Pratiquée alors, en suivant un procédé que je conseille et qui sera l'objet d'un travail prochain, je la crois très avantageuse par la facilité avec laquelle elle permet l'embryotomie. C'est donc une opération de début d'embryotomie. Je crois, au contraire, qu'elle doit être proscrite lorsque l'enfant est vivant.

M. Guéniot. Je partage l'avis de M. Lucas Championnière sur la distinction qu'il fait; lorsque l'enfant est mort, pour l'extraire, il peut être nécessaire d'opérer la brachiotomie ou de le morceler. Mais dans le travail de M. Cauvy il s'agit spécialement de l'utilité de la brachiotomie pour faciliter les manœuvres de la version. Or, sur les deux observations de M. Cauvy, il en est une où la brachiotomie n'a pas été suivie de la version à proprement parler, mais bien d'une extraction suivant le mécanisme de l'évolution spontanée. Dans la seconde, la version a été réellement faite, alors qu'on avait échoué avant la brachiotomie, de telle sorte que cette dernière seule vient à l'appui de l'opinion de l'auteur.

Rapport.

M. Duplay fait un rapport oral sur une observation de *tumeur fibreuse du pharynx*, par M. le Dr Vibert, du Puy.

Messieurs, une femme âgée de 64 ans, maigre mais bien portante d'ailleurs, est adressée le 17 mai à M. le Dr Vibert par un

Digitized by Google

de ses confrères. Le confrère avait constaté, il y a 3 ans, chez cette femme, une petite tumeur pédiculée à la paroi postérieure du pharynx et ne l'avait plus revue jusqu'au moment où il l'a lui a amenée. « A ce moment, dit M. Vibert, la tumeur s'apercevait facilement en faisant ouvrir la bouche et en abaissant la langue : elle formait une saillie mamelonnée, chaque mamelon était allongé et pendant. Avec le doigt introduit derrière le voile du palais, je constatai qu'elle remontait très haut, elle me parut adhérente à la paroi postérieure du pharynx, et dans une assez grande étendue, ce qui m'inspirait quelque inquiétude sur les moyens de l'enlever (elle paraissait située sous la membrane muqueuse) ; cette inquiétude était bien inutile, car je l'eus à peine saisie avec des pinces de Muzeux pour me rendre un compte plus exact de son étendue, de ses adhérences, qu'elle se détacha avec la plus grande facilité, laissant la muqueuse postérieure du pharynx parfaitement nette.

« Une petite hémorragie se fit par la bouche et par le nez pendant un moment et céda rapidement à une irrigation d'eau froide dans les fosses nasales. »

Cette tumeur m'a été adressée par M. Vibert, et je ne puis mieux la comparer, pour son apparence extérieure, qu'à un riz de veau. Elle a une consistance assez ferme et dans son centre elle acquiert une dureté osseuse. Sa constitution histologique a été déterminée au Collège de France, par M. Chambard. C'est un fibrôme ossifié dans sa partie profonde ou centrale. Au delà d'un certain âge, les tumeurs fibreuses du pharynx sont très rares : à ce titre, la publication du fait de M. Vibert m'a paru offrir un véritable intérêt.

Discussion.

M. Tillaux. J'ai été très frappé par le nom donné à cette tumeur, par MM. Vibert et Duplay. Or, elle n'a pas l'aspect des fibrômes du pharynx. Ceux-ci sont implantés profondément sur le squelette, d'une manière très solide, celle-là est mobile ; elle s'est énuclée facilement comme les adénomes du voile du palais, par exemple ; enfin, elle s'est développée chez une femme, et une femme âgée, deux circonstances qui ne s'observent pas pour les fibrômes de la région. Le désaccord avec tout ce que nous savons des fibrômes du pharynx me paraît tel, que je crois le mot fibrôme mal approprié à ce fait.

M. Duplay. Ce n'est pas, en effet, une tumeur naso-pharyngienne, et pourtant la tumeur est bien un fibrôme; mais à l'inverse de ceux qui naissent du squelette, celui-ci est mobile et sous-muqueux. Il ne s'est pas énuclée, mais il a été enlevé par extraction avec la muqueuse qui le recouvrait. On pourrait, en effet, lui

Digitized by Google

donner le nom de polype du pharynx, qui me paraît mieux appliqué.

M. Guyon. J'avais demandé la parole précisément pour faire la même remarque que M. Duplay. Il se développe fréquemment dans l'arrière-bouche, dans la cavité pharyngienne une série de polypes qui ont pour origine des sièges divers, tantôt une région, tantôt l'autre. M. Panas vous en a communiqué quelques exemples; j'en ai vu un avec M. de Saint-Germain, et j'en ai moi-même arraché plusieurs. Cette classe de polypes fibro-muqueux est bien distincte des sarcomes naso-pharyngiens et il faut lui rapporter le fait de M. Vibert.

Communication.

M. Lannelongue fait une communication sur un cas de bec-de-lièvre congénital médian et complet de la lèvre inférieure, compliqué d'une division de la mâchoire inférieure. Ce fait est suivi d'une seconde observation de division transversale également congénitale de la lèvre inférieure chez un autre sujet.

Messieurs, les faits de bec-de-lièvre et d'anomalie congénitale de la lèvre inférieure ne sont pas nombreux, eu égard à la fréquence des anomalies de la lèvre supérieure. On en trouve la raison dans un développement qui procède d'une manière absolument différente dans l'un et l'autre de ces organes; cette histoire est aujourd'hui trop bien établie pour que je croie utile de la rappeler, je me bornerai donc à la simple relation de deux faits nouveaux que j'ai eu l'occasion d'observer et qui me paraissent avoir chacun leur intérêt particulier. Ils seront précédés de quelques indications historiques sur les faits encore peu nombreux qu'on a publiés de différents côtés.

Le premier cas de bec-de-lièvre de la lèvre inférieure a été signalé par Couronné, chirurgien de l'Hôtel-Dieu de Rouen dans les *Annales de la Société de Montpellier* (1819, p. 107).

C'est à propos d'un bec-de-lièvre de la lèvre inférieure que cet auteur écrit dans une note qu'il a eu l'occasion de constater un bec-de-lièvre *congénital* de la lèvre inférieure. Mais il ne donne aucun détail et sans méconnaître comme le fit Cruveilher (*Anatomie descriptive*), la valeur de cette observation, on peut en regretter le laconisme.

Un peu plus tard Mœckel exhuma des « éphémérides des curieux de la nature » un exemple de fissure congénitale de la lèvre inférieure rapporté par Seiliger; mais ce fait recueilli dans un ouvrage justement réputé pour ses erreurs volontaires, doit être selon Bouisson, rejeté comme manquant d'une authenticité suffisante.

Digitized by Google

En 1822, Nicati, dans son excellente dissertation « *De labii leporini congeniti natura et origine* » (Utrecht et Amsterdam, 22), rapporte un fait bien authentique qui lui avait été communiqué par le professeur Leuth d'Utrecht. Il s'agit d'un enfant de 5 ans environ, bien développé, présentant sur la lèvre inférieure, exactement au niveau de la ligne médiane, une division qui séparait la lèvre en deux portions bien distinctes, sans cependant mesurer toute sa hauteur.

Quatre ans après, Ferdinand Petit (1826) (*Dissertation inaugurale de Strasbourg*, p. 5), rapporte très succinctement l'histoire d'une dame atteinte de bec-de-lièvre de la lèvre inférieure. La malade perdait, paraît-il une grande quantité de salive au grand préjudice de sa nutrition. Elle fut opérée et guérie par Tronchin.

Mais ces faits furent assez peu connus pour que Cruveilher ait pu nier absolument la possibilité du bec-de-lièvre de la lèvre inférieure et pour que Roux n'ait pas craint d'écrire dans sa *Pratique chirurgicale* (t. 1, page 139), qu'il n'existait pas dans la science d'exemples bien authentiques d'un pareil vice de conformation.

Les choses en étaient là, quand Bouisson décrivit en 1840 (*Journal de la Société de médecine de Montpellier*), un bec-de-lièvre de la lèvre inférieure, porté par un fœtus du Musée de Strasbourg.

Dans ce cas de Bouisson, la lèvre inférieure présentait à sa partie moyenne, un sillon assez profond dont les bords avaient tous les caractères que l'on rencontre ordinairement dans le bec-de-lièvre.

Cette fissure comprenait toute l'épaisseur du bord libre de la lèvre, mais ne se prolongeait point sur les faces de cet organe qui avait d'ailleurs peu de hauteur verticale.

Le fœtus était très bien conformé sous tous les autres rapports.

De ce cas de véritable bec-de-lièvre, on peut rapprocher un singulier vice de conformation, dont le premier exemple a été publié par Demarquay en 1845, *in Gazette Médicale*.

Chez un enfant affecté de bec-de-lièvre double de la lèvre supérieure, il existait de chaque côté de la ligne médiane, sur la lèvre inférieure, un petit pertuis rempli par du mucus clair et limpide. « Un stylet y pénétrait facilement et arrivait obliquement en bas, à 1 centimètre environ sous la muqueuse labiale, tout près du frein. La mère présentait le même vice de conformation, elle avait eu 7 enfants, parmi lesquels 4 ont eu un bec-de-lièvre et un vice de conformation de la lèvre inférieure en tous points semblables au précédent. (*Demarquay, Dictionnaire Jaccoud.*)

Depuis, des faits du même genre ont été observés, et Béraud présenta à la Société de Biologie (1858), un enfant portant (comme celui de Demarquay), deux orifices sur la lèvre inférieure, de cha-

Digitized by Google

que côté de la ligne médiane. Ces orifices avaient 2 millimètres de diamètre et laissaient s'écouler un liquide filant et visqueux. Par leur partie profonde ces canaux étaient plus voisins de la muqueuse qu'au niveau de leur orifice sur la lèvre.

En 1861, le professeur Richet publia dans le *Bulletin de la Société de chirurgie* une observation tout à fait analogue à celles de Demarquay et de Béraud, et, circonstance digne d'intérêt, il s'agissait de la sœur du petit malade de Demarquay. Je crois inutile de rapporter l'observation de l'éminent professeur qui n'est que la répétition des deux autres.

C'est à propos de la communication de M. Richet, que dans une lettre adressée à la Société de chirurgie (1861), le professeur Lefort tira de l'oubli les faits de Murray jusque là inconnus en France; il s'agissait d'une famille dans laquelle le père et deux enfants avaient un bec-de-lièvre double de la lèvre supérieure, plus cet état particulier de la lèvre inférieure dont nous parlons; un quatrième enfant présentait le même vice de conformation à la lèvre inférieure mais n'avait pas de bec-de-lièvre supérieur.

Murray attribue le développement de ces deux trajets fistuleux, de ces deux *sacculi* comme il les appelle à une affection des glandules labiales pendant la vie intra-utérine; mais il paraît certainement plus juste de dire avec Béraud qu'on ne peut rattacher ce singulier vice de conformation à un état embryonnaire connu. Ma seconde observation a la plus grande analogie avec celles de Demarquay, Béraud, Richet, Murray.

Tels sont les faits qu'il nous a paru intéressant de rapprocher du bec-de-lièvre médian inférieur, mais qui n'ont évidemment avec lui que des rapports éloignés; arrivons maintenant à d'autres observations très curieuses et qui continuent véritablement la série des becs-de-lièvre de la lèvre inférieure.

En premier lieu, nous rencontrons l'observation publiée par Parise dans le *Bulletin de thérapeutique* de 1862.

Ce fait mérite d'être longuement rapporté; le voici tel qu'il a été relaté par l'auteur.

« Un nouveau-né de 15 jours me fut apporté, dit Parise, au mois de février 1855. Ce petit enfant, né d'une mère dont la santé était très affaiblie et d'apparence tuberculeuse, était lui même très chétif. Il n'existait dans sa famille aucun vice de conformation analogue à celui qu'il présentait.

La lèvre inférieure est divisée dans toute sa hauteur sur la ligne médiane. Les angles de la division sont écartés et arrondis comme dans le bec-de-lièvre de la lèvre supérieure. L'extrémité supérieure de la division se continue avec une ligne cicatricielle saillante, large de 3 centimètres environ qui descend sur la ligne mé-

Digitized by Google

diane du cou jusqu'à la fourchette du sternum; dans sa moitié inférieure, cette sorte de repli médian est moins prononcé et se perd insensiblement. Le maxillaire inférieur est divisé en deux parties latérales réunies sur la ligne médiane par un tissu fibreux, ouvert en avant sur la membrane muqueuse; ces deux portions ne se touchent pas; un intervalle de 3 ou 4 millimètres les sépare; elles sont très mobiles l'une sur l'autre.

La langue est bifide dans toute sa longueur. La fente dirigée d'avant en arrière vers la ligne médiane est considérable; elle a environ 1 centimètre 1/2 de profondeur vers la partie moyenne du dos de la langue; en arrière elle diminue insensiblement et cesse au niveau du repli glosso-épiglottique médian; en avant elle divise complètement la partie libre de la langue et sépare les bords supérieurs des muscles génio-glosses, lesquels sont notablement écartés.

La pointe de la langue est en outre recourbée en bas et fixée à chacun des bords de la division par un repli muqueux très court et très résistant; ce double repli n'est autre chose que le frein lingual divisé en deux feuillets latéraux très raccourcis.

Les bords de la division linguale sont couverts d'une membrane muqueuse plus rose et plus fine que celle qui couvre la face supérieure de l'organe; l'angle qui résulte de la rencontre de la face supérieure de la langue avec le bord de la division est très marqué. L'enfant n'a vécu qu'un mois.

En 1868, M. Faucon, d'Amiens, communiquait à notre société l'observation d'une petite fille de quinze mois, présentant une fissure complète de la lèvre et de la machoire inférieure, et portant en même temps une masse du volume d'un gros œuf de dinde, manifestement adhérente au maxillaire par des parties dures. La tumeur, enlevée par M. Faucon, fut examinée par M. Magitot, qui y reconnut un maxillaire surnuméraire, offrant des cavités kystiques, dont l'origine se rattachait aux follicules dentaires. C'était donc un de ces cas rares de polygnathie chez l'homme, compliqué de division du maxillaire; ce n'est pas le seul qu'ait observé M. Magitot. En 1875, le professeur Verneuil en communiquait un second exemple à l'Académie de médecine, qui fut l'objet d'un examen très complet. (Magitot, *De la Polygnathie chez l'homme*, *Annales de Gynécologie*, 1875.) Notre première observation a beaucoup de ressemblance avec celle de M. Faucon. Malheureusement l'examen de la tumeur implantée sur l'os n'a pas été fait; la pièce fut adressée à M. Blot et on n'en a plus eu de nouvelles.

Voici maintenant nos deux observations :

Digitized by Google

I. — *Bec-de-lièvre congénital de la lèvre inférieure compliqué de division du maxillaire.*

Amélie Gaupin, âgée de 2 ans 1/2, nous est envoyée de la campagne à l'hôpital Sainte-Eugénie, le 4 juin 1870, par les Drs Dorez, de Villenaux (Aube), et Chevallier, de Provins, à l'obligeance desquels nous devons les renseignements suivants :

Quand cet enfant est venue au monde, la lèvre inférieure était complètement divisée, et cette division s'étendait du bord libre jusqu'au delà du bord adhérent, c'est-à-dire qu'elle empiétait un peu sur le cou; elle était, de plus, absolument médiane. Entre les lèvres de cette division s'insinuait une tumeur qui, selon M. Chevallier, semblait partir de l'os; cette tumeur était d'après lui, une inclusion fœtale et a été adressée à M. Blot, de l'Académie de médecine. Derrière elle, on trouvait le maxillaire inférieur sectionné dans toute sa hauteur, comme la lèvre.

Dans une première opération, faite le 6 janvier 1877, 3 jours après la naissance de l'enfant, on excisa la plus grande partie de cette tumeur; un peu plus tard, le 14 février 1877, on excisa le reste et on fit en même temps l'opération du bec-de-lièvre, mais on ne toucha qu'à la lèvre, et le maxillaire inférieur resta tel qu'il était quand l'enfant vint au monde.

Aujourd'hui, 6 juin 1879, nous trouvons notre petite malade dans les conditions suivantes :

Etat actuel. — Elle est âgée de 2 ans 1/2 et un peu chétive.

1° La lèvre inférieure est bien réunie jusqu'au menton, mais au niveau du menton existe une fente verticale de 1/2 centimètre de longueur; la peau est froncée au-dessous de cette fente qui n'est, en somme, qu'une véritable fistule, communiquant avec la bouche et avec l'intervalle qui sépare les deux parties du maxillaire inférieur. Cette fistule vient de ce que la réunion de la lèvre inférieure n'a réussi qu'incomplètement. Par elle se fait un écoulement incessant et abondant de salive qui irrite un peu les bords du trajet fistuleux et les fait rougir.

2° Le maxillaire inférieur présente une division verticale. Cette division est exactement médiane; elle est complète. Partie de l'intervalle compris entre les deux incisives moyennes, elle tombe droit sur le milieu de la symphyse. On peut faire jouer chaque moitié du maxillaire sur l'autre moitié, dans le sens vertical et dans le sens horizontal. Dans le sens vertical, les dents d'un côté remontent de plus de 1/2 centimètre au-dessus des dents de l'autre côté; dans le sens horizontal et antéro-postérieur, chaque moitié se place indifféremment en avant et en arrière; enfin, on peut facilement déterminer un écart de 1 centimètre à peu près entre chaque partie de l'os. Quand on produit cet écartement, on voit la muqueuse former des mamelons blanchâtres et recouvrir chaque moitié de la division verticale en se continuant en avant et en arrière avec le plancher de la bouche et la muqueuse gingivale.

Il existe deux petites adhérences qui se traduisent par des brides,

Digitized by Google

entre la langue et la face postérieure de la muqueuse qui recouvre l'os. L'une de ces adhérences constitue le frein de la langue et part du sommet de cet organe, pour s'implanter à la fois sur le plancher de la bouche et sur la muqueuse qui recouvre la face postérieure de la moitié latérale gauche du maxillaire. Il en résulte que la langue est bridée et ne peut pas franchir l'enceinte limitée par l'arcade alvéolaire. Si on veut lui faire franchir cette limite, la langue se recourbe, et la pointe se retourne vers le plancher buccal.

Pareillement, le frein de la lèvre inférieure existe en avant; il unit cette lèvre inférieure à la partie latérale gauche de la division osseuse.

Il n'y a pas d'autres anomalies du maxillaire. Les quatre dents incisives existent, les deux canines aussi, et l'enfant porte une molaire de chaque côté.

Quand l'enfant est au repos, la partie latérale droite du maxillaire croise la partie gauche en se plaçant un peu au-devant d'elle.

De plus, les deux moitiés du bord alvéolaire, en se rencontrant, forment un angle aigu à sinus supérieur.

Complications. — Quand on explore le cou, on est tout de suite frappé par la présence d'une bride anormale, très volumineuse, étendue du maxillaire au sternum. Cette bride forme sous la peau un relief assez saillant, comme une espèce de pont jeté depuis le maxillaire inférieur jusqu'au sternum. De chaque côté, on rencontre deux creux très prononcés qui rendent encore plus grande la saillie de ce relief.

Le plan de la lèvre et de ce relief jusqu'au sternum est presque uni. Par le toucher, il est facile de constater qu'il s'agit d'une bride indépendante de la peau, qui glisse au-devant d'elle; et cette bride peut être de tout point comparée à une lame aponévrotique très épaisse, limitée par deux bords et ayant deux extrémités. Par son extrémité supérieure, cette lame s'implante sur chaque moitié du maxillaire inférieur près de la ligne médiane. Par son extrémité inférieure, elle s'implante sur chaque extrémité interne de la clavicule, et probablement aussi sur le sternum. Les bords latéraux sont libres; sa largeur est de 2 centimètres.

Quand on veut porter la tête de l'enfant en arrière, le ligament se tend, fixe le maxillaire inférieur, et les mâchoires s'écartent. La présence seule de cette lame aponévrotique fait qu'à l'état normal le menton de l'enfant est porté vers le sternum. Il pourrait se faire que cette lame ait joué un rôle dans la pathogénie de cette affection; en tout cas, il est évident qu'elle devra être sectionnée dans l'opération qui aura pour but de remédier à la difformité.

L'enfant ne porte pas d'autres difformités; on n'a retrouvé aucun vice de conformation, semblable ou différent, chez ses parents.

Opération. — 12 juin 1879. — J'incise d'abord, pour me donner une place suffisante, la lèvre inférieure, en suivant les traces mêmes de la suture verticale qui résulte de l'opération incomplète faite deux mois après la naissance.

Je détache les deux moitiés de la lèvre dans une étendue de 1 à

Digitized by Google

2 centimètres de la ligne médiane, afin de pouvoir faire à l'aise l'avivement des deux moitiés du maxillaire.

Pour faire cet avivement, j'enlève avec un fort bistouri toutes les parties plus ou moins fibreuses qui recouvrent l'os au niveau de la division congénitale. Avec la pince de Liston, j'attaque l'os lui-même en en réséquant la partie la plus superficielle.

Afin de permettre un affrontement exact des fragments osseux, j'enlève les deux incisives qui bordent la ligne médiane, et, de même, afin de faciliter la soudure osseuse, j'extirpe des germes dentaires que l'avivement a mis à nu.

Comme la moitié droite du maxillaire est, après l'avivement, taillée en biseau aux dépens de sa face postérieure, je taille, avec la pince de Liston, un biseau correspondant sur la moitié gauche.

Toutes ces précautions prises, l'affrontement des surfaces avivées se fait avec une grande régularité.

Pour maintenir cet affrontement, je fais deux points de suture osseuse; l'un des fils d'argent est placé près du bord alvéolaire, l'autre près du bord inférieur du maxillaire. Ces deux points de suture ont pu être facilement placés, mais j'ai cassé le fil inférieur en le tordant, de telle sorte qu'il ne reste plus que le point de suture supérieur. Néanmoins, la suture me paraît encore suffisante.

Cela fait, j'incise les brides fibreuses qui, comme on sait, vont s'attacher au bord inférieur du maxillaire; j'enlève de même, à ce niveau, des pelotons graisseux qui servaient à combler l'espace anormal existant entre les deux moitiés du maxillaire et la face postérieure de la lèvre.

Enfin, l'opération est terminée par la réunion des parties molles à l'aide d'une suture à points séparés.

Pendant l'opération, l'enfant n'a perdu qu'une quantité de sang insignifiante. (Pansement de Lister.)

3 *juin*. — Lendemain de l'opération. On ne touche pas au pansement; l'enfant a passé une assez bonne nuit.

14 *juin*. — On enlève les points de suture en fil de soie qu'on avait placés entre les fils d'argent pour la suture de la lèvre.

Le 16, on enlève deux points de suture d'argent et, le 17, les deux derniers.

La réunion des deux moitiés de la lèvre est très satisfaisante.

18 *juin*. — On constate un petit abcès placé sur la partie latérale gauche du cou, communiquant avec l'intérieur de la bouche. On l'incise au niveau de la région sous-hyoïdienne, et, en lavant l'intérieur, on voit le liquide des injections passer facilement dans la cavité buccale.

20 *juin*. — La salive de l'enfant s'écoule par l'orifice sous-hyoïdien, résultant de l'abcès dont nous avons parlé. Température, 39°,4. L'enfant tousse un peu.

26 *juin*. — Depuis quelques jours l'enfant a une température constamment élevée, entre 39 et 40°. Il ne mange pas, et on a beaucoup de peine à lui faire prendre une alimentation liquide. Cet état s'aggrave, et il succombe le 1er juillet.

Digitized by Google

A l'autopsie on découvre dans les poumons une broncho-pneumonie double très étendue dans chaque poumon ; nulle part on ne découvre des infarctus ou des abcès métastatiques. La plèvre, le cœur, le foie, les reins sont absolument normaux.

Telle est ma première observation, Messieurs, et je mets sous vos yeux, les deux moitiés du maxillaire inférieur que j'ai pu prendre, ainsi que deux beaux dessins dus à M. Nicolet, qui montrent l'état de l'enfant à son arrivée à l'hôpital.

Obs. II. — Il s'agit d'une jeune fille de 14 ans, que j'ai opérée à la Charité en 1871. Elle était venue au monde avec un pied-bot congénital et un bec-de-lièvre supérieur unilatéral gauche, compliqué de division complète de la voûte palatine et du voile du palais. Elle avait été opérée du bec-de-lièvre, et on n'avait pas touché à la voûte palatine. Elle portait, en même temps, depuis sa naissance, sur la lèvre inférieure, la défectuosité suivante : sur le bord libre de cette lèvre existait une cavité à grand axe, dirigée dans le sens de ce bord libre. Elle avait 1 centimètre 1/2 de longueur, et 1 centimètre en profondeur. La lèvre était en un mot bifide transversalement.

Cette cavité a pour revêtement une membrane muqueuse ; les deux parois sont constituées de la manière suivante : l'antérieure comprend depuis la peau jusqu'à la muqueuse, les muscles de la lèvre ; toutes ces parties forment une couche épaisse ; la paroi postérieure ou buccale est constituée uniquement par la muqueuse ; mais cette muqueuse comprend deux feuillets qui glissent l'un sur l'autre et qui ont l'un et l'autre les mêmes caractères. En un mot la paroi antérieure a pour limites, en avant la peau, en arrière une muqueuse ; entre ces deux couches sont les muscles. La paroi postérieure est bimuqueuse.

Cette cavité est médiane et n'est humectée par aucun liquide ;

Elle donne à la bouche une apparence très disgracieuse. L'opération autoplastique que j'ai pratiquée a été la suivante :

Dans un premier temps, j'ai avivé le bord libre de la lèvre, correspondant à la paroi antérieure de la cavité, ainsi que la partie muqueuse de cette même paroi antérieure dans toute l'étendue de la cavité ; cet avivement a été pratiqué avec des ciseaux courbes a iridectomie et a été superficiel. Dans un second temps, j'ai dédoublé la muqueuse de la paroi postérieure de la cavité, en partant du fond même de cette cavité ; j'ai obtenu ainsi un lambeau que j'ai rabattu sur le bord libre avivé de la lèvre, et que j'ai maintenu en place par quatre points de suture superficielle. Les deux parois de la cavité étaient ainsi rapprochées et adossées par des surfaces avivées. Leur réunion a été obtenue sans suppuration, et le bord libre de la lèvre présentait après une quinzaine de jours sa conformation normale. Il fallait le regarder de près pour y connaître les lignes cicatricielles.

Ce fait se rapproche de ceux qui ont été décrits par Béraud, Demarquay, les professeurs Richet et Le Fort ; il me paraît devoir

Digitized by Google

être considéré comme un degré plus avancé de ces vices de conformation.

Le Secrétaire, LANNELONGUE.

Séance du 16 juillet 1879.

Présidence de M. TARNIER.

Le procès-verbal de la dernière séance est lu et aodpté.

Correspondance.

La correspondance comprend :

1° Les journaux périodiques de la semaine.

2° Le *Bulletin de l'Académie de médecine*, la *Revue mensuelle de médecine et de chirurgie*, les *Annales de gynécologie*, la *Revue des sciences médicales en France et à l'étranger*, *le Journal de thérapeutique*.

3° Le *Lyon médical*, la *Gazette hebdomadaire des sciences médicales de Montpellier*, *l'Alger médical*.

4° La *Gazette de santé militaire de Madrid*, la *Gazette médicale italienne lombarde*, la *Chronique médico-chirurgicale de la Havane*, The *Practitioner*, The *British médical journal*.

5° Une lettre de M. Magitot s'excusant de ne pouvoir assister à la séance.

Rapport.

M. TERRIER. Messieurs, à propos de l'observation de Gastrotomie que j'ai eu l'honneur de vous communiquer dans l'une des dernières séances, M. le Dr Julliard, professeur à la faculté de médecine de Genève, vous a adressé la relation d'un fait extrêmement intéressant, qui vient encore à l'appui des préceptes que j'ai formulés dans cette enceinte.

Il s'agit d'une femme de 48 ans, qui depuis 1877, était porteur d'un kyste ovarique, ayant determiné à plusieurs reprises, des accidents de péritonite et donnant lieu à une difficulté de la progression des matières dans l'intestin.

Vers le milieu d'octobre 1878, cette femme fut placée dans le service du Dr Julliard pour y être opérée d'ovariotomie; et l'opération fut fixée au 22 octobre.

Or, dans la nuit du 20 au 21, la malade est prise de violentes douleurs abdominales, et de vomissements bilieux; il existait de la constipation depuis 3 jours. On crut à une péritonite, et le traitement fut institué sur ce diagnostic.

Les 21, 22, 23 et 24, les accidents continuent, les vomissements

Digitized by Google

deviennent jaunâtres et ont une odeur stercorale, la constipation reste complète. On administre du calomel et du jalap, sans résultat.

Le 25, le météorisme est très accentué, le ventre douloureux, les vomissements fécaloïdes continuent, ainsi que la constipation.

Enfin le 27, c'est-à-dire *sept* jours après le début des accidents, M. Julliard « voyant, dit-il, la malade dans un état désespéré, pensant d'ailleurs que l'étranglement était peut-être occasionné par le kyste, ou par son pédicule » se décide à opérer de suite.

L'anesthésie est obtenue à l'aide d'une injection sous-cutanée de chlorhydrate de morphine (2 centigr.) et des inhalations d'éther.

Dès l'ouverture du ventre, les anses intestinales agglutinées entr'elles et très distendues tendent à s'échapper et sont maintenues par des compresses phéniquées. Le péritoine est épaissi et parsemé de flocons pseudo-membraneux.

Le kyste, adhérent en arrière et latéralement avec l'intestin, l'épiploon, et la paroi profonde (sic) de l'abdomen, fut isolé avec peine. L'on dut placer des ligatures au catgut sur les vaisseaux ouverts. Enfin, 2 grosses brides, partant du kyste et allant, l'une sur la paroi du petit bassin, l'autre sur une anse intestinale, furent sectionnées entre deux ligatures.

Le pédicule kystique, mince et court fut lié avec un fil de soie double et sectionné au-dessus de la ligature.

Le kyste enlevé, M. Julliard se mit à la recherche de l'étranglement, n'ayant pas trouvé dit-il que la tumeur pût être cause de l'arrêt des matières.

En écartant les anses intestinales distendues, il aperçut une masse rougeâtre, suspecte, il la détacha des anses auxquelles *elle* adhérait fortement et l'attira à lui.

Or cette masse, du volume du poing et très dure, paraissait être constituée par un paquet d'adhérences; sur son côté gauche, l'intestin y arrivait très distendu, du côté droit au contraire, il était petit et flasque.

Il n'y avait pas de doutes à avoir, c'était là la cause de l'étranglement.

En incisant couche par couche et disséquant avec soin l'intestin, M. Julliard put s'assurer que l'intestin, entouré de pseudo-membranes, était infléchi deux fois sur lui-même en forme de N. Ayant réussi à libérer l'intestin, M. Julliard chercha inutilement à l'étendre, et dut pour cela pratiquer deux incisions sur les angles de l'N, incisions *libératrices*, comme il le dit, et qui lui permirent d'étendre complètement l'anse infléchie sur une longueur de 15 centimètres. Malgré ces manœuvres, le bout supérieur de l'intestin restait distendu par les matières, fait dû à la paralysie de la

Digitized by Google

musculeuse; on fit deux ponctions aspiratrices, sans obtenir grand résultat.

Enfin, le chirurgien, comprimant légèrement le bout supérieur, put le vider facilement dans le bout inférieur.

Après la toilette du péritoine, le ventre fut fermé par 8 sutures profondes et 12 superficielles. 4 drains furent placés dans le petit bassin et en sortaient par la partie inférieure de la plaie avec la ligature du pédicule ; ce dernier fut abandonné dans le ventre.

Cette opération, faite d'après la méthode antiseptique, dura une heure et demie, fut suivie d'une prompte guérison, car dès le deuxième jour, on put alimenter la malade, et la température n'atteignit jamais 38°.

Comme on le voit, par ce court résumé, une opération d'ovariotomie a pu être faite *en pleine péritonite*, ce qui n'a pas lieu de surprendre beaucoup le chirurgien qui fait des ovariotomies. Mais, après cette opération, on a pu opérer un étranglement, difficile à lever, ayant même nécessité une double incision des parois intestinales ; on a fait deux ponctions avec l'aspirateur, et malgré cette laborieuse opération, durant une heure et demie, le malade a guéri avec une surprenante rapidité.

Les observations de ce genre sont rares, aussi, devons-nous, je crois, remercier M. le professeur Julliard de sa communication, et je proposerai à la Société de publier son observation dans nos Bulletins.

Kyste ovarique. — Étranglement interne. — Opération. — Guérison par première intention,

par M. le professeur JULLIARD, de Genève.

La nommée B...., âgée de 48 ans, blanchisseuse, réglée à l'âge de 19 ans, a eu deux accouchements naturels, le dernier il y a 7 ans. Elle a toujours joui d'une bonne santé jusqu'au commencement de l'année 1877. A cette époque, elle eut un ictère; à la suite de cet ictère, ses règles, qui jusqu'alors avaient toujours été régulières, ne parurent pas pendant 4 mois, elles revinrent ensuite, mais faiblement et accompagnées de douleurs dans le ventre et dans les reins.

Vers la fin de l'année 1877, la malade remarqua que son ventre grossissait, elle sentit distinctement dans le flanc droit une tumeur grosse comme une tête d'enfant. Elle éprouvait de temps en temps de fortes douleurs abdominales, qui pourtant ne l'empêchaient pas de travailler. A partir de ce moment le décubitus latéral gauche devint douloureux, la malade ne pouvait se coucher que du côté droit. Au commencement de mai 1878 le ventre était très gros, dur et tendu, l'émission des urines devint difficile et douloureuse. Enfin, la tumeur abdominale, de plus en plus gênante, occasionnait une oppression et des palpitations presque continuelles.

Digitized by Google

Vers le milieu d'août, la malade fut prise pendant la nuit de violentes douleurs de ventre; ces douleurs, accompagnées de vomissements et de météorisme, durèrent plusieurs jours et finirent par se calmer.

La malade fut admise le 12 août à l'hôpital cantonal. On diagnostiqua un kyste de l'ovaire. Le 24 août le kyste fut ponctionné, il en sortit 5 à 6 litres de liquide couleur chocolat; la ponction ne fit pas disparaître complètement la tumeur. Elle fut suivie d'accidents du côté du péritoine : douleurs abdominales assez fortes, météorisme persistant, enfin constipation opiniâtre; la malade n'allait à la selle que tous les 3 ou 4 jours, et encore à l'aide de purgatifs et de force lavements. Cet état dura jusque vers le milieu d'octobre; à ce moment la malade fut envoyée dans mon service pour être opérée de son kyste.

Etat actuel. — Ventre volumineux, comme celui d'une femme enceinte de 7 mois. On constate une tumeur qui occupe la moitié de l'abdomen du côté droit et qui remonte à quatre travers de doigts au-dessus de l'ombilic. Cette tumeur est mate et fluctuante. En arrière et à droite de la colonne vertébrale il y a matité; à gauche la percussion donne un son tympanique. Au toucher le cul-de-sac droit est douloureux : la pression et les mouvements imprimés à la tumeur se communiquent à l'utérus. La malade est amaigrie : la tumeur abdominale la gêne et l'oppresse à tel point qu'elle ne peut se lever et ne quitte pas son lit. La miction est douloureuse, la malade urine à chaque instant et très peu à la fois.

L'ovariotomie est décidée et l'opération était fixée au 22 octobre, lorsque dans la nuit du 20 au 21 octobre, la malade fut prise subitement de douleurs de ventre des plus violentes avec vomissements.

21 *octobre.* — Les douleurs abdominales continuent, vomissements bilieux fréquents. En interrogeant la malade, j'apprends qu'elle n'a pas été à la selle depuis 3 jours. Comme elle était habituellement très constipée, je n'ajoutai pas d'importance à la chose et je crus à un commencement de péritonite. Onctions d'onguent napolitain sur le ventre, cataplasmes laudanisés, potion de Rivière.

22 *octobre.* — Les vomissements sont un peu calmés, les douleurs de ventre persistent avec la même violence. Le ventre est un peu météorisé, il est douloureux à la pression. La constipation se maintient. Lavement de mauves, rendu aussitôt après son administration.

23 *octobre.* — Les mêmes accidents persistent. Les vomissements ont une odeur stercorale prononcée; de bilieux qu'ils étaient, ils prennent une teinte jaunâtre. Bain.

24 *octobre.* — Vomissements abondants de matière fécale. Le météorisme a beaucoup augmenté, le ventre est très douloureux à la pression. Calomel et jalap.

25 *octobre.* — Le purgatif n'a produit aucun effet. Les vomissements stercoraux continuent. Le ventre est de plus en plus douloureux et météorisé, les anses intestinales se dessinent à sa surface. La malade ne peut plus supporter le poids des cataplasmes. La constipation persiste.

Digitized by Google

26 *octobre.* — Même état que la veille. Vomissements stercoraux continuels. Les règles apparaissent dans la journée.

27 *octobre.* — Pas de garde-robe. Vomissements incessants, le ventre est fortement météorisé, le moindre attouchement est intolérable, la malade ne peut supporter le poids de ses draps. Le facies est terreux, grippé.

Voyant la malade dans un état désespéré, pensant d'ailleurs que l'étranglement était peut-être occassionné par le kyste ou par son pédicule, je me décidai à opérer immédiatement.

Injection hypodermique de 2 centigrammes de morphine. Une demi-heure après l'injection, la malade est endormie avec l'éther. L'anesthésie est obtenue très facilement sans excitation, sans toux ni envie de vomir. Incision des parois abdominales depuis l'ombilic jusqu'au pubis. Le péritoine ouvert, les anses intestinales rouges distendues et agglutinées entre elles tendent à s'échapper au dehors; on les maintient avec des compresses imbibées d'une solution phéniquée au 2 1/2 0/0. Le péritoine est épaissi, très rouge, et tout parsemé de petits flocons pseudo-membraneux.

Le kyste est ponctionné. Il en sort environ 2 litres de liquide couleur chocolat. Je procède ensuite à l'extirpation de la tumeur. Cette extirpation fut difficile : le kyste, libre de toute adhérence avec les parois abdominales, était complètement adhérent par ses faces latérales et postérieure avec l'intestin, l'épiploon et la paroi profonde de la cavité abdominale. Ces adhérences étaient épaisses, les unes molles et friables se laissèrent détacher avec les doigts ou la sonde cannelée, d'autres plus résistantes dûrent être divisées avec le bistouri. Plusieurs ligatures au catgut furent posées. De la paroi du kyste partaient deux brides grosses comme une plume d'oie et très solides, ces deux brides traversaient la cavité abdominale et venaient s'insérer l'une sur la paroi opposée du petit bassin, l'autre sur une anse intestinale. Je les coupai entre deux ligatures. Elles ne gênaient en rien l'intestin. La portion supérieure de la tumeur était aréolaire et n'avait pu être vidée par la ponction; elle avait à peu près le volume d'une tête d'adulte, et fut très difficile à détacher; je dus, pour y parvenir, prolonger jusqu'au sternum mon incision en contournant l'ombilic.

La tumeur étant enfin détachée, le pédicule qui était court et mince, fut lié avec un fil de soie double et coupé au dessus de la ligature.

Le kyste une fois enlevé, m'étant assuré qu'il n'était pour rien dans l'obstacle au cours des matières, je me mis à la recherche de l'étranglement. Je remarquai bientôt en écartant les anses intestinales, une masse rougeâtre qui n'avait pas l'apparence de l'intestin et qui me parut suspecte. Je détachai cette masse des anses intestinales auxquelles elle adhérait assez fortement, je l'attirai à moi et voici ce que je constatai : une masse centrale, grosse comme le poing, assez dure paraissait être un paquet d'adhérences. Sur le côté gauche de cette masse, l'intestin s'abouchait, énorme, et fortement distendu; sur le côté opposé, l'intestin s'abouchait également, mais cette fois petit et

Digitized by Google

flasque. Il était évident que c'était dans cette masse que résidait l'étranglement.

J'incisai couche par couche et avec beaucoup de précautions ce paquet d'adhérences; arrivé à une profondeur d'environ 1 centimètre, je découvris une anse intestinale noirâtre. Je débarrassai l'intestin des adhérences qui l'étreignaient; dans certains endroits le tissu de nouvelle formation était tellement adhérent aux parois intestinales, que je dus disséquer l'intestin avec le bistouri. Finalement voici comment les choses étaient disposées : l'intestin était infléchi deux fois sur lui-même en forme d'un *N*, les branches de l'*N* étaient enfouies et serrées dans une couche épaisse d'adhérences.

L'intestin une fois libéré, j'essayai d'étendre l'anse infléchie, mais inutilement. Les parois de l'anse étranglée étaient notablement hypertrophiées et indurées; elles avaient perdu toute leur souplesse et ne se prêtaient pas à l'extension. Je pratiquai alors sur les tuniques de l'intestin dans chacun des angles de l'*N*, deux incisions *libératrices* grâce auxquelles je pus étendre complètement l'anse infléchie. Elle avait une longueur d'environ 15 centimètres.

L'étranglement une fois levé et l'anse infléchie étant remise en place, je m'attendais à ce qu'une partie au moins des matières, et surtout des gaz qui distendaient l'intestin, s'engageraient dans le bout inférieur. Il n'en fut rien, le bout supérieur resta aussi immobile et aussi gonflé qu'auparavant. Du reste pendant toute la durée de cette opération, les anses intestinales distendues ne présentèrent aucun de ces mouvements péristaltiques que j'ai toujours vus si accentués dans toutes mes autres ovariotomies, preuve manifeste que la distension excessive et prolongée de l'intestin lui fait perdre sa contractibilité. Je fis alors sur le bout supérieur deux ponctions aspiratrices avec un trocart fin, dans le but de diminuer la distension de l'intestin et de ramener les contractions qui faisaient complètement défaut, mais je ne réussis qu'à extraire une quantité insignifiante d'une matière liquide jaunâtre. Voulant pourtant m'assurer qu'il n'existait pas dans l'intérieur de l'intestin un obstacle au passage des matières, je comprimai doucement avec la main le bout supérieur, aussitôt le bout inférieur fut soulevé par les gaz qui y pénétrèrent. Certain dès lors que le cours des matières était rétabli, je laissai les choses en l'état.

Toilette du péritoine. Huit sutures profondes avec des fils d'argent fixés sur des bouts de sonde. Suture superficielle avec 12 épingles. Quatre drains sont placés dans le petit bassin, et sortent par l'extrémité inférieure de la plaie avec la ligature du pédicule; ce dernier est abandonné dans la cavité abdominale.

Cette opération a duré 1 heure 1/2. Elle a été faite d'après les préceptes de la méthode antiseptique, que je pratique depuis 3 ans dans ma clinique, et dont je suis, pour le dire en passant, un grand partisan. Pulvérisation avec une solution phéniquée tiède à 1 1/2 0/0.

Au moment où la malade est portée dans son lit, elle a un vomissement glaireux blanchâtre dû à l'éther.

28 *octobre*. — Je trouve mon opérée dans un état excellent. Elle a

Digitized by Google

passé une très bonne nuit et n'a pas eu un seul vomissement. Le ventre est toujours ballonné, mais il n'est pas douloureux. Pansement Lister : presque pas de suintement, la plaie a très bon aspect. J'enlève un drain et je raccourcis les trois autres. Température : matin 36,4. Soir 37,2.

29 *octobre.* — État excellent. Les vomissements n'ont pas reparu. Point de douleurs. Le ballonnement a notablement diminué. La malade a rendu quelques gaz, mais pas de matières. Elle a demandé deux potages qu'elle a pris avec plaisir. Pansement Lister : presque pas de suintemement, bon aspect de la plaie. J'enlève un drain et je raccourcis les deux autres. Température : matin 37,2. Soir 37,7.

30 *octobre.* — La malade continue d'aller pour le mieux. Elle a rendu beaucoup de gaz, mais pas encore de matières. Pansement de Lister : la plaie n'a presque pas suinté, elle a toujours très bonne apparence. J'enlève les deux derniers drains et toutes les épingles de la suture superficielle, sauf celle qui est au-dessus de la ligature du pédicule. La peau est réunie par première intention sur toute la longueur de l'incision. Les époques s'arrêtent dans la journée. Température : matin 37,2. Soir 36,4.

31 *octobre.* — Selle abondante rendue spontanément et sans douleurs : les matières sont bien moulées, très colorées et renferment des pépins de raisin. Température : matin 36,5. Soir 37,2.

1er *novembre.* — Deuxième garde-robe, moins forte que la première. Température : matin 36,5. Soir 37,7.

2 *novembre.*—Pansement de Lister. Presque pas de suintement. La réunion de la peau s'est très bien maintenue, j'enlève la dernière épingle de la suture superficielle. Le météorisme a complètement disparu, j'enlève une suture profonde à chaque extrémité de l'incision, aucun écartement ne se produit. Température : matin 37,7. Soir 36,8.

3 *novembre.* — Température : matin 37. Soir 36,7.

4 *novembre.* — Température : matin 36. Soir 36,7.

5 *novembre.*—Pansement de Lister. La réunion s'est très bien maintenue. J'enlève trois sutures profondes. Température : matin 36. Soir 36,7.

8 *novembre.* — Pansement de Lister. J'enlève les trois sutures profondes. La réunion par première intention est complète, il ne reste qu'un pertuis fistuleux par lequel sort la ligature du pédicule. Je place sur ce pertuis un morceau de protective et je recouvre le ventre d'une couche d'ouate.

27 *novembre.* — Le fil est tombé de lui-même. La réunion s'est parfaitement maintenue.

28 *juin* 1879. — Je revois mon opérée. Elle a repris ses occupations et n'a jamais éprouvé le moindre malaise de l'opération.

Discussion sur la gastrotomie.

M. Polaillon. La communication de M. Terrier m'engage à faire connaître deux faits qui viennent à l'appui de la thèse qu'il défend, à savoir que dans certains cas d'étranglement interne la meilleure pratique consiste à inciser le ventre sur la ligne médiane, à recher-

Digitized by Google

cher l'agent de l'étranglement, à le détruire et à fermer ensuite la plaie. Le premier de ces faits a été publié dans l'*Union médicale* en janvier 1879 (p. 27); je le rappellerai en peu de mots. Le second est encore inédit.

1er *fait.* — Il s'agit d'un homme de 29 ans qui portait une hernie inguinale intrapariétale compliquée d'un étranglement interne. Ne me doutant pas de cette complication et attribuant tous les phénomènes de l'étranglement à la hernie intrapariétale, je pratiquai la kélotomie. Je trouvai un sac avec un large collet contenant une anse d'intestin qui n'est pas étranglée. L'agent de l'étranglement devait être situé plus profondément. Pour l'atteindre, je débride largement le collet en haut et en dehors, et j'introduis les doigts dans une vaste cavité remplie par les intestins. Mes explorations sont restées quelque temps sans résultat. Mais en poussant l'index très profondément comme pour aller toucher la paroi postérieure du bassin, j'ai fini par rencontrer un anneau ou une bride qui constituait le véritable agent constricteur. Inciser et déchirer cet anneau, qui se perdait dans la profondeur de l'abdomen et qui fuyait devant la pression du doigt, a été une œuvre si périlleuse et si difficile que je ne recommencerai pas une semblable opération par la même méthode. En effet, bien que mon opéré ait guéri, l'incision inguinale m'a exposé à manquer mon but. Elle était forcément trop étroite pour bien découvrir l'étranglement, pour l'inciser avec sécurité et pour reconnaître de visu les altérations de l'intestin. Si le siège de l'étranglement avait pu être diagnostiqué avant l'opération, il eût été bien préférable d'ouvrir la cavité abdominale sur la ligne médiane, comme l'a fait M. Terrier, et d'agir à ciel ouvert pour aller détruire l'agent qui étranglait l'intestin.

2e fait. — *Etranglement interne; gastrotomie sur la ligne médiane: intestin gangrené et perforé; mort cinq jours après l'opération.*

La nommée B..., âgée de 26 ans, est entrée à la Pitié le 31 janvier 1879, dans le service de mon collègue et ami, le Dr Gallard. (Salle du Rosaire no 36.)

A la suite d'une couche survenue cinq ans auparavant, cette femme a eu une péritonite légère qui l'a obligée à garder le lit pendant quelque temps.

Elle se portait bien, lorsqu'il y a huit jours elle éprouva des coliques avec constipation. Au moment de son entrée à l'hôpital, elle n'avait pas été à la garde-robe depuis trois jours, et depuis deux jours elle vomissait de la bile et tout ce qu'elle prenait. Le facies était un peu altéré. Le ventre était tendu, sonore en tous ses points, légèrement douloureux à la pression. Soif vive; langue humide et blanche; pas de chaleur à la peau; pouls très petit et très fréquent, 140 pulsations.

Le 1er février un purgatif à l'huile de ricin est vomi. Le soir un lavement, avec 10 grammes de sené et 30 grammes de sulfate de soude, amène une évacuation assez abondante.

Le 2 la malade est mieux. Elle souffre très peu. Le pouls a beaucoup diminué de fréquence et a repris de la force. Les vomissements

Digitized by Google

ont presque entièrement cessé. La malade supporte le lait et le bouillon glacés.

Le 3 et le 4, alternatives de calme et de retour des douleurs.

Le 5, apparition des vomissements fécaloïdes.

Le 7, M. Gallard me fait appeler. Je trouve la malade dans l'état suivant : facies amaigri, yeux excavés, nez effilé, pommettes rouges. Le ventre est très ballonné, surtout dans la région sus-ombilicale. Il n'y a pas de douleur spéciale et localisée dans un point du ventre. En pratiquant le toucher rectal aussi haut que possible, je trouve cet intestin en état de vacuité et je n'apprends rien sur le siège ni sur la nature de l'étranglement. L'utérus est refoulé en bas par la distension gazeuse de l'intestin. La malade ne va pas à la garde-robe et ne rend pas de gaz par l'anus; elle a des vomissements fécaloïdes. Il s'agit évidemment d'une occlusion intestinale et très probablement d'une occlusion par étranglement interne.

Bien que le cas nous parût, à M. Gallard et à moi, presque désespéré, l'intervention chirurgicale pouvait encore donner une chance de sauver la malade. Deux opérations s'offraient à nous, l'établissement d'un anus artificiel par la méthode de Littré et la gastrotomie sur la ligne médiane avec recherche de l'étranglement. Nous nous décidâmes pour cette dernière opération.

La malade, étant très faible, ne fut pas chloroformée. Les précautions de la méthode antiseptique de Lister furent mises en usage, sauf toutefois la pulvérisation. Une incision de 8 à 9 centimètres est faite sur la ligne médiane au-dessous de l'ombilic. Les tissus sont coupés couche par couche jusqu'au péritoine qui est ouvert dans l'étendue de 6 centimètres environ. Une anse d'intestin grêle, dont les parois sont très rouges et distendues par des gaz, se présente, mais n'a pas de tendance à faire hernie par l'incision. J'introduis l'index gauche dans la direction de l'S iliaque en détruisant quelques adhérences molles qui agglutinent les anses intestinales, et, avant d'avoir fait aucune exploration, je vois un liquide fécaloïde sortir par l'incision abdominale en suivant mon doigt. Je fais remarquer ce fait aux assistants en leur disant que malheureusement nous intervenons trop tard, parce que l'intestin est déjà perforé. Introduisant une seconde fois l'index dans le trajet que je venais de frayer, j'arrive sur une bride qui me semble être l'agent de l'étranglement. Au-dessus de la bride je trouve un orifice dans lequel je fais pénétrer l'extrémité du doigt et qui m'a paru être la perforation intestinale.

Il ne me restait qu'à donner une issue facile aux matières fécales épanchées dans une sorte de cavité formée par des anses intestinales agglutinées; pour cela je conduisis jusque dans le foyer indiqué une grosse sonde de gomme. Immédiatement une grande quantité de matières fécaloïdes s'écoulèrent par la sonde et surtout autour d'elle.

La partie supérieure de l'incision fut fermée par trois points de suture en argent. La partie inférieure laissait passer la sonde et les matières fécaloïdes qui ne se répandaient pas dans le péritoine en

Digitized by Google

raison des adhérences des anses intestinales entre elles et avec la paroi abdominale.

Cette opération parut plutôt soulager qu'aggraver l'état de la patiente. Elle n'a plus que quelques vomissements biliaires.

Le 8, au matin, la température était 37°1, le pouls à 140; le soir, température 36°5; pouls 125.

Le 9. La malade n'a plus de vomissements. Le pouls oscille entre 132 et 120.

Le 10. Agitation; soif très vive. Température 38°7. Pouls insaisissable.

Le 11. Délire. La malade défait son appareil et veut se lever. A six heures du soir elle succombe.

L'*autopsie* faite par M. Duvernay, interne du service, présente les particularités suivantes : tout l'intestin grêle est fortement distendu ainsi que l'estomac. Les anses intestinales sont mollement agglutinées entre elles. Le rectum, l'S iliaque, tout le colon et le cœcum sont absolument vides et revenus sur eux-mêmes de manière à ne présenter que le volume du doigt. Le péritoine pariétal est peu enflammé si ce n'est dans la fosse iliaque droite. Le petit bassin est rempli d'un liquide jaunâtre qui est un mélange de pus et de liquide intestinal. En détachant l'estomac de l'intestin et en examinant celui-ci anse par anse, depuis son extrémité supérieure jusqu'à son bout inférieur, on arrive jusqu'au voisinage du cœcum sans trouver ni étranglement ni perforation. Mais à 30 centimètres du cœcum l'intestin est noir par places, et à 6 centimètres de la valvule iléo-cœcale l'intestin est détruit dans toute sa circonférence. Les deux bouts offrent tous les deux l'aspect de tissus gangrenés. C'est donc là que la perforation a eu lieu et, en effet, les altérations produites par la péritonite sont beaucoup plus accentuées en ce point que partout ailleurs. Quant au mécanisme de l'étranglement, il est impossible à reconnaître, même avec les pièces sous les yeux. On ne retrouve pas la bride sentie pendant l'opération; et on émet l'hypothèse d'une invagination terminée par la gangrène.

Cette tentative ne m'a nullement détourné de pratiquer la gastrotomie dans les cas d'étranglement interne. Bien que mon opération ait été malheureuse, j'ai la conviction qu'elle a retardé la mort en fournissant aux matières fécales épanchées une issue facile; et j'ai aussi la conviction qu'elle n'a nullement aggravé la péritonite existante. Déjà, dans ses *Leçons cliniques* (t. II, p. 513, 1re édit.), Trousseau disait qu'on ne devait pas s'effrayer d'inciser largement la ligne blanche et d'introduire la main dans le ventre pour y chercher et y détruire l'agent de l'occlusion intestinale. A la condition d'intervenir à temps, la gastrotomie est une ressource

Digitized by Google

beaucoup plus rationnelle et peut-être moins périlleuse que les purgatifs avec lesquels on s'évertue d'ordinaire à combattre les étranglements internes.

J'ai pratiqué cinq fois l'entérotomie par la méthode de Littre pour des occlusions intestinales, tous mes opérés sont morts rapidement, à l'exception d'un seul qui a vécu quinze jours. Je suis donc fort disposé à abandonner une opération qui m'a fourni tant d'insuccès et à lui préférer la gastrotomie sur la ligne médiane.

Toutefois, cette opération est encore à l'étude. M. Duplay a signalé la difficulté de reconnaître l'étranglement, bien que l'on ait l'intestin sous les yeux; je signalerai à mon tour une autre difficulté de l'opération, difficulté qui m'a causé les plus grands embarras dans le cours d'une entérotomie, et qui serait autrement grave pendant la gastrotomie sur la ligne médiane : c'est l'issue brusque des intestins gonflés par les gaz à travers la plaie abdominale et l'impossibilité de les faire rentrer dans le ventre, ou la nécessité de faire des manœuvres de réduction si prolongées, qu'une péritonite doive fatalement s'ensuivre. Dans le cas de M. Terrier et dans le mien, cet accident ne s'est pas rencontré, parce qu'il y avait une péritonite adhésive ; mais il est bien certain que, dans quelques-unes de ces opérations, on aura à compter avec ce redoutable accident.

M. Léon LeFort. Dans une de nos dernières séances, notre collègue, M. Terrier, nous a communiqué un très remarquable cas de guérison d'étranglement interne par la gastrotomie, et cette communication a soulevé dans notre Société cette importante question: la gastrotomie dans l'étranglement interne doit-elle se substituer à l'entérotomie? J'ai fait, il y a dix ans, cette opération avec aussi peu de succès que possible, car ainsi que cela est arrivé à notre collègue M. Duplay, non-seulement ma malade a succombé, mais de plus nous avions commis une erreur de diagnostic, car l'arrêt complet du cours des matières tenait à un cancer de l'S iliaque. J'ai rencontré dans cette opération certaines difficultés sur lesquelles je désire attirer l'attention; mais permettez-moi, auparavant, d'exposer mon opinion sur la préférence à donner à l'une ou à l'autre opération.

Toutefois, avant d'aborder le sujet, je demande à faire une observation sur le terme employé pour désigner l'opération de l'ouverture du ventre pour remédier à un étranglement intestinal.

Nous avons déjà le mot *gastrotomie* pour désigner l'ouverture chirurgicale de l'estomac pour retirer un corps étranger, et celui de *gastrotomie* pour désigner l'établissement chirurgical d'une fistule stercorale, je demande pour éviter la confusion, qu'à l'exemple

Digitized by Google

des Anglais, des Américains, des Allemands, nous désignions sous le nom de *laparotomie* l'opération dont nous avons à rechercher les indications et la valeur thérapeutiques. Nous n'avons pas seulement à nous demander si la laparotomie doit se substituer à l'entérotomie; nous avons tout d'abord à nous demander dans quelles circonstances nous devons intervenir par une opération chirurgicale.

Tout d'abord se pose devant nous une très difficile question de diagnostic, car l'arrêt du cours des matières peut dépendre des causes suivantes :

1° Une imperforation congénitale ;

2° La réduction d'une hernie avec persistance de l'étranglement ;

3° La compression par une tumeur extra-intestinale ;

4° L'oblitération de l'intestin par la dégénérescence cancéreuse de ses parois ;

5° L'invagination ou intussusception ;

6° La striction de l'intestin par des brides, des ouvertures anormales.

Nous pouvons éliminer les deux premières causes qui ne rentrent nullement dans notre sujet. Cela est de toute évidence pour la première, et quant à la seconde, presque toujours en pareil cas on fera l'ouverture du ventre à l'endroit même où existait la hernie.

Lorsque l'S iliaque, la partie supérieure du rectum sont le siège d'un cancer qui rétrécit et oblitère le calibre de l'intestin, il est rare qu'il n'y ait pas eu à plusieurs reprises des constipations opiniâtres, des accidents d'étranglements cessant brusquement avec une débâcle, puis une suspension des accidents coïncidant avec l'état diarrhéique ou liquide des matières, accidents qui reparaissent quand les matières reviennent solides. Souvent aussi, il y a eu intérieurement, sinon des hémorrhagies, du moins des selles sanguinolentes, le sang recouvrant les fèces. J'ai commis, il est vrai, dans un de ces cas une erreur de diagnostic, mais je puis invoquer les circonstances atténuantes. La malade avait eu, un mois auparavant, une attaque d'iléus; les accidents avaient cédé après une débacle pour reparaître après trois semaines, mais lorsque je fus appelé à faire la laparotomie, je n'avais pu observer que depuis vingt-quatre heures cette femme qui m'était envoyée pour être opérée, du service de médecine.

Or, dans tous les cas où le diagnostic aura pu être établi ou même fortement soupçonné, c'est à l'opération de l'anus normal pratiquée sur le côlon descendant, c'est-à-dire à la *colotomie*, qu'on aura recours.

Digitized by Google

La compression de l'intestin par des tumeurs extra-intestinales, mais intra-abdominales, se révèle par des symptômes analogues, en ce sens que les accidents ne sont pas aigus, mais acquièrent peu à peu, quelquefois par saccades, toute leur gravité. Les symptômes généraux de l'étranglement : facies grippé, pouls petit, filiforme, refroidissement, tendance à la syncope, sont beaucoup moins marqués que dans l'étranglement par des brides, car les accidents ne sont dus qu'à l'arrêt des matières, et la réaction sur le système sympathique est beaucoup moins marquée. Cette marche chronique des symptômes avec exacerbations m'a permis récemment de porter justement le diagnostic d'étranglement interne par compression extérieure due à une tumeur. Or, dans ces cas, ce n'est pas à la laparotomie, c'est à l'*entérotomie* qu'on aura recours, à moins que la presque certitude de l'existence d'une tumeur cancéreuse n'engage le chirurgien à s'abstenir d'une opération dont le seul résultat probable est d'accélérer une mort déjà prochaine et inévitable.

Les deux accidents que nous rencontrons le plus souvent sont : l'invagination et l'étranglement par des brides. Ceux-là surtout doivent nous occuper.

L'invagination intestinale est surtout fréquente chez les enfants.

Waren Tay, dans une statistique annexée au mémoire de Hamilton (*Medico-chirurg. transactions*, 1874, vol. LVII, p. 50), nous donne un relevé de 131 cas dans lesquels l'intestin grêle s'est invaginé dans le colon. Sur ces 131 cas, il y a 83 enfants de la naissance à 5 ans, 14 de 5 à 10 ans, 8 adolescents de 10 à 20 ans, 18 adultes de 20 à 50 ans, 3 malades seulement de 50 à 70 ans, et 5 enfants sans désignation d'âge.

Chez les enfants, ainsi qu'il résulte des recherches de Pilz (de Stettin), (*Schmidt Jahrb*, vol. CILVI, p. 176), sur 162 cas d'invagination, parmi lesquels 128 fois le siège de l'invagination put être reconnu, il y eut 72 fois invagination de l'intestin grêle et du gros intestin dans le colon ; 10 fois de l'intestin grêle dans le colon ; 35 fois du colon dans le colon et 11 fois seulement de l'intestin grêle dans l'intestin grêle.

Le diagnostic, dans ces cas, est assez souvent peu difficile à faire, puisque l'intestin invaginé descend parfois jusqu'à l'anus, au travers duquel il proémine.

Mais lorsque l'invagination est complètement intra-abdominale et qu'elle porte même sur l'intestin grêle, on peut quelquefois arriver à la diagnostiquer. Lorsqu'on lit les observations publiées, on remarque que, très souvent, l'invagination fut annoncée par des hémorrhagies intestinales, dues vraisemblablement à ce que

Digitized by Google

l'intestin invaginé, serré par l'intestin invaginant, laissait échapper une sorte de suffusion sanguine.

Assez souvent aussi, lorsque le ballonnement n'est pas très considérable, on peut sentir dans le ventre comme une sorte de boudin, dû à la juxtaposition tubulaire de trois épaisseurs d'intestin.

Enfin, et je reviendrai tout à l'heure sur ce point, l'invagination n'amène pas en général des phénomènes réactionnels aussi marqués que dans le véritable étranglement interne, et la marche des accidents est assez lente pour avoir pu permettre parfois la guérison par l'élimination de l'intestin invaginé et gangrené.

Le tableau de Waren Tay ne renferme pas moins de 25 cas d'élimination spontanée de l'intestin; 18 fois la guérison survint, 7 fois la mort suivit l'élimination de l'intestin sphacélé.

Il est remarquable de voir la guérison suivre l'élimination par gangrène de masses considérables d'intestin allant assez souvent de 30 à 40 centimètres de longueur, et comprenant, dans un grand nombre de cas, le cœcum et une partie voisine du colon. Dans un cas, suivi il est vrai de mort, la partie éliminée avait 88 centimètres de longueur. Cette séparation des portions gangrenées se fait en général assez lentement, du 5e au 15e jour, le plus souvent. On l'a vu ne s'effectuer que le 25e, le 40e jour. C'est assez dire que, dans ces cas d'invagination, les symptômes réactionnels n'ont pas, le plus souvent, l'intensité qu'on remarque dans l'étranglement causé par les brides ou les anneaux mésentériques et épiploïques.

La gravité de la maladie paraît surtout grande chez les enfants. Sur les 128 observations rassemblées par Pilz, il n'y eut que 8 guérisons et 120 morts. La statistique de Waren Tay est un peu moins défavorable; il est vrai qu'elle comprend à la fois des enfants et des adultes. Sur 107 cas dont la terminaison est connue, il y eut 74 morts et 33 guérisons; 18, ainsi que je l'ai dit, après élimination par gangrène de l'intestin invaginé.

La gravité de la maladie est bien plus grande encore, lorsqu'au lieu d'une invagination nous avons affaire à un véritable étranglement interne, soit par des brides, une hernie mésentérique ou épiploïque, un enroulement de l'intestin, etc. Ici, les symptômes ont un caractère d'acuité qu'ils n'ont pas en général dans l'invagination; car, outre que l'obstacle au cours des matières est plus complet, il s'y joint encore l'irritation spéciale qui accuse la constriction de l'intestin.

On a été fort longtemps avant de se demander sérieusement pourquoi on voyait des accidents si graves se montrer, parce qu'une anse intestinale était étranglée, parce que quelque peu de liquide irritant s'était épanché dans la cavité péritonéale; pourquoi on

Digitized by Google

mourait si rapidement d'une péritonite? Dans l'étranglement herniaire, dans l'étranglement interne, on attribuait les accidents à l'arrêt des matières; on cherchait, par les purgatifs, à en rétablir le cours et l'on aggravait encore ainsi une situation déjà si grave.

J'ai montré, en 1864, dans une clinique que j'ai faite sur ce sujet, à la Charité, lorsque je remplaçais M. Denonvillers, clinique qui, j'en suis heureux aujourd'hui, a été recueillie par un auditeur et publiée dans le *Deutsche Klinik*, car si ce que je disais alors m'était personnel et nouveau, cela aujourd'hui est devenu presque banal; j'ai montré, dis-je, que les accidents d'étranglement ne sont pas dus directement à l'arrêt du cours des matières, puisqu'ils se montrent dans l'inflammation d'un testicule retenu à l'anneau, dans la hernie épiploïque étranglée et que, dans l'entérocèle étranglée, les accidents s'amendent lorsque la gangrène de l'anse intestinale survient, pour reparaître peu après, lorsque la péritonite se montre. Les accidents : face grippée, pouls petit et faible, abaissement de la température, tiennent à l'irritation des nerfs de l'intestin par l'immobilisation et l'étranglement de l'intestin serré par une bride; ils tiennent à la lutte qui s'engage entre les mouvements péristaltiques qui s'exagèrent et l'impossibilité de leur exécution au niveau de l'étranglement; à la réaction de l'irritation partie des nerfs intestinaux sur le système nerveux ganglionnaire abdominal; à la réaction qui s'opère sur tout le système du grand sympathique; à la douleur spéciale, horrible, syncopale dont on conserve un triste souvenir quand on l'a ressentie, ne serait-ce que quelques minutes, dont peuvent se rendre compte en partie ceux qui ont eu des coliques hépatiques ou néphrétiques, et qui fait si bien comprendre comment on peut mourir de douleur dans l'étranglement interne ou herniaire, ou dans la péritonite.

Dans l'étranglement interne, soit par le passage d'une anse intestinale à travers un anneau du mésentère ou de l'épiploon, soit par une bride qui entoure l'intestin, les accidents sont en général brusques, dans leur apparition, rapides dans leur développement, et présentent une acuité qui peut varier d'intensité avec le degré de striction, avec l'étroitesse de la bride, comme cela se voit dans la hernie étranglée, mais qui est toujours plus grande que dans l'invagination. Ces caractères ne sont pas assez tranchés, dans tous les cas, pour qu'ils puissent suffire à établir un diagnostic certain ; mais ils doivent être pris en grande considération lorsqu'il s'agit de se prononcer sur la cause des accidents : compression par une tumeur, rétrécissement cancéreux de l'intestin, invagination, étranglement interne proprement dit.

Peut-on, lorsque ces accidents surviennent par l'une des causes que je viens d'énumérer, espérer la guérison du malade par une

Digitized by Google

intervention autre que l'opération de la laparotomie ou de l'entérotomie. Sur 128 des cas relevés par Pilz et dont on connaît la terminaison, il y eut 8 guérisons et 126 morts.

Sur les 33 cas de guérison, après invagination, rassemblés par Waren Tay, il y eut 18 guérisons par élimination spontanée de l'intestin invaginé ; 5 après injections forcées ; 3 par insufflation ; 2 par insufflation avec injection ; 1 par injection et emploi des opiacés ; 3 par refoulement au moyen de la sonde de l'intestin invaginé dans le rectum ; 1 après un traitement non spécifié.

L'emploi de l'opium, en paralysant l'intestin, doit, conformément à ma théorie que je viens de rappeler brièvement, suspendre les accidents réactionnels, et l'expression est conforme à la théorie ; mais l'opium ne lève pas l'étranglement, et l'on peut s'attendre à voir les accidents, lorsqu'ils dépendent de cette cause, réapparaître tôt ou tard. J'ai pu jadis, à Cochin, en observer un très remarquable exemple. Un jeune homme avait reçu dans le ventre un coup de pied de cheval. Quelques jours après, il fut apporté dans mon service, avec les symptômes d'un étranglement interne. Je lui administrai de l'opium à la dose de 15 centigrammes par jour par pilules de 2 centigrammes, à une ou deux heures d'intervalle. Les accidents disparurent ; mais ils reparurent à plusieurs reprises avec des particularités très remarquables. Le malade allait bien, mangeait, allait à la garde-robe, se levait ; puis il sentait des gargouillements témoignant du réveil, perceptible pour lui, des mouvements péristaltiques énergiques. En quelques instants, un quart d'heure au plus, le ventre, jusque-là à peu près affaissé, se ballonnait, les intestins surdistendus se dessinaient sous la peau, et les vomissements et autres symptômes de l'étranglement réapparaissaient. L'opium les faisait disparaître, et pour quelque temps, tout paraissait aller bien ; mais bientôt les mêmes accidents se montraient de nouveau. J'assistai une fois à cette scène, et je restai convaincu qu'il se passait là les phénomènes de l'expérience d'O'Bem avec la carte perforée. Tant que les matières liquides se présentaient lentement et en peu d'abondance au niveau de l'étranglement, elles franchissaient l'obstacle ; mais quand elles s'y pressaient en trop grande abondance, poussées par des contractions intestinales énergiques, rien ne passait plus ; l'irritation des nerfs intestinaux amenait d'abord la production exagérée de gaz ou leur accumulation à l'obstacle par exagération des mouvements péristaltiques dans le bout supérieur, puis les phénomènes réactionnels et généraux de l'étranglement : mouvements antipéristaltiques, vomissements, sueurs froides, petitesse du pouls, etc.

Mais, il faut bien le dire, l'opium, s'il rend de très grands services en arrêtant les accidents généraux, en supprimant la cause

Digitized by Google

la plus puissante d'une mort rapide, ne saurait supprimer l'étranglement. Chez mon malade, voyant, pendant une période de deux mois, les accidents de l'étranglement céder trois fois si complètement à l'opium, que le malade put se lever et se promener, je ne crus pas devoir faire l'ouverture du ventre, et une dernière attaque, due cette fois à l'explosion d'une péritonite, me permit de voir, à l'autopsie, que j'avais à faire à deux hernies de l'intestin grêle au travers de deux déchirures faites à l'épiploon, vraisemblablement au moment où le malade reçut un coup de pied de cheval dans l'abdomen. J'ai donc lieu de regretter de n'avoir pas fait dans ce cas la laparotomie et de ne pas l'avoir faite de bonne heure, avant l'apparition de la péritonite.

La ponction capillaire de l'intestin distendu par les gaz, a pu aussi amener des guérisons. J'en ai observé à Beaujon un remarquable exemple sur un malade que m'avait confié M. Moutard-Martin, pour que j'intervinsse par une opération.

Ce malade présentait tous les symptômes d'un étranglement interne. Je me proposai de lui faire la laparotomie, et avant d'y procéder, je pris l'avis de M. Moutard-Martin. En ce moment, on parlait beaucoup de l'emploi des ponctions aspiratives dans la hernie étranglée. Quoique convaincu par expérience, ainsi que je le disais tout à l'heure, que l'aspiration ne vide que l'anse intestinale dans laquelle aboutit le trocart, et, bien qu'ayant peu de confiance dans l'efficacité du moyen, je pratiquai une ponction vers l'hypocondre droit. Je n'obtins qu'une demi-cuillerée de liquide intestinal, peu ou pas de gaz. Je fis sans plus de résultat deux autres ponctions sur le colon transverse, ou du moins sur une anse intestinale existant à ce niveau. Je ne voulus pas, séance tenante, pratiquer la laparotomie en raison des trois piqûres faites à l'intestin. Je remis l'opération au lendemain. Or, dans la journée, le malade eut une véritable débâcle et guérit, en quelques jours, complètement. Quel a été l'effet de la piqûre? Est-elle pour quelque chose dans la guérison? Je le crois sans pouvoir l'affirmer, et surtout je suis impuissant à expliquer le mécanisme de la guérison.

Quoi qu'il en soit, ces moyens ne sont pas assez souvent suivis d'un bon résultat pour que nous puissions beaucoup compter sur eux. Il nous faut rétablir par une opération le cours des matières, supprimer l'obstacle, et nous nous trouvons en présence de deux opérations : l'entérotomie, la laparotomie ; à laquelle des deux devons-nous donner la préférence ?

Dans le cas d'invagination, ce qui, dans beaucoup d'autopsies, a rappé les observateurs, c'est la facilité avec laquelle on parvenait, par de faibles tractions *directes*, à retirer de la portion invaginante l'intestin invaginé. Il n'est donc pas étonnant qu'on ait songé

Digitized by Google

à pratiquer sur le vivant l'ouverture du ventre pour aller rechercher l'invagination et la détruire par des tractions pratiquées directement sur l'intestin, comme on a songé aussi à aller détruire directement les brides comprimant l'intestin. C'est là l'opération de la laparotomie. Cette opération n'est pas nouvelle. Bonnet, dans son *Sepulchretum anatomium* (II, p. 228-1700), rapporte une observation de guérison obtenue par un chirurgien militaire dont il ne donne pas le nom sur la baronne de Lanti, près Châtillon-sur-Seine, dans le duché de Bourgogne. Nuck (*Haller disput. anat.*, t. VII, p. 126) la fit faire par un chirurgien dont il ne nous donne pas le nom sur une femme de quarante ans, qui guérit.

Dupuytren, en 1817, fit la laparotomie pour un étranglement interne, sur un malade du service de Récamier. L'opération faite *in extremis*, ne fut pas suivie de succès. (*Clin. chirurg.*, 2e édit., vol. III, p. 650.)

Depuis cette époque, l'opération a été faite un assez grand nombre de fois. *Adelmann*, de Dorpat (Prager, *Viertelyahrschryft*, 1863, vol. LXXVIII, p. 29), donne une statistique de 33 opérations de laparotomie pratiquée pour diverses causes; il y eut 14 guérisons et 19 morts.

Asthurst (*Amer. Journ.*, vol. CXXXV, p. 48, juillet 1874) donne une statistique plus complète et, de plus, classe à part les cas d'invagination. 13 opérations auraient donné 5 guérisons et 8 morts.

Mais aux opérations rapportées par Asthurst, nous pouvons en ajouter d'autres plus récentes, que nous ont fait connaître les discussions qui ont eu lieu sur ce sujet à Londres en 1875, devant la *médico-chirurgical society*. Miller a guéri par la laparotomie, un enfant de 7 mois; Hutchinson, en 1875, un jeune enfant; Fagge, une femme de 33 ans.

Toutefois, ne l'oublions pas, la statistique composée de cas pris au hasard des publications, nous donne forcément une proportion de succès qui est loin d'être l'expression de la vérité. Vous pouvez voir par ce qui se passe ici même, qu'à côté de l'observation récente de succès rapportée par M. Terrier, se placent des observations plus anciennes d'insuccès, trois de M. Duplay, une qui m'est personnelle, une autre dont vient nous entretenir M. Polaillon; il est vrai que dans ces cas, il ne s'agit pas d'invagination.

Nous avons donc, avec les cas rapportés par Asthurst, auxquels il faut ajouter ceux de Miller, Hutchinson, Fagge, 8 cas de guérison par la laparotomie, et il est plus que probable qu'il en a été publié un certain nombre d'autres, car je n'ai pas eu le temps de me livrer à de bien longues recherches. Ces faits sont déjà suffi-

Digitized by Google

sants pour nous engager à recourir à cette opération que, pour des raisons que j'exposerai tout à l'heure, je préfère à l'entérotomie.

La laparotomie pratiquée pour d'autres causes que l'invagination, aurait donné dans les 57 cas donnés par Asthurst, 18 guérisons et 37 morts. Nous avons seulement à noter ici les résultats suivants :

Persistance d'étranglement hérniaire.	11 cas	5 guéris.	6 morts.
Étranglement interne par brides . . .	20 —	4 —	16 —
Adhérences avec l'utérus.	1 —	1 —	
Hernie de l'intestin dans le rectum rompu.	2 —	» —	2 —
Volvulus.	10 —	3 —	7 —

Au total, 44 cas, 13 guérisons, 31 morts.

Ces chiffres ne peuvent que nous montrer la possibilité de la guérison; ils ne sont pas proportionnels, puisqu'un grand nombre de cas mortels n'ont probablement pas été publiés.

Si nous établissons au point de vue de l'opération à pratiquer le parallèle entre l'entérotomie et la laparotomie, je n'hésite pas à donner la préférence à la laparotomie, pour les raisons suivantes :

Nous ne possédons pas, ou du moins je ne connais pas de statistique étendue d'opérations de colotomie, mais ce que j'ai vu par ma pratique personnelle, par la pratique de mes maîtres et de mes collégues, me fait croire que la guérison par la colotomie est absolument rare. J'ai perdu tous mes opérés, je n'en ai jamais vu guérir, et M. Verneuil, dont la pratique est plus étendue que la mienne, vient de me dire qu'il ne possède qu'un seul cas de guérison.

De plus, l'entérotomie peut bien permettre de soulager le malade en permettant l'évacuation du bout supérieur de l'intestin, mais elle ne fait rien à la maladie elle-même ; la bride, l'invagination, le volvulus subsistent, et, si l'intestin est fortement étranglé, si surtout il est déjà compromis dans sa vitalité, on peut être assuré que la peritonite enlèvera ultérieurement le malade.

L'entérotomie amène la blessure forcée de l'intestin, que la laparotomie peut éviter et sous le rapport de la susceptibilité à la péritonite, le péritoine viscéral, surtout le péritoine intestinal si vasculaire dans sa couche sous-péritonéale, est bien autrement irritable que le péritoine pariétal. Je signalais déjà cette différence à l'époque de ma thèse inaugurale, pour la plèvre comme pour le péritoine, et j'avais été frappé depuis 1853 de l'inocuité remarquable des blessures du péritoine pariétal par les coups de corne,

Digitized by Google

les coups de sabre ou de couteau, lorsque le péritoine viscéral avait été respecté.

Depuis, l'ovariotomie nous a montré qu'on peut à peu près impunément ouvrir la cavité péritonéale.

La crainte des erreurs de diagnostic, peut faire hésiter au moment de faire une laparotomie. Ces erreurs ne sont pas très rares, Raybard, Hamilton, Duplay et moi, sommes tombés sur des cancers du rectum, de l'S iliaque ou du colon; Avery, Lercke, sur un rétrécissement du colon.

Dans les cas de Lawson et de Monod, l'obstacle était dû à la compression exercée par des masses fibreuses; mais si le chirurgien a le regret de constater une erreur de diagnostic, au moment de l'opération de la laparotomie, cette erreur ne subsisterait pas moins si l'on avait fait l'entérotomie; il est vrai qu'on ne l'aurait constatée qu'à l'autopsie, à un moment où l'anatomo-pathologiste remplace le chirurgien. Or, quelquefois, le chirurgien qui a fait la laparotomie, peut, en rectifiant le diagnostic, intervenir utilement comme Fergusson en détruisant des adhérences avec l'utérus, comme Pagenstecker en ouvrant un kyste de la vésicule biliaire. D'ailleurs, dans ces cas d'erreur de diagnostic, la laparotomie n'est pas fatalement suivie de mort. Reybard trouva il est vrai un cancer de l'S iliaque, mais le malade survécut à l'opération.

Parfois aussi, le chirurgien ne trouve pas l'obstacle, qu'il ne découvre qu'à l'autopsie comme cela est arrivé à Dupuytren et à d'autres encore, ou bien comme Laroyenne, il ne peut détruire les adhérences de l'intestin invaginé, et est réduit à pratiquer un anus anormal.

Tout cela ne constitue pas une objection capitale contre la laparotomie; si l'on fait l'entérotomie, l'erreur, si elle n'est pas découverte, n'en existe pas moins; la laparotomie peut permettre de reconnaître l'erreur et d'intervenir parfois utilement. Aussi, pour ma part dans l'état actuel des choses, mes tendances sont à substituer la laparotomie à l'entérotomie.

Toutefois, l'opération de la laparotomie présente parfois quelques difficultés sur lesquelles j'appelle l'attention de mes collègues, et je demande les conseils de ceux qui les ont rencontrées dans leurs opérations.

Sauf dans les cas où la péritonite en retenant les intestins collés les uns aux autres, fait obstacle à leur distension par les gaz; sauf dans les cas ou pour une raison qui m'échappe, ce gonflement si ordinaire dans l'étranglement interne, n'a pas lieu, les anses intestinales distendues par les gaz font issue à travers la plaie; cessant d'être comprimées par les parois abdominales, elles

Digitized by Google

se distendent encore, et lorsque l'opération terminée on veut les réintégrer dans le ventre, on ne saurait y parvenir, le contenu étant plus volumineux que le contenant. C'est ce qui m'est arrivé dans l'opération de laparotomie que j'ai pratiquée il y a dix ans. Pour réduire l'intestin à un moindre volume, je le ponctionnai avec un trocart explorateur; mais les gaz ne sortaient que lentement, et seulement ceux qui étaient compris dans l'anse ponctionnée. Pour en évacuer davantage, j'etais obligé de les faire voyager d'anse en anse pour les amener dans l'anse percée par le trocart. Je dus faire ainsi cinq ou six piqûres qui me permirent enfin la réduction.

Hamilton, Howe, se sont trouvés aux prises avec les mêmes difficultés. Hamilton piqua l'intestin avec une aiguille à bec-de-lièvre. Comme dans mon cas, ces piqûres ne parurent pas avoir été la cause d'accidents ; mais, dans le cas de Howe, les petites plaies ne se fermèrent pas, et il se fit à leur niveau un suintement de matières intestinales, qui amena une péritonite mortelle.

Je désirerais savoir si quelques uns de nos collègues ont rencontré cette difficulté, et comment ils l'ont surmontée.

M. Lucas-Championnière. Je n'ai pas une grande expérience de la laparotomie à apporter à la société. J'ai fait une seule fois cette opération pour un étranglement. Il s'agissait d'une vieille femme de 80 ans qui avait un étranglement interne. Elle avait une hernie crurale droite qui rentrait facilement. Appelé beaucoup trop tard auprès de cette femme qui avait des accidents depuis trois jours, je n'ai pas cru pouvoir refuser de tenter la seule ressource qui lui restait.

J'ai opéré sur la ligne blanche, et malgré un ballonnement énorme que je redoutais, je suis arrivé assez facilement sur le siège de l'étranglement constitué par une bride épiploïque dans la fosse iliaque droite. Le débridement était facile, mais l'intestin était profondément altéré, tenait à peine, et je dus l'amener doucement au voisinage de la plaie pour ne pas le voir se vider ; puis je fermai le ventre. La femme succombait quelques heures après. Cette opération désespérée m'avait cependant démontré que si l'incision est grande, la gêne apportée par les anses intestinales très distendues est infiniment moindre que ne l'ont admis théoriquement les auteurs.

J'avais déjà vu dans les opérations de M. Terrier, qu'avec une distension modérée, les anses intestinales n'avaient pas été la cause des difficultés opératoires.

J'ai vu, d'ailleurs, récemment, en faisant un anus par la méthode de Littré, chez un enfant, une gêne énorme avec une courte incision disparaître aussitôt que j'eus largement agrandi l'incision.

Digitized by Google

Aussi je désire m'élever contre la supposition faite qu'il pourrait arriver souvent qu'il fût de toute impossibilité de trouver l'étranglement à cause de la distension intestinale.

Je conclus, au contraire, qu'en ouvrant *largement* le ventre *sur la ligne médiane*, l'opération est moins difficile qu'on ne l'imagine. Quant à la rentrée des intestins, en usant de quelques artifices, de précautions suffisantes, on les fera bien rentrer.

M. Verneuil. Je suis étonné qu'on n'ait pas signalé plus souvent la hernie de l'intestin. Sans doute elle facilite la découverte de l'obstacle; mais, d'un autre côté, la réduction se trouve hérissée de difficultés. Sur un des malades à qui j'ai pratiqué l'entérotomie, il est sorti trois mètres d'intestins et j'ai usé ma patience à le rentrer; le sujet mourait dans la soirée. J'ai observé le même inconvénient dans les hernies volumineuses, et les suites de ces réductions laborieuses ont toujours été néfastes. On est donc autorisé à considérer cet accident comme défavorable à la laparatomie.

M. Lucas-Championnière. Les paroles de M. Verneuil confirment ce que j'ai prétendu. La gêne que présente la réduction de l'intestin n'existe qu'avec de petites incisions; avec les grandes ouvertures, cette gêne disparaît.

M. LeFort. Je tiens à rappeler que j'avais ouvert le ventre très largement; j'ai même agrandi mon incision. Je n'en ai pas moins éprouvé beaucoup de difficulté à faire rentrer l'intestin.

M. Nicaise. Les deux faits suivants sont deux exemples des difficultés qu'on éprouve à réduire l'intestin. On m'apporta pendant la guerre un blessé atteint de large éventration de la paroi abdominale; presque toute la masse intestinale était au dehors. Sur le champ de bataille, on avait fait un pansement à la ouate; j'eus ainsi une première difficulté à nettoyer l'intestin. Mais j'eus ensuite la plus grande peine à le faire rentrer dans le ventre; je crus un instant que je n'y parviendrais pas. Sur un autre malade, atteint de hernie volumineuse étranglée, je pratiquai hâtivement la kélotomie. L'anse contenue dans le sac, avait environ 40 centimètres de long; la réduction en fut extrêmement laborieuse.

M. Farabeuf. D'après M. Lucas-Championnière, l'intestin rentre avec d'autant plus de facilité que l'ouverture est considérable; il semble résulter de là, que lorsqu'on fait la suture de la paroi, c'est-à-dire quand on diminue l'ouverture, la gêne de l'intestin doit être de plus en plus grande.

J'ai observé sur un malade atteint de hernie inguinale étranglée, opéré par M. Horteloup, ces difficultés à réduire l'intestin. L'anse

Digitized by Google

avait, dans ce cas, environ 40 centimètres de long; pour arriver à la rentrer dans le ventre, il fallut recourir à des piqûres, et l'une d'elles fut suivie d'un écoulement sanguin assez abondant. Le malade est mort.

Communication sur le traitement de l'hydrocèle.

M. Guyon. Messieurs, je désire vous entretenir d'un petit point de pratique. C'est une modification que j'ai apportée au traitement de l'hydrocèle, et qui m'a fourni les résultats les plus satisfaisants. Vous avez, comme moi, subi les inconvénients de la manœuvre des seringues dont on se sert pour faire les injections d'iode; ils résultent de la difficulté qu'on éprouve à faire glisser le piston. On est obligé de déployer une certaine force, d'agir quelquefois avec violence. Cela ne constitue pas seulement un ennui; on provoque un autre effet, on détermine un véritable traumatisme.

Sous l'influence de l'effort que l'on développe, le liquide est projeté avec violence sur la tunique vaginale, et il y produit un choc comparable à un coup.

Un de mes malades que je traitais cependant avec toute la douceur possible, ressentit immédiatement une douleur vive remontant le long du cordon, qui dura pendant une heure, provoquant un état presque syncopal. Cette observation m'a conduit à me passer de seringue et à lui substituer l'emploi d'un entonnoir. Cet entonnoir comparableau spéculum plein de l'oreille, s'adapte à la canule du trocart; dans son intérieur, on verse avec le flacon la solution iodée. On remplit ainsi la cavité vaginale au degré convenable, et en y mettant le temps voulu.

J'ai traité de la sorte six malades, avec un plein succès chaque fois. J'ai remarqué que les douleurs ne sont pas aussi vives que lorsque j'employais la seringue. La comparaison a pu être faite chez l'un de ces malades; opéré une première fois par l'emploi de la seringue, il avait beaucoup souffert; il a été opéré une seconde fois avec l'entonnoir, et les douleurs ont été notablement moins vives.

Ainsi, par ce moyen, l'opération de l'hydrocèle est rendue presque inoffensive au point de vue de la douleur. A l'égard de l'infiltration des liquides dans les parois des bourses, il est facile de parer à cet inconvénient; il suffit pour cela, lorsqu'on a évacué le liquide de l'hydrocèle d'incliner peu à peu le trocart, de manière à l'amener à une position verticale, et on lui adapte alors l'entonnoir; au surplus, toute infiltration est impossible avec l'entonnoir, le liquide ne pénétrerait pas. Cette modification est bien minime sans doute; mais comme l'opération de l'hydrocèle est une opération journalière, et qui doit être à la portée de tout le monde, j'ai cru

Digitized by Google

qu'il était utile de faire connaître une modification qui la réduit à sa plus grande simplicité.

M. Polaillon. Comme M. Guyon, j'ai été frappé de l'intensité des douleurs que provoquent les injections d'iode. Aussi ai-je eu la pensée de substituer un autre liquide à la teinture d'iode. Depuis deux ans, je ne traite plus les hydrocèles qu'avec une solution de chlorure de zinc au dixième, que j'injecte avec la seringue de Pravaz. Aucune douleur ne se montre après l'injection; dans les jours qui suivent, une sub-inflammation favorise le retour du liquide qui se résorbe insensiblement plus tard. Sur huit malades que j'ai traités ainsi, un seul n'a pas guéri; le liquide de retour ne s'est pas résorbé, et j'ai dû recommencer l'opération. Les sept autres ont eu une prompte guérison; ils n'ont pas été arrêtés un seul jour. Je crois donc avoir obvié aux douleurs qui suivent l'emploi de l'iode, en lui substituant le chlorure de zinc. J'injecte un gramme de chlorure de zinc d'une solution au dixième dans les hydrocèles d'un volume ordinaire, et je diminue la quantité de mon injection si le volume de l'hydrocèle est moindre. J'ai été conduit à cette pratique, par l'application qu'a faite notre collègue, M. Anger, de cet agent thérapeutique aux kystes.

M. Desprès. Le procédé de M. Guyon est fort ingénieux, mais il ne me paraît pas applicable à tous les cas. Il y a des hydrocèles qui ne fournissent pas de liquide, l'orsque l'écoulement touche à sa fin, mais un magma qui a de la peine à sortir. Si vous mettez ce magma au contact de l'iode, il se coagule immédiatement; de telle sorte que, dans ces cas, l'iode versé dans l'entonnoir, ne pourra se répandre dans la tunique vaginale. Les hydrocèles abondent à l'hôpital Cochin; je puis dire que j'en ai traité plus de deux cents jusqu'ici. J'ai toujours eu recours au procédé de Velpeau, me servant de la seringue spéciale de Charrière, et, à l'hôpital, d'une seringue en verre. Souvent l'air pénètre avec le liquide à injection, dans la poche; je n'ai jamais vu se produire un seul accident. Aussi dirai-je que s'il est une opération innocente de dangers, c'est celle-là. On évite les traumatismes dont nous a parlé M. Guyon, en poussant avec modération.

Puisque le chlorure de zinc a donné un insuccès à M. Polaillon, je l'engage à revenir à l'iode, qui le servira mieux, et je donnerai le même conseil à un praticien, M. Giraud, qui a préconisé l'éther, obtenant un insuccès sur cinq ou six opérations.

M. Tillaux. Les résultats obtenus par M. Polaillon ne remontent qu'à dix-huit mois. Ce n'est pas suffisant. En effet, le traitement de l'hydrocèle est palliatif ou curatif. M. Monod nous a fait

Digitized by Google

connaître un procédé qu'il a considéré comme un traitement curatif ; en réalité, ce n'était pas la cure définitive. La ponction simple agit de la même manière ; elle donne une guérison momentanée. La teinture d'iode, nous le savons, donne la guérison définitive. Je crois donc que les résultats obtenus par M. Polaillon, doivent être suivis encore quelque temps.

M. Le Fort. Je ne puis pas accepter la théorie de M. Guyon sur l'origine des douleurs à la suite des injections ; on ne donne pas un coup assez puissant pour cela, et puis on peut modérer l'effort ou l'éviter, en se servant d'une bonne seringue. Les douleurs proviennent du contact de l'iode que l'injection envoie promptement dans tous les points de la paroi de la poche. Le procédé de l'entonnoir est moins douloureux, je le sais ; je l'emploie quelquefois, et j'ai vu Richard y recourir, il y a une vingtaine d'années. Richard se servait d'un trocart évasé, dans lequel il versait, après évacuation du liquide, cinq grammes d'alcool pur. Ce procédé est bon ; il a l'avantage de ne pas obliger les malades à garder le lit, et j'en ai toujours retiré de bons effets.

M. Forget. La question a été déplacée, j'y rentre sans en sortir. M. Guyon nous propose de substituer un entonnoir à une seringue souvent défectueuse, je crois la chose bonne. Mais on peut craindre de faire sortir la canule de la tunique vaginale, en l'inclinant verticalement pour lui adapter l'entonnoir. Pour obvier à cet écueil, je propose un entonnoir à bec courbe, à branche horizontale qui éviterait ainsi tout changement de place de la canule.

M. Polaillon. Je répondrai à M. Tillaux que j'ai fait mes premières opérations il y a plus de dix-huit mois. Mes malades ne sont pas revenus ; et j'ai l'occasion d'en voir un de temps en temps. Je n'avais d'ailleurs l'intention de communiquer ces faits que plus tard. Au surplus, la guérison des kystes, traités par ce procédé, s'est maintenue.

M. Guyon. La question que j'ai posée n'a pas été celle de l'emploi d'un autre liquide que la teinture d'iode. Je me suis uniquement proposé de trouver un moyen plus simple, plus exempt d'inconvénients que la seringue. M. Le Fort nous a fait remarquer qu'on avait déjà employé l'entonnoir. Mais les explications qu'il a fournies établissent qu'il ne s'agissait que de verser de l'alcool par la canule d'un trocart dans la tunique vaginale. C'est le procédé de Richard qui n'a rien de commun avec un procédé régulier, facile, qui permet d'opérer sans aide et avec sécurité. M. Le Fort nous a dit encore que les douleurs se produisaient au contact de la tein-

Digitized by Google

ture d'iode ; c'est pour cela que je trouve des avantages à l'introduire graduellement. Dans l'emploi de la seringue, il y a un départ brusque ; le liquide vient frapper la paroi de la poche, il se répand brusquement et produit une somme de douleurs plus grande que par une introduction lente. En résumé, reconnaissant à ce moyen des avantages incontestables, j'en conseille l'emploi.

Le Secrétaire,

LANNELONGUE.

Séance du 23 juillet 1879.

Présidence de M. TARNIER.

Le procès-verbal de la dernière séance est lu et adopté.

Correspondance.

La correspondance comprend :

1° Les journaux périodiques de la semaine : le *Bulletin de l'Académie de médecine,* la *Gazette obstétricale,* le *Bulletin général de thérapeutique,* les *Archives de médecine navale,* les *Bulletins de la Société anatomique ;*

2° la *Revue médicale de l'Est,* le *Lyon médical,* la *Gazette hebdomadaire des sciences médicales de Montpellier ;*

3° Le *Journal International des sciences médicales de Naples; Centralblatt für Chirurgie,* le ΙΑΔΗΝΟΣ, *journal de médecine d'Athènes,* la *Revue scientifique de la France et de l'Étranger,* la *Revue médicale française et étrangère,* la *Gazette médicale Italienne Lombarde, the Medical Times de Philadelphie, the British medical Journal ;*

4° Une lettre de M. Delens qui retenu chez lui par une indisposition s'excuse de ne pouvoir assister à la séance ;

5. Une lettre de M. Potaillon qui obligé de s'absenter pour affaires de famille demande un congé d'un mois ;

6° Une lettre accompagnant un mémoire pour le prix Demarquay, lequel porte pour épigraphe : *Tot capita, tot sensus ;*

7° Traité du palper abdominal au point de vue obstétrical et de la version par manœuvres externes, par M. Pinard (présenté par M. Guyon) ;

8° Opération de la taille. Etude comparative des méthodes périnéale et hypogastrique (présenté par M. Guyon) ;

9° M. Le Fort présente, de la part de M. Michaux, de Louvain,

Digitized by Google

une brochure dans laquelle l'auteur préconise les résections étendues, de préférence aux résections restreintes, dans le traitement des polypes naso-pharyngiens.

Vote.

M. le Président ouvre le scrutin, pour la nomination de la commission chargée de faire le rapport sur les candidatures à la place vacante de membre titulaire. MM. Berger, Farabeuf et Giraud-Teulon sont nommés membres de la commission.

Rapport.

Au nom d'une commission composée de MM. Lucas-Championnière, Delens et Trélat rapporteur, M. Trélat fait le rapport oral suivant sur un travail de M. Ch. Monod, intitulé : *angiôme douloureux.*

Messieurs, M. Monod vous a présenté un petit mémoire sur une variété de tumeurs qui offrent un intérêt tout spécial. C'est la troisième fois que j'ai eu l'occasion d'observer cette particularité, je vous demande la permission de vous rappeler ces trois faits. Le sujet qui fait l'objet du travail de M. Monod est une femme de 50 ans qui portait une tumeur de la région postérieure du coude droit. Je fis le diagnostic d'angiôme sous-cutané douloureux; j'ai opéré cette femme et elle est guérie. Le second exemple m'a été fourni par un charretier qui portait au niveau du mollet une tumeur ayant la même apparence que la première et offrant comme elle ce caractère d'une excessive douleur. Lorsqu'on promenait même très légèrement le doigt sur un des lobules de cet angiôme, le malade retirait son membre accusant une douleur vive, atroce, comparable à une brulûre. Enfin le troisième exemple est celui d'une femme qui portait à la partie inférieure de la grande lèvre droite, une tumeur douloureuse comme les précédentes. Cette tumeur était aussi un angiôme, mais on y trouvait en plus un très grand nombre de fibres musculaires, c'était donc un angiomyôme. Après l'avoir enlevée, je priai M. Monod de rechercher la cause anatomique de cette caractéristique clinique et M. Monod a eu le bonheur de la rencontrer. Il a trouvé en effet dans ces tumeurs des filets nerveux dont la tunique externe était indurée. Il a de plus constaté que cette altération des nerfs correspondait aux points de la tumeur qui avaient été le siège des douleurs avant l'opération.

Digitized by Google

Ce caractère d'excessive douleur n'est pas un signe pathognomonique des angiômes, car on le rencontre dans les fibrômes, dans les lipômes eux-mêmes, et l'on sait aujourd'hui que beaucoup de tubercules sous-cutanés douloureux ne sont pas des névrômes mais bien des fibrômes. Aussi en appelant l'attention des cliniciens sur cette particularité, n'ai-je voulu qu'établir le fait et mettre en relief cette remarque que la douleur n'occupe pas la masse de la tumeur, qu'elle n'est pas disséminée; bien au contraire elle est localisée en un point, dans un lobule, d'une façon bien tranchée.

Le mérite du travail de M. Monod est réel, il nous fournit la preuve histologique de l'origine de cette douleur. Je vous propose, messieurs, de remercier M. Monod et de publier son travail dans nos bulletins.

Angiômes douloureux, par M. Ch. Monod.

Je dois à la bienveillance de M. le professeur Trélat de pouvoir vous présenter l'observation d'un *angiôme douloureux*, opéré par lui dans son service de la Charité.

Bien que les faits de ce genre ne vous soient certes pas inconnus et que vous ayez encore présente à l'esprit l'intéressante communication faite à ce sujet par M. Trélat dans une autre enceinte, il m'a semblé qu'il n'était pas hors de propos de les signaler de nouveau à votre attention.

En effet l'histoire clinique de cette variété d'angiômes était faite; mais il lui manquait encore une consécration anatomique, que l'étude histologique de la tumeur que j'ai eu la bonne fortune d'avoir entre les mains, me permet d'apporter aujourd'hui devant vous.

Voici le fait :

Une femme de 50 ans entre à la Charité au commencement du mois de février de cette année (1877) portant à la région postérieure du coude droit, un peu au-dessus de l'olécrâne, une tumeur grosse comme une petite noix, manifestement sous-cutanée, non adhérente à la peau, très mobile sur les parties profondes, de consistance évidemment solide, offrant tous les caractères d'une tumeur bénigne. — La malade fait remonter le début de l'affection au mois de janvier 1875. Elle avait à cette époque fait une chûte sur le côté ; une ecchymose assez étendue, qui survint à la hanche et au bras, témoignait de la violence du choc. La région postérieure du coude avoir surtout souffert, et en ce point, après la disparition graduelle dans les parties voisines des traces de la contusion, persista, d'après le récit de la malade, une légère induration. Ce point dur demeura longtemps sans l'incommoder autrement. Cepen-

Digitized by Google

dant il paraissait augmenter de volume. Cet accroissement devint bientôt manifeste, et peu à peu la tumeur qui l'amenait à l'hôpital se constitua.

En présence de ce développement lent et progressif, et des caractères physiques que nous indiquions tout à l'heure, en tenant compte également d'un certain degré de lobulation de la tumeur, appréciable lorsqu'on l'examinait obliquement après l'avoir fait saillir sous la peau tendue, le diagnostic qui paraissait le plus probable, et qui fut en effet porté par la plupart des élèves du service, était celui de lipôme sous-cutané. Tel ne fut pas cependant l'avis de M. Trélat, et, il me sera permis de le dire, tel ne fut pas le mien lorsqu'il me fit examiner la malade.

Deux caractères, en effet, que je signale tout particulièrement à votre attention, portaient à penser que l'on pouvait avoir affaire, dans ce cas, à l'une de ces tumeurs rares, à l'étude desquelles, sous l'inspiration de mon excellent maître, j'ai consacré ma thèse inaugurale, et que j'ai décrites sous le nom d'*angiômes sous-cutanés circonscrits.*

L'un était la *coloration* de la peau à la surface de la tumeur, coloration peu accentuée, du reste, aucunement comparable à celle que présentent les tumeurs érectiles dites veineuses, teinte bleuâtre plutôt, qui frappait lorsqu'on examinait par comparaison la peau saine voisine, suffisante cependant pour faire songer à une vascularisation anormale de la peau ou des tissus sous-cutanés.

J'ai insisté ailleurs sur la valeur de ce signe pour le diagnostic de cette variété d'angiômes.

Il n'en est pas de même d'un autre phénomène qui manquait absolument dans ma première observation, qui existait, au contraire, à un très haut degré dans celle-ci : je veux parler des vives *douleurs* dont la tumeur était le siège.

C'est à M. Trélat que revient le mérite d'avoir, le premier en France, mis en lumière l'importance de ce caractère, sur lequel Schuh, en Allemagne, avait déjà attiré l'attention [1].

Dans une communication faite au congrès de Lille (1874), il rapportait trois faits, analogues à celui-ci, dans lesquels des tumeurs, très douloureuses au contact, vrais névrômes par les symptômes, n'étaient autres que des tumeurs vasculaires, des angiômes caverneux circonscrits.

Dans le cas actuel, les phénomènes douloureux n'étaient pas

[1] Schuh. — *Abhandlungen aus dem Gebiete der chirurgie und operations lehre* (*leçons et travaux rassemblés et publiés après la mort de l'auteur*), p. 370 et suiv.

Digitized by Google

moins manifestes. C'était les douleurs qui avaient décidé la malade à venir à l'hôpital et à demander qu'on la débarrassât de son mal.

Depuis un an, en effet, elles étaient apparues, de jour en jour plus vives, et entravant davantage les fonctions du bras.

Chose curieuse, ce n'était pas au moment où le membre entrait en action qu'elles étaient le plus pénibles : tant que la malade se livrait aux travaux, parfois assez rudes, qu'exigeait son état (elle était cuisinière), les souffrances étaient modérées; elles devenaient, au contraire, extrêmes, comparées par la patiente à une morsure de chien, quand elle prenait du repos.

Douleurs locales, au reste, toujours rapportées au même point, à la région du coude, au siège occupé par la tumeur. Elles n'irradiaient ni au-dessus, dans le bras, ni au-dessous, dans l'avant-bras.

Les douleurs provoquées par le contact étaient de même très nettement localisées. La palpation de la tumeur, prise en masse, ne paraissait pas douloureuse; mais aussitôt que l'on froissait entre les doigts un point qui correspondait à sa moitié supérieure et interne, on déterminait une vive souffrance. La malade retirait aussitôt son bras en se plaignant hautement.

Dès l'abord, nous fûmes frappé de l'existence de ces phénomènes douloureux, qui devaient donner à l'étude anatomique de la pièce un intérêt particulier.

C'est le résultat de cette étude qu'il me reste à exposer brièvement.

L'opération, comme dans tous les cas d'angiôme circonscrit, fut des plus simples. Une incision longitudinale mit la tumeur à nu; une dissection rapide la sépara des connexions assez lâches qui l'unissaient aux parties voisines. Aucune ligature ne fut nécessaire.

La tumeur enlevée paraissait enveloppée dans une sorte de capsule fibreuse assez mince. De couleur rougeâtre, de consistance ferme et élastique, à la façon d'un fibrôme peu dense, elle offrait, surtout à la coupe, un aspect caractéristique. On distinguait, en effet, étendu à toute la surface de section, un pointillé rouge, manifestement formé par une multitude de petits orifices, la plupart à peine visibles à l'œil nu, qui laissaient suinter du sang par pression. Par places, des cavités plus considérables, atteignant le volume d'une grosse tête d'épingle, distendues par un caillot, accusaient jusqu'à l'évidence la nature vasculaire du néoplasme.

Le microscope confirma pleinement ce que révélait déjà ce premier examen. Des coupes, faites en divers sens, montrèrent que la tumeur pouvait être considérée comme un type d'*angiôme caver-*

Digitized by Google

neux. Ce mot définit suffisamment la nature de la production morbide. Il signifie, on le sait, qu'elle était essentiellement constituée par des espaces vasculaires irréguliers, découpés en tous sens et communiquant entre eux, de façon à former un système lacunaire analogue au système caverneux des organes érectibles.

Nous ajoutons que l'angiôme était *circonscrit*, c'est-à-dire qu'à l'examen microscopique, comme à l'œil nu, le tissu vasculaire était nettement limité par une enveloppe continue de tissu fibreux, circonstance qui expliquait la facilité avec laquelle l'énucléation avait pu être pratiquée.

Mais à cette constatation facile, et qui sautait pour ainsi dire aux yeux, ne devait pas se borner notre étude. Rien jusqu'ici ne nous rendait compte des douleurs qui avaient tourmenté la malade.

Quelle pouvait en être la raison anatomique? Telle était la question qui restait à résoudre.

Les recherches dirigées dans ce sens furent d'abord sans résultat.

L'étude de la pièce à l'œil nu ne nous avait été, à ce point de vue, d'aucun secours. Ni pendant l'opération, ni sur la tumeur, lorsqu'elle fut entre nos mains, il ne fut possible de trouver entre elle et les filets nerveux de la région aucune relation appréciable.

L'examen microscopique parut un moment devoir être non moins négatif. En effet, sur des préparations traitées par l'acide osmique, c'est-à-dire à l'aide du réactif le plus propre à déceler la présence de fibres nerveuses dans les tissus, celles-ci parurent faire complètement défaut.

De nouvelles coupes, faites en d'autres points, et traitées par les procédés ordinaires, donnèrent des résultats plus satisfaisants.

Les travées qui séparaient et limitaient les espaces vasculaires se présentaient, il est vrai, ici encore, avec leur aspect ordinaire.

Mais il n'en était pas de même de la *capsule d'enveloppe*. Celle-ci, d'une structure assez simple, formée de tissu conjonctif dense et peu vasculaire, présentait en un point, correspondant à la partie supérieure et interne de la tumeur, c'est-à-dire précisément à la région douloureuse, un épaississement manifeste.

A ce niveau, elle fournit comme un noyau de tissu fibreux, qui, dépassant les limites qu'elle présentait partout ailleurs, refoulait vers le centre les espaces vasculaires de la périphérie.

Dans les couches les plus superficielles de cette masse fibreuse il était facile, sur la plupart des préparations, de reconnaître trois petits faisceaux nerveux juxtaposés, sectionnés en travers.

Ils ne présentaient, au reste, aucune altération évidente; leur enveloppe conjonctive seule paraissait un peu épaissie.

Digitized by Google

Quelle que fût l'exiguité de ces filets nerveux, en tenant compte de leur siège à la périphérie, dans la région sensible, au niveau d'une partie épaisse de l'enveloppe, il était permis de croire que c'était à cette circonstance que pouvaient être rattachés les phénomènes douloureux observés.

Leur présence s'expliquait d'ailleurs d'une façon plausible si l'on admettait que la tumeur, se développant dans le tissu cellulaire sous-cutané, se créant consécutivement, par voie d'irritation chronique, aux dépens des tissus voisins, la coque fibreuse qui l'enveloppait, avait pu intéresser dans ce processus quelques filets nerveux de la région.

A cette analyse, que j'aurais voulu faire plus rapide, il me sera permis de joindre quelques réflexions, et de me demander devant vous quel est l'intérêt de ce fait et quelles conclusions on en peut tirer.

Tout d'abord, il nous enseigne que la douleur, locale ou irradiée, névralgiforme, spontanée ou provoquée par la pression, habituellement considérée comme le caractère distinctif des productions connues sous le nom de tubercules sous-cutanés douloureux, peut accompagner des productions de nature bien différente.

On sait d'autre part, depuis longtemps, que de petites tumeurs, sous-cutanées, offrant tous les caractères des tubercules douloureux, peuvent être absolument indolentes.

La douleur n'est donc, dans les cas de ce genre, qu'un des éléments du diagnostic, et ne doit pas être regardée comme le signe pathognomonique d'une certaine variété de tumeurs.

Les détails d'histologie pathologique, que nous avons exposés plus haut, viennent, au reste, à l'appui de cette conclusion.

Et si nous les mettons encore une fois en relief, c'est qu'ils nous paraissent propres à jeter quelque jour sur la structure des tumeurs sous-cutanées, douloureuses en général.

Je n'ai pas besoin de vous rappeler les diverses hypothèses émises sur la nature des tubercules sous-cutanés douloureux : les uns les tenant pour des tumeurs essentiellement nerveuses et les considérant comme le type des névrômes vrais ; les autres ne voulant y voir que de simples tumeurs fibreuses, devenues accidentellement douloureuses.

La vérité n'est ni dans l'une, ni dans l'autre de ces opinions extrêmes.

S'il est parfaitement démontré, en effet, que, dans certains cas, ces tumeurs sont véritablement des névrômes, comme l'ont en

Digitized by Google

particulier établi MM. Labbé et Legros, pour les faits qu'ils ont observés [1], il est non moins certain que de simples fibrômes ont pu revêtir tous les caractères cliniques des tubercules sous-cutanés douloureux.

Et le fait dont nous nous occupons en ce moment vient, après bien d'autres, montrer par quel mécanisme de pareilles productions peuvent devenir douloureuses. Il suffit pour cela que la tumeur, en se développant, englobe dans son épaisseur ou retienne à sa surface quelques filets nerveux voisins.

On se souviendra seulement que ces filets nerveux peuvent être très peu volumineux, en petit nombre, et comme cantonnés dans un point assez limité de la tumeur.

Ces diverses circonstances peuvent rendre leur découverte malaisée. Nous avons à dessein insisté sur les difficultés de cette recherche. Il faut souvent le hasard d'une coupe heureuse, faite en un point propice, ou l'emploi de réactifs spéciaux, pour arriver à reconnaître leur présence.

Quoi qu'il en soit, il ressort évidemment de cette étude qu'au point de vue où nous nous plaçons, on peut établir un rapprochement légitime entre les angiômes sous-cutanés circonscrits et pourvus d'une capsule d'enveloppe et les fibrômes sous-cutanés.

Les uns et les autres peuvent se développer silencieusement sans révéler leur présence autrement que par des signes physiques.

D'autres fois, au contraire, et pour une raison anatomique semblable, ils donnent lieu à des souffrances d'intensité variable, qui leur ont valu à juste titre le nom de *fibrômes* et d'*angiômes douloureux*.

Des observations ultérieures montreront peut-être que d'autres tumeurs, et par le même mécanisme, peuvent accidentellement offrir le même caractère.

Nous sommes ainsi ramené, par des considérations anatomiques, à l'idée que nous exprimions il y a un instant, et que M. Trélat formulait en ces termes dans une de ses leçons cliniques, à savoir :

Que la douleur n'est pas l'apanage d'une certaine variété de tumeurs, mais plutôt la marque des rapports que les tumeurs *diverses* peuvent affecter avec les filets nerveux de la région.

Nous terminerons par une simple remarque.

[1] Labbé et Legros. — *Étude anatomo-pathologique de trois cas de névrômes* in *Journ. de l'Anatomie et de la Physiologie*, mars 1870.

Digitized by Google

Mis en présence d'un angiôme circonscrit douloureux, le chirurgien n'hésitera pas à en pratiquer l'ablation.

La gêne que peut causer la tumeur, et surtout les phénomènes douloureux dont elle est le siège, légitiment suffisamment une intervention active.

La nature vasculaire de la production pathologique ne sera pas un obstacle, car sa circonscription exacte rend l'opération facile et met à l'abri de toute crainte d'hémorrhagie.

Rapport par M. Th. Anger, *sur deux cas de résections osseuses.*

Les *bulletins* de notre société ont assez rarement relaté les résultats éloignés et définitifs des résections osseuses pour que les deux observations qui nous ont été adressées par M. le Dr Napieralski ne méritent pas de fixer un instant votre attention. C'est à ce titre que je vous demande la permission d'analyser les deux faits communiqués par notre confrère de Pont-Audemer.

Le premier date du 20 janvier 1873, il y a plus de six ans. Un individu avait reçu à bout portant dans l'épaule droite un coup de fusil chargé de plomb n° 4.

M. Napieralski, appelé auprès du blessé, constata que l'extrémité supérieure de l'humérus était broyée au niveau du col chirurgical.

Toute la charge était restée disséminée dans les muscles de l'épaule. Les gros vaisseaux ne paraissant pas atteints, notre confrère se décida à conserver le membre, et à faire la résection de l'extrémité supérieure de l'humérus.

Il fit au-dessus et au-dessous de l'orifice d'entrée une longue incision parallèle à ce bord antérieur de l'humérus, dont il mit ainsi à découvert une étendue de dix centimètres.

La tête humérale fut d'abord extraite, puis de longues et nombreuses esquilles retirées, le corps de l'os fut scié à dix centimètres au moins au dessous de la tête, dans toute l'étendue de son tiers supérieur par conséquent.

Le pansement consista à remplir le foyer de la plaie de bourdonnets de charpie, trempés dans un mélange d'alcool, de glycérine et d'acide phénique. L'avant-bras à demi fléchi, fut placé dans une écharpe, et maintenu contre le tronc en guise d'attelle.

Au bout de 45 jours la plaie était cicatrisée, malgré l'apparition au 36e jour, d'un érysipèle, qui avait eu pour point de départ quelques grains de plomb restés dans la plaie.

L'opéré pouvait fléchir et étendre l'avant-bras, mais faute de point d'appui, il n'avait aucune force. M. Napieralski amena son malade à Paris et lui fit faire par M. Collin un appareil composé de trois pièces articulées. La supérieure embrasse l'épaule, et

Digitized by Google

prend appui sur l'omoplate, la clavicule et les côtes. La seconde entoure le bras, la troisième l'avant-bras. Grâce à cet appareil, l'individu peut élever le bras, étendre et fléchir l'avant-bras, avec assez de force pour se livrer à ses occupations de jardinier.

Il manie la bèche, la pelle, la serpe, avec facilité; il peut porter des poids considérables et arroser les légumes à peu près aussi facilement qu'avant son accident.

Les deux photographies que M. Napieralski a jointes à son observation, permettent de nous rendre un compte exact des bons résultats obtenus, et dont nous devons féliciter notre confrère.

La seconde observation est relative a une résection du fémur, nécessitée par une fracture non consolidée au bout de 17 mois de traitement.

Voici l'analyse du fait :

Le 15 octobre 1876, un individu se trouvant en état d'ivresse, fait une chute d'une vingtaine de pieds de haut.

Les conséquences furent désastreuses ; la cuisse gauche était fracturée au-dessus du genou, le poignet droit et le coude étaient luxés. En outre, on comptait de nombreuses plaies contuses de la face et du tronc. L'état du blessé était si grave, qu'il ne paraissait pas devoir survivre à cette terrible chute. M. Napieralski ne fut appelé à intervenir que quelques jours après l'accident : il essaya vainement de réduire la fracture de cuisse, dont un fragment avait embroché et traversé la peau. Malgré le chloroforme, les tentatives de réduction échouèrent, et l'on se contenta de faire l'extension continue du membre, mais sans résultat satisfaisant.

Après avoir attendu pendant dix-sept mois une consolidation qui ne venait pas, notre confrère se décida à faire la résection des fragments dont l'un, l'antérieur avait traversé la peau. La plaie fut pansée à l'alcool, sans suture osseuse préalable, et le membre fut placé dans une gouttière en fil de fer.

Malgré des complications sérieuses, et notamment l'apparition d'eschares au sacrum, les deux bouts réséqués se soudèrent assez rapidement, et permirent l'application d'un bandage dextriné.

Le malade put se lever et marcher avec des béquilles.

Une photographie jointe à l'observation, montre le malade complètement guéri. Le raccourcissement est de six centimètres environ, et a été corrigé en partie par une chaussure à talons élevés. Actuellement le malade peut faire 15 et 20 kilomètres à pied, sans se fatiguer. M. Napieralski ne nous dit pas quel est l'état de l'articulation du genou, si elle s'est ankylosée ; mais si l'on en juge par la photographie, le malade aurait conservé les mouvements, au moins en partie.

Pour être complet, je dois ajouter que cet individu était alcoo-

Digitized by Google

lique, et que c'est à l'alcoolisme que M. Napieralski attribue la formation des eschares au sacrum. Je crois qu'il serait plus vrai de rapporter la formation de ces eschares à la position et à l'immobilité du malade pendant de longs mois; car, si l'alcoolisme avait joué un rôle dans l'apparition des eschares, on ne voit pas pourquoi il n'aurait pas également influencé la formation du cal. Si la consolidation de la fracture ne s'est pas faite tout d'abord, cela tient au défaut de coaptation des fragments, dont l'un avait embroché la peau.

Il a suffi, malgré l'alcoolisme, de remettre les fragments en contact immédiat, pour obtenir une consolidation parfaite. Les choses se fussent passées autrement si la fracture eût intéressé un membre atteint d'une lésion de nutrition telle, par exemple, que la paralysie infantile. Dans ces cas, en effet, la coaptation a beau être parfaite, les fragments réséqués ont beau être réunis par des sutures, le travail de consolidation est nul; c'est tout au plus si l'irritation locale, produite par les sutures, provoque un commencement de cal; celui-ci ne tarde pas à disparaître et à se résorber dès que les points d'irritation locale, c'est-à-dire les sutures, ont disparu.

Discussions sur la laparotomie.

M. Le Dentu. L'observation de M. Terrier a pris à mes yeux une importance d'autant plus grande, que j'ai publié il y a trois ans, dans le *Journal de Thérapeutique* de M. Gubler, un travail intitulé: *Des conditions de succès de l'intervention chirurgicale dans l'occlusion intestinale.* Parmi ces conditions, celle que j'ai mise en première ligne, c'est la précision du diagnostic. Aussi, ai-je cherché à établir les cas où la grande difficulté qu'il offre généralement, pouvait être surmontée. Je reviendrai tout à l'heure sur ce point que je considère comme capital. Auparavant, je désire répondre à une objection qu'on oppose souvent à la gastrotomie, je veux parler de sa gravité par rapport à l'entérotomie.

Les conclusions qu'on peut tirer des statistiques ne sont pas défavorables à la gastrotomie, mais il est certain qu'elles ne répondent pas absolument à la réalité des choses, parce qu'il y a bon nombre de cas malheureux qui restent ignorés.

Je ne connais pas, pour ma part, de relevés considérables d'opérations d'anus artificiel ou d'entérotomie; mais je suis bien persuadé que le nombre des succès est bien faible par rapport à celui des insuccès. M. Houel me disait recemment que Nélaton avait guéri deux malades sur six. Outre que la proportion n'a rien de très extraordinaire, on peut affirmer qu'elle ne serait pas la même dans une statistique générale, et qu'il n'y aurait pas grande diffé-

Digitized by Google

rence entre le nombre des insuccès à la suite des gastrotomies ou laparotomies, et des entérotomies ou opérations d'anus artificiel.

J'ai fait quatre fois cette dernière. Ma petite statistique se résume en une guérison et trois morts.

Le premier de mes opérés était arrivé à la deuxième période de l'étranglement. La péritonite dont il était déjà atteint, a continué après l'opération et l'a emporté, il avait un épithélioma du gros intestin.

Un peu plus tard, j'opérai à l'hôpital Sainte-Eugénie un enfant de 10 ans' chez qui le toucher rectal faisait croire à une invagination du gros intestin. Il mourut dix ou douze jours après, d'une péritonite subaiguë dont le maximum affectait le voisinage du colon descendant et de l'S iliaque et non celui de la plaie située au côté droit du ventre. On trouva à l'autopsie, un fibrôme annulaire du rectum.

Mon troisième opéré était un jeune homme de 18 à 20 ans, atteint de péritonite chronique, et chez qui une bride comprimait une anse intestinale voisine du cœcum. L'opération fut inutile; la mort survint peu de temps après.

Enfin, j'ai fait cesser des accidents d'étranglement chez une jeune fille de 20 ans environ, qui portait une tumeur abdominale solide dépendant sans doute de l'ovaire, tumeur qui comprimait le gros intestin. Cette jeune femme opérée au troisième ou quatrième jour des accidents, est restée guérie du mois de novembre 1876 au mois d'avril 1877, époque à laquelle elle a succombé à un cancer de l'ovaire accompagné d'une généralisation très étendue.

Dans aucun des cas qui précèdent, je n'avais pensé à faire une opération autre que celle de l'anus artificiel. En opérant de bonne heure, on a des chances de réussir; mais dans quelles proportions, voilà ce qu'aucune statistique n'a encore bien fait connaître ; mais je reste convaincu que l'opération de l'anus artificiel ne peut donner que de bien médiocres résultats, si on l'applique indistinctement à tous les cas d'occlusion intestinale, quelle qu'en soit la cause.

Revenons au diagnostic. Permettez-moi de rappeler d'abord que la rigueur absolue n'est pas nécessaire, et qu'il suffit d'arriver à savoir si l'agent de l'étranglement est extrinsèque à l'intestin (brides cicatricielles, volvulus, nœuds diverticulaires, hernies internes, orifices anormaux du mésentère, tumeurs exercant une compression, etc.), ou s'il siège dans les parois mêmes (altérations organiques de diverses sortes de rétrécissements, tumeurs intra-intestinales).

Digitized by Google

La première catégorie de causes soulève l'indication de la gastrotomie.

Les principaux signes qui en rendent possible le diagnostic sont les suivants :

Le résultat négatif de l'exploration rectale ;

L'impossibilité de sentir nettement par le palper abdominal aidé de l'anesthésie chirurgicale (suivant le conseil de E. Besnier, de Leichtenstern, de Jonathan Hutchinson), une tumeur allongée formée par un boudin d'invagination;

Un maximum fixe de douleur situé ailleurs qu'au niveau du cœcum, parce que la distension seule de ce cul-de-sac peut donner lieu à des souffrances vives et tromper sur le siège de l'occlusion (Brinton);

Un balonnement hâtif, mais peu considérable;

Les vomissements fécaloïdes, qui sont plus fréquents dans ce cas que dans celui de rétrécissement intestinal (E. Besnier les a trouvés 17 fois sur 24 cas d'étranglements par brides) ;

Enfin, tandis que l'invagination appartient surtout à l'enfance, les altérations organiques à la vieillesse, les étranglements par brides s'observent surtout dans l'âge adulte, mais nullement à l'exclusion des autres causes.

Le véritable avantage de la gastrotomie (et j'entends toujours par ce mot l'ouverture du ventre pour aller à la recherche de l'agent d'étranglement), c'est d'assurer quand elle réussit le rétablissement du cours des matières, tandis que l'entérotomie expose à une infirmité persistante et affreusement pénible. S'il est vrai que, même à la suite de cette dernière opération, les matières puissent parfois reprendre la voie de l'intestin, combien de fois peut-on compter sur ce résultat ? Personne ne saurait le dire. Je l'ai vu se produire complètement chez un malade que M. Richet avait opéré pour une affection organique du rectum, et presque complètement chez un opéré de M. Lannelongue.

M. Houel m'a fait savoir que l'anus artificiel s'était fermé spontanément chez les deux opérés guéris de M. Nélaton ; mais je demande une règle sur laquelle on puisse compter, et l'explication du mécanisme qui préside au rétablissement du cours normal des évacuations. A défaut de cette règle, je me rejette vers la gastrotomie pour tous les cas où elle est rationnelle.

On peut d'ailleurs objecter à l'entérotomie, qu'elle ne peut faire cesser l'étranglement proprement dit, ni empêcher la mort qui dans ces cas, est due à l'action directe de l'agent d'étranglement sur les nerfs intestinaux, à son action indirecte sur le plexus solaire et tout le grand sympathique.

Si je n'ai pas parlé jusqu'ici de l'invagination, c'est qu'il y a des

Digitized by Google

réserves à faire à son égard, au point de vue du choix de l'opération, et même de l'opportunité de l'intervention. *A priori*, il est certain que la gastrotomie n'est praticable que pendant la période où l'on suppose que l'invagination peut être encore réduite par simple traction sur l'intestin. Des adhérences même récentes, s'opposeraient à cette réduction.

Or, il résulte d'une statistique de Leichtenstern qui porte sur 593 cas, que sur 557 à terminaison connue, il y a eu 406 morts et 151 guérisons, soit 73 0/0 de morts et 27 0/0 de guérisons.

D'autre part, cette statistique montre que sur ces 557 cas, il y en eut 149 dans lesquels le boudin d'invagination fut expulsé, et 408 ou cette expulsion n'eut pas lieu. Le rapport des uns et des autres peut être exprimé ainsi : $\frac{149}{408} = \frac{1}{2,73}$.

Mais ce qu'il importe surtout de savoir, c'est que la mort est bien plus fréquente, lorsque l'expulsion du boudin n'a pas lieu. Car les 149 cas d'expulsion donnent 41 0/0 de morts, tandis que les 408 cas de non expulsion donnent 58 0/0 de morts.

Cette expulsion est donc une circonstance heureuse sur laquelle on ne peut malheureusement compter que dans la minorité des cas, et qu'il est impossible de prévoir au début des accidents. Aussi est-on obligé d'envisager tous les cas en bloc au point de vue du pronostic, tout en faisant une catégorie à part des enfants et des vieillards, parce que chez eux, la gravité des accidents n'est guère diminuée par l'expulsion du boudin d'invagination, et que chez eux, la proportion des morts est d'environ 85 0/0, ce qui donne beau jeu à la gastrotomie au moins chez les enfants, à condition qu'elle soit hâtive, tandis que chez les vieillaads, le défaut de résistance vitale contre indique, plutôt toute intervention.

Pour les malades de 11 à 50 ans, la mortalité de tous les cas d'invagination pris en bloc, serait de 60 à 65 0/0, d'après Leichtenstern. La gastrotomie ou l'entérotomie ne seraient préférables à l'expectation, que si ces opérations assuraient un peu plus de 40 0/0 de guérisons, c'est-à-dire au moins 2 guérisons pour 3 morts. Voilà pourquoi il me semble qu'il y a des réserves à faire relativement à l'intervention dans cette catégorie de cas de gravité moyenne. Je désire seulement, qu'il soit bien entendu que certains d'entre eux peuvent comporter des indications formelles d'intervention.

Je suis amené incidemment à donner mon opinion sur la possibilité de vider l'intestin au moyen des ponctions. Après avoir échoué plusieurs fois, j'ai réussi un jour à évacuer par deux ponctions *sans aspiration*, une quantité énorme de gaz qui distendait l'intestin chez une dame qui présentait des symptômes d'obstruc-

Digitized by Google

tion ; ces derniers ont cessé immédiatement. De plus, un médecin m'a dit avoir pu aspirer des matières liquides en assez grande quantité pour arrêter la marche des accidents chez un jeune homme. Quoique n'ayant pas été témoin du fait, je le crois digne de fixer notre attention.

En résumé, bien loin d'être un partisan exclusif de la gastrotomie, je la crois rationnelle dans un certain nombre de circonstances que j'ai essayé de relater brièvemnt.

M. Trélat. Messieurs, je n'entrerai pas dans de longs détails, car il résulte des discours que vous avez entendus, que la formule de la question ne pourra être donnée qu'avec de nombreux faits qui font encore défaut. Je me bornerai donc à vous dire mon sentiment. Il paraît incontestable que les obstructions intestinales, qui ont pour cause une altération des parois intestinales, une tumeur de ces parois, ne rélèvent pas de laparotomie ; voilà un premier point. D'autre part, M. Le Dentu nous disait il y a un instant, que l'invagination proprement dite n'est pas incurable ; on connaît en effet des exemples certains de guérison. Donc, puisque nous sommes en présence d'une maladie qui peut guérir par ses procédés naturels, et que d'un autre côté, nos chances opératoires ne sont pas grandes, ne sont pas meilleures en tout cas que celles fournies par l'évolution spontanée, il n'y aura pas lieu de tenter une opération, lorsque le diagnostic d'invagination aura été bien établi.

Mais il est un troisième ordre de faits qui mérite de nous arrêter. Des sujets ont déjà éprouvé antérieurement quelques atteintes d'obstruction, ou ils portent un signe, une marque qui les prédispose à l'étranglement. Un jour donné, à une heure précise, ils accusent des phénomènes inquiétants d'étranglement, le rôle du chirurgien est devenu simple ; un obstacle existe, il importe de le détruire. Et il faut le dire, dans quelques faits, on reconnaîtra le siège et la nature de l'étranglement, mais dans d'autres, après l'avoir recherché avec le plus grand soin, après avoir tout examiné, tout exploré, on ne découvre rien, absolument rien.

Faut-il, dans ce dernier cas, pratiquer la laparotomie ou l'entérotomie? Dans cette forme pressante d'étranglement, convient-il mieux de faire un anus artificiel ou de recourir à la gastrotomie?

Je me suis trouvé en présence de certains sujets sur lesquels je n'ai rien tenté, tant était faible l'espérance ; j'ai préféré alors l'abstention à une opération. Tel est le cas d'un jeune garçon que je fus appelé à voir dans un état d'émaciation extrême, il succomba à une perforation de l'intestin. Mais cette année, j'ai eu sous les yeux un malade qui présentait de meilleures chances. J'ai fait la

Digitized by Google

laparotomie, elle n'a pas réussi il est vrai, mais l'observation de ce qui s'est passé est instructive, et je viens vous le raconter.

Un homme de 33 ans, imprimeur, entre dans mon service à la Charité, le 18 février 1879. Ses antécédants sont les suivants :

A l'âge de 10 ans, à la suite d'un effort, il contracte une hernie inguinale droite. Il ne peut dire si à cette époque son testicule était descendu dans les bourses.

Il porte un bandage, pendant six mois seulement, parce qu'il en était gêné.

Dès lors, la hernie sort et rentre sans difficulté.

A l'âge de 13 ans, il eut des accidents d'étranglement. Coliques, vomissements, augmentation de volume de la hernie, qui devient irréductible. Après un bain chaud de trois heures, un médecin fait la réduction.

Jusqu'en 1870, aucun accident. Le malade ne portant pas de bandage, la hernie sort et rentre fréquemment.

En 1870, coliques, vomissements et *diarrhée;* la hernie *ne sort pas.* Au bout de trois jours, les accidents disparaissent.

Depuis, les mêmes symptômes se sont reproduits avec les mêmes caractères à deux reprises. Ils se sont terminés de la même façon. Il y a trois ans qu'ils se manifestèrent pour la dernière fois.

Depuis, le malade s'est bien porté, ayant toujours la hernie réductible et non contenue.

Rien dans les antécédents n'indique les causes d'une péritonite ancienne. Il n'y a pas eu de fièvre typhoïde, pas de traumatisme de l'abdomen.

Dans la nuit du 13 au 14, vers cinq heures du matin, il ressentit une légère douleur abdominale. Il continua son travail. Quelques instants avant de sortir de l'imprimerie, il fut pris subitement de coliques atroces, s'irradiant dans tout l'abdomen, et n'ayant de maximum en aucun point. Il semblait qu'on lui arrachait les entrailles. Les douleurs étaient si vives qu'elles lui arrachaient des cris, et l'obligeaient à se rouler par terre. Nausées, mais pas de vomissements.

Quelques heures plus tard, un médecin lui fit prendre un purgatif qu'il vomit aussitôt. Depuis, les vomissements sont devenus continus.

Deux lavements successifs n'amènent pas de selles.

Le lendemain, 15 février, les douleurs ont diminué d'intensité. Mais les vomissements persistent. La constipation absolue persiste; il n'y a pas issue de gaz par l'anus.

Même traitement que la veille. Il est sans résultat.

Le 16, un nouveau médecin fait la même prescription.

Le 17, au soir, les accidents persistant, on lui conseille d'entrer à l'hôpital.

Il entre à la Charité, le 18, pendant la visite du matin.

La physionomie exprime la souffrance et l'abattement, mais n'a pas l'aspect grippé caractéristique. Il a des vomissements verdâtres, nettement bilieux. La constipation est absolue. Depuis le début de ses accidents, il n'a rendu par l'anus ni matières solides ni gaz.

Digitized by Google

Le ventre est ballonné, douloureux spontanément à la pression. P. 104. T. 36,8.

Le malade ayant attiré l'attention sur l'existence de sa hernie, le canal inguinal droit est exploré avec le plus grand soin. Il n'existe alors aucune portion de l'intestin hors de la cavité abdominale; le canal inguinal est complètement libre. Mais on trouve des traces évidentes d'une hernie ancienne. Le testicule est atrophié; son volume égale à peine la moitié de celui du côté opposé; il est en outre fortement rétracté vers l'anneau. Le cordon est volumineux, comme empâté, caractères qui s'expliquent aisément par la présence d'un sac herniaire. Le malade affirme que depuis le début de ses accidents sa hernie n'est pas sortie, et qu'aucune tentative opératoire n'a été faite de ce côté par les deux médecins qui l'ont soigné avant son entrée à l'hôpital.

Les symptômes de l'occlusion intestinale ne pouvant s'expliquer par un étranglement herniaire, on se livre alors à un examen attentif de l'abdomen.

Il est modérément tendu, et d'une façon très régulière. La pression est douloureuse dans toute son étendue, mais surtout à droite, au niveau de la fosse iliaque et du canal inguinal. La douleur spontanée s'étend à tout le ventre sans exacerbations spontanées au point où la pression l'exaspère.

La palpation fait constater dans la région douloureuse une sorte d'empâtement, qui peut-être peut s'expliquer par la contraction des muscles sous l'influence de la douleur.

Tandis que le reste de l'abdomen est sonore, on trouve, au point indiqué précédemment, de la submatité sans limites précises, en haut et en dedans.

En résumé, très vive douleur à la pression, empâtement, submatité au niveau de la fosse iliaque interne et du canal inguinal, à droite.

On diagnostique : occlusion intestinale, ayant son siège au voisinage de la fosse iliaque interne droite et du canal inguinal.

Quant à la cause, elle reste obscure. Le début brusque fournit cependant une présomption en faveur de l'étranglement interne.

On fait une injection sous-cutanée de 0,01 c. de chlorhydrate de morphine. En outre, on donne un lavement avec un siphon d'eau de seltz.

Le soir, le malade souffre moins; les vomissements sont moins fréquents et moins abondants; mais la constipation absolue persiste.

P. 112. Temp. 37.

19 février. — Les vomissements ont persisté pendant la nuit. Le ventre est plus ballonné. La matité et l'empâtement dans la fosse iliaque droite sont constatés plus nettement que la veille. L'état général s'aggrave. P. 76. T. 36,6.

Nouveau lavement avec un siphon d'eau de seltz. Pas de résultat.

Le soir, à cinq heures, M. Trélat pratique la laparotomie. Incision de la paroi abdominale sur la ligne blanche, de l'ombilic au pubis. Au moment où on entre dans la cavité abdominale avec le doigt, quelques

Digitized by Google

gaz, d'odeur spéciale, se dégagent, indice d'une perforation intestinale. A droite, à quelques centimètres de l'incision, on sent, adhérente à la paroi abdominale, une masse pâteuse dont il est difficile de déterminer la nature. On exerce sur elle des tractions. Bientôt on amène à l'extérieur l'extrémité libre d'une sorte de bride, adhérente par l'autre extrémité à la paroi. Elle est tubulée, et présente quelques-uns des caractères propres à l'intestin, sans qu'on puisse affirmer quelle est sa nature exacte. On fait une ligature avec le catgut, au voisinage de l'extrémité adhérente, et on la sectionne.

On examine alors l'état des anses intestinales. Le péritoine viscéral présente des traces d'inflammation légère. Après une recherche assez longue, on trouve enfin une anse intestinale sphacélée dans l'étendue de 7 à 8 centimètres. Elle est absolument libre, et il est impossible de trouver l'agent de la constriction. On en fait l'excision, et les deux bouts de l'intestin sont réunis par la section de Gély, avec du fil de soie.

L'épiploon est attiré au dehors, lié à sa base avec le catgut, et excisé.

Les lèvres de la plaie sont réunies par une suture métallique. Pansement de Lister.

L'opération a permis de constater qu'il s'agissait bien d'un étranglement interne, puisqu'on a trouvé une portion d'intestin sphacélée. Mais quel était l'agent de l'étranglement? Si c'est la bride qu'on a excisée, comment expliquer son aspect tubulé. D'un autre côté, si cette bride était un fragment d'intestin, comment se fait-il qu'on n'ait trouvé nulle part l'intestin déchiré?

20. — Pas d'amélioration. Les vomissements persistent ainsi que la constipation. Pouls filiforme. Sueur froide et visqueuse. T. 37.

Le soir, l'état général s'aggrave. Subdelirium.

21. — Même état. Mort à cinq heures du soir.

Autopsie le 23. — Trois des points de la suture abdominale, à la partie supérieure, ont cédé.

Incision cruciale de la paroi. Les anses intestinales sont unies entre elles par des adhérences molles; on les sépare sans difficulté.

La face interne de la paroi abdominale ne présente rien de remarquable, sauf au point où adhérait la bride excisée. On retrouve son point d'implantation. Il est situé à peu près à égale distance de l'ombilic et du pubis, à trois travers de doigt environ de la ligne médiane. Il se présente sous l'aspect d'un petit moignon, long d'un peu moins d'un centimètre, et au sommet duquel on retrouve la ligature de catgut. La dissection montre qu'il se confond avec le tissu cellulo-fibreux sous-péritonéal un peu épaissi dans cette région. Il n'a aucun rapport avec les muscles. Au-dessous, il existe une déchirure du péritoine et du tissu sous-jacent, mettant à nu la couche musculaire. Elle part de l'insertion de la bride, et se dirige en bas et un peu en dedans. Sa largeur est d'un peu moins d'un centimètre et sa longueur de 5 à 6 centimètres.

Après avoir séparé les anses intestinales, on constate le siège exact de la suture. Elle est à 15 centmètres de la valvule iléo-cœcale. Elle

Digitized by Google

n'a cédé en aucun point. Mais la lumière de l'intestin est très rétrécie par le reploiement des extrémités des deux bouts; c'est à peine si elle peut admettre une sonde de 8 millimètres de diamètre.

Le gros intestin est rétracté. Au contraire, l'intestin grêle au dessous de la suture est distendu par des gaz.

Je n'ai pas l'intention de revenir sur cette longue observation; je me borne à constater que le malade a survécu quarante-huit heures à une opération faite dans un abdomen dévasté, avec perforation de l'intestin, etc., etc. L'opération qui a été complexe, qui a nécessité la résection de l'intestin, n'a certainement pas aggravé son état. Je me trouve alors autorisé à dire que, si je me trouvais en présence d'un malade prédisposé, par ses antécédents, à l'étranglement de l'intestin, offrant des phénomènes caractérisés d'étranglement suivis dès le premier jour, avec un point culminant de douleur dans l'abdomen, je recommanderais la laparotomie, après avoir procédé d'ailleurs à l'examen le plus minutieux de tous les points de la paroi abdominale qui peuvent être le siège de hernies. Je crois qu'à l'heure actuelle, les faits que l'on possède n'autorisent pas d'autres conclusions.

Je me résume donc. Les tumeurs et les cancers des parois de l'intestin n'offrent à la thérapeutique chirurgicale d'autres ressources que la création d'un orifice artificiel par l'entérotomie; les indications opératoires sont fournies par le cas spécial dont on s'occupe.

Je me crois fondé à faire les plus grandes réserves à l'égard de l'opportunité de la gastrotomie dans les invaginations intestinales, lors même que le diagnostic est posé et très sûrement fait.

Enfin dans les étranglements proprement dits, occasionnés par brides, orifices péritonéaux ou pariétaux, torsions, etc., etc., je crois qu'on doit avoir le désir de faire la gastrotomie et je conseille une intervention prompte.

Lecture.

M. le docteur Marchand fait lecture d'un travail sur un cas de sarcôme kystique du nerf sciatique.

Ce travail est renvoyé à la commission chargée des travaux de M. Marchand, dont M. Cruveilher est le rapporteur.

Présentation de malade.

Communication sur les fractures indirectes de la mâchoire supérieure; disjonction des maxillaires avec déchirure de la muqueuse buccale, par M. Lannelongue.

Messieurs, j'ai l'honneur de vous prier d'examiner un jeune

Digitized by Google

enfant, âgé de trois ans, atteint d'une de ces lésions rares de la face. Voici son histoire : Le 20 juillet, il a fait une chute de la hauteur d'un premier étage dans la rue. Au dire de la mère, il serait tombé la face en avant sur la racine du nez, et il porte des ecchymoses qui viennent à l'appui de ce récit. Une hémorrhagie assez abondante se fait par la bouche et par les narines, et empêche d'apprécier exactement l'étendue des désordres. On voit bien, en faisant ouvrir la bouche de l'enfant, une division de la voûte palatine, mais l'hémorrhagie oblige à remettre au lendemain un examen plus complet. En attendant, des compresses d'eau froide sont appliquées, et le sang cesse de couler. La nuit a été bonne.

21 *juillet.*,—La mère est venue pour donner des renseignements; elle nous apprend qu'avant l'accident, son enfant ne portait pas de division de la voute palatine. Il n'y a donc rien de congénital dans la lésion que nous allons décrire.

Si l'on fait ouvrir la bouche du petit blessé, on voit partir de l'intervalle compris entre les incisives médianes, droite et gauche, de la mâchoire supérieure, exactement sur la ligne médiane, une fissure d'abord linéaire qui va s'élargissant en arrière, jusqu'au voile du palais. L'écartement maximum des bords de la plaie a 1/2 centimètre. La solution de continuité occupe toute la voûte palatine, entre les deux apophyses palatines des maxillaires supérieurs et les lames horizontales des os palatins. A l'origine du voile du palais, la fissure présente des bords moins nets et se dévie un peu à gauche. Sauf en ce point, la muqueuse est très nettement divisée dans toute l'étendue de la lésion. Au niveau de la voûte du palais, en effet, la muqueuse est soutenue par le squelette osseux qui lui adhère, et la rupture a exactement suivi, et pour la forme et pour l'étendue, la fracture osseuse. Au niveau du voile palatin, au contraire, il n'y a plus de squelette, et la solution de continuité s'est terminée par une queue, comme dans les incisions chirurgicales mal faites. La luette et la plus grande partie du voile du palais sont restées intactes. A travers la fissure, on aperçoit la cavité des fosses nasales, dans laquelle on voit des débris blancs, qui sont les cornets ou la cloison ; mais il est impossible de préciser l'insertion de cette cloison. On parvient, en pressant de chaque côté sur les arcades alvéolaires ou sur les joues, à rapprocher les fragments osseux et à faire disparaître l'écartement. En prenant les incisives avec les doigts, on obtient de la mobilité anormale dans une faible étendue ; ces dents sont d'ailleurs restées sur le même plan et ne présentent pas d'écartement appréciable. Tout l'écartement est réservé aux deux tiers postérieurs de la disjonction. La face de l'enfant est tuméfiée; des ecchymoses se montrent sur les paupières, sur le front, sur le nez; un épanchement sanguin sous-cutané sou-

Digitized by Google

lève ces parties, mais il n'y a pas d'emphysème. A la racine du nez existe un enfoncement très prononcé ; en exerçant à ce niveau une pression, on obtient de la mobilité et de la crépitation. Les os du nez ont été brisés.

Enfin on trouve sur le menton une éraillure. Je dis éraillure superficielle de la peau. Le reste de la face est intact.

Comment expliquer le mécanisme de cette fracture bizarre?

L'enfant est évidemment tombé la face contre terre, comme le le dit la mère ; de plus les lésions des parties molles nous montrent que la pression a porté sur le front et sur le haut du nez. Comment cette pression, qui a déterminé d'abord une fracture du nez, a-t-elle pu se transmettre aux maxillaires pour produire la singulière fracture que nous avons constatée? Nous avions d'abord pensé à faire jouer un rôle à la cloison qui, pressant verticalement sur la voûte palatine, aurait produit une disjonction. Mais c'était supposer à la cloison du nez une résistance, et à la voûte palatine une fragilité, qu'elles n'ont pas. En effet, nous sommes allé à l'amphithéâtre, et sur un enfant de 3 ans, exactement de l'âge du petit malade, nous avons vu que la cloison est entièrement cartilagineuse et flexible, et que la voûte palatine est entièrement osseuse et solide. Nous n'avons pu, en frappant fortement sur le nez avec un marteau, que produire une fracture des os du nez. Il faut donc admettre que la pression s'est transmise par les apophyses montantes et les sinus maxillaires ; mais il est impossible de calculer mathématiquement la force et le trajet de cette pression.

A côté de ce mécanisme qui prête le flanc à bien des critiques, on pourrait peut-être en faire intervenir un autre appuyé sur de meilleures raisons. Et d'abord, il convient d'établir qu'aucune violence n'a été exercée sur l'arcade alvéolaire supérieure ; on ne trouve, en effet, sur cette arcade pas plus que sur la lèvre et les joues, de traces d'un choc. M. Alphonse Guérin a d'ailleurs démontré, dans un important mémoire, que les violences exercées à ce niveau produisaient des fractures transversales et non antéro-postérieures (*Archives générales de médecine*, 1865). Mais le petit blessé porte sur le menton en avant et un peu au-dessus de la symphise, une blessure de la peau, une éraillure d'un centimètre de longueur, sans lésion de la mâchoire inférieure. Cette partie de la face a donc porté ; ne doit-on pas alors penser que le maxillaire inférieur, qui était peut-être appuyé sur le sternum d'ailleurs, est venu déterminer un écartement des maxillaires supérieurs ; l'arcade dentaire inférieure aurait pénétré avec violence dans l'arcade dentaire supérieure, agissant alors comme un coin. J'ai cherché les raisons cliniques de cette explication dans l'examen minutieux des dents de l'une et l'autre mâchoire, de la supérieure en parti-

Digitized by Google

culier, et je n'ai pas trouvé que ces organes fussent ébranlés. La pression sur l'arcade alvéolaire supérieure, comme pour rapprocher les deux moitiés de la voûte palatine fendue, est bien douloureuse; mais on ne peut rapporter la douleur à une contusion directe de l'arcade.

Quoi qu'il en soit, cette seconde explication paraît plus satisfaisante que la première; mais il est regrettable que le petit blessé que vous avez sous les yeux ne nous fournisse pas de données plus probantes. Néanmoins, on est d'autant mieux fondé à accepter cette interprétation que dans deux autres observations, les seules que j'ai trouvées, moins complètes d'ailleurs que la précédente, on trouve indiqué un mécanisme analogue. Voici ces deux faits extraits du *Dictionnaire* en 30 volumes, article MACHOIRE, par J. Cloquet et Bérard. M. Monod les a rappelés dans l'excellent article MAXILLAIRE du *Dictionnaire encyclopédique des sciences médicales.*

« 1° Un mécanicien du théâtre de la Gaîté tomba à travers l'ouverture d'une trappe : son menton fut arrêté par le bord de l'ouverture tandis que le couvercle retomba sur la partie supérieure du crâne. Il fut apporté à l'hôpital Saint-Louis. Des ecchymoses se manifestèrent au niveau de la base des orbites, s'étendant jusqu'à l'aile du nez. En examinant l'intérieur de la bouche, on reconnut l'existence d'une fracture de la mâchoire syncrânienne. En prenant entre les doigts les dents incisives supérieures, et en leur imprimant des mouvements d'avant en arrière, on faisait mouvoir toute l'arcade alvéolaire dans l'étendue de deux ou trois lignes. Les mouvements dans le sens vertical étaient moins manifestes et causaient des douleurs très aiguës.

2° Un couvreur, en tombant du haut d'un toit, heurta par le menton une solive transversale, de telle sorte que sa tête fut renversée en arrière et les maxillaires supérieurs fracturés et séparés l'un de l'autre sur la ligne médiane. »

Le traitement à instituer me paraît devoir être l'objet d'une attention spéciale; la solution de continuité des os n'est pas simple; elle est compliquée d'une déchirure de la muqueuse qui est restée adhérente aux os, mais l'écartement des bords de chaque maxillaire atteint un demi-centimètre à son milieu.

Rapprocher les bords des deux maxillaires de manière à les mettre en contact, si la chose est possible, me paraît être la première donnée à suivre. Je crois cette indication pressante dans ce cas, parce que le sujet est un très jeune enfant (trois ans), et qu'on peut espérer chez lui une réunion primitive ou secondaire des parties molles c'est-à-dire des deux muqueuses, sinon celle des os. C'est pour cela que j'ai prié M. Dejardin de vouloir bien faire un anneau en ivoire, incomplet, comparable à celui qu'on met aux

Digitized by Google

enfants pour leur redresser les dents ; cet anneau mis en place maintiendra les bords des maxillaires en contact.

Si, contre mes prévisions, l'adossement des bords n'amène pas une cicatrisation entre eux et s'il persiste une division de la voûte palatine, une seconde ressource s'offrira naturellement plus tard, celle de combler la perforation par une des opérations autoplastiques employées en pareil cas.

Le secrétaire,
LANNELONGUE.

Séance du 30 juillet 1879.

Présidence de M. TARNIER.

Le procès-verbal de la dernière séance est lu et adopté.

Correspondance.

La correspondance comprend :

1° Les journaux périodiques de la semaine ;

Le *Bulletin de l'Académie de médecine*, le *Journal de Thérapeutique*, la *Gazette obstétricale;*

2° La *Gazette hebdomadaire de Montpellier*, la *Revue médicale de Toulouse*, l'*Union médicale de la Seine-Inférieure ;*

3° La *Revue scientifique de la France et de l'étranger*, le *Bulletin de l'Académie de médecine de Belgique*, le ΓΑΛΗΝΟΣ, *journal de médecine d'Athènes*, *Centralblatt für chirurgie*, la *Gazette Italienne-Lombarde*, the *British medical journal*, la *Revue médicale française et étrangère ;*

4° Une demande de congé de M. Trélat;

5° Une lettre de M. le ministre de l'instruction publique, informant la Société qu'une allocation de cinq cents francs lui est accordée pour l'année 1879 ;

6° Une demande de congé de M. Magitot qui fait partie d'une mission scientifique se rendant en Russie ;

7° *Des sutures au point de vue technique*, par M. le Dr de Roubay (présenté par M. Verneuil) ;

8° *Ovariotomie suivie de succès*, par M. le Dr Eustache de Lille (présenté par M. Guémon);

9° *Extirpation d'une tumeur du corps thyroïde*, note clinique, par le Dr Dionisio de Turin.

Digitized by Google

Rapport.

M. CRUVEILHER. Messieurs, je viens, au nom d'une commission nommée il y a plus d'un an, vous rendre compte de deux observations lues devant nous par M. Marchand, chirurgien des hôpitaux, agrégé de la Faculté, candidat au titre de membre titulaire de la Société de chirurgie.

Vous dire que ces observations sont remarquables, que le chirurgien s'est tiré à son honneur d'opérations difficiles, ce serait ne rien vous apprendre, je me contenterai donc de résumer en quelques lignes les travaux dont je suis le rapporteur. La première de ces observations a trait à un polype naso-pharyngien. Il s'agissait d'un jeune garçon de 15 ans, qui depuis 4 ans présentait de l'enchifrènement, un écoulement nasal purulent.

Plusieurs médecins consultés firent, au dire du malade, de 60 à 80 tentatives d'arrachement, qui souvent s'accompagnèrent d'hémorrhagies.

Lorsque M. Marchand fut appelé, il constate les faits suivants : en abaissant la langue, on voit nettement une tumeur pharyngienne, les deux narines livrent passage à un gros bourgeon d'aspect blanchâtre ; la cloison des fosses nasales est détruite dans presque toute son étendue.

Aucun prolongement maxillaire ne peut être constaté, aucune saillie du côté du crâne, soupçonnée.

Il s'agissait donc d'une tumeur naso-pharyngienne volumineuse, mais n'offrant que deux prolongements, un nasal, un pharyngien.

Pour le choix de la méthode l'opérateur se guida sur le cantonnement de la tumeur dans le canal naso-pharyngien, et le volume du prolongement nasal.

L'opération fut faite très régulièrement, elle fut précédée suivant le conseil donné par M. le professeur Verneuil, du tamponnement des fosses nasales et exécutée par la méthode nasale suivant le procédé d'Ollier. La section de l'extrémité du polype, qui se fait en général en même temps que la section osseuse, s'accompagna d'une hémorrhagie assez considérable. Pour l'ablation de la tumeur, M. Marchand eut recours à plusieurs reprises à des tentatives d'arrachement qui n'eurent pour effet que de déterminer des déchirures partielles et un écoulement de sang assez abondant. Le chirurgien se décida alors à détacher les adhérences à l'aide de la rugination.

L'index gauche, introduit dans le pharynx, servit à fixer la tumeur et à limiter l'action de l'instrument. Le prolongement pharyngien avait pris un tel développement qu'il ne pouvait passer

Digitized by Google

par l'orifice postérieur des fosses nasales, et qu'il fallut, après l'avoir sectionné par un coup de ciseau, l'extraire par la cavité buccale. La tumeur pesait 1,100 grammes : c'était donc un polype des plus volumineux.

La réunion du nez ne fut pas tentée tout de suite, afin de laisser à découvert le point d'implantation. Ce fut le 17e jour seulement que la suture fut pratiquée, et il paraît avoir persisté une petite fistule.

Comme complément à cette belle observation qu'il faut lire avec le plus grand soin, M. Marchand ajoute quelques réflexions :

En premier lieu, la voie nasale lui paraît ne pas devoir suffire pour les grosses tumeurs, et il avoue ne pas se rendre bien compte de la facilité avec laquelle M. Ollier mène à bien ces formidables opérations.

J'avoue ne pas être de l'avis de M. Marchand, et que les arguments qu'il tire de l'examen cadavérique me touchent peu. J'affirme même que les sections du nez pratiquées sur le cadavre, ne peuvent que détourner de la méthode nasale ; c'est un procédé qui est né de l'examen anatomo-pathologique de la région déformée par un polype et nullement de la disposition anatomique des parties.

J'ai hésité, comme notre collègue, à pratiquer la section nasale, mais la lecture des observations et la très nette affirmation de mes maîtres, m'ont décidé à imiter M. Ollier. J'ai deux fois pratiqué cette opération avec un résultat opératoire excellent; quant à l'objection tirée du volume de la tumeur, je ne la crois pas exacte, car c'est justement dans ces polypes volumineux que les parois des fosses nasales, écartées, donnent un accès facile aux instruments et qu'on est surpris, une fois le polype enlevé, de voir l'étendue de l'excavation qu'il s'était creusée.

L'arrachement n'a pas donné, dans les mains de M. Marchand, les résultats qu'il en attendait, aussi propose-t-il d'y renoncer et de le remplacer par la rugination.

Pourquoi l'arrachement, méthode généralement employée, qui a le grand mérite de débarrasser instantanément le malade et de réduire, au minimum de temps possible, ces formidables hémorrhagies qui semblent faire irruption d'un vaisseau de gros calibre divisé, pourquoi, dis-je, cette méthode n'a-t-elle pas réussi dans le cas de M. Marchand ?

Cela ne tient-il pas à ce qu'il s'y est repris à plusieurs fois, un peu timidement peut-être, tandis qu'il faut après avoir saisi la tumeur avec de fortes pinces munies de dents aiguës, faire tenir solidement la tête du malade, et imprimer une violente secousse sans craindre d'employer toute sa vigueur ; car il ne peut résulter

Digitized by Google

de cette violence qu'une brusque séparation des parties molles représentées par la tumeur et des fibres osseuses servant de point d'implantation.

J'insiste d'autant plus sur la valeur de l'arrachement que M. Marchand propose de lui substituer la rugination, moyen long, nécessitant des tentatives répétées, surtout si les points d'implantation sont multiples, exposant aux hémorrhagies, exigeant l'introduction du doigt dans la gorge et rendant ainsi illusoire cette excellente opération préliminaire, le tamponnement postérieur.

J'ajouterai que M. Marchand, dont personne plus que moi ne connaît l'habileté, avait dans l'existence d'un volumineux prolongement pharyngien, une contre-indication à la méthode nasale, et un obstacle matériel à l'arrachement.

Faut-il donner le chloroforme? Je ne le fais jamais, quel que soit le procédé que j'emploie. J'ajouterai que la méthode nasale qui est extrêmement rapide, si on emploie l'arrachement, est celle qui nécessite le moins les inhalations chloroformiques dangereuses, surtout en raison de la syncope qui survient après l'extirpation de la tumeur.

Disons enfin que je ne saisis pas très bien pourquoi M. Marchand n'a tenté la réunion du nez que le 17e jour; c'est trop tard pour avoir une cicatrice peu visible et le délai n'est pas assez long au point de vue de la récidive possible pour qu'on s'expose à une déformation qui serait un obstacle très sérieux à l'emploi de la méthode nasale, dont l'avantage est justement de ne laisser presque aucune trace et de ne donner lieu à aucune opération complémentaire.

Le second travail présenté par M. Marchand a trait à un sarcôme kystique du nerf sciatique : c'est un fait analogue à celui que M. Trélat a fait suivre devant nous de considérations si intéressantes.

Le malade avait vu se développer, 5 ans auparavant, une tumeur dans la région postérieure de la cuisse; cette tumeur s'accrut peu à peu, et lorsqu'elle fut présentée à l'observation de notre collègue, elle mesurait $0^m,16$ suivant son axe vertical, et $0^m,11$ suivant son diamètre transverval.

Les douleurs qui ne se montraient qu'à la suite d'une violence accidentelle deviennent bientôt spontanées et reviennent par accès s'irradiant suivant les prolongements du sciatique.

En raison du siège de la tumeur, de la conservation, de la conductibilité des tubes nerveux, de l'absence de signes de cachexie, M. Marchand porta le diagnostic de faux névrôme du sciatique développé aux dépens de la gaine névrilématique.

L'accroissement de la tumeur, rapide dans les derniers temps,

Digitized by Google

l'absence de cachexie, enfin la possibilité de réséquer le sciatique, sans que la conservation du membre fût menacée, autorisaient le chirurgien à agir.

En examinant avec soin la tumeur, on s'apercevait que la question était plus complexe que dans les faits déjà signalés. En effet, en raison du siège au niveau de l'anneau du 3e adducteur, de l'inclinaison de son axe vers le bord interne de la cuisse, on pouvait craindre qu'il y eut des connexions plus ou moins intimes entre le néoplasme et les vaisseaux poplités ; et si, à la section du sciatique il fallait ajouter celle des vaisseaux, la nutrition du membre deviendrait impossible et l'opération commencée comme une extirpation de tumeur pouvait se transformer en une amputation.

Ces préliminaires posés, l'opération commença ; le tissu morbide parut isolé de tous côtés par une enveloppe celluleuse ; le tronc nerveux abordait la tumeur par son extrémité supérieure, puis il s'éparpillait de manière à défier toute tentative de dissection ; les vaisseaux poplités ne furent nullement atteints.

Les suites de l'opération furent simples ; on vit seulement apparaître à la plante du pied quelques vésicules que l'on attribua au contact d'une boule d'eau chaude, la température prise comparativement à l'aisselle et au pied donna un abaissement, pour le pied, de deux degrés en moyenne ; il eût mieux valu prendre la température du pied opposé, ainsi que le fait remarquer avec juste raison notre collègue.

Le malade revu quatre mois après offrait sur le membre un œdème dur.

Quant à l'anesthésie, elle s'étendait très nettement à toute la jambe, sauf la face interne, et au pied, sauf le bord interne et le gros orteil, c'est-à-dire sauf aux points innervés par le nerf saphène interne.

La marche est facile, quoique un peu gênée. Il n'y a aucune déformation du membre à l'état de repos, mais lorsque le malade appuie le pied contre terre, ce pied prend l'attitude du valgus, et la voûte tarsienne s'aplatit ; cette double déformation disparaît dès que cesse la compression, elle est due à l'absence des puissances musculaires qui servent de sangles au squelette du pied.

Cette observation extrêmement intéressante, aura besoin d'être complétée par un examen ultérieur du malade. Les faits de section d'un nerf aussi volumineux que le sciatique, et d'un nerf qui est pour la jambe le conducteur unique de l'innervation, peuvent-ils ne s'accompagner d'aucune altération trophique. M. Marchand nous a signalé le jour même, quelques bulles analogues à du pamphigus qu'il a regardées comme des phlyctènes de brûlure ; un œdème dur avait aussi apparu le quatrième mois, c'est là un phé-

Digitized by Google

nomène qui me paraît devoir être rattaché à la section nerveuse.

J'ajouterai en terminant que l'opération était d'autant plus indiquée dans ce cas qu'on a signalé depuis quelques années, et M. Panas en particulier devant cette société, des névrômes dont l'ablation pouvait se faire sans intéresser la continuité du tronc nerveux. Il faut bien être prévenu de cette disposition, afin de ne pas faire comme Demarquay, la résection d'un nerf cubital atteint d'un névrome que l'examen anatomique a montré énucléable. C'est une donnée très importante, et que M. Marchand, je dois le dire à sa louange, n'a jamais perdue de vue dans le cours de l'opération qu'il a pratiquée.

Je propose : 1° de consigner dans nos bulletins les deux observations de M. Marchand ;

2° De l'inscrire à un rang honorable parmi les candidats au titre de membre titulaire de la Société de chirurgie.

Lecture sur un cas de sarcôme kystique du nerf sciatique

par M. le docteur MARCHAND.

J'ai l'avantage de présenter à la Société de chirurgie l'observation d'un volumineux pseudo-névrôme, qui nécessita la résection sur une grande étendue du nerf sciatique.

Les cas de ce genre sont relativement rares, et, depuis le fait de M. Trélat, aucune opération de ce genre n'a été pratiquée en France.

J'ai pensé que quelques particularités offertes par cette tumeur, et que le récit des phénomènes qui ont suivi la résection du sciatique offriraient quelque intérêt.

Le malade est du reste actuellement encore en très bonne santé, et nous pourrons compléter plus tard les renseignements que nous possédons sur le sort du membre ainsi privé de son principal nerf.

OBSERVATION. — Le malade qui fait le sujet de cette observation, est âgé de 38 ans. Il est vigoureux, d'une bonne santé générale; personne dans ses ascendants n'a eu à souffrir, à sa connaissance d'une affection offrant quelque analogie avec celle dont il est atteint.

Il y a cinq ans qu'il s'aperçût, par hasard, de l'existence d'une grosseur peu volumineuse, allongée, siégeant profondément à la partie postérieure de la cuisse gauche.

Cette grosseur ne s'accompagnait alors d'aucun phénomène douloureux spontané. Quelques souffrances assez vives, quand une violence accidentelle, même légère, venait à l'atteindre, attirèrent seules l'attention du malade, qui ne se préoccupa pas autrement de cette découverte.

Digitized by Google

Nonobstant cette indolence, la grosseur fit des progrès très lents, continus, mais pendant longtemps ne causa pas d'autre gêne au malade.

Il y a deux ans environ, ce dernier conçut quelques inquiétudes au sujet du volume qui avait notablement augmenté, et il consulta pour la première fois.

Divers moyens résolutifs furent conseillés, pommades iodurées, emplâtre de Vigo, etc. ; mais tous restèrent sans résultat. Peu à peu cependant, il est vrai, le mal s'aggravait. Le membre avait conservé ses fonctions, tout au plus se fatiguait-il plus vite que son congénère du côté opposé. Mais sa forme, son aspect général, l'état des articulations, des muscles, tout semblait tout à fait normal.

Le malade était donc relativement tranquille sur son avenir, lorsque six semaines environ avant l'époque à laquelle il fut soumis à notre observation, sous l'influence d'un mouvement forcé, il perçut une sorte de craquement suivi d'une douleur vive.

A partir de ce moment, la tumeur prit un accroissement subit, qui augmenta son volume d'un bon tiers, et devint d'une sensibilité excessive à toute pression, à tout contact.

La marche devint presque impossible, tant étaient pénibles les contractions musculaires qu'elle nécessite.

De plus, des douleurs spontanées se montrèrent presque en même temps. Elles avaient leur point de départ dans dans la tumeur, et s'irradiaient vers la jambe et le pied. Elles revenaient par accès, étaient particulièrement vives la nuit, et consistaient en élancements rapides, se renouvellant à de cours intervalles, et cheminant suivant le trajet bien connu des examens provenant de la division du sciatique.

Le malade, vaincu par la souffrance, dans l'impossibilité presque absolue de faire usage du membre, se décida à subir ce qui serait proposé, ne fût-ce que pour obtenir du soulagement.

Il me fut adressé par mon excellent confrère et ami, le Dr Decorse, chirurgien de l'hospice de Charenton, avec lequel, l'année précédente, nous avions déjà vu un cas offrant avec celui-ci une grande analogie. Je constatai l'existence d'une tumeur volumineuse siégeant à la partie postérieure de la cuisse, dont elle atteignait en haut la partie moyenne. En bas, elle arrivait jusqu'à l'extrémité supérieure du creux poplité.

Elle ne faisait pas une saillie considérable, bridée qu'elle était par l'aponévrose fémorale, qui la refoulait entre les muscles de la région. Elle proéminait surtout vers la région postéro-interne du membre, vers le point où les vaisseaux traversent le grand adducteur pour se porter vers le creux du jarret. Son grand axe vertical et légèrement oblique en dedans, mesurait 16 centimètres, le transversal 11 centimètres environ. La peau était partout mince et normale.

Profondément encastrée dans les muscles postérieurs, son exploration directe offrait quelques difficultés. Elle n'était possible qu'à la condition que la jambe fût fléchie : dans l'extension, les tissus tendus autour d'elle, opposaient un sérieux obstacle. La partie accessible était d'ailleurs lisse, régulière, sans bosselures. En déprimant les muscles, on parvenait à circonscrire latéralement le néoplasme, tandis qu'on

Digitized by Google

ne pouvait juger aussi aisément de ses connexions profondes. Les déplacements latéraux qu'on pouvait imprimer ne laissèrent point élucider s'il existait des adhérences des muscles avec la tumeur, car ces derniers suivaient ces mouvements.

De haut en bas, au contraire, et j'insite sur ce caractère qui a une grande valeur diagnostique dans des cas semblablès, la tumeur était mobile, jusqu'à un certain point.

La consistance était partout ferme et élastique. A la partie la plus saillante on percevait comme une fluctuation profonde et obscure.

Les manœuvres nécessaires pour constater ces divers caractères, bien que pratiquées avec de grands ménagements, étaient extrêmement pénibles.

Les pressions étaient partout uniformément douloureuses, et il était difficile de décider si quelques points étaient plus sensibles que les autres.

Nonobstant les phénomènes douloureux locaux et irradiés, la peau de la jambe et du pied avait partout conservé sa sensibilité normale; on n'y constatait aucun point hypéresthésique ou anesthésique.

Les muscles obéisssaient parfaitement aux incitations volontaires, et les vaisseaux n'avaient subi aucune compression fâcheuse.

Le réseau veineux superficiel était normal à la jambe et au pied, qui ne présentaient aucun œdème.

Le volume de la jambe ne semblait pas affecté, bien que la saillie du mollet fût peut-être un peu moins marquée que du côté opposé. La mensuration ne donnait qu'une différence insignifiante d'un demi centimètre.

L'analyse des phénomènes que nous venons d'exposer, permettait un diagnostic assez précis.

La tumeur avait toujours été douloureuse lorqu'elle subissait une atteinte extérieure. Mais les accidents névralgiques survenus brusquement depuis quelques semaines, ne pouvaient laisser aucun doute sur ses connexions ou mieux le lieu de son origine.

Nous avions affaire à un névrôme du nerf sciatique, développé, suivant toute vraisemblance, aux dépens de sa gaine névrilématique.

Nous ne pouvions, comme presque toujours, en pareil cas, que préjuger plus ou moins exactement la nature du tissu pathologique.

La continuité du nerf n'avait point été interrompue, et sa distension ou sa compression ne devaient point être excessives, puisque les tubes nerveux avaient suffisamment conservé leur conductibilité, pour que ni la peau ni les muscles ne présentassent de graves troubles de l'innervation.

La marche du néoplasme avait été lente d'abord, pour subir plus tard une augmentation tout à fait insolite par sa rapidité, et les douleurs névralgiformes qui l'avaient accompagnée.

D'autre part, l'état général du malade bien qu'ébranlé par la perte du sommeil et la continuité des souffrances était satisfaisant. Aucun symptôme cachectique ne venait impliquer l'idée d'une syncrasie constitutionnelle sérieuse.

Digitized by Google

Nous dûmes donc songer immédiatement à un de ces néoplasmes dont le développement ne s'accompagne point d'abord de graves troubles de l'organisme, et qui ont leur point de départ dans le tissu conjonctif du nerf.

Le myôme et le sarcôme, souvent la combinaison de ces deux tissus, ont été fréquemment signalés, et leurs caractères généraux concordaient assez bien avec ceux de la tumeur. Je fus d'avis immédiatement qu'une intervention opératoire pouvait seule être de quelque utilité, dût la continuité du nerf être sacrifiée.

L'expérience a appris, en effet, que le membre inférieur peut être privé du nerf sciatique, non sans qu'il souffre de graves dommages dans son état anatomique ou ses fonctions, mais sans que sa conservation soit menacée, et ses usages très entravés.

Le sacrifice du nerf étant décidé et accepté en principe, restait un point obscur que malheureusement il était impossible d'élucider absolument. Quelles connexions affectaient le néoplasme avec l'artère et la veine poplitées? Selon toute vraisemblance, ce n'étaient que des connexions de simple voisinage, puisque les battements de la pédieuse et de la tibiale postérieure étaient très nettement perçus. Il était nécessaire cependant de prévoir le cas où le néoplasme, franchissant les limites de son enveloppe celluleuse, aurait jeté des traînées autour des gros vaisseaux.

La conservation d'un membre privé de son principal nerf et de ses gros vaisseaux ne devait même plus être discutée, et l'amputation devenait la ressource extrême à laquelle on devait avoir recours en pareil cas. L'opération commencée comme une extirpation de tumeur, pouvait donc devenir une amputation de cuisse.

MM. Gosselin et Nicaise appelés à donner leur avis avaient fait des réserves identiques, et ce fut dans ces conditions que j'exécutai l'opération le 6 novembre 1878, assisté de MM. Delens et Charles Monod. Le malade anesthésié, le membre fut entouré par la bande élastique d'Esmarch jusqu'à l'aine, et le tube en caoutchouc fut fixé à ce niveau. Une longue incision dépassant notablement, en haut et en bas, les limites du mal intéressa la peau, l'aponévrose fémorale et mit à nu la tumeur. Il fut aisé de s'assurer alors que le tissu morbide était limité de tous côtés par une enveloppe celluleuse qui l'isolait des parties voisines. Aussi fut-il rapidement disséqué, et ses connexions avec le nerf sciatique mises à nu.

Le tronc de ce volumineux nerf abordait la tumeur par son extrémité supérieure; puis il se dissociait, s'éparpillait sur elle de manière à défier toute tentative de dissection. Après l'avoir mis à nu dans une hauteur suffisante, la section en fut opérée à environ 3 centimètres de la tumeur. Celle-ci fut dès lors renversée de haut en bas; ses attaches profondes se laissèrent détruire avec autant de facilité que ses connexions latérales; les vaisseaux poplités ne furent point dénudés,

Paris.-Imp. PAUL DUPONT, 41, rue Jean-Jacques-Rousseau. — 65. 8-79. *Le Gérant :* G. MASSON

Digitized by Google

et restèrent entourés de leur gaîne cellulaire. Enfin les deux troncs de la formation du sciatique furent à leur tour dénudés et divisés à une distance convenable.

L'ischémie élastique avait été parfaite; aucune goutte de sang ne s'était écoulée pendant l'opération qui fut rapidement achevée. Quelques ligatures furent appliquées sur des vaisseaux qui furent reconnus avant la cessation de l'hémostase; la vaste cavité laissée par la tumeur fut remplie d'éponges fines imbibées de solution phéniquée forte. Le tube relâché, il se fit un suintement sanguin que la compression et les éponges arrêtèrent rapidement. Une ligature avait dû être placée sur l'artère qui accompagne le sciatique.

Quelques points de suture entrecoupée réunirent partiellement la plaie au fond de laquelle fut placé un gros tube à drainage.

La guérison ne fut entravée par aucun accident. Des compresses de tarlatane imbibée d'eau phéniquée recouvraient la plaie; des injections de la même solution étaient poussées par le drain à chaque pansement. La réunion fut rapide au niveau des points suturés, et le malade put commencer à se lever le 26 novembre, 20 jours après l'opération.

Un seul fait à signaler : le lendemain de l'opération, de grosses phlyctènes analogues à des ampoules de brûlures au second degré, ou à de vastes bulles de pemphigus, furent observées à la plante du pied.

Je dois me borner à signaler ce fait, sans y attacher d'autre importance; pourtant une circonstance fortuite mit le Dr Decorse à même d'expliquer cet accident. Une bouteille de grès remplie d'eau chaude avait été placée aux pieds du malade, et il est possible qu'il y ait eu là production d'une brûlure véritable, d'autant que le malade ne pouvait être averti de la température peut-être excessive de la bouteille.

Les températures comparatives de l'aisselle et du pied furent très régulièrement prises pendant le traitement. Il eût été peut-être préférable d'avoir la température comparative des deux pieds; mais tel qu'il est, le tableau que m'a remis le Dr Decorse est encore très intéressant et se trouve joint à l'observation.

J'ai revu le malade quatre mois après l'opération, et voici dans quel état nous l'avons trouvé :

La cicatrice est solide et ne présente rien de remarquable. On ne sent profondément aucune induration pouvant faire craindre une récidive au début. La jambe n'a point perdu sensiblement de son volume, ce qui tient à ce qu'elle est le siège ainsi que le pied d'un œdème dur qui se laisse difficilement déprimer, et a quelque similitude d'aspect avec les œdèmes sclérodermiques. Notons cependant que la circulation ne semble point trop languissante, que le réseau veineux superficiel n'est point trop dilaté. La peau a une teinte plus foncée, plus rosée que celle du membre sain, ce qui tient à un alanguissement de la circulation capillaire. Nous n'avons pu, à notre grand regret, prendre la température comparative des deux membres; aussi ne pouvons-nous

Digitized by Google

insister sur la sensation plus marquée de chaleur que donnait à la main la jambe du côté opéré.

L'anesthésie est complète dans toute la zone qui correspond à la distribution du nerf sectionné, savoir à la partie postérieure et externe du membre. Les téguments du pied, à l'exception de leur bord interne et du gros orteil, sont également anesthésiques. A la face interne de la jambe, au contraire, la peau a conservé sa sensibilité dans une zone qui mesure en étendue le tiers de la circonférence du membre. La sensibilité parfaite au centre de la région, va diminuant progressivement vers les parties anesthésiques. Le malade, homme très intelligent, avait dessiné schématiquement, sur une jambe taillée dans du carton, la zone sensible. Celle-ci, par son aspect, son étendue, correspondait exactement à la distribution du saphène interne. Une représentation faite à dessein et pour les besoins de l'étude de la région sensibilisée par ce nerf, ne peut montrer avec plus de netteté et de précision sa distribution.

La marche est possible, facile même, bien que gênée. L'extension de la jambe est assez régulière; seulement la voûte tarsienne n'étant plus soutenue, et le triceps sural étant complètement paralysé, le pied éprouve un aplatissement de sa cambrure chaque fois qu'il supporte le poids du corps en même temps qu'il se dévie en dehors, comme cela a lieu dans le valgus pied plat, dont il prend remarquablement la forme. Aussitôt que cesse la compression de la voûte tarsienne et que s'élève la plante du pied, cette double déformation disparaît. La paralysie simultanée des péroniers, du triceps sural, jambiers antérieur et postérieur, extenseurs et fléchisseurs des orteils, etc., rend compte de la disposition de la concavité plantaire et de l'abduction du pied; la conformation des articulations tibio-tarsiennes et médio-tarsienne est telle en effet, que si elles ne sont soutenues par des puissances musculaires, le poids du corps suffit pour imprimer cette attitude et cette direction au pied, ainsi que le démontrent des pressions exercées sur le pied disséqué, par l'intermédiaire de la jambe.

Après son extirpation, la tumeur avait une forme très régulièrement ovalaire. Le nerf sciatique entrait en contact avec elle à son pôle supérieur. Il se dissociait ensuite, formant une sorte de plexus occupant la demi-circonférence postéro-latérale de la tumeur. Il se reconstituait à sa partie inférieure en ses deux troncs terminaux, sciatiques poplités interne et externe, qui avaient été sectionnés isolément.

Ces deux troncs se détachaient de la tumeur à sa partie latérale inférieure et non à son extrémité qui dépassait ce niveau de plusieurs centimètres. Les plus grosses des branches formant le plexus dont nous venons de parler avaient le volume du brachial cutané interne; les plus fines étaient d'une grande ténuité. L'adhérence du tissu morbide était intime; et on n'eût pu la détruire sans en intéresser un grand nombre, et dilacérer en même temps la couche superficielle de la tu-

Digitized by Google

meur. Le névrilème de ces branches était épaissi, altéré dans son aspect, sa consistance, sa densité.

La tumeur elle-même était très ferme, résistante, donnait la sensation d'un kyste fortement tendu. En l'incisant suivant son plus grand diamètre, on tomba, après avoir traversé une couche de tissu de 3 centimètres environ, sur une vaste cavité occupant toute la partie centrale. Elle renfermait un liquide noirâtre, ayant tout à fait la couleur et l'aspect de malaga épais. Une bonne partie de ce liquide fortement comprimé s'écoula en jaillissant, et se perdit malgré les précautions que nous avions prises pour évaluer sa quantité. Nous pouvons juger approximativement que cette quantité ne dépassait pas 150 grammes.

La paroi interne de la cavité était lisse, comme recouverte d'une membrane kystique continue. Il existait cependant quelques fausses membranes grisâtres, molles, non adhérentes, et au-dessous desquelles la paroi avait l'aspect lisse que nous venons de signaler.

Le tissu néoplasique lui-même était blanc jaunâtre, translucide vers la périphérie de la tumeur. Sa consistance était très ferme; on ne le déchirait ou réduisait en fragments par pression que difficilement. Du côté de la cavité centrale, il était plus coloré; il avait un aspect rougeâtre indiquant une vascularité plus grande. Il était également dans ces points plus friable, plus abreuvé de sucs. Je crois devoir rappeler que la tumeur était bien limitée et parfaitement isolée dans une enveloppe cellulo-graisseuse. Le liquide, qui ne put être soumis à l'analyse histologique, semblait provenir de la transformation d'extravasats sanguins qui se seraient produits à diverses reprises. La coloration brunâtre indiquait que ceux-ci remontaient à une époque relativement peu éloignée.

M. Malassès, qui a bien voulu rechercher la nature histologique de ce tissu, nous a fait savoir qu'il était entièrement constitué par du sarcome fasciculé, présentant divers points ayant subi des métamorphoses régressives.

Résection de la hanche dans un cas de coxalgie.

M. Léon Le Fort. — La malade que j'ai l'honneur de vous présenter a subi, il y a deux ans, la résection de la hanche ; elle se soumettra volontiers à votre examen dans la bibliothèque, mais je n'ai pas voulu lui demander de se laisser examiner publiquement en séance. Vous pourrez toutefois constater la facilité avec laquelle elle marche, même d'un pas rapide. Elle s'aide d'une canne ; mais c'est beaucoup par défiance d'elle-même et par timidité, car, chez elle, elle marche sans soutien. J'ajoute qu'elle porte un appareil dont je vous dirai tout à l'heure le but. Voici son histoire :

Mademoiselle F..., aujourd'hui âgée de 18 ans et demi, a perdu son père, habitant à Sedan, tué par un obus prussien lors de la bataille. Elle a perdu également une sœur, mais qui, au milieu d'une santé excellente, a succombé rapidement à une maladie aiguë dont

Digitized by Google

j'ignore la nature. Lorsque je fus appelé, il y a deux ans, à voir cette malade qui, depuis plusieurs années, allait, avec sa mère, passer l'été à Berk-sur-Mer, j'appris que la coxalgie durait depuis huit ans. La cuisse était fléchie à angle droit sur le bassin, le membre tout entier était fort amaigri et ne pouvait toucher le sol. La malade avait pu longtemps marcher avec des béquilles en prenant point d'appui sur le membre sain, mais les douleurs ressenties dans la hanche, rendaient depuis quelque temps toute déambulation fort difficile. La hanche, les parties environnantes de la fesse, du bassin et de la cuisse étaient le siège de fistules au nombre de six, permettant pour la plupart d'arriver sur les os qu'on sentait friables et ramollis. Bien que le fémur fût très altéré et qu'il eût perdu ses saillies normales au niveau du trochanter, il était difficile de méconnaître qu'il existait depuis longtemps une luxation spontanée. Le poids du membre ankylosé à la hanche amenait une ensellure des plus considérables lorsque la malade était debout. Quoiqu'âgée de 16 ans et demi, la malade, peu développée, avait gardé les apparences d'une enfant de 11 à 12 ans; mais elle montrait cependant une fermeté de caractère au-dessus de son âge réel. En effet, non seulement les douleurs vives ressenties dans la région malade, mais encore le désir de sortir d'une situation qui s'aggravait chaque jour et qui, se terminât-t-elle par la guérison, ne laissait en expectative qu'une terrible difformité, firent que cette enfant accepta de suite l'idée d'une résection, opération que je proposai sans hésitation en raison des lésions existantes et de l'insuccès des soins que lui donnait avec tant d'expérience et de dévouement, depuis plusieurs années et dans les meilleures conditions hygiéniques, M. Perrochaud, médecin en chef de l'hôpital maritime de Berk. Ce fut aussi l'avis de M. Perrochaud qui voulut bien, ainsi que M. Cazin et les internes de l'hôpital, m'aider dans l'opération.

Avant de la pratiquer, je fis construire par M. Collin une gouttière de Bonnet, fortement échancrée au niveau de la hanche et de la fesse, afin de pouvoir facilement pratiquer les pansements, et l'échancrure, une fois le pansement terminé, était comblée par une pièce de forme appropriée.

La malade ayant été endormie par le chloroforme, je fis en arrière de la place que devrait occuper le grand trochanter une incision curviligne à concavité antérieure, commençant à quatre travers de doigt au-dessous de la crête iliaque et venant rejoindre la face externe du fémur à quatre ou cinq travers de doigt en dessous du grand trochanter. Je pénétrai de suite jusque sur les os, mais l'épaisseur des parties indurées par un long travail inflammatoire me fit ajouter au milieu de cette incision une seconde

Digitized by Google

incision horizontale, se dirigeant en avant. Je disséquai ces deux épais lambeaux triangulaires, et je tombai sur une masse osseuse, friable, dans laquelle il était fort difficile de reconnaître les parties constituant la tête du fémur et les parties osseuses voisines. Le corps du fémur était réduit à un tube osseux à parois minces, renfermant une sorte de gangue médullaire : je le sectionnai à environ 10 centimètres au-dessous du col; avec la gouge à main et le maillet, je sculptai et j'enlevai la tête et le grand trochanter ou du moins ce qui les représentait, car toutes ces parties couvertes de stalactites osseuses, ramollies et suppurantes ne faisaient qu'un avec le bassin. L'os iliaque au niveau de ce qui fut jadis la cavité cotyloïde était excavé ; j'enlevai avec la gouge ce qui était malade et je pénétrai largement dans le bassin ou plutôt de l'autre côté de l'os iliaque, car les parties molles, épaissies sur la surface interne de l'os, protégeaient la cavité pelvienne. Lorsque tout ce qui nous parut malade eut été enlevé, je lavai largement la plaie avec de l'alcool camphré pur. La perte de sang avait été minime, et nous n'eûmes pas à lier de vaisseaux d'un volume notable.

Je procédai alors au pansement, tel que j'ai l'habitude de le pratiquer, c'est-à-dire avec des compresses trempées dans un mélange d'eau et d'alcool camphré, recouvertes d'une large pièce de taffetas gommé, pansement que j'ai appelé dans ma note de 1870, « pansement par balnéation continue. » L'enfant fut placée dans la gouttière préparée d'avance, la jambe, grâce à la résection, était complètement redressée. Une légère traction permanente faite sur la jambe et le pied, devait combattre la tendance du fémur à remonter.

M. Perrochaud dont vous connaissez tous l'expérience, le savoir et le plus complet dévouement à ses petits malades, voulut bien continuer ses soins à l'opérée, et il lui revient une très grande part dans le résultat si heureusement obtenu, car si j'eus l'occasion, pendant une saison que je fis à Berk avec ma famille, de voir assez souvent mon opérée, ce ne fut que pour peu de temps et c'est M. Perrochaud qui la conduisit à guérison. Au 14 octobre 1877, quatre mois après l'opération, il existait encore sur la face externe et postérieure de la hanche cinq fistules dont l'une aboutissait à un abcès développé à l'intérieur du bassin. Quelques mois après, les fistules étaient fermées, sauf une dernière existant au niveau du pli fessier, qui ne se ferma qu'un an après l'opération.

En quelques mois, l'enfant était guérie et marchait avec des béquilles. Un an après et pendant presque tout l'hiver dernier, elle put marcher sans autre soutien qu'une canne et sans aucun appareil. Mais, vers le mois de mars de cette année, je fus frappé d'une

Digitized by Google

modification inquiétante qui se faisait au niveau du genou. Le genou était augmenté de volume, et il avait perdu de sa solidité, en ce sens qu'on pouvait lui imprimer des mouvements de latéralité comme si les ligaments qui entrent dans sa constitution s'étaient ramollis et allongés sous l'influence de la fatigue et aussi de la mauvaise direction qu'il tendait à prendre pendant la marche, direction analogue au genou valgum. C'est ce qui me détermina à conseiller l'usage d'un appareil prenant point d'appui sur l'ischion et maintenant le genou entre deux attelles articulées à ce niveau. Sous l'influence de l'appareil, toute gêne et toute douleur du côté du genou ont disparu.

La résection avait déterminé un raccourcissement de huit centimètres, il est effacé par une chaussure spéciale, et comme vous pouvez le voir, la marche est des plus faciles. L'opération a métamorphosé la malade ; la guérison a été le signal d'un rapide développement, et aujourd'hui, la malade, bien portante, d'un embonpoint normal, a les couleurs de la santé et la physionomie d'une jeune personne de dix-huit ans. De pareils exemples sont faits pour convertir les plus incrédules à l'utilité de la résection de la hanche, dans les cas où elle est indiquée et applicable.

Discussion.

M. Verneuil. Je serai très bref ; le résultat obtenu par M. Le Fort est excellent. Mais je tiens à faire remarquer qu'il a été obtenu chez un enfant qui ne présentait, avant l'opération, aucun des attributs de la scrofule. Ce n'est pas, en un mot, un sujet scrofuleux. C'est dans ces conditions seulement que les résections donnent des résultats durables.

M. Marjolin. Comme Verneuil, je considère le résultat excellent. Mais j'ajoute qu'il est important, avant de pratiquer ces opérations chez les enfants, d'avoir des renseignements précis sur la cause de la maladie. Ces renseignements, ainsi qu'une connaissance intime des antécédents des familles, doivent, à mes yeux, faire rejeter la pensée d'une intervention dans un bon nombre de cas. Si, en effet, on n'en tient pas compte, on s'expose à des récidives très promptes sur d'autres régions, ou l'on assiste à l'explosion de complications générales, amenant la mort. Dans mes premières années de pratique à l'hôpital Sainte-Eugénie, j'ai fait un certain nombre d'amputations et fort peu de sujets ont survécu. L'expérience modifia promptement mes idées à ce sujet. Je suis convaincu que le meilleur traitement des affections scrofuleuses doit être avant tout celui qui ne s'adresse qu'à la constitution des sujets et qui a pour but de la modifier en bien, de la

Digitized by Google

refaire s'il est possible. Le séjour prolongé des sujets sur les bords de la mer, à Berk en particulier, offre de grands avantages. Il importe donc de traiter de la sorte les affections scrofuleuses tout à fait au début, et de ne pas laisser des enfants devenir de jeunes incurables. Beaucoup d'entre eux pourraient être sauvés, soignés à temps, qui ne sont, quand on les conduit à l'hôpital, que des condamnés à la mort. Je suis heureux de profiter de la circonstance qui m'est offerte de prendre la parole sur ce sujet, pour dire hautement qu'il est très regrettable que les jeunes enfants qui viennent d'être sevrés, ne puissent trouver une place à l'hôpital des enfants, où on ne les reçoit qu'à l'âge de deux ans. Cette exclusion n'est pas compréhensible, et je suis heureux d'être entendu par notre collègue du conseil de surveillance, parce que je le prie d'écouter et d'appuyer ma réclamation.

M. Desprès. Je trouve le résultat obtenu par M. Le Fort excellent; mais si je juge de l'état de l'enfant avant l'opération par l'examen de sa photographie, je reconnais que la constitution n'était pas détériorée.

M. Le Fort a opéré au moment le plus opportun, et son opération a abrégé le temps que l'enfant aurait mis à guérir sans intervention. C'est qu'en effet la suppuration par les trajets fistuleux finit par déterger les os malades de toutes les parties cariées; elle les élimine, amenant ainsi la guérison.

J'ai pratiqué une fois la résection de la hanche, j'ai enlevé la tête du fémur, ruginé et cautérisé en même temps le fond de la cavité cotyloïde. L'enfant a guéri; mais six mois plus tard il a succombé à un tubercule du cerveau.

Les résections de la hanche ne rendent pas aux membres tous leurs mouvements; nous en avons la preuve chez la malade qui vient de nous être présentée. Elle porte un appareil qui est indispensable pour la marche.

M. Le Fort. Je considère l'interprétation de M. Desprès comme entachée de fantaisie, lorsqu'il nous assure que la coxalgie guérit toujours à la longue par une suppuration qui peu à peu détache pour les éliminer les os affectés de carie. Sans doute, on voit souvent des éliminations de petits séquestres, mais, dans la majorité des cas, le mal envahit de proche en proche des sections plus éloignées. Et, pour mon compte, je ne connais pas un exemple de guérison, quand le bassin est atteint en même temps que le fémur.

Les opinions exprimées par MM. Verneuil et Marjolin, sur la nécessité de relever et de refaire la constitution des sujets, me paraissent très justes. Mais conclure de là au rejet de toute intervention me paraît excessif; c'est aller trop loin. Lorsque le

Digitized by Google

chirurgien peut sauver la vie par une opération bien indiquée d'ailleurs, il doit le faire et agir en conséquence. C'est la situation où l'on est souvent placé.

L'enfant que je vous ai présenté a marché six mois sans appareil, et, dans bon nombre de cas, l'emploi d'un appareil n'a nullement été nécessaire chez des sujets réséqués de la hanche. M. Després se trompe quand il le considère comme indispensable à la marche.

M. Marjolin. Je dirai à M. Le Fort qu'on voit quelquefois guérir des coxalgies dont la tête du fémur et la cavité cotyloïde sont prises. Je connais une jeune fille du monde, chez laquelle ont été éliminées une partie du bord de la cavité cotyloïde et de la tête du fémur. Elle a bien guéri. Je n'ai pas dit qu'il ne fallait jamais opérer; mais il le faut faire rarement. L'expérience finit par montrer les indications où l'intervention doit avoir lieu, et je répète que dans les premières années de ma pratique hospitalière, je pratiquais une douzaine d'amputations dans un temps donné, tandis que dans mes dernières, je n'en faisais plus qu'un nombre plus restreint. Enfin, une de mes malades, réséquée de la hanche, entraînée par son goût pour la danse, est devenue presque célèbre; c'est assez dire que l'appareil n'est pas une nécessité dans tous les cas.

Discussion sur la gastrotomie.

M. Desprès. Je n'apporterai pas mon contingent d'expérience personnelle dans la question, car depuis seize ans que je suis dans les hôpitaux, je n'ai jamais eu occasion de faire la gastrotomie, et cependant j'ai vu des malades placés dans le même cas que ceux où se trouvaient les sujets de mes collègues. Les tentatives opératoires dans l'étranglement interne ont été nombreuses dans le cours de ce siècle; elles reçurent une impulsion nouvelle lorsque Nélaton vint rapporter l'opération qu'il avait pratiquée sur la femme d'un de nos confrères. Bientôt Maisonneuve préconisa la gastrotomie, et il y ajouta la résection de l'intestin. Je crois que Maisonneuve n'obtint que des insuccès.

D'autres chirurgiens suivirent cette ligne de conduite, et on trouve dans les bulletins de la société anatomique deux faits de gastrotomie. Le premier (1856) est de M. Gosselin; on croyait à un étranglement interne, la gastrotomie fut faite inutilement; on ne trouva que des anses intestinales accolées. Le second est de M. Depaul (1859); on trouva bien réellement une bride mésentérique; mais on constata qu'il n'existait pas d'étranglement proprement dit; le bout inférieur de l'intestin mesurait 2 centimètres et demi de diamètre, dit l'observation.

Digitized by Google

Après ces tentatives, les chirurgiens ne pratiquent plus en France que l'opération de Nélaton. Mais on trouve dans les bulletins de la société anatomique un certain nombre d'autres faits où aucune intervention n'a eu lieu. Je les considère comme devant être d'autant plus instructifs qu'ils n'ont pas été publiés pour servir à une cause déterminée, et que par suite ils représentent l'expression de la vérité. Dans ces bulletins se trouvent quatre observations de sujets présentant tous les phénomènes d'un étranglement véritable; mais l'état des parties était tel qu'on n'aurait pas pu lever l'étranglement. Ainsi, dans une observation de Bricheteau, plusieurs anses étaient accolées entre elles, et on découvrait un certain nombre de perforations sur leurs parois. Un autre fait, présenté par Fontan, est un exemple de tuberculose chronique de l'intestin avec adhérences et tumeur fluctuante. Demarquay prit cette tumeur pour un kyste, et pensa qu'elle était la cause de l'étranglement. Il n'en fut rien, ainsi que l'apprit l'autopsie. J'ai eu la pièce entre les mains, et je déclare qu'il était absolument impossible de relever les anses intestinales; je laisse à penser ce qu'on eût pu faire avec la laparotomie. Enfin, on trouve encore deux faits analogues sans détails précis sur les brides étranglant. C'est toujours la même histoire. Sous l'influence des réflexions que m'avait suggéré la connaissance de ces faits, j'ai tenu à subordonner ma conduite chirurgicale à un diagnostic précis, et si jusqu'ici je me suis abstenu, c'est que je crois que les difficultés de ce diagnostic des brides sont presque toujours insurmontables. J'avais aussi gardé le souvenir d'un fait du service de Robert, où j'ai été témoin du diagnostic et du résultat. Il s'agissait d'un homme adulte que l'on considérait dans un service de médecine comme atteint d'étranglement interne. Après tous les purgatifs, au quinzième jour, Robert pratiqua un anus contre nature; il n'existait pas de péritonite. Le malade succomba, et à l'autopsie on trouva un rétrécissement cancéreux de l'intestin. C'est avec ces souvenirs que je suis arrivé à l'hôpital Cochin, et là, comme à Lourcine, j'ai eu à traiter un certain nombre d'étranglements. J'ai vu des étranglements dus à l'invagination, et comme j'avais le souvenir d'une observation inédite du service de M. Nonat, que je n'ai pas eu de peine à diagnostiquer, je me suis abstenu d'opérer, et voici pourquoi. Une femme, âgée de 40 ans, était traitée dans le service pour des vomissements bilieux et une diarrhée séreuse. M. Nonat avait diagnostiqué une entérite glaireuse; la malade mourut, épuisée; elle avait une invagination de la totalité du gros intestin, et l'élimination du cylindre commençait. Voici les faits que j'ai observés :

4 cas d'étranglement interne dus à des cancers dont le diagnos-

Digitized by Google

tic n'a pas été difficile. 2 siégeaient dans l'S iliaque, 1 dans le rectum, et 1 dans l'intestin grêle ; les 3 premiers observés à l'hôpital ont résisté, c'est-à-dire que les malades ont succombé seulement aux progrès de la cachexie cancéreuse ; car il faut bien savoir que le cancer ne cause l'oblitération de l'intestin que quand il y a du bourgeonnement et de la métastase dans les viscères. La dernière malade présentait la cachexie cancéreuse évidente, et elle a succombé rapidement, c'est-à-dire qu'elle est morte d'étranglement interne.

Quatre fois j'ai vu des étranglements internes consécutifs à des hernies réduites. Trois observations ont été publiées (1). La quatrième est un cas de compression du colon descendant par la masse intestinale très développée. Le malade avait eu une péritonite à la suite de l'opération, et il résistait depuis neuf jours. Si j'avais fait la laparotomie, j'aurais dû inciser largement le péritoine qui recouvre le colon pour libérer cet intestin, car, sur le cadavre, c'est ce que nous avons dû faire pour dégager l'intestin. Dans les trois premiers cas, j'avais diagnostiqué non pas une réduction en masse de la hernie (je crois que Arnaud et Dupuytren en ont vu, mais aujourd'hui ces accidents sont très rares à mon sens) mais bien une parésie intestinale, un de ces pseudo-étranglements, si bien étudiés par Henrot. Je n'ai employé ni l'opium ni les purgatifs ; les malades, après deux rechutes, ont guéri définitivement.

J'ai vu un cas d'invagination chez un sujet de 22 ans, entré à l'hôpital pour une fracture. Les accidents se sont développés avec lenteur ; les vomissements étaient intermittents, puis après des signes d'occlusion complète, le malade rendait quelques gaz, puis ils étaient supprimés. Les accidents redoublaient, puis le mieux revenait. Les accidents ont une marche très lente, c'est le propre des invaginations, et au bout d'un mois, après des alternatives de mieux et de pire, le malade a rendu un bouchon de tissu sphacélé. Il y avait eu une tumeur dans le flanc gauche. Pour tout traitement, j'ai placé un vésicatoire sur le flanc.

J'ai vu, comme MM. Panas et Dolbeau, dont l'interne, M. Léger, a présenté deux faits à la société anatomique en 1875, un repli de l'intestin. Le malade était à l'agonie quand on l'a apporté à l'hôpital. Je n'ai vu que l'autopsie. Mais je me demande si la laparotomie aurait réussi dans les cas de ce genre.

M. Ledentu. Melchiori l'a fait.

M. Després. Oui, les faits sont signalés dans l'article du diction-

1 Les deux premières, *voyez* Després, *Chirurgie journalière;* le troisième, Millot, *Thèse de Paris*, 1879.

Digitized by Google

naire des sciences médicales par M. Luton, mais ce n'est pas la même chose. Il s'agit pour nous d'un simple pli de l'intestin en deux.

Enfin j'ai observé un cas d'occlusion intestinale que j'ai rattaché à un rétrécissement de l'intestin. Il s'agissait d'un homme qui avait eu 10 ans auparavant la fièvre typhoïde. Les accidents graves se succédèrent et étaient remplacés par des phases de mieux qui duraient des semaines; le malade alla ainsi pendant plusieurs mois et il finit par guérir. Il avait eu, disait-il, deux ans après sa fièvre typhoïde des accidents analogues. Je pense que dans ce cas-là la parotomie eût été absolument inefficace.

Voici donc ma statistique :

4 étranglements par cancer, 3 relevés, 1 mort rapide.

4 étranglements suite de hernies réduites, 3 guéris, 1 mort.

1 étranglement par invagination, 1 guéri.

1 étranglement par rétrécissement de l'intestin, 1 guéri.

M. Verneuil. Quand on n'a pas une expérience personnelle sur une question, je considère que c'est chose grave que de juger une opération, insolite d'ailleurs, qui a le patronage d'hommes sérieux. Tel est mon cas pour la laparotomie, mais comme on n'en a parlé qu'en la mettant en parallèle avec l'entérotomie, je me trouve autorisé à vous dire mon sentiment sur cette dernière et à vous faire part de mon expérience à son sujet. L'entérotomie m'a fourni des résultats désastreux; cependant je la pratique encore dans quelques circonstances que je préciserai plus loin. J'ai fait neuf entérotomies. Mon plus jeune sujet était un jeune homme pris d'étranglement à la fin du siège de Paris. Il n'était pas cancéreux; je lui pratiquai l'entérotomie, il a guéri de son anus contre nature assez tôt pour prendre du service sous la Commune, ce qui ne lui a pas réussi, car il fut fusillé plus tard. A l'hôpital, j'ai fait en tout quatre entérotomies, toutes chez des cancéreux; sauf pour l'un d'eux, la durée de la survie après l'opération n'a pas dépassé trois jours. Le seul qui ait survécu est mort six mois après ; il était atteint d'un cancer colloïde du rectum qui remplissait le bassin. C'est en réalité un succès opératoire.

En ville j'ai fait pareillement quatre entérotomies : deux fois pour des cancers du rectum, deux fois pour des étranglements de nature indéterminée. Aucun de ces malades n'a dépassé le quatrième jour ; l'opération a certainement abrégé leurs jours. Aussi ne dois-je pas cacher que ces revers m'ont influencé et que depuis quelques années je me suis abstenu. Il résulte d'ailleurs d'un relevé statistique considérable, fait par M. Petit sur la colotomie, que la mortalité opératoire est effroyable, surtout quand on reconnaît dans le ventre l'existence d'une masse cancéreuse flottante.

Digitized by Google

Au surplus, la difficulté du diagnostic me paraît extrême dans un très grand nombre de cas. Comment reconnaître une invagination cancéreuse de celle qui ne l'est pas? Un malade se présente avec des phénomènes qui se sont produits d'ailleurs deux et trois fois et qui cèdent au huitième, neuvième jour; eût-il été sage d'intervenir promptement? certainement non. J'ai entendu dire par plusieurs de nos collègues qu'il fallait s'abstenir de purgatifs. Mais à qui ferait-on accepter cette abstention; depuis le malade jusqu'au médecin, personne n'y souscrira. Et qu'on ne s'y trompe pas d'ailleurs, l'avenir fournit de singulières révélations quelquefois.

J'ai vu avec notre collègue M. Boinet, une malade que nous avions jugée trop sérieusement atteinte pour qu'elle résistât à une opération; huit jours plus tard elle était guérie. La difficulté du diagnostic ne saurait conduire à ouvrir au hasard un ventre dans ces conditions. J'ai vu venir à la Pitié, il y a deux ans, un malheureux avec des souffrances horribles, un ventre excavé, en nacelle, et une température de 35°8; j'étais convaincu de l'existence d'un étranglement serré; mais où était l'obstacle, je l'ignorais. Pour ce motif j'ai attendu; le malade est mort le lendemain. A l'autopsie, nous fûmes frappés tout d'abord par une anse de 80 centimètres de long absolument bleue. Elle passait au-dessous du bord du mésentère; mais le ventre tout ouvert, nous avons eu toutes les peines du monde à remettre les choses en place et à concevoir la manière dont se faisait l'étranglement. Je le demande, la laparotomie simplifie-t-elle ces difficultés? Certainement non. J'ai terminé; la laparotomie rencontrera des résistances tant qu'on n'aura pas aplani les difficultés du diagnostic; c'est dans cette voie qu'il convient de chercher.

M. Terrier. En remerciant mes collègues de la part qu'ils ont prise à la discussion, je tiens à constater combien l'attitude de la Société a changé depuis la lecture de ma première observation jusqu'à la seconde. La question comporte un très grand nombre de points. MM. Le Fort et Le Dentu ont surtout insisté sur les difficultés du diagnostic. J'en conviens, ces difficultés sont grandes, mais elles ne sont pas toujours insurmontables. Et comme d'autre part on est en présence de sujets voués à une mort prochaine, je crois qu'on se trouve autorisé à une intervention chirurgicale. Il est d'ailleurs un diagnostic qu'on peut formuler : celui de l'invagination de l'intestin. Or, ce sont précisément ces cas que mes collègues déclarent ne pas être passibles d'une opération. Contrairement à leur opinion, et m'appuyant sur un diagnostic établi, je conseille la laparotomie dans le but de défaire l'invagination elle-même.

Digitized by Google

Le professeur Trélat a montré que l'on trouvait souvent dans un ensemble de symptômes se groupant avec netteté, une indication opératoire positive ; je partage en entier son sentiment.

Pourtant je me suis trompé une fois, et j'ai cru à un étranglement alors qu'il s'agissait d'une perforation spontanée de la vésicule biliaire ; mais même dans ce cas où l'erreur de diagnostic était flagrante, n'en viendra-t-on pas à préconiser la gastrotomie et le lavage du péritoine à l'aide de serum artificiel, dans le but de prévenir l'explosion d'une péritonite sur-aiguë.

On se sert des difficultés opératoires pour jeter la défaveur sur la laporotomie ; la raison n'est pas suffisante quand l'indication est positive. J'ai remarqué d'ailleurs qu'en soumettant les malades à un régime sévère et aux opiacés, on peut éviter le tympanisme, et d'autre part qu'en s'abstenant de donner des purgatifs on ne développe pas les conditions déplorables où nous trouvons les sujets d'habitude.

Qnant à l'étendue à donner à l'incision de la paroi abdominale, je crois qu'on ne doit pas y attacher une importance plus grande qu'elle mérite, surtout au point de vue de la difficulté de réduire les intestins herniés.

On accuse encore la longueur des recherches que peut nécessiter le siège de l'étranglement, et on en donne pour preuve l'exemple de l'amphithéâtre où l'on a souvent de la peine à reconnaître le point précis de l'étranglement. Cette recherche est parfois très laborieuse, j'en conviens ; mais n'est-il pas préférable de la tenter pour sauver son malade plutôt que d'attendre d'être éclairé par une autopsie ?

Il est aussi quelquefois très laborieux de délivrer complètement l'intestin de ses adhérences ; mais je crois qu'il importe sur ce point de ne pas aller trop loin et de ne pas prolonger trop longtemps une opération.

Un point que je considère comme important, est celui de l'intervention prompte ; il faut opérer vite.

Quant aux résultats de la laparotomie, ils me paraissent meilleurs que ceux de l'entérotomie. Celle-ci n'est qu'une opération palliative. Dans la plupart des cas, d'ailleurs, l'anus contrenature consécutif à l'entérotomie ne se ferme pas. Il persiste une infirmité dégoûtante qui peut être suivie elle-même d'accidents d'obstruction. Mais je ne saurais établir par des chiffres une statistique valable de la guérison par l'entérotomie ou par la gastrotomie.

Je me résume en disant que le point essentiel est de faire promptement un diagnostic aussi précis que possible. Il n'est pas nécessaire d'avoir un diagnostic absolument sûr ; et si l'on a des doutes

Digitized by Google

fondés d'étranglement, je crois qu'on est autorisé à faire l'ouverture du ventre pour rendre le diagnostic certain.

Présentation d'instruments.

M. Duplay présente trois instruments fabriqués d'après ses conseils par M. Aubry. Ce sont : 1° écraseur Chassaignac modifié par le docteur Duplay ; un fil de fer plus ou moins gros suivant la résistance qu'on désire, est passé sur le maillon de la chaîne, et par conséquent donne la régidité voulue ; dans ces derniers temps le fil a été placé de la longueur de la chaîne, ce qui donne la facilité de placer la chaîne sur la tumeur à volonté.

2° Érigne simple ou double de M. le docteur Duplay, qui permet d'aller érigner une tumeur sans risquer de blesser les doigts de l'opérateur et les parties saines et de pouvoir se dégager à volonté.

3° Pince à érigne fonctionnant sur le même principe, dont l'une marche automatiquement et l'autre marche à volonté ; sur une il y a un petit système de crémaillère nouveau qui donne toutes les facilités.

M. Verneuil. Ce n'est pas dans le but de réclamer une priorité que je demande la parole, mais uniquement pour prévenir mes collègues que la modification de l'écraseur n'est pas heureuse et qu'elle est même mauvaise. Il y a en effet sept à huit ans, j'avais prié un fabricant de remplir la même indication ; il me confectionna un instrument semblable que je me suis hâté d'abandonner.

Le secrétaire,
Lannelongue.

Séance du 6 août 1879.

Présidence de M. Tarnier.

Le procès-verbal de la dernière séance est lu et adopté.

Correspondance.

La correspondance comprend ;

1° Les journaux périodiques de la semaine ;
2° Les *Archives générales de médecine*, le *Bulletin général de*

Digitized by Google

thérapeuthique, le *Recueil d'ophthalmologie*, le *Bulletin de l'Académie de médecine*, la *Gazette d'ophthalmologie;*

3° La *Gazette médicale de Strasbourg*, le *Marseille médical*, la *Revue médicale de l'Est*, le *Lyon médical;*

4° La *Gazette médico-chirurgicale de Bucharest*, la *Revue médicale française et étrangère*, *The British medical Journal*, la *Gazette de santé militaire de Madrid*, la *Gazette médicale Italienne-Lombarde*, *The Practitioner ;*

5° Des demandes de congé de MM. Cruveilher, Marc Sée et Forget;

6° *De l'emploi de l'éther et du chloroforme à la clinique*, de Nancy, par le Dr Simonin de Nancy (présenté par M. Larrey) ;

Etude sur l'empoisonnement par le perchlorure de fer, par M. Béranger Feraud ;

7° *Modifications à l'aiguille de Bruns et nouveau pulvérisateur* de M. Reverdin de Genève, membre correspondant présenté par M. Lucas-Championnière ;

La note de M. Reverdin sera lue dans la prochaine séance.

8° *De l'hygiène publique et de la chirurgie en Italie*, par le Dr Gabriel Millot (présenté par M. Desprès) ;

9° *Observation de calcul volumineux enchatonné chez un enfant Taille bilatérale*, par M. le Dr Simonin, de Nancy ;

10° Une lettre de M. Delasiauve à M. le président de la Société de chirurgie, ainsi conçue :

Monsieur et honoré confrère,

Dans le compte rendu de votre séance du 30 juillet 1877 (*Gazette des hôpitaux*) je lis ce fait cité par M. Verneuil, « il croyait à un « cancer, il en fit sentir les bosselures au collègue qui l'avait « appelé. Huit jours après, le malade guérissait en rendant un « boudin stercoreux, pas de trace de cancer. »

Ce cas m'en rappelle un fort analogue. C'était en province, au début de ma pratique. Une dame d'environ soixante ans m'était amenée à mon cabinet. Le public s'était entretenu d'elle. Elle passait depuis six mois pour avoir un cancer aux intestins : nausées, teint cachectique, inappétence, selles sinon nulles, infiniment rares, bosselures nombreuses et dures s'étendant comme une chaîne de la région épigastrique sur le parcours du colon descendant. Victime des préventions à l'égard de la maladie, je crus comme le médecin qui lui avait donné des soins, à la réalité de ganglions au moins cancéreux.

Je prescrivis des frictions avec une pommade à l'extrait de ciguë, et à l'intérieur plusieurs pilules composées de calomel et d'extrait de ciguë. Quelle ne fut pas ma surprise au marché suivant (8 jours)

Digitized by Google

d'apprendre que ma cancérée avait évacué 63 fèces comme calcinées et que le ventre était complètement libre.

Pendant quelques semaines je veillai à régulariser la fonction intestinale. Il ne fut plus question de rien.

Si cette observation peut intéresser la Société, je me féliciterai de la lui avoir transmise.

Veuillez, je vous prie, mon honoré confrère, agréer l'hommage de mes sentiments confraternels.

Rapport.

M. Verneuil fait le rapport suivant, sur un travail de M. Nepveu, intitulé : *Adénochondrome de la glande sous-maxillaire.*

Messieurs, M. Nepveu avait recueilli dans mon service une observation de chondrome de la glande sous-maxillaire ; il est parti de là pour rassembler les faits publiés et il a pu ainsi tracer une histoire de l'affection. A côté de son observation qui est très complète, M. Nepveu en a placé neuf autres qui sont malheureusement d'une inégale valeur.

Ainsi deux cas sont rapportés par Stromeyer en quelques lignes seulement. Deux autres sont dus à Scholtz et à Jungken et ne renferment que la description des pièces anatomiques. Des observations avec de très suffisants détails sont fournies par von Bruns de Tubingen, Ganaud, Pozzi, de Marignac, Théophile Anger. Tous ces faits réunis et analysés, ont permis à M. Nepveu de tracer l'histoire de l'affection. Les caractères de ces tumeurs se présentent en effet avec une suffisante netteté pour qu'on puisse les reconnaître facilement. Marche lente, dureté, mobilité excessive sont les traits les plus saillants de leur physionomie. On ne peut guère les confondre qu'avec le lymphadénome de la région, mais celui-ci s'en sépare vite par ce caractère que n'ont pas les enchondromes de la glande ; il est adhérent et ne jouit pas de cette mobilité qui est extrême dans les chondromes.

Il résulte aussi de l'analyse des faits que l'opération a été très simple dans tous les cas ; il n'y a pas eu de vaisseaux importants à lier et la guérison a été obtenue dans un délai variable entre huit jours et trois semaines. Dans la plupart des faits on a dû couper une portion de la glande ; cela est naturel puisque la tumeur en dépend. Pourtant dans trois observations on n'a pas cherché la provenance. Mais dans les autres elle a été bien établie. L'étude de ces tumeurs les a montrées exemptes de vaisseaux ; en revanche elles présentaient de nombreux acinis glandulaires mélangés aux éléments cartilagineux. Dans l'observation de Bruns seule on n'a

Digitized by Google

pas trouvé d'acinis, de telle sorte qu'on pourrait penser à un chondrome sus-aponévrotique.

Déjà, en 1869, j'avais chargé un de mes élèves, M. Talazac, de faire une thèse sur les tumeurs de la glande sous-maxillaire, que l'on considérait bien à tort comme n'étant presque jamais atteinte par les néoplasmes. Le travail de M. Nepveu en relevant dix observations de chondromes seulement, vient établir bien plus fortement que cette glande ne jouit pas de l'immunité présumée ; enfin il trace une histoire qui n'était pas faite, faute d'avoir rassemblé les matériaux. A ce titre il me semble mériter d'occuper une place dans nos bulletins.

Discussion.

M. Anger. Je demanderai à M. Verneuil si M. Nepveu a pris soin de suivre ses malades et s'il a recherché si parmi eux il y avait des récidives.

Le malade que j'ai opéré a passé jusqu'ici trois ans sans récidive.

M. Verneuil. Sur les dix observations, il y en a six qui sont étrangères et qui ne peuvent fournir aucun contrôle. Pour les autres la récidive n'a pas été recherchée par M. Nepveu.

M. Perrier. J'ai enlevé il y a quatre ans un enchondrome volumineux de la glande sous-maxillaire ; je fus obligé d'enlever une partie de la glande ; il persista quelque temps chez le malade une fistule salivaire qui s'oblitèra ultérieurement, j'ai revu cet homme qui est cultivateur et il n'a pas encore de récidive.

M. Lannelongue. Je regrette de n'avoir pas connu le travail que faisait M. Nepveu sur la question; je lui aurais fourni une observation nouvelle, que je vous demande alors la permission de placer dans nos bulletins à propos de la discussion soulevée par le rapport de M. Verneuil. Ce fait n'offre d'ailleurs de particularité différente des autres, que dans l'existence de douleurs assez vives qui s'irradiaient dans les régions voisines. Il y a cinq ans que j'ai opéré mon malade, j'ai de ses nouvelles assez fréquemment ; il n'a pas eu de récidive. Voici son observation.

M. X..., âgé de 17 ans, fils de magistrat, me fut adressé par notre collègue M. Lailler, son médecin, en mai 1874. Il portait une tumeur sur la partie latérale gauche du cou. Le début de cette tumeur remontait à trois ans ; elle faisait de très lents progrès, et lorsque je le vis, elle avait le volume d'une très grosse noix. Son siège précis était la région sus-hyoïdienne à la place qu'occupe la glande sous-maxillaire gauche. Elle faisait là un léger relief qui était plus sen-

Digitized by Google

sible quand ce jeune homme étendait la tête. Au toucher on reconnaissait que cette tumeur était indépendante des os, et qu'elle jouissait d'une très grande mobilité. Elle était remarquable par une très grande dureté et elle offrait en même temps une irrégularité de forme, on y sentait sinon des lobules, du moins des prolongements qui lui donnaient une forme pyramidale. Cette tumeur ne proéminait pas du côté du plancher buccal ; mais en mettant le doigt dans la bouche, sur ce plancher et en refoulant la tumeur vers lui on la sentait très manifestement, et on la déplaçait dans tous les sens. La peau et les téguments glissaient facilement sur la tumeur qui manifestement avait un siège profond. Après avoir éloigné la pensée d'une hypertrophie ganglionnaire qui n'était justifiée ni par la forme, ni par l'irrégularité, ni par la mobilité de la tumeur, ni même par la consistance, je pensai que cette tumeur pouvait être un fibrome et plus probablement un adénochondrome de la glande sous-maxillaire. Dans les premiers temps cette tumeur n'avait provoqué ni gêne, ni douleurs. Depuis cinq à six mois elle était devenue le siège de douleurs assez vives; ces douleurs n'étaient pas réveillées par la pression, mais sans cause et surtout après un certain temps de travail d'écriture, il se produisait des douleurs assez vives qui s'étendaient dans le cou et jusque dans la bouche. Ce jeune homme achevait ses études et il était préoccupé de son état. Je proposai l'extirpation de la tumeur qui fut faite le 2 juillet 1874 après chloroformisation.

Une incision parallèle au bord de la mâchoire de 8 centimètres de long fut pratiquée, cette incision était à peu près celle qu'on fait pour la ligature de la linguale. La peau, les couches sous-cutanées l'aponévrose furent sucessivement divisées; deux petites artérioles furent liées. J'arrivai sur la face externe de la tumeur qui fut prise dans une érigne et légèrement relevée. L'énucléation en fut alors très facile sauf en un point, à la partie la plus externe, où la tumeur se continuait manifestement avec la glande sous-maxillaire; je dus réséquer une petite portion de cette dernière; les suites de l'opération furent très simples, une grande partie de la plaie qui avait été réunie se cicatrisa par première intention ; il n'y eut qu'un angle qui suppura quelques jours. Au bout de dix jours tout était terminé.

L'étude histologique de cette tumeur a été faite avec soin au collège de France. Déjà à la coupe on reconnaît à l'œil nu les caractères les plus évidents de l'enchondrome, aspect blanc hyalin, grenu.

Au microscope on y trouve les éléments ordinaires de tissu cartilagineux, cellules avec capsule qui les entoure sans mélange de fibres; un certain nombre d'entre elles sont étoilées. En même temps

Digitized by Google

en plusieurs points on y trouve disséminés, mais infiniment plus rares que les éléments cartilagineux, des acinis glandulaires. Au résumé la tumeur est un adénochondrome.

M. Tillaux. M. Verneuil a abordé incidemment la question du diagnostic dans son rapport. Velpeau avait autrefois déclaré qu'il n'existait pas de tumeurs dans la glande sous-maxillaire. M. Verneuil soutient une opinion inverse ; mais les ganglions lymphatiques sont dans la même loge que la glande. Aussi faut-il considérer comme important le caractère clinique donné par M. Verneuil pour établir le diagnostic différenciel entre les tumeurs de la glande et les lymphadénénomes. Le lymphadome est adhérent, les tumeurs de la glande jouissent d'une grande mobilité. Ce caractère me paraît essentiel à noter.

M. Verneuil. La bénignité de ces tumeurs n'est pas surprenante; elles sont très circonscrites et s'énucléent avec la plus grande facilité. Leur indolence a été reconnue ; les douleurs ont été signalées seulement dans l'observation de M. Lannelongue ; cela n'a rien d'étrange, car nous savons que toute tumeur peut présenter ce caractère. Quant au diagnostic il n'est pas véritablement difficile ; et quand j'ai été mis en présence d'une de ces tumeurs je n'ai pas hésité à dire que mon malade portait une fibrome ou un enchondrome. L'opinion de Velpeau ne saurait étonner ; il était dominé par un tel parti pris qu'il est allé jusqu'à nier l'existence des adénomes dans la parotide; il niait l'adénome dans les régions où se trouvaient des ganglions lymphatiques. Velpeau rapportait ces tumeurs à des hypertrophies ganglionnaires ; l'histologie a fait justice de ces prétentions. Je ne puis partager l'opinion de M. Tillaux sur le siège des ganglions lymphatiques dans la même loge que la glande. Ils en sont indépendants et placés en dehors d'elle.

Les caractères propres aux chondromes sous-maxillaires sont une dureté très grande, et une mobilité excessive ; il faut ajouter que l'exploration buccale n'a pas révélé que la tumeur se développât dans ce sens. On trouve dans ces données de suffisantes garanties pour établir un diagnostic précis.

Lecture.

Mémoire sur les adénochondromes de la glande sous-maxillaire,

par M. le Dr Nepveu.

Les adénochondromes de la glande sous-maxillaire sont extrê-

Digitized by Google

mement rares. Dans la thèse de Talazac[1] on ne trouve que deux faits de ce genre, étudiés d'ailleurs au point de vue purement anatomique ; l'un est dû à Virchow, l'autre à Scholz.

Aussi m'a-t-il semblé digne d'intérêt de présenter en même temps qu'une observation complète recueillie dans le service de M. Verneuil, un exposé sommaire de tous les faits disséminés dans les auteurs.

Voici d'abord le cas que j'ai pu observer dans tous ses détails.

Obs. I. Cotillon (Virginie), 25 ans, salle Saint-Augustin, n° 5, est affectée de deux tumeurs au cou. L'une, médiane, est un goître assez volumineux apparu depuis six mois environ et à marche assez rapide. La seconde, plus grosse que le poing, ovoïde, à axe dirigé d'arrière en avant, est située au-dessous de la branche horizontale du maxillaire inférieur gauche et fait une saillie considérable dans les régions sus et sous-hyoïdiennes. Elle est très dure, bosselée à sa surface; à son niveau la peau, souple et sans adhérences, présente des cicatrices dues à des flèches caustiques appliquées quatre ans auparavant.

La tumeur n'adhère pas davantage aux parties profondes ; on peut l'isoler facilement du bord de la mâchoire ; le plancher buccal ne présente aucune déformation.

Cette tumeur qui date de dix ans, n'était au début qu'une petite boule roulant sous le doigt, située sous la partie moyenne du maxillaire. Elle marcha très lentement jusqu'au moment où elle fut traitée par les caustiques. L'accroissement devint alors plus rapide et s'accéléra encore, il y a dix-huit mois, pendant une grossesse.

Les deux tumeurs, toujours indolentes, n'ont jamais provoqué d'accidents ; elles ne gênent que par leur volume considérable.

Le goître était d'un diagnostic facile ; il n'en était pas de même de la tumeur sus-hyoïdienne.

La dureté, les bosselures, l'indolence absolue, la marche très lente excluaient l'idée d'un cancer primitif des ganglions ; le lymphadénome simple n'était pas plus admissible; on ne pouvait songer à une adénopathie strumeuse tant la constitution était belle et la santé solide; l'intégrité absolue des cavités voisines et des téguments circonvoisins n'autorisait point à croire à un épithélioma secondaire des ganglions.

Suivant toute vraisemblance, le néoplasme partant de la glande sous-maxillaire était constitué par du tissu fibreux ou cartilagineux : il s'agissait donc d'un adéno-fibrome ou d'un adéno-chondrome. L'analyse des caractères physiques et de la marche du néoplasme conduisit M. Verneuil à adopter de préférence cette dernière hypothèse.

Au reste on avait évidemment affaire à une production justiciable de la médecine opératoire ; c'est pourquoi aucune contre-indication ne se présentant, l'opération fut pratiquée de la manière suivante :

[1] Talazac, *Des tumeurs de la glande sous-maxillaire*, thèse de Paris, 1869.

Digitized by Google

Une incision, comprenant la peau et le tissu cellulaire sous-cutané, et faite suivant le grand axe de la tumeur, mit celle-ci à découvert, puis on la sépara de ses connexions à l'aide d'un instrument mousse, en ayant soin de diviser entre deux ligatures les tractus trop résistants, qui auraient pu renfermer des vaisseaux. Profondément la glande sous-maxillaire adhérait au tissu néoplasique.

Pansement antiseptique ouvert.

Bien que l'opérée n'ait jamais présenté antérieurement la moindre manifestation arthritique, le lendemain de l'opération ses urines offrent un dépôt abondant, boueux, rougeâtre ; elle est prise d'étouffements et d'un point de côté très intense à droite ; à l'auscultation on trouve des râles sibilants et ronflants dans toute la poitrine, indice d'une congestion pulmonaire assez marquée. Quelques douleurs dans le genou gauche. Ces manifestations arthritiques ont à peine duré deux jours et se sont dissipées sans laisser de traces [1].

La plaie s'est cicatrisée sans accident. L'état général a toujours été bon ; la température n'a jamais dépassé 38°. Le goître n'a pas paru se ressentir du voisinage de ce foyer traumatique.

Immédiatement après l'opération une coupe de la tumeur montre que celle-ci se compose en grande partie de cartilage.

L'examen microscopique, de son côté, a démontré qu'il s'agissait d'un adénochondrome. Le cartilage se présentait sous différents aspects, tantôt à l'état de cellules étoilées, tantôt sous la forme de fibrocartilage, tantôt encore sous celle de cartilage hyalin. Les culs-de-sac étaient presque partout entièrement atrophiés, mais cependant nettement visibles ; dans quelques points ils avaient subi une hypertrophie notable. Le tissu conjonctif était rare et ne se rencontrait que par intervalles sous la forme de tissu fibreux. Les vaisseaux étaient en petit nombre.

La tumeur était enveloppée d'une capsule conjonctive dont la laxité a facilité l'énucléation. En résumé il s'agissait bien d'un enchondrome de la glande sous-maxillaire.

Il ne nous a pas été possible de déterminer l'origine précise des cellules cartilagineuses. Provenaient-elles d'une transformation des cellules glandulaires (Robin) ou des cellules conjonctives ? Nous n'avons pu éclaircir ce point d'une façon satisfaisante.

Si à cette observation j'ajoute les faits que j'ai trouvés dans la littérature, j'arrive à un total de dix cas de valeur bien différente.

Les deux premiers en date sont simplement cités par Stromeyer en quelques mots : « J'ai, dit-il, observé deux cas d'enchondrome de la glande sous-maxillaire. »

Deux autres cas dus à Scholtz et à Jungken ne renferment que la description de pièces anatomiques.

[1] Les suites de cette opération sont rapportées avec plus de détails dans : Verneuil, *propathies et traumatisme, in Revue mensuelle*, juillet 1879, p. 531.

Digitized by Google

Les seules observations complètes ont été fournies par Bruns, Gassaud, Pozzi et de Marignac.

Nous reproduisons plus loin tous ces documents, dont l'étude permet de fournir quelques vues générales sur l'affection qui nous occupe.

Le chondrome de la glande sous-maxillaire a été observé chez des sujets âgés de 22, 25, 28, 30, 36 et 54 ans, et avait paru 6, 7, 10, 16, 18 ans auparavant sans antécédents quelconques. Cette longue durée est un caractère des plus importants.

Aucune cause sérieuse n'a été relevée ; toutefois M. S. Pozzi signale la coïncidence d'une violente névralgie faciale occasionnée par la carie de la deuxième petite molaire inférieure gauche.

Au début la tumeur forme une simple nodosité de petit volume, régulière, très mobile, roulant sous le doigt. — Dans un seul cas (*obs. VII*) la tumeur primitivement bilobée s'est ensuite divisée en trois lobes. L'accroissement a été toujours très lent, le plus souvent indolent. Cependant, sous l'influence de pommades irritantes, la tumeur de l'observation VI augmenta rapidement de volume, et devint le siège de quelques douleurs ; à peine perceptible auparavant, elle acquit en huit à dix semaines la grosseur d'une noix.

Le volume est variable. On le compare à un œuf de poule (Gassaud), à un œuf d'oie (Bruns), à un œuf de dinde (Pozzi). Dans mon cas, la masse morbide avait les dimensions d'un poing d'adulte.

Dans l'observation VI, la tumeur avait 8 centimètres de long sur 3 de large, et, dans l'observation VII, 6 centimètres dans le sens vertical et 7 1/2 transversalement.

Le plus souvent ovoïde, la tumeur est parfois arrondie et légèrement aplatie ; son grand axe est ordinairement parallèle à la branche horizontale de la mâchoire ; parfois elle recouvre le bord maxillaire et peut, en arrière, dépasser l'angle du même nom ; on l'a vue atteindre en bas la ligne horizontale du thyroïde, et, en dedans, aller jusqu'à la ligne médiane du cou. Dans aucun cas elle n'a paru proéminer du côté du plancher de la bouche.

Jusqu'à ce jour, le tissu morbide a toujours été très dur ; sa surface est d'ordinaire bosselée, mamelonnée, irrégulière ; la peau sus-jacente est mobile ; il n'y a point d'adhérences profondes. A part les douleurs qui ont coïncidé quelquefois avec l'augmentation de volume, l'enchondrome est indolent et ne détermine que fort peu de troubles. La déglutition, chez un malade de Bruns, était gênée ; la patiente de Pozzi avait depuis deux ans une salivation exagérée.

On n'a jamais observé d'engorgement ganglionnaire.

Le diagnostic n'a été porté que par MM. Th. Anger et Verneuil. La dureté excessive de la tumeur, les nodosités de sa surface, son

Digitized by Google

accroissement extrêmement lent, son indolence absolue à la pression, l'absence d'adhérences soit aux parties superficielles soit aux parties profondes, l'absence de tumeur secondaire dans le voisinage, son siège dans la région sous-maxillaire, au-dessous de la branche horizontale de la mâchoire, dans le point qu'occupe la glande maxillaire, tel est l'ensemble des symptômes qui permettra de diagnostiquer un enchondrome de la glande sous-maxillaire.

On ne trouve de détails opératoires que dans six observations. L'ablation a toujours été faite par l'instrument tranchant, à l'aide d'incisions longitudinales, droites ou courbes, et parallèles au grand diamètre de la tumeur. On a noté quelques incidents remarquables. M. Théophile Anger énucléa facilement sa tumeur, mais dut couper, à la partie la plus interne et la plus profonde, ses attaches à la partie saine de la glande sous-maxillaire ; M. Verneuil en fit autant. Au contraire, M. Pozzi dit qu'après l'ablation, on put se convaincre de la parfaite indépendance de la glande sous-maxillaire en avant de laquelle la tumeur était située. « L'artère faciale, ajoute-t-il, est sous la face profonde de la tumeur, entre elle et la glande. » Gassaud n'eut à faire que la ligature de deux petites branches de la faciale. Il note expressément que le doigt introduit dans la cavité occupée par la tumeur, permit de reconnaître qu'elle ne se continuait point avec la parotide. Bruns (*obs. VII*) ne fit qu'une ligature d'artère ; M. Verneuil lia deux petites artérioles.

L'énucléation de la tumeur de sa capsule conjonctive, rend l'opération extrêmement facile. MM. Bruns, Richet, Verneuil, Anger en ont fait la remarque.

La guérison, dans toutes les observations où la marche clinique a été rapportée, a été la règle. Elle a demandé de huit jours à trois semaines.

L'étude anatomique de ces tumeurs a permis de déterminer leur nature et de préciser leur origine. L'examen histologique a sept fois reconnu la structure cartilagineuse ; les tumeurs de Stromeyer et de Gassaud n'ont point passé sous le microscope ; elles conservent cependant une certaine valeur à cause de l'affirmation du premier de ces auteurs et des caractères macroscopiques bien tranchés notés par le second. Le cartilage est représenté par la substance fondamentale, hyaline, molle, et par ses cellules rondes, fusiformes ou étoilées ; il n'a pas dans tous les points une structure uniforme, car ici il est transparent, ailleurs mou, et plus loin semblable au fibro-cartilage.

Dans le fait de M. Pozzi il s'agissait d'un mixo-chondrome.

Pour établir que ces tumeurs naissent de la glande sous-maxillaire, on peut invoquer leurs connexions intimes avec cet organe.

Digitized by Google

et la présence, dans leur intérieur, de culs-de-sac glandulaires. Ainsi, une partie de la glande adhérait à la tumeur (*obs. VI*); la glande avait entièrement disparu, confondue avec le néoplasme (*obs. IV*). A la vérité, contre cette origine et pour prouver le point de départ ganglionnaire, on peut citer le cas de Pozzi et de Bruns où la tumeur était sus-aponévrotique et où la glande paraissait saine.

Dans l'observation VII, Bruns croit pouvoir affirmer que l'enchondrome s'était développé dans un ganglion lymphatique.

L'existence des culs-de-sac glandulaires a été observée dans la grande majorité des cas, mais l'examen demande à être fait soigneusement, car, dans un cas où Legros n'avait rien trouvé, Malassez et Rendu découvrent, au contraire, un assez bon nombre d'acinis dans l'échantillon qui leur avait été confié.

Obs. II et III. (Stromeyer, *Handbuch der chirurgie*, p. 541.)

« J'ai eu occasion de voir deux fois l'enchondrome de la glande sous-maxillaire. »

Obs. IV. — *Enchondrome de la glande sous-maxillaire.* — (Fr. Scholz, *Ueber das Enchendrom*, thèse inaugurale, Breslau, 1855. — *Voir Schmidt's Jahrbücher*, t. 93, p. 166.)

La tumeur comprend toute la glande sous-maxillaire. Elle est ovoïde, pèse 35gr.50, et mesure 0m.055 de long; sa consistance est assez grande. Elle est entourée d'une couche de tissu conjonctif. A la coupe elle présente l'aspect d'une substance hyaline, translucide, blanche ou blanc-bleuâtre, parsemée de nombreuses cavités disposées assez régulièrement, et remplie d'une substance jaunâtre, plus ou moins molle. Plusieurs points sont ossifiés.

Examen microscopique. — La tumeur est coupée et placée pendant deux heures dans l'acide chlorhydrique à 10 pour 100 pour enlever les sels calcaires, puis cuite dans l'éther pour en retirer la graisse. Les coupes sont traitées par la teinture d'iode, la potasse ou l'acide acétique. L'enveloppe de tissu conjonctif est épaisse de 1 à 2 lignes. Immédiatement après on trouve une couche cartilagineuse dont les cellules ont de 0, 03 à 0,05 de ligne. Disposées régulièrement dans le tissu, ces cellules sont rondes, fusiformes vers la surface; quelques-unes, étoilées, ressemblent aux corpuscules osseux, mais on ne trouve ni anastomoses entre leurs prolongements, ni espaces entre les cellules et la substance intercellulaire. Au centre de la tumeur, on trouve certaines parties ramollies et d'autres ossifiées. Aux points ramollis, le tissu cartilagineux assez normal (cellules plus petites et plus rares) est parsemé de lacunes nombreuses, rondes ou elliptiques. Le tissu cartilagineux est brunâtre, plus ou moins strié, passant en certains points au fibro-cartilage. A l'intérieur des lacunes, on reconnaît difficilement les cellules cartilagineuses. On y trouve, par contre, de

Digitized by Google

nombreuses gouttelettes de graisse isolées ou réunies, des amas de molécules calcaires et une substance finement granulée, brunâtre, insoluble dans l'éther et l'acide chlorhydrique. Là où il y a du fibro-cartilage quelques cellules cartilagineuses sont ratatinées, et l'on voit çà et là des stries minces, brunes, ramifiées ou réticulées.

Nulle part on ne trouve de vaisseaux.

Obs. V. — *Enchondrome de la glande sous-maxillaire.* — Extirpation. — (Virchow, *Traité des tumeurs*, t. I, p. 502.)

Virchow a emprunté à la clinique de Jünken, 1857 (pièce 188) une observation d'enchondrome de la glande sous-maxillaire dont il donne seulement la description anatomique. Les détails que je vais rapporter sont disséminés dans le chapitre des chondromes des parties molles.

La tumeur était arrondie, un peu aplatie, presque de la grosseur du poing, mamelonnée à l'extérieur, très dure à la palpation; sur la coupe on distinguait des tractus fibreux, volumineux, hyalins, répondant aux anciens conduits glandulaires et à leurs ramifications. Entre eux se trouvaient les lobes de l'enchondrome partiellement crétifiés à leur centre, ou transformés en os spongieux contenant de la moelle graisseuse. La substance glandulaire était en partie atrophiée. Toutefois dans certains points, et notamment au pourtour de la tumeur, les lobules terminaux de la glande remplis de cellules hypertrophiées formaient des masses plus ou moins considérables.

Obs. VI. — *Enchondrome de la région sous-maxillaire.* — (R. Krieg, *Beitrage zur Lehre vom Enchondrom der Speicheldrüsen.* — Inaugural. Dissertation, Tubingen, 1874, p. 41.)

Rebekka G., 36 ans, d'une bonne santé dans sa jeunesse, remarqua à l'âge de 20 ans sur le côté du cou, au niveau de l'angle du maxillaire droit, une petite tumeur dure et mobile, qui commença à grossir 8 ou 10 semaines après. Il y a 5 ans elle avait presque le volume d'une noix. L'emploi de pommades lui fit prendre un accroissement plus rapide, et depuis lors il survint de temps en temps des douleurs lancinantes : la peau est toujours restée normale. L'appétit, le sommeil ont toujours été bons. L'état général n'était troublé qu'au moment des douleurs. La malade entra à l'hôpital le 8 mai 1864.

Etat actuel. — La tumeur est bilobée; les deux lobes sont arrondis, légèrement irréguliers, durs et mobiles; le supérieur a le volume d'une noix. Le diamètre longitudinal de la tumeur est de 8 centimètres; son diamètre transversal de 3 centimètres 1/2; si on la saisit entre les doigts et qu'on cherche à pénétrer profondément, on remarque qu'elle est plus grosse que ne semble l'indiquer son aspect extérieur. Par la pression sur la tumeur on rend la déglutition plus difficile; le doigt porté dans la bouche sent un prolongement du néoplasme sur le côté de la langue.

Nulle part d'engorgement ganglionnaire.

Digitized by Google

Opération le 10 mai 1861. Incision commençant au-dessus de l'angle de la mâchoire, descendant obliquement, puis gagnant horizontalement la ligne médiane. L'énucléation de la tumeur de sa capsule conjonctive se fait avec le manche du scalpel. Une artère qui se trouvait entre les deux lobes fut écartée. Le lambeau supérieur étant relevé, la tumeur fut saisie avec une pince, attirée et détachée complètement de ses adhérences profondes. A sa partie postérieure tenait solidement un petit morceau de la glande qui fut enlevé. Aucun vaisseau ne donna ; la perte de sang fut minime.

A 1 heure 1/2 de l'après midi, hémorrhagie ; on fit la torsion d'un petit vaisseau dans la profondeur de la plaie; un plus gros, situé sur le bord externe, fut lié ; une petite artériole fut cautérisée avec le nitrate d'argent. La perte de sang s'éleva à 120 grammes.

Huit jours après l'opération la malade sortait de l'hôpital.

Après l'opération, la tumeur présentait sur sa coupe l'apparence d'un enchondrome ou des cartilages articulaires.

Au microscope, la substance fondamentale du néoplasme est très transparente dans la plupart des points, mais partout elle est nettement striée, surtout où le tissu est à l'œil nu plus blanc et plus opaque. Les fibres sont très raides, très étendues. L'acide acétique les fait en partie disparaître, et démasque en même temps des cellules étroites et longues, et des cellules étoilées. Les cellules cartilagineuses ont une capsule nette et parfois aussi un noyau. On observe très peu de groupes de cellules entourées d'une capsule.

Obs. VII. — R. Krieg. *Beitrœge zur Lehre von Enchondrom der Speicheldrüsen.* — (Inaugural, dissertation. Tübingen, 1874, p. 42.)

Andreas R..., journalier, 28 ans, a été souvent malade et a eu des éruptions cutanées dans son enfance. A 15 ans, inflammation pulmonaire se répétant à 21, 24 et 26 ans. Il y a 7 ans, apparition à l'angle du maxillaire inférieur gauche, d'une saillie mobile, dure, régulière, indolente même à la pression, qui s'accrut lentement et atteignit en un an le volume d'une noix ; la peau sus-jacente était saine. Trois ans plus tard la tumeur avait acquis le volume d'un œuf de poule, mais n'était plus complètement lisse et ovale et se composait de deux lobes. La consistance était toujours la même.

Il y a deux ans une troisième tumeur, également arrondie, et du volume d'une noix, se joignait aux deux premières. Un médecin consulté alors, déclara nécessaire une opération qui fut refusée.

Dans les deux dernières années les tumeurs s'accrurent notablement sans devenir douloureuses ni spontanément, ni à la pression, et sans gêner les mouvements de déglutition. La peau sus-jacente est toujours restée saine et mobile.

Etat actuel. Le malade, de moyenne stature, est robuste et bien portant. La tumeur, irrégulière, bosselée, très résistante, du volume

Digitized by Google

d'un œuf d'oie, est formée de trois lobes, antérieur, postérieur et inférieur, gros chacun comme une noix; l'antérieur est le plus saillant; l'inférieur proémine en avant et atteint presque la ligne médiane. La masse totale recouvre le bord inférieur de la branche horizontale du maxillaire, dont elle dépasse l'angle en arrière et laisse entre elle et le bord antérieur de la branche horizontale du sterno-mastoïdien un assez large espace. En bas elle atteint presque le cartilage thyroïde: en dedans elle va jusqu'à la ligne médiane au-dessus du larynx. Les trois lobes sont mobiles les uns sur les autres et ne paraissent pas avoir d'adhérences profondes. Les battements de la carotide se propagent à la tumeur, laquelle mesure 6 centimètres dans le sens vertical et 7 centimètres 1/2 en travers. Opération le 29 juillet.

Une incision longitudinale divisa la peau et le tissu cellulaire sous-cutané et conduisit sur la tumeur qui fut peu à peu disséquée. Une petite partie de la glande sous-maxillaire resta attachée à son enveloppe conjonctive. L'hémorrhagie fut faible; on lia une seule artériole. Dans la profondeur de la plaie on vit les restes de la glande sous-maxillaire; en dehors, le bord interne du sterno-mastoïdien et la bifurcation de la carotide recouverte encore du tissu conjonctif; ses deux branches battaient sous le doigt. Pansement à plat. L'opérée quitte l'hôpital le 8 août.

La tumeur siégeait dans les ganglions sous-maxillaires. A la coupe le tissu était dense, régulièrement jaunâtre, et avait la consistance du jeune cartilage fibreux; on y reconnaissait une disposition lobulaire. Certaines parties composées d'un tissu transparent et jaunâtre étaient ici très denses, là molles et lâches. Ces parties conjonctives formaient un réseau fibreux entre les mailles duquel on trouve des cellules disposées en groupes ou disséminées, réparties en grande quantité dans tous les points de la tumeur et offrant les caractères des cellules qui se trouvent dans les formations chondroïdes du jeune âge. Presque toutes, en effet, ont un gros noyau granuleux, rond ou ovale; les parois cellulaires sont également rondes ou ovales, avec des prolongements. On voit encore des cellules rondes irrégulières, à deux noyaux sur lesquels on peut observer les diverses phases de scission. Des noyaux libres, tels qu'on les rencontre dans des cellules parfaites, ou plus récents et plus petits, se rencontrent aussi, mais en moins grand nombre que les cellules. Entre la membrane et le noyau est ordinairement un espace clair. Quelques points de la tumeur sont ramollis et offrent de petites cavités. Le tissu de la glande sous-maxillaire était relié aux ganglions enchondromateux par du tissu conjonctif lâche.

Obs. VIII. — (Gassaud, *Gaz. des hopitaux*, 1861, p. 254.)

Le 23 octobre 1861 entrait à l'hôpital d'Aumale un homme de 30 ans, portant au devant du muscle sterno-mastoidien, entre la région parotidienne et le cartilage thyroïde, une tumeur bosselée, dure au toucher, insensible dans tous les points, non fluctuante, glissant facilement sous la peau avec laquelle elle ne paraît pas avoir d'adhérences; elle

Digitized by Google

a la grosseur d'un œuf de poule et n'est fixée en aucun point au maxillaire inférieur.

L'exploration de la partie de la tumeur qui touche à la région parotidienne fait croire à un pédicule communiquant avec la parotide.

Le mal remonterait à 6 ans environ et ne se serait accru notablement que depuis 4 mois; à cette époque il serait survenu des douleurs assez vives, et quoiqu'il n'y ait point de gêne notable dans les fonctions du larynx et du pharynx, le malade demande avec instance qu'on le débarrasse de la tumeur.

Opération le 28 octobre.

Incision de 10 centimètres suivant le diamètre antéro-postérieur de la tumeur; seconde incision de 3 centimètres, perpendiculaire à la première et partant de sa lèvre inférieure. La tumeur est alors disséquée avec soin et enlevée après ligature de deux petites branches de la faciale. Hémorrhagie presque nulle.

On reconnaît que la tumeur ne se continue pas avec la parotide comme on l'avait pensé.

Cinq points de suture ont été appliqués. Pansement simple.

La tumeur pèse 80 grammes; elle présente de petits lobes bien distincts, intimement unis, recouverts par une couche celluleuse mince; sa densité uniforme est considérable. Une incision suivant son grand diamètre divise une multitude de lamelles et de noyaux cartilagineux d'un blanc brillant et nacré. On observe encore à la coupe de petits orifices assez nombreux, béants, qui correspondent probablement à des vaisseaux, car la pression en fait suinter quelques gouttes de sérosité sanguinolente. On note enfin la présence du tissu fibreux. D'après ces caractères la tumeur se rapproche de ce que les auteurs ont décrit sous le nom d'enchondromes.

A dater du 8 novembre on administre l'iodure de potassium, car dès l'entrée du malade on avait reconnu aux régions inguinales droite et gauche des masses ganglionnaires indurées.

L'absence de communication entre la tumeur et le maxillaire inférieur et les glandes parotide et sous-maxillaire d'une part, et de l'autre l'induration des ganglions inguinaux, font croire qu'il s'agit d'une dégénérescence des ganglions cervicaux développés sous l'influence d'un état diathésique, syphilitique ou scrofuleux, que l'on rencontre fréquemment chez les Arabes.

Le rédacteur de la *Gazette des hôpitaux* ajoute aux réflexions de l'auteur que la tumeur est probablement un enchondrome de la glande sous-maxillaire.

Obs. IX. — *Chondrome primitif de la région sous-maxillaire, par S. Pozzi.* (*Bull. Soc. anat.*, 1872, p. 251.)

Femme, 54 ans. Dix-huit mois auparavant, névralgie faciale avec carie de la 2e petite molaire gauche et apparition, dans la région sus-hyoïdienne, d'une petite tumeur qui augmente peu à peu et finit par atteindre le volume d'un gros œuf de dinde. Salivation exagérée depuis deux ans.

Digitized by Google

Ablation par M. Richet.

Pozzi et Legros croient à un chondrome primitif d'un ganglion, Rendu et Malassez à un myxo-chondrome de la glande sous-maxillaire.

Obs. X. — *Enchondrome primitif de la glande sous-maxillaire.* — (De Marignac, *Bull. Soc. anat.*, 1877, p. 57.)

D..., 22 ans, porte depuis 6 ans dans la région sous-maxillaire gauche une tumeur mobile, mamelonnée, indolente, très dure. M. Th. Anger l'enleva sans peine et la guérison fut assez prompte.

A l'examen microscopique on reconnut un enchondrome hyalin en certains points, fibreux dans d'autres.

Rapport.

M. Tillaux. Messieurs, vous m'avez chargé d'un rapport oral sur un fait de luxation simple de l'articulation péronéo-tibiale supérieure, que vous a adressé M. Michel, médecin major au 9e chasseurs. Voici le résumé de ce fait. Un militaire fait une chute violente, en ayant le pied dans une adduction forcée; il ressent une douleur vive, et à l'examen du membre, M. Robert constate une luxation péronéo-tibiale supérieure. Pour expliquer cette luxation, M. Robert invoque une théorie par contraction musculaire qui ne me paraît pas suffisante. Aussi je viens vous demander la permission d'entrer dans quelques explications sur le mécanisme que j'ai donné de ces faits. Quand le pied se trouve porté dans une adduction forcée, plusieurs effets peuvent se produire; ils sont subordonnés à la résistance des ligaments péronéo-tibiaux inférieurs. Si ces ligaments ne cèdent pas, un premier effet qui résulte de l'adduction forcée est une entorse simple; un autre effet est une fracture de la malléole externe à différentes hauteurs, mais toujours au-dessous de ces ligaments. Il arrive même que cette fracture se complique quelquefois d'un éclatement de la malléole interne; sur le cadavre j'ai plusieurs fois constaté cet éclatement, et j'en ai observé les signes cliniques sur des sujets ; mais je n'ai pas eu l'occasion d'en avoir la preuve anatomo-pathologique. Tels sont les premiers désordres qui se peuvent produire lorsque les ligaments péronéo-tibiaux inférieurs ont résisté; supposons maintenant que la résistance de ces ligaments continue et que la malléole externe ne se soit pas fracturée; rien n'empêche alors le corps du péroné d'être porté en dehors; il est sollicité dans cette direction, il fait bascule; de deux choses l'une, ou le corps de l'os se fracturera ou il résistera; dans cette dernière hypothèse, l'extrémité supérieure du péroné très fortement sollicitée en dehors

Digitized by Google

se séparera du tibia. Il se produira un diastasis supérieur ou une luxation péronéo-tibiale supérieure. Ainsi la résistance des ligaments péronéo-tibiaux inférieurs expose à la fracture du corps du péroné ou à un diastasis de son articulation supérieure.

J'ai rencontré sur le vivant la confirmation de cette explication. J'ai vu en effet un homme ayant une fracture transversale complète du tibia au-dessus des ligaments péronéo-tibiaux inférieurs; il avait en même temps une luxation du péroné à la partie supérieure. Les conditions où se trouvait cet homme sont comparables, au point de vue du mécanisme, à celles du malade de M. Robert. Chez ce dernier sujet, dans le mouvement forcé d'adduction du pied, la malléole a résisté, les ligaments péronéo-tibiaux ont résisté, il s'est produit alors un diastasis supérieur.

Communication.

Couteau introduit dans la narine. — Difficulté de l'extraction.

M. Léon Le Fort. Avant de faire la communication pour laquelle j'ai demandé la parole, permettez-moi de vous relater un fait que j'ai observé il y a quelques jours. Un enfant de 3 à 4 ans eut l'idée de s'introduire dans la narine droite un petit couteau de poche d'une longueur de manche de 11 centimètres. D'après les récits des parents, l'enfant, au moment de cette introduction fit une chute qui poussa violemment le couteau en arrière. L'accident avait eu lieu vers 4 heures de l'après-midi. Le père essaya de retirer le couteau, mais ne pouvant y parvenir il amena l'enfant à l'hôpital Beaujon. Les internes procédèrent à des tractions, même en s'aidant du davier à résection pour saisir plus solidement le manche; mais toutes les tentatives de traction directe, quoique énergiques, restèrent sans résultat. Je fus appelé dans la soirée. Je trouvai l'enfant assez calme, le manche du couteau horizontalement enfoncé suivant la direction du plan de la voûte palatine, sortait de la narine droite d'environ 6 centimètres. On le sentait assez solidement fixé, et les tractions légères, il est vrai, l'ébranlaient difficilement. L'idée que j'avais eue tout d'abord, avant même de voir l'enfant, mais en apprenant les tractions faites, était que la lame ou quelque partie du couteau devait agir par le mécanisme de l'hameçon et s'opposer à l'extraction. Il me paraissait évident que le couteau ne pouvait être simplement enclavé dans le squelette de la face.

Malheureusement les parents ne pouvaient guère me donner des renseignements sur l'état et la nature du couteau. La mère croyait que la lame était brisée à 2 ou 3 centimètres du manche. Je por-

Digitized by Google

tai le doigt au fond du pharynx, où je ne sentis rien; il est vrai que le doigt ne fut porté que directement en arrière, et je n'eus pas le temps d'explorer les parois latérales de la cavité par suite de la résistance de l'enfant. Je pensai que la lame à demi-ouverte devait faire crochet en accrochant la partie supérieure de la voûte palatine, et je cherchai avec un stylet, enfoncé successivement sur toute la circonférence du manche à reconnaître l'obstacle. Je sentis, en effet, un obstacle au niveau de la portion du manche qui loge la lame. Le manche du couteau avait été déjà en partie cassé et faussé par la pression du davier; je songeai à séparer successivement les deux lames latérales du manche en faussant toutes les goupilles, afin de rendre la liberté à la lame; j'arrivai assez facilement à séparer les deux revêtements de corne et le ressort formant le dos du manche, et je sentis alors que le manche devenait plus mobile sur la lame et pouvait être élevé et abaissé. Tout d'abord j'avais essayé, non pas de tirer sur le couteau, mais de le repousser plus profondément en élevant la partie articulée avec la lame, afin de dégager la partie de la lame que je supposais saillante, brisée et faisant crochet. Je ne pus rien obtenir par ce moyen. J'eus alors l'idée de procéder par bascule. A cet effet, je plaçai sur la lèvre supérieure et transversalement le manche du davier Farabeuf qui me servit de point d'appui, et tirant en bas l'extrémité libre du manche, je vis le mouvement de bascule s'effectuer et j'opérai avec la plus grande facilité l'extraction du couteau.

Je vis alors que la lame était entière, et qu'elle était évidemment logée dans le pharynx ou mon doigt ne l'avait pas rencontrée parce qu'elle était probablement placée contre la paroi latérale droite. Voici quel avait dû être le mécanisme de l'introduction et de l'extraction.

La pointe du couteau introduit ouvert était mousse, au niveau du dos elle formait une sorte de plan incliné. Violemment poussée contre la paroi postérieure du pharynx, elle glissa en bas, et la lame se ferma à angle droit avec le manche. Le manche était donc parallèle à la paroi inférieure des fosses nasales, et la lame à la paroi postérieure du pharynx. Lorsque mes internes tiraient directement sur le manche, la partie tranchante de la lame qui formait angle droit avec le manche, venait appuyer sur le bord postérieur de la voûte palatine osseuse; le couteau tendait à s'ouvrir; mais le dos de la lame près de sa pointe venait rencontrer la face antérieure de la colonne vertébrale; la profondeur antéro-postérieure du pharynx était insuffisante pour permettre l'ouverture suffisante du couteau, qui continuant à être à demi-ouvert, formait une sorte de crochet. En exécutant le mouvement de bascule en même temps

Digitized by Google

que j'abaissais la partie terminale du manche, le talon de la lame fut élevé dans la partie supérieure du pharynx, la lame put s'engager, sinon horizontalement, du moins avec un angle plus faible dans les fosses nasales, et l'extraction put être faite sans effort. Il n'y eut aucun écoulement sanguin. L'enfant demanda qu'on remît le couteau dans sa poche et s'endormit aussitôt. Il n'y eut aucun accident consécutif.

Communication.

Injections modificatives des fongosités dans l'arthrite fongueuse, par M. Léon Le Fort.

Messieurs, je me suis livré, depuis ces derniers mois, à quelques tentatives qui me font espérer avoir trouvé un moyen puissant de modification des fongosites articulaires et qui pourrait introduire un nouvel et important élément dans la thérapeutique des tumeurs blanches. J'aurais désiré, cependant, ne publier ces faits qu'après avoir obtenu sur plusieurs malades des résultats probants; mais l'heure des vacances est venue, je quitte pour quelque temps mon service, et j'ai craint de perdre de vue le malade sur lequel j'ai tenté ce nouveau moyen de traitement, car ce malade, s'il n'est pas complètement guéri, se trouve lui assez guéri pour demander à sortir de l'hôpital et à reprendre son travail. J'ai donc voulu vous le présenter.

Lorsque je me suis livré, il y a près de deux ans, à la pratique des pansements de Lister, je fus frappé, comme je l'ai dit ici et à l'Académie, des modifications imprimées aux parties saignantes par le contact de la solution forte d'acide phénique. C'est même dans cette action particulière qui transforme le sang épanché en un magma rougeâtre, qui coagule l'albumine, et amène par l'occlusion des petits vaisseaux la cessation de l'hémorrhagie capillaire que je fais consister toute l'action de ce pansement. Je cherchai dès lors à constater si d'autres substances n'auraient pas la même action, et je vis que l'acide phénique pouvait être remplacé par plusieurs substances, en particulier par l'alcool additionné d'une certaine quantité de sulfate de zinc.

Je me demandai si ce puissant modificateur, mis en contact direct avec les fongosités articulaires, n'aurait pas pour effet de les modifier profondément, de les contracter, en quelque sorte, en y produisant une inflammation plastique dont le dernier effet serait la répression de ces fongosités.

Des injections aussi énergiques dans l'intérieur d'une articulation

Digitized by Google

maladé pouvaient ne pas être sans danger, et je ne voulus les tenter d'abord que sur un malade qui n'aurait, comme on peut le dire, rien à perdre en cas d'accident. J'en trouvai, cette année, l'occasion. J'avais, dans mon service, un malade auquel je me proposais de faire la résection du genou pour une arthrite fongueuse. Je me sentais autorisé à essayer la méthode, car, en cas d'insuccès ou d'accident, j'avais toujours la ressource de la résection ou de l'amputation.

Voici l'observation de ce malade :

Lepetit (François), âgé de 25 ans, exerçant la profession d'aide maçon, entra, dans mon service, à l'hôpital Beaujon, le 3 février 1879. Il y a quatre ans, étant au service militaire, il fut pris de douleurs et de gonflement dans le genou droit : la marche devint difficile, puis impossible. Le malade entra au Val-de-Grâce où il eut son congé par réforme. On lui appliqua des raies et des pointes de feu autour de l'articulation, ce qui amena une amélioration suffisante pour que le malade, sorti du Val-de-Grâce, pût pendant trois ans se livrer au travail.

Toutefois, le genou était resté tuméflé et les mouvements actifs étaient perdus.

A la fin de 1878, les douleurs et le gonflement reparurent. La tuméfaction était surtout notable au côté externe de l'articulation où l'on constata, lors de l'entrée à l'hôpital, un point fluctuant, se distinguant nettement de la fausse fluctuation que donnent les fongosités qui distendent la synoviale. Le fémur est augmenté de volume dans son tiers inférieur, ainsi que l'extrémité supérieure du tibia; l'arthrite fongueuse suivant sa marche a amené de l'ostéite au niveau des parties articulaires. La région du genou est chaude et douloureuse au toucher.

L'auscultation donne un peu de respiration soufflante au sommet droit. Le malade est amaigri; l'appétit est peu marqué; les nuits sont souvent mauvaises.

Le 5 février. — Je fais appliquer une gouttière plâtrée, laissant libre en avant et sur les côtés, l'articulation du genou, et l'on exerce sur le genou une énergique compression avec une bande de toile sous laquelle est interposée une forte couche d'ouate.

Le 9 février. — Le malade est pris de violents frissons et d'une légère dyspnée, le pouls est petit. Il existe un bruit rude au premier temps et à la pointe. Un vésicatoire volant est appliqué sur la région précordiale. Le lendemain, le pouls est encore petit; il existe à la pointe et au premier temps une prolongation notable du bruit. Les accidents ont sensiblement diminué et la dyspnée a disparu.

Digitized by Google

Rien de remarquable du côté de l'articulation; l'état local reste le même ou tend plutôt à s'aggraver.

Le 12 mai. — Je me décide à injecter dans les fongosités du cul-de-sac de la synoviale, et avec la seringue de Pravaz, huit gouttes de sulfate de zinc au dixième, additionnée de trois fois son volume d'alcool pur. L'injection cause une sensation légère de cuisson qui disparaît après un quart d'heure.

16 mai. — L'injection n'a produit d'autre résultat appréciable qu'une légère dureté des fongosités dans le point très limité où a porté l'injection. Nouvelle injection de seize gouttes dans le cul-de-sac supérieur, en imprimant à la canule quelques mouvements de latéralité pour disséminer l'injection sur plusieurs points. Une fois la seringue vidée, je retire le piston comme pour une ponction aspiratrice; quelques gouttes de pus arrivent dans le corps de la seringue.

18 mai. — Ponction avec la seringue de Dieulafoy dans le point fluctuant lors de l'entrée du malade; issue d'environ 30 grammes de pus séreux, d'un jaune roussâtre. Compression au niveau du point ponctionné, la ponction ayant amené une dépression.

27 mai. — Nouvelle ponction au même point, issue de 30 grammes de liquide onctueux, puriforme, jaune roussâtre, ressemblant à de la synovie mêlé à une certaine quantité de pus.

28 mai. — Injection de dix gouttes de la solution alcoolisée de sulfate de zinc dans la partie externe du cul-de-sac synovial.

31 mai. — Les parties où l'injection a été faite sont profondément modifiées; le doigt constate la disparition de la mollesse ordinaire des fongosités, et l'on sent profondément une résistance qui montre que les parties ont pris une consistance plus grande. En même temps, le volume a diminué. Une nouvelle ponction donne issue à 30 grammes de liquide purulent, et j'injecte dix gouttes de la solution au sulfate de zinc.

5 juin. — La ponction aspiratrice ne donne plus issue qu'à quelques grammes de liquide très peu purulent; nouvelle injection de dix gouttes. L'induration des fongosités se prononce de plus en plus.

13 juin. — Injection de dix gouttes dans trois points de l'articulation.

18 juin. — Ponction aspiratrice ne donnant que quelques grammes d'un liquide roussâtre; le volume de l'articulation continue à diminuer.

23, 26 juin. — Nouvelles injections.

28 juin. — Injection de cinq gouttes d'une solution phéniquée au 40°.

3 juillet. — Injection de sulfate de zinc, dix gouttes.

Digitized by Google

11 *juillet*. — Injection de cinq gouttes de chaque côté du ligament rotulien.

17 *juillet*. — Dernière ponction dans le cul-de-sac supérieur, issue de 6 à 7 grammes de liquide non purulent.

23 *juillet*. — Dernière injection de cinq gouttes des deux côtés du ligament rotulien.

Sous l'influence de ce traitement, le volume de l'articulation a peu à peu diminué. Aujourd'hui, il n'excède guère le volume normal, et il faut tenir compte d'une légère augmentation du volume du fémur et du tibia. Là aussi, l'amélioration paraît s'être fait sentir.

Les douleurs ont complètement disparu. Le malade se lève, se promène, et j'ai déjà commencé, avec mon appareil à flexion, à rendre au genou les mouvements qui avaient complètement disparu. Déjà, ainsi que vous pouvez le voir, la flexibilité du genou est assez grande, quoique peu considérable, pour permettre la marche facile ; l'amélioration continuerait certainement avec la continuation du traitement.

En résumé, ce malade auquel je me proposais de faire la résection du genou, peut être considéré comme à peu près complètement guéri.

J'ai depuis employé ce même traitement sur d'autres arthrites fongueuses, l'une même présentant un certain degré d'acuité, et chez un autre malade auquel j'ai déjà amputé l'autre jambe pour une tumeur blanche tibio tarsienne. Les résultats ont été des plus encourageants ; malheureusement le traitement est à peine au début, et ma communication forcément hâtive eût gagnée à être retardée, car elle eût été plus concluante encore en s'appuyant sur plusieurs observations. Quoi qu'il en soit, voici un moyen nouveau ; je le crois sans danger, je le crois bon, vous n'aurez que trop souvent l'occasion de pouvoir le mettre à l'épreuve, et l'expérience justifiera ou infirmera les espérances que j'ai conçues.

M. Desprès. Je ferai aujourd'hui la même remarque que j'ai faite naguère à propos de la communication de M. Suchard, il importe d'attendre plus longtemps avant de formuler une opinion sur ce fait. Je demande à revoir le malade dans un an ; on aura alors un élément plus puissant de jugement.

M. Le Fort. Je tiens à constater que M. Desprès a vu le malade à peu près guéri ; or, j'étais sur le point de lui faire une résection, et certes, je ne suis pas de ceux qui préconisent les résections hâtives. Il a été métamorphosé par mon traitement. Et si je l'ai présenté aujourd'hui, c'est justement pour vous montrer ce

Digitized by Google

résultat avant mon départ en vacances, ne sachant pas d'ailleurs ce qu'il deviendra lui-même après sa sortie de l'hôpital qu'il quittera probablement bientôt.

M. Desprès. Pour justifier ce que j'ai avancé sur la nécessité d'attendre, je dirai que j'ai pratiqué, il y a environ sept ans, une injection d'iode dans une jointure atteinte d'hydarthrose chronique. Ce genou contenait de la sérosité purulente. Nous crûmes, M. Bucquoy et moi, avoir guéri le malade. Je l'ai revu depuis; son genou était plein d'ostéophytes et il avait une jambe de polichinelle.

M. Léon Le Fort. Je ne puis répondre de l'avenir d'un malade qui sort de mes mains à peine guéri. Mais quand bien même il redeviendrait malade, quand même on lui ferait, l'année prochaine, l'amputation de la cuisse, cela n'infirmerait pas le résultat obtenu aujourd'hui, et l'effet du traitement suivi. Il y a trois mois, j'étais prêt à reséquer ce genou; vous pouvez voir ce qu'il est devenu par les injections intersticielles au milieu des fongosités. Jamais aucun traitement ne m'a donné pareil résultat. Voilà tout ce que je puis dire quant à présent.

Présentation de malades.

M. Périer présente trois malades : 1° Une femme amputée de la cuisse, il y a aujourd'hui quatre semaines, pour une tumeur blanche du genou. Elle s'est levée le dix-septième jour; la réunion immédiate a été obtenue. Elle a été traitée par le pansement de Lister La température a été de 38° le lendemain, et normale les jours suivants jusqu'à la cicatrisation.

2° Un jeune homme atteint de cal vicieux de la clavicule; un fragment pointu faisant saillie sous la peau et provoquant des douleurs a nécessité la résection de la partie exubérante. La réunion a été obtenue en dix jours par le pansement de Lister.

3° Un homme de 40 ans, qui a eu le membre supérieur gauche pris dans un hache-paille. La main et l'avant-bras ont été amputés quinze fois de suite. La dernière amputation siège sur l'avant-bras au tiers moyen; la section était nette, et j'ai laissé la cicatrisation se faire, sans modifier l'état des parties. Le résultat a fourni un moignon suffisant. J'ai été d'ailleurs dans l'obligation de suivre cette ligne de conduite; le bras présentait en même temps une contusion profonde, avec plaie et dénudation de l'humérus. Il y avait donc des craintes à avoir sur l'avenir de ce membre; c'est pour cela que je n'ai pas rectifié le moignon de l'amputation par le hache-paille. Le pansement de Lister a été aussi efficace que pour les malades précédemment présentés.

Digitized by Google

M. Marjolin. Je tiens à faire remarquer que les blessures par le hache-paille sont très communes dans nos campagnes. A Paris, nous n'avons pas l'occasion de voir ces accidents qui sont, au contraire, fréquents chez les cultivateurs.

M. Desprès. Les trois résultats que nous a montrés M. Perrier sont très beaux; mais ils ne sont pas exceptionnels. On en obtient de semblables avec l'ancienne mode de pansements; vous en trouverez des exemples dans vos bulletins, et j'ai obtenu une réunion complète par seconde intention en 17 et 18 jours. On ne doit donc pas les considérer comme des résultats exclusifs d'une méthode nouvelle.

M. Le Fort. Je suis d'autant plus à l'aise pour donner mon appréciation que je n'accepte pas la théorie de Lister. Mais quand on voit une méthode recevoir la sanction de l'unanimité des chirurgiens du monde, on doit, je crois, reconnaître sa supériorité.

M. Lucas Championnière. Je m'élève contre ce que M. Desprès appelle des résultats exceptionnels. Ces exceptions sont la règle; on obtient toujours les mêmes résultats; la réunion se fait par première intention, sauf au niveau du tube à drainage bien entendu.

M. Desprès. Si on obtient aujourd'hui d'excellents résultats, comme l'a dit M. Lefort, c'est que nous ne faisons pas aujourd'hui des amputations ou des résections, des opérations en un mot, comme autrefois à tort et à travers et que personnellement nous soignons mieux nos malades.

Présentation de malade.

M. Duplay présente un homme atteint de fracture comminutive avec enfoncement considérable du frontal; il avait en même temps une fracture du bras et des fractures de côtes. C'est un homme de 46 ans, mécanicien, qui est entré dans mon service le 10 mars 1879. Il a été renversé par une locomotive et lancé sur la voie; il est probable que dans sa chute le front est venu porter sur un rail. A son entrée, on constate: 1° une plaie transversale, située immédiatemement au-dessus des sourcils, mesurant 10 centimètres de long, 4 centimètres dans sa plus grande largeur. Le crâne fracturé comminutivement est profondément enfoncé au niveau de cette vaste plaie dont la plus grande profondeur mesure près de 3 centimètres; 2° une fracture du bras gauche; 3° une fracture de la deuxième et probablement de la troisième côte.

A part un certain degré de stupeur, le malade ne présente aucun

Digitized by Google

phénomène grave, ni du côté de la sensibilité générale ni du côté de la motilité. Les sens n'ont subi aucune altération : l'intelligence est conservée.

Un simple pansement avec une compresse imbibée d'eau phéniquée, un appareil contentif pour le bras, enfin un bandage de corps constituent toute l'intervention chirurgicale.

Contrairement à ce que l'on était en droit de craindre, aucun accident ne survint ; la suppuration s'établit, les os mis à nu et enfoncés se couvrirent de bourgeons charnus, certaines portions se nécrosèrent et furent éliminées. Cinq esquilles furent successivement enlevées et sur une de ces esquilles, on peut voir manifestement les éminences mamillaires de la face interne du frontal.

Le malade a quitté l'hôpital après deux mois de séjour en conservant un enfoncement profond, mais sans aucun trouble fonctionnel appréciable du côté de l'encéphale.

Le Secrétaire,

LANNELONGUE.

Séance du 13 août 1879.

Présidence de M. TARNIER.

Le procès-verbal de la dernière séance est lu et adopté.

Correspondance.

La correspondance comprend :

1° Les journaux périodiques de la semaine, le *Bulletin de l'Académie de médecine*, le *Journal de thérapeutique;*

2° La *Gazette hebdomadaire de Montpellier*, le *Montpellier médical*, le *Journal de la Société de médecine de la Haute-Vienne*, le *Journal de la Société de médecine de Caen et du Calvados*, l'*Alger médical*, le *Bulletin médical du Nord*, le *Journal des sciences médicales de Lille*, le *Lyon médical;*

3° La *Revue scientifique de la France et de l'Étranger*, le *Journal de médecine d'Athènes*, *Centralblatt für Chirurgie*, la *Revue médicale française et étrangère*, la *Gazette médicale Italienne-Lombarde;*

4° *Contribution à l'histoire de la lymphorragie et des lymphatocèles*, par M. le Dr Omer Marquez.

Digitized by Google

Communication.

De l'incision transversale du voile du palais, comme opération préliminaire pour l'extirpation des polypes pharyngiens,

Par le Dr Eug. Boeckel, chirurgien titulaire de l'hôpital civil de Strasbourg.

Quand on se rappelle le grand nombre d'opérations préliminaires qui ont été proposées pour l'extirpation des polypes pharyngiens et naso-pharyngiens, il semble que le besoin d'un nouveau procédé ne se faisait nullement sentir et qu'on avait plutôt l'embarras du choix.

Mais à mesure qu'on apprend à mieux connaître la marche de ces sortes de tumeurs, on acquiert bientôt la conviction que, chez les jeunes sujets, aucune opération préliminaire, si largement faite qu'elle soit, n'offre de garantie certaine contre la récidive. Aussi n'a-t-on qu'à parcourir les bulletins de la Société de chirurgie, si riches en observations de ce genre (et en particulier la discussion de 1873) pour constater que la plupart des chirurgiens ne se décident qu'en cas d'absolue nécessité à se frayer une voie à travers le squelette osseux de la face.

Si l'on tient à ménager les os et à n'intéresser que les parties molles, c'est incontestablement à travers le voile du palais qu'on arrrive le plus directement et avec le moins de délabrement sur le polype.

L'incision longitudinale du voile, d'après Manne, est un des procédés les plus anciens et encore un des plus suivis de nos jours. Cette incision a l'avantage d'être facile à exécuter et peu sanglante; elle se prête à la suture, soit immédiate, soit tardive, quelquefois même elle se ferme par granulation sans aucun moyen de réunion.

Par contre la partie supérieure de la boutonnière, celle qui se rapproche le plus de la base du crâne ne se laisse pas écarter puisqu'elle est fixée au bord postérieur des palatins. Il faut donc travailler dans la pointe du V, et l'on est d'autant plus gêné que le polype est plus gros et qu'on aurait besoin de plus d'espace.

En réfléchissant à ces inconvénients, à propos d'un polype récidivé que je devais opérer, j'eus l'idée d'*inciser le voile transversalement*, à son insertion à la voûte palatine, pour m'ouvrir un accès plus complet vers la partie supérieure du pharynx tout en gardant les avantages de la voie palatine.

Le résultat répondit complètement à mon attente, aussi bien sur le cadavre que sur le vivant et, par le hasard des séries, j'ai eu l'occasion d'appliquer le procédé quatre fois dans un court espace

Digitized by Google

de temps, de sorte que je puis le recommander en connaissance de cause.

L'incision transversale du voile fournit une vue très complète de la partie supérieure du pharynx et de la base du crâne, surtout si l'on couche le sujet sur la table, de façon à ce que sa tête pende par-dessus le bord (position de Rose). Cette position permet aussi de maintenir l'opéré complètement anesthésié pendant toute la durée de l'opération. Le sang loin de pénétrer dans les voies aériennes s'échappe des narines comme de gargouilles, et la position prévient la syncope qui aurait de la tendance à se produire après une perte de sang un peu subite.

On peut donner à la boutonnière transversale de 2 à 3 centimètres de diamètre, selon l'âge et le développement du sujet ; au besoin on ajoutera à l'une de ses extrémités une petite branche verticale ou oblique de 6 à 8 millimètres. — L'élasticité du voile permet d'ailleurs d'écarter largement la fente avec un crochet mousse et de gagner ainsi, même chez un enfant, la place nécessaire pour introduire l'index gauche à côté de l'instrument qui attaque le polype. C'est une condition nécessaire, car au premier coup de rugine, le sang coule en abondance et masque le champ de l'opération à la vue ; c'est alors au doigt à guider l'instrument.

La rugine dont je me sers de préférence, dans ces cas, est une cuiller tranchante dont la cupule forme un angle de 135° avec la tige ; cette dernière est mobile dans le manche, dans lequel elle se fixe par une vis de pression, de façon à être allongée ou raccourcie selon les besoins. Grâce à son inclinaison, cette rugine est très propre à racler la base du crâne, dont elle arrache facilement le périoste par des mouvements d'arrière en avant. Selon l'implantation du polype on introduit l'instrument soit par la boutonnière du voile, soit par l'une des narines comme l'a déjà fait mon collègue et ami, le professeur Herrgott (de Nancy). Dans les deux cas l'index gauche ou l'œil du chirurgien, une fois que l'hémorrhagie est arrêtée, contrôlent parfaitement l'action de la rugine.

Après la rugination on achève d'arrêter le sang par un tamponnement de quelques minutes, et l'on est alors libre de porter un caustique sur le lieu d'implantation. J'ai employé des bourdonnets imbibés d'une solution de chlorure de zinc, mais malgré toutes les précautions le liquide a cautérisé les bords de l'incision et empêché la réunion immédiate; aussi je préfère en général le galvano-cautère en porcelaine que j'ai utilisé pour mon troisième malade. La tige est surmontée par une cupule en porcelaine cylindrique de la grosseur d'une plume à écrire et chauffée par une spirale de platine. L'instrument entouré d'un fil de coton jusque près de la pointe, pour préserver le conduit nasal de la chaleur, est introduit à froid et

Digitized by Google

bien graissé par le méat inférieur. On détermine la position de la porcelaine à travers la boutonnière du voile, puis on la fait rougir en fermant le circuit galvanique. De cette façon on peut cautériser exactement les points malades sans endommager le voisinage; mais il faut avouer que le chlorure de zinc est un caustique plus actif et qui atteint mieux tous les coins et recoins de ces cavités si anfractueuses.

Reste alors à suturer le voile du palais, à moins qu'on ne se décide à laisser la voie ouverte pour surveiller le pédicule. Mais même, dans ce cas, l'ouverture se fermera probablement par granulation au bout de quinze jours à trois semaines, comme je l'ai vu dans une seconde observation.

Par contre, quand on fait une suture exacte, la guérison est achevée en 4 ou 5 jours, et mon premier opéré est rentré chez lui le huitième jour après avoir été présenté à notre Société de médecine (voyez *Gazette médicale de Strasbourg*, 1879, *n°* 2, *p.* 26). — Les fonctions du voile, en particulier pour l'émission de la voix, ne sont nullement altérées par la cicatrice de cette incision qu'on pourrait d'ailleurs répéter, si une récidive l'exigeait.

Deux à quatre points de suture suffisent pour obtenir une réunion par première intention. Je les applique d'ordinaire, comme dans les uranoplasties, au moyen de l'aiguille tubulée à double courbure, de Mathieu. Les deux lèvres de la solution de continuité sont embrochées par l'aiguille de façon que l'anse du fil d'argent soit placée d'un coup. Pour faciliter la suture, il est bon de ne pas faire l'incision au ras du bord postérieur des palatins, mais à 2 ou 3 milimètres plus bas, sinon la pointe de l'aiguille risque de buter contre l'os.

Sous le rapport de la facilité de la suture et de la non-altération de la voix aussi bien que du large accès dans le pharynx, l'incision transversale du voile est certainement supérieure à l'incision longitudinale. Par contre, elle donne lieu à une hémorrhagie plus forte, mais il est facile de s'en rendre maître par un tamponnement de quelques minutes au moyen de l'eau de Pagliari (liq. hémostat. introduit par M. Sedillot) qui a l'avantage de ne pas salir la plaie et de ne pas empêcher la réunion immédiate.

Chez de jeunes enfants, en raison des moindres dimensions du voile, on est obligé d'étendre l'incision assez loin sur les côtés pour avoir une ouverture de 2 1/2 à 3 centimètres et l'on atteint quelques branches de la palatine postérieure qui fournissent assez abondamment du sang au premier moment.

J'ai jugé à propos, dans mes deux premières observations, d'opérer en deux temps, c'est-à-dire de faire l'incision du voile un premier jour, puis de tamponner et de remettre l'extraction du

Digitized by Google

polype au lendemain ; mais cela n'est nullement indispensable, puisque dans les uranoplasties, on coupe les deux palatines en plein sans se laisser arrêter par l'hémorrhagie. L'opération de mon troisième malade a été terminée en une séance ; il est vrai qu'il ne s'agissait plus d'un enfant, mais d'un adolescent. Si, pour une raison ou une autre, on avait à craindre l'hémorrhagie, ou si, d'emblée, on renonçait à suturer l'incision du voile, rien ne serait plus simple que de diviser ce dernier au moyen du thermo-cautère, comme je l'ai fait dans une quatrième observation. On ne perd pas alors une goutte de sang durant ce temps de l'opération.

Depuis la découverte de la rhinoscopie, on pourrait croire que l'incision du voile est devenue inutile et qu'il suffit de diriger la rugine au moyen du miroir pharyngien. — Sans vouloir dénigrer ce moyen qui a été employé avec succès par Herrgott et Denucé, il faut cependant reconnaître que ses applications sont très restreintes. Car s'il y a peu de personnes véritablement réfractaires à l'emploi du miroir laryngoscopique, il y en a beaucoup qui ne supportent pas l'inspection rhinoscopique ; parce que d'une part, il faut appuyer le talon du miroir sur la base de la langue et, de l'autre, relever la luette avec un instrument : double source de vomissements réflexes. — Quant à faire agir la rugine pendant que le miroir est en place, il n'y faut pas songer, puisque les deux mains du chirurgien sont déjà occupées et qu'il en faudrait une troisième.

Le miroir rhinoscopique pourra donc, dans certains cas, servir pour le diagnostic, mais pas directement pour l'opération.

Obs. I. — *Polype fibreux pharyngien pédiculé enlevé par l'anse galvano-caustique. — Récidive, incision transversale du voile, rugination du point d'insertion, suture.*

(Observation recueillie par M. Ruhlmann, interne.)

Horn (Jean), de Schwindiatzheim (Alsace), âgé de 15 ans, cultivateur, entre à l'hôpital le 13 *juillet* 1878, dans le service de M. Boeckel.

C'est un garçon bien portant, assez développé, qui dit avoir depuis l'âge de 6 ans des obstructions fréquentes du nez avec écoulement muqueux. Mais ce n'est que depuis le mois de décembre 1877 qu'il a le nez bouché d'une façon permanente; il est obligé de respirer la bouche ouverte et éprouve de la gêne dans la déglutition. Depuis ce temps aussi, il ronfle au point de réveiller ses voisins.

A l'inspection, le nez n'est point déformé; les deux narines admettent une sonde de femme jusqu'à 5 ou 6 centimètres de profondeur, mais l'air ne traverse que très difficilement la narine droite et pas du tout la gauche.

Le voile du palais, et spécialement sa partie gauche, est poussé en

Digitized by Google

avant par une tumeur qui déborde son bord inférieur. Elle est d'un blanc rosé, ferme au toucher, n'est pas disposée à saigner et a le volume d'un œuf de poule. On peut passer le doigt entre le voile et la tumeur et entre celle-ci et la paroi postérieure du pharynx, mais non pas entre elle et la face latérale gauche du pharynx. C'est de ce côté que paraît être le pédicule.

Après avoir bien étudié la tumeur, M. Boeckel se décide à l'enlever avec *l'anse galvano-caustique, sans incision préalable.*

L'opération est pratiquée le 21 *juillet* 1878. Un quart d'heure auparavant le malade a reçu une injection sous-cutanée de 20 divisions de la solution de morphine, puis on complète l'anesthésie par le chloroforme dont il ne faut que quelques bouffées. La bouche est maintenue ouverte avec l'ouvre-bouche de Whitehead, la luette attirée en avant avec un crochet, et la tumeur saisie avec une pince de Museux pour prévenir sa chute sur le larynx. Pour mettre l'anse de platine en place sans couder et sans croiser les fils, on se sert de l'artifice suivant : une sonde en gomme à courbure fixe est introduite par la narine gauche, et poussée par la tumeur et le voile jusqu'à ce qu'on puisse en ramener le bec dans la bouche. Les deux extrémités du fil de platine sont profondément introduites dans les yeux de la sonde, qu'on retire alors lentement par le nez en poussant en même temps le platine, jusqu'à ce que l'anse se trouve dans le pharynx. Avec deux doigts de la main gauche on fait remonter celle-ci derrière le polype, pendant que la droite attire les extrémités du fil qui pendent hors de la narine. Il ne reste plus qu'à les enfiler dans le serre-nœud, et à pousser celui-ci à travers le méat inférieur jusque sur le pédicule. On étreint d'abord ce dernier à froid, puis M. Boeckel commande le courant maximum (à 100° du modérateur) : un fort grésillement se produit, et au bout de quelques secondes, l'aide tenant la pince de Museux retire le polype par la bouche sans qu'il se soit écoulé une goutte de sang.

La tumeur enlevée est olivaire, d'une longueur de 55 millimètres, d'une largeur de 35 millimètres ; sa circonférence est de 10 centimètres, son poids de 28 grammes. Elle a un pédicule de la grosseur du petit doigt, qui porte les marques de la brûlure. Examinée au microscope, elle est formée d'un tissu fibreux assez riche en vaisseaux, et recouverte par un épithélium pavimenteux stratifié.

Le doigt porté derrière le voile croit reconnaître l'implantation du polype dans une dépression au-dessus de la trompe d'Eustache gauche et l'extirpation semble radicale.

L'opération ne fut suivie d'aucune réaction. On donne quelques douches nasales phéniquées, et le 29 *juillet* le jeune homme quitta l'hôpital sans avoir été alité.

Digitized by Google

Récidive. — Quatre mois plus tard, le 27 novembre 1878, il nous revient, se plaignant d'une certaine gêne de la déglutition et d'obstruction de la narine gauche. Ces symptômes ont commencé dès le mois de septembre, mais ils n'ont pas atteint un haut degré; jamais d'épistaxis.

En portant le doigt derrière le voile du palais, on tombe immédiatement dans la partie gauche du pharynx sur une tumeur consistante, beaucoup moins saillante que la première fois, qu'on peut contourner en dedans et en arriere, et qui paraît implantée sur la base du crâne.

M. Boeckel, après des essais sur le cadavre, se décide à inciser transversalement le voile pour arriver sur le polype.

L'opération est pratiquée le 28 *novembre* de la façon suivante : le garçon étant chloroformisé, ses mâchoires écartées par l'ouvre-bouche, on le renverse sur la table, en laissant pendre sa tête par-dessus le bord. La langue est soutenue par une spatule pour l'empêcher de tomber sur la voûte palatine. Le professeur fait une incision transversale du voile en longeant le bord postérieur des palatins; elle a 3 centimètres et s'étend davantage vers la gauche où elle atteint presque le crochet plérygoïdien. Pour gagner plus de jour on joint à son extrémité externe une petite incision oblique descendante de 1/2 centimètre. Les branches artérielles de la légion donnent beaucoup de sang et forcent à remplir l'ouverture de bourdonnets d'eau de Pagliari. (C'est pour se rapprocher du polype que M. Boeckel avait pratiqué l'incision principalement vers la gauche du voile; mais il reconnut qu'il aurait eu autant de facilité pour l'extirpation de la tumeur et moins de sang en plaçant l'incision à cheval sur la ligne médiane de façon à s'éloigner du tronc des palatines.)

Quand on enlève les bourdonnets au bout de 10 minutes, le sang n'est pas encore complètement arrêté; on remet donc le reste de l'opération au lendemain.

Tamponnement de la plaie du voile. Compresses froides autour du cou. Température du soir, 38°,2.

29 *novembre.* — Le malade a eu une bonne nuit, sans douleur et sans hémorrhagie. Température matin, 37°,5.

Il est anesthésié en présence de M. Villemain, médecin inspecteur de Vichy, et remis dans la position de la veille. Au moment d'enlever les tampons, le polype apparaît spontanément dans la boutonnière du voile. On engage une cuiller tranchante derrière la tumeur qu'on détache de l'apophyse basilaire et du vomer en ruginant vigoureusement les os. Ramenée au dehors, la masse a 3 centimètres sur 4, dans ses diamètres horizontaux, et 1/2 centimètre d'épaisseur.

Digitized by Google

En portant le doigt par la boutonnière, on reconnaît que les os de la base du crâne sont mis complètement à nu, mais que la partie postérieure de la fosse nasale gauche est bloquée par une prolifération de son revêtement mucoso-périostique. La cuiller tranchante est introduite dans la narine, et détache d'avant en arrière les parties malades qui sont retirées par l'ouverture du voile.

L'hémorrhagie est moins forte que la veille, et s'arrête aussitôt qu'on a fini de ruginer.

Avec l'aiguille tubulée, on rattache ensuite le voile par 4 points de suture métallique qui sont lestement placés. Le garçon, qui a été maintenu anesthésié pendant toute l'opération, est reporté dans son lit avec une compresse froide autour du cou.

Repos absolu, défense de parler, alimentation liquide, boissons glacées et injections froides dans les narines. Température du soir, 37°,6.

30 *novembre*. — Le malade a eu une bonne nuit, peu de douleurs. Les bords de l'incision du voile sont bien appliqués l'un contre l'autre ; on les badigeonne avec une solution de nitrate au centième, pour prévenir la formation d'un enduit pultacé. Température matin, 37° ; soir, 37°,8.

2 *décembre*. — On enlève les sutures du voile, la réunion s'est faite dans toute l'étendue de la plaie. Température normale.

Le 5 *décembre*. — Le garçon est présenté guéri à la Société de médecine de Strasbourg (voy. *Gaz. médic.*, 1879, n° 2, p. 26), et il rentre chez lui le 7 *décembre* 1878.

Le 4 *avril* 1879, le jeune homme se présente à l'hôpital sur notre demande. Il se porte très bien et travaille aux champs ; l'air passe librement à travers les narines.

En explorant avec l'index la cavité pharyngienne, on la trouve entièrement libre, sans trace de récidive.

La cicatrice du voile forme une ligne blanche à peine visible.

Evidemment le temps écoulé depuis la dernière opération, n'est pas assez long pour affirmer qu'il n'y aura pas de récidive ; mais en présence de cet examen négatif, au bout de quatre mois, il existe cependant des probabilités à cet égard, d'autant plus qu'après la première opération, les signes de récidive, étaient déjà évidents au bout de six semaines. En tout cas, le jeune homme aura joui d'un intervalle de santé complète, sans incommodités, moyennant un traitement de quelques jours.

Obs. II. — *Polype naso-pharyngien. — Résection temporaire du maxillaire supérieur. — Récidive pharyngienne. — Incision transversale du voile, rugination, cautérisation.*

(Observation recueillie par MM. Moser et Ruhlmann, internes.)

Calson, Michel, âgé de 11 ans, de Bessingen, canton de Saint-Avold

Digitized by Google

Lorraine, nous est adressé à l'hôpital le 23 *février* par le docteur Lengel, de Forbach.

C'est un enfant assez grêle, petit mangeur, à la peau blanche parsemée de taches de rousseur.

Depuis deux mois il ne respire que difficilement par le nez; la narine gauche est complètement imperméable à l'air; celle de droite en laisse passer une petite quantité. Quelques épistaxis sans importance se sont produits; par contre le nez est le siège d'un catarrhe purulent presque continu. A l'inspection on n'y voit pas de déformation extérieure pas plus qu'au voile. En introduisant une sonde dans la narine droite, on n'arrive sans peine jusqu'à la paroi postérieure du pharynx à 8 centimètres de profondeur; à gauche l'instrument est arrêté à 5 centimètres par un corps élastique et résistant. Le doigt porté derrière le voile du palais constate que ce même corps rempli toute la partie supérieure gauche du pharynx.

Il paraît implanté aux environs de la trompe d'Eustache gauche, et ne se laisse imprimer aucun mouvement. L'ouïe est bonne et égale des deux côtés. — Diagnostic : Polype fibreux, naso-pharyngien.

Le 25 *février*, M. Boeckel pratique la résection temporaire du maxillaire supérieur d'après son procédé. (Voyez *Traité de médecine opératoire* de M. Sédillot, 4e édition, t. I, p. 533.) A cet effet, l'enfant étant chloroformisé dans le décubitus dorsal, une première incision descend du sac lacrymal gauche jusqu'au niveau de la narine; de là elle se dirige horizontalement en dehors jusque sous l'os malaire. Une seconde incision part de l'extrémité supérieure de la première, et longe le rebord orbit inférieur jusqu'à la fente sphéno-maxillaire. Avec une scie à guichet introduite dans l'échancrure nasale, on divise les os dans la direction de ces incisions cutanées; puis la scie à chaîne est passée sous l'os malaire qu'elle divise en dedans en dehors, en respectant les parties molles qui le recouvrent. Le lambeau ostéo-cutané ainsi circonscrit se relève facilement sans grande hémorrhagie, et le doigt et l'œil pénètrent jusqu'à la tumeur, qui paraît implantée sur l'aile interne de l'apophyse ptérygoïde du sphénoïde. Elle est rouge, et enclavée dans l'ouverture postérieure des fosses nasales. Son tissu est trop ferme pour se laisser saisir par une pince, il faut donc recourir à la rugine; mais en raison du jeune âge du sujet, la fenêtre osseuse est trop petite pour laisser passer cet instrument à côté du doigt. On élargit donc la brèche du côté du nez avec la pince de Liston, et comme alors le fragment osseux du lambeau ne pourrait plus remplir l'ouverture du maxillaire, on le détache du périoste et on l'enlève.

La rugine guidée par l'index gauche, détache alors le polype en enlevant la couche superficielle de l'os au point d'implantation. Une éponge imbibée d'eau de Pagliari est maintenue au fond de la plaie jusqu'à ce que l'hémorrhagie soit arrêtée, puis le lambeau est rabattu et fixé en place par quelques sutures métalliques et une dizaine d'épingles.

La tumeur examinée par le docteur Paul Meyer est un fibrome avec vaisseaux très volumineux, à parois hypertrophiques.

Digitized by Google

Température.

	Matin.	Soir.
25 *février*.....	Opér.	38°,3.
26 —	38°,2.	38°,9.
27 —	38°,4.	38°,8.
28 —	38°,0.	38°,4.
1er *mars*	38°.	38°,2.
2 —	38°,3.	38°,3.
3 —	37°,6.	38°.
4 —	37°,4.	38°,1.

Les suites de l'opération sont d'abord très simples; le gonflemen très modéré, tombe vers le quatrième jour. Les dernières sutures sont enlevées le 2 *mars* et le 4 *mars*, le garçon reste levé une partie de la journée. Il se refroidit en sortant de la salle; le lendemain 5 *mars* il a une otite moyenne, suppuration à gauche, favorisée peut-être par les injections nasales phéniquées qu'on lui applique.

Le 22 *mars*, l'oreille droite est atteinte à son tour de suppuration de la caisse.

Le 31 *mars*, le garçon rentre à la maison entièrement guéri. La déformation de la face est faible; la joue gauche est légèrement en retrait sur la droite, mais la paroi antérieure de l'antre d'Highmoore est remplacée par un tissu cicatriciel très résistant.

Récidive. — Le garçon nous est ramené par son père le 16 *décembre* 1878. Jusqu'au mois de juillet, l'enfant se portait très bien; à partir de ce moment, les parents remarquèrent de nouveau un léger nasonnement de la voix et une obstruction intermittente de la narine gauche. Depuis le mois d'août, il est survenu assez fréquemment des épistaxis, qui sont devenus presque continuels dans ces derniers quinze jours et ont beaucoup affaibli le petit malade.

Aussi, en l'examinant, le trouvons-nous très anémique. Les cicatrices de la résection temporaire sont lisses et peu apparentes. La joue gauche offre à la pression un plan très résistant; cependant, une épingle le pénètre très profondément sans rencontrer de lame osseuse proprement dite. La piqûre est douloureuse, preuve que le nerf sous-orbitaire s'est régénéré. Les ganglions de la région parotidienne et sous-maxillaire sont engorgés et présentent quelques points de suppuration. La narine gauche est un peu moins perméable à l'air que la droite; néanmoins une sonde de femme la traverse sans grand obstacle et arrive jusque dans le pharynx. Avec l'index porté derrière le voile du palais, on arrive à gauche sur une tumeur molle qui forme *coussinet à la base du crâne;* mais on ne peut examiner longuement l'implantation, parce que le sang se met aussitôt à couler. La déglutition des aliments solides provoque également des hémorrhagies.

Le 18 *décembre*, M. Eug. Boeckel procède à l'opération en présence de MM. les docteurs Jules Boeckel, Paul Meyer et des internes. M. Kal-

Digitized by Google

tenthaler administre le chloroforme. L'enfant endormi est renversé sur la table, la tête pendant par dessus le bord. Le professeur incise transversalement le voile dans l'étendue de 2 centimètres 1/2, le long du bord extérieur des palatins. Une petite incision verticale de 5 millimètres est ajoutée à l'extrémité gauche de cette première plaie. L'index arrive facilement par cette boutonnière sur l'implantation de la tumeur, à la base du crâne et à l'orifice postérieur de la narine gauche ; mais l'hémorrhagie est forte et oblige à tamponner le pharynx et la plaie avec des bourdonnets d'eau de Pagliari.

On remet la suite de l'opération au lendemain et l'on entoure le cou d'une compresse d'eau fraîche.

19 *décembre*. — L'enfant n'a pas souffert et n'a pas perdu de sang depuis hier. Le matin, on le chloroformise et on le remet dans la position de la veille. Les tampons retirés, on rugine l'apophyse basilaire d'arrière en avant avec la cuiller tranchante à travers la boutonnière du voile. La tumeur est ainsi détachée jusqu'à la narine postérieure où elle pend encore. On achève son extirpation en introduisant la cuiller dans la fosse nasale gauche et en ruginant d'avant en arrière. Le sang s'arrête bientôt de couler; on porte alors sur les points d'implantation des bourdonnets imbibés d'une solution caustique de chlorure de zinc et d'eau, parties égales. Ces bourdonnets, fixés à des fils, sont maintenus par d'autres de charpie sèche. Les bords de la plaie, quoique protégés et écartés par des crochets mousses, ont été touchés par le caustique ; on essaye néanmoins la réunion en y appliquant deux points de suture.

Le garçon, maintenu anesthésié tout le temps, est reporté dans son lit, avec une compresse fraîche autour du cou.

Température, matin, 37°,3. — Soir, 38°.

20 *décembre*. — La nuit a été bonne, le malade n'a pas souffert.

Le matin, on constate que les bords de la boutonnière palatine sont grisâtres et fortement cautérisés. On retire les tampons, partie par le nez et partie dessous le voile.

Douches nasales avec de l'eau phéniquée trois fois par jour.

Température, matin, 37°,6. — Soir, 38°,8.

21 *décembre*. — Les bords de l'incision palatine commencent à se séparer; on retire les points de suture. Température, matin, 37°,7. — Soir, 38°,4.

22 *décembre*. — Température, matin, 37°. — Soir, 37°,6.

A partir de ce moment, la température reste normale.

24 *décembre*. — Une forte escarre s'est détachée ce matin des bords de la boutonnière palatine et a été suivie d'une légère hémorrhagie. Suppuration abondante par la narine gauche. Douches nasales phéniquées; badigeonnages de la plaie du voile avec une solution de nitrate arg. 1/100.

4 *janvier* 1879. — La suppuration a beaucoup diminué ; la boutonnière du voile se rétrécit visiblement. En examinant le haut du pharynx avec le doigt et la sonde cannelée, on ne rencontre nulle part de plaie suspecte. Dans l'apophyse basilaire, il y a une cavité creusée dans

Digitized by Google

l'os, à bords à pics; c'est probablement le sinus sphénoïdal ouvert par le caustique.

Le 14 *janvier*, l'enfant rentre chez lui entièrement guéri en apparence, à l'exception d'une petite ouverture dans le voile du volume d'une sonde cannelée, qui se fermera sans doute spontanément et qui, en tous cas, n'altère pas la voix.

Le 28 *mars*, le père nous écrit que son fils se porte très bien, qu'il n'a plus eu de saignement de nez et que l'ouverture du voile s'est entièrement oblitérée.

Obs. III. — *Polype fibreux pharyngien. Incision transversale du voile. — Rugination et cautérisation de la base du crâne. — Suture du voile.*

(Observation recueillie par M. Ruhlmann, interne.)

Aeschelmann (Georges), de Hoehnheim, près Strasbourg, âgé de 19 ans, cultivateur, est un garçon robuste et qui ne ressent de gêne du côté du nez que depuis le mois de juillet 1878. Il fut d'abord sujet à un coryza chronique, puis survinrent des épistaxis de plus en plus fréquents, quoique peu intenses; enfin, depuis deux mois, la voix est nasonnée et l'air ne passe plus que difficilement à travers la narine droite.

En janvier 1879, il se présente d'abord à la consultation de la salle 105, où on lui prescrit des injections de tannin; puis on lui conseille de se faire admettre dans la salle pour y subir un traitement chirurgical.

État actuel le 8 *janvier*. — Jeune homme bien portant d'apparence sans déformation du visage. Quand on le fait expirer par le nez, l'air sort difficilement par les deux narines, mais surtout par la narine droite. Le voile du palais est normal, la voûte palatine est étroite, ogivale, de forme irrégulière par suite de l'implantation vicieuse de la première molaire gauche, qui double la canine.

Quand on porte l'index derrière le voile, on rencontre une tumeur assez ferme, de la grosseur d'une noix, un peu mobile de gauche à droite, et qui est implantée sur le bord postérieur du vomer, dans toute sa hauteur. Une sonde de femme, introduite par la narine gauche, butte contre la tumeur, mais arrive à la déplacer et pénètre dans le pharynx où on la sent avec le doigt. Du côté droit, cette expérience n'est pas possible, l'ouverture postérieure de cette fosse nasale est bloquée. Cet examen provoque une légère hémorrhagie. — La voix du malade est nasonnée; il n'y a de gêne ni dans la respiration, ni dans la déglutition.

Opération le 9 *janvier* 1879, avec l'assistance ordinaire. — Le malade est anesthésié après une injection préalable de morphine, puis on le renverse sur la table, la tête pendant par dessus le bord et l'on incise le voile du palais transversalement le long du bord postérieur de la voûte, en incurvant légèrement les extrémités de l'incision. L'hémorrhagie est assez forte au premier moment, de sorte qu'on tam-

Digitized by Google

ponne la plaie avec des bourdonnets d'eau de Pagliari. Quand, après cinq minutes, on retire la charpie, le sang est arrêté ; avec une cuiller tranchante introduite à travers la boutonnière palatine, on rugine le vomer de haut en bas, puis on achève de détacher la tumeur en passant avec l'instrument à travers la fosse nasale droite. La masse est retirée par l'incision du voile. L'hémorrhagie est plus forte que pour le premier temps de l'opération ; aussi l'on pratique un nouveau tamponnement pendant quelques minutes. Avec le cautère galvanique en porcelaine, introduit à froid par la narine droite, on cautérise ensuite toute la surface ruginée et l'on termine l'opération en réunissant la plaie du voile par trois points de suture métalliques. Le tout a duré 50 minutes, pendant lesquelles l'anesthésie a été maintenue.

La quantité de sang recueilli dans le baquet placé sous la tête du malade est d'un peu plus de 500 grammes.

Traitement : Compresses froides autour du cou; boissons glacées; injections détersives froides dans le nez.

Le néoplasme, examiné au microscope, est un fibrome d'apparence caverneuse, en raison des nombreux vaisseaux hypertrophiés qui le parcourent.

Température le soir de l'opération, 38°,5.

10 *janvier*. — Température, matin, 37°,8. — Soir, 39°.

11 *janvier*. — Température matin, 36°,9. — Soir, 39°,1.

Le malade ne souffre pas; les narines commencent à jeter abondamment.

Douches nasales phéniquées. — Badigeonnages de la ligne de réunion du voile avec la solution de nitrate 1/100. — Alimentation liquide

12 *janvier*. — Température, 38°. — Soir, 39°, 4.

13 *janvier*. — Température, matin, 38°,8. — Soir, 38°,6.

Suppuration verdâtre très abondante du nez. Malgré le mouvement fébrile, le malade se sent bien et ne se plaint pas.

14 *janvier*. — Température, matin, 38°. — Soir, 39°,2.

15 *janvier*. — Température, matin, 38°,6. — Soir, 39°.

16 *janvier*. — Température, matin, 38°,2. — Soir, 38°,6.

17 *janvier*. — Température, matin, 37°,2. — Soir, 37°,8.

A partir de ce jour, la température reste normale; la suppuration a grandement diminué. L'une des sutures du voile a coupé et donné lieu à une petite perforation du voile; on les retire toutes. — Badigeonnages au nitrate d'argent.

20 *janvier*. — Le jeune homme commence à manger des aliments solides; la sécrétion nasale est très faible.

24 *janvier*. — Le garçon quitte aujourd'hui l'hôpital ; l'air passe librement à travers les narines; la plaie du voile est complètement cicatrisée.

Vers la *fin de mars*, il revient nous voir à l'hôpital; sa voix est naturelle; on voit à peine la cicatrice de l'incision du voile. Examiné avec le doigt, le lieu d'insertion du polype est parfaitement net.

Aux trois observations de fibromes pharyngiens classiques, nous

Digitized by Google

en joindrons une quatrième de polype sarcomateux chez une vieille femme, chez laquelle le même procédé nous a rendu service.

Obs. IV. — *Polype naso-pharyngien sarcomateux. — Division transversale du voile avec le thermo-cautère et incision de la narine au bistouri.*

(Observation recueillie par M. Wolff, interne.)

Wiebald (Catherine), âgée de 62 ans, de Rittershoffen, entre le 4 *avril* 1879 à la salle 34.

Cette femme, mère de quatre enfants, est sujette depuis son enfance aux épistaxis; mais depuis dix-huit mois, ces hémorrhagies sont plus fortes que de coutume et se reproduisent à la moindre occasion; de plus, la respiration par le nez est gênée.

Il y a deux mois, elle consulta un médecin qui lui arracha des fragments de tumeur de la narine gauche, mais il n'en résulte aucun soulagement. Le nez reste totalement bouché et les épistaxis continuèrent à l'affaiblir, de sorte que sentant ses forces baisser de jour en jour, elle cherche du secours à l'hôpital de Strasbourg.

État actuel le 5 *avril*. La malade a un teint jaunâtre, cachectique; elle est maigre et a l'air plus vieille que son âge. Elle répand une odeur nauséabonde par la bouche et par le nez. La narine gauche est complètement obstruée par une masse grisâtre, qui déborde au dehors et qui donne lieu à un suintement sanguin permanent. La joue et l'antre d'Highmore ne paraissent pas distendus. Par contre, le voile du palais bombe en avant et laisse voir, dès qu'on déprime la langue, des masses polypeuses, mollasses, déchiquetées qui dépassent son bord inférieur et remplissent tout le haut du pharynx. En cherchant à reconnaître le point d'implantation avec le doigt, on provoque une hémorrhagie et l'on détache des parcelles de la tumeur que la malade avale; ce qui lui est déjà arrivé plusieurs fois, dit-elle, et spontanément. Le pédicule ne peut pas être atteint. La fosse nasale droite, quoique libre dans toute son étendue, est tout aussi imperméable à l'air que la gauche, à ceux de la masse pharyngée qui bloque son orifice postérieur. En raison du sexe et de l'âge de la malade, ainsi que du développement rapide de la tumeur qui ne paraît remonter qu'à 18 mois, M. Bœckel diagnostique un polype sarcomateux et se propose de l'enlever par le même procédé que les précédents, mais en y joignant l'incision de la narine.

Toutefois comme le grand âge de la malade ne permet guère de l'opérer la tête pendante, il fera l'incision transversale du voile avec le thermo-cautère de Paquelin pour éviter l'hémorrhagie.

L'opération est pratiquée le 8 *avril* en présence de M. le professeur Gross, de Nancy, et des internes de l'hôpital.

La malade dûment anesthésiée, dans une position demi-assise, M. Bœckel introduit un bistouri boutonné dans la narine gauche et la fend en rasant la cloison jusqu'à la rencontre des os propres du nez. Ceux-ci sont très courts; aussi, quand le lambeau triangulaire est

Digitized by Google

renversé en dehors, le lobe nasal de la tumeur se trouve largement à nu. On l'arrache avec une forte pince à polype, en pénétrant jusque vers la base du crâne. Un gros fragment pharyngien est même détaché par ces manœuvres et retiré par la bouche. Une éponge à tige est alors poussée à travers la narine pour absorber et arrêter le sang. Pendant ce temps, le chirurgien s'arme du petit couteau de Paquelin chauffé en rouge sombre et fait par une série de ponctions, une incision transversale du voile de 3 centimètres d'étendue, près de son insertion à la voûte palatine. Il n'en coule pas une goutte de sang.

L'index gauche arrive facilement par cette incision sur les insertions du polype qui se trouvent à la base du crâne, et guide la cuiller tranchante qui est introduite par la narine pour ruginer les os. Quand le pharynx est nettoyé, on reconnaît qu'un lobe de la tumeur remplit le sinus maxillaire. On vide cette cavité avec la cuiller et l'on racle ses parois, puis on cautérise le point d'implantation pharyngien avec le cautère galvanique en porcelaine. De plus, le sinus maxillaire et le haut des pharynx sont tamponnés avec des bourdonnets imbibés de chlorure de zinc 1/10 et fixés à des fils qu'on laisse pendre hors la narine.

L'incision de l'aile du nez est alors réunie très soigneusement au moyen de quelques épingles et la malade est reportée dans son lit avec des compresses froides sur le nez.

L'hémorrhagie un moment assez forte pendant l'arrachement du polype, s'est ensuite très bien arrêtée par le tamponnement et n'a pas empêché de maintenir l'anesthésie complète juspu'au bout de l'opération.

La tumeur examinée au microscope est un sarcome à petites cellules rondes.

Dans la journée, la malade n'est pas incommodée par le chloroforme, mais elle a des douleurs assez violentes, dues à la cautérisation et qu'on calme par des injections de morphine.

Température du soir, 36°,5.

9 *avril.* — Température : matin, 38°,4 ; soir, 38°,2.

On retire tous les tampons, et on fait des injections phéniquées dans le nez.

10 *avril.* — Température : matin, 37°,3 ; soir, 37°,6.

A partir de ce moment, la température reste normale, malgré une suppression fétide très abondante, qui est sécrétée par les surfaces cautérisées.

Douches nasales phéniquées ; gargarismes à l'acide salicylique.

11 *avril.* — Les épingles du nez sont retirées, la réunion est parfaite et ne se marque que par une ligne blanche, à peine apparente.

15 *avril.* — La malade mange et dort bien, n'a aucune souffrance et se plaint seulement qu'une partie des liquides lui reflue par le nez.

Les bords de l'incision palatine se sont nettoyés et les angles commencent à se fermer. Cependant on peut encore passer le doigt à travers l'ouverture et explorer la base du crâne ; on n'y trouve aucune trace de répullation.

Digitized by Google

Douches nasales phéniquées.

30 *avril.* — La malade va bien ; mais les fosses nasales suppurent encore, et l'incision palatine n'est pas encore fermée, quoique les bords granulent.

5 *mai.* — On extrait quelques croûtes de pus desséché du nez et l'on constate dans le pharynx d'autres débris.

L'index gauche est alors poussé à travers l'incision palatine, en déchirant quelques adhérences récentes, et il guide la pince introduite par le nez, de manière à lui faire saisir le corps étranger. C'est un séquestre mince détaché de la base du crâne par l'action du caustique. La place d'où il provient se reconnaît à une excavation de l'os de plusieurs millimètres de profondeur, à bords rugueux et déchiquetés.

15 *mai.* — La malade va très bien, elle est levée toute la journée ; mais les bords de l'ouverture palatine se cicatrisent isolément et laisseront probablement une fistule, qui exigera une légère intervention plus tard.

Conclusions.

Dans les quatre observations qui précèdent, la boutonnière palatine transversale a été faite soit avec le thermo-cautère, soit avec le bistouri, et dans ce dernier cas toute l'opération a été achevée en une seule séance, ou en deux séances.

L'opération en deux temps ménage davantage le physique de l'opéré, puisque la perte de sang est répartie sur deux jours ; celle en un temps ménage davantage le moral.

Chez les enfants, qui supportent mal les pertes de sang brusques et qui ignorent la nécessité d'une seconde séance, j'opérerai de préférence en deux temps, si l'incision du voile a été très sanglante.

Chez l'adolescent et l'adulte, il est préférable de terminer le tout en une séance pour leur éviter les angoisses d'une nouvelle opération.

L'anesthésie est toujours possible. Chez les jeunes gens jusqu'à 20 ou 30 ans, on opérera la tête pendante. Cette position donne non seulement un jour très favorable pour l'opération, mais elle empêche le sang de couler dans le larynx et prévient la syncope.

Chez les personnes âgées, par contre, elle donne lieu à une congestion veineuse de la tête qui peut avoir de graves inconvénients ; il vaut donc mieux les anesthésier dans la position assise et inciser le voile avec le thermo-cautère.

La boutonnière transversale du voile n'a, du reste, pas la prétention de remplacer dans tous les cas les autres opérations préliminaires. Chacune a ses indications spéciales, et voici comment je les comprends : si le polype est purement pharyngien et pédiculé,

Digitized by Google

toute mutilation préalable est inutile. Attaquez-le à travers le nez ou la bouche, par arrachement, ligature, ou mieux encore par l'anse galvanocaustique. Quand la tumeur n'est pas pédiculée, et pour les récidives, c'est le cas ordinaire, ces méthodes ne sont plus applicables. Il faut alors ruginer et cautériser le point d'implantation. A cet effet, l'incision transversale du voile me paraît le procédé le plus facile et le plus inoffensif.

Si le polype a pénétré d'un côté dans le sinus maxillaire ou dans la fosse zygomatique, employez la résection temporaire du maxillaire supérieur ou quelque procédé analogue.

Enfin, quand le néoplasme a envahi les deux fosses nasales, la résection temporaire du nez, d'après le procédé d'Ollier, de Lawrence, ou celui de Chassaignac, Boeckel, Bruns, trouve son indication.

On a recommandé de laisser une porte ouverte sur le pédicule pour surveiller les récidives et les réprimer. Cela peut être utile après des extirpations incomplètes, et encore dans ces cas, la répullation du néoplasme est généralement plus active que les effets destructifs du caustique. Témoin le cas de Dolbeau (*Bulletin de la Société de chirurgie* pendant l'année 1873, p. 349) qui a cautérisé son malade tous les jours pendant un an 1/2, sans pouvoir affirmer au bout de ce temps qu'il fût guéri. D'autres exemples analogues ont été cités à la Société de chirurgie.

Aussi, à mon avis, on rend un meilleur service aux malades en ruginant à fond le point d'implantation du polype et en le cautérisant, comme on peut le faire, à travers une boutonnière transversale du voile au prix de quelques jours de lit. Si la guérison n'est pas définitive, il est facile de répéter l'opération, et en attendant, le malade aura au moins joui de quelques mois et peut-être de quelques années d'une guérison apparente, au lieu de traîner misérablement dans un hôpital en subissant des cautérisations quotidiennes.

Communication sur l'uréthrotomie externe.

M. Horteloup. Je désire vous communiquer une observation d'uréthrotomie externe qui m'a paru digne d'intérêt.

Le 11 septembre 1878 entrait dans mon service, à l'hôpital du Midi, le nommé Albert D., âgé de 43 ans.

Cet homme petit, sans barbe, d'une constitution misérable, présente l'aspect d'un vieillard.

Il entre à l'hôpital pour une tumeur située au périné et pour des troubles du côté de la miction.

Cet homme a eu, il y a 20 ans, une blennorrhagie qui s'est accompagnée d'uréthrorrhagie et qui a duré trois mois. Depuis 1872, il a va

Digitized by Google

son jet d'urine diminuer graduellement, mais il n'a jamais eu de rétention complète; en juillet 1878, il tomba à califourchon sur un barre de bois et il survint un abcès de la région périnéale, qui s'est ouvert seul; après avoir laissé couler l'urine pendant quelque temps, l'orifice s'est fermé spontanément. A la suite de cet abcès, la miction se fit avec plus de difficulté et, dans les premiers jours de septembre, D. fut repris de douleurs au périné pour lesquelles il se décida à entrer à l'hôpital.

A 4 centimètres en arrière des bourses, je constatai une tuméfaction rougeâtre, douloureuse, présentant une sensation de fluctuation. Le diagnostic n'était pas douteux, abcès urineux développé derrière un rétrécissement; en effet, introduisant un explorateur à boule, je constate un rétrécissement qui ne peut être franchi qu'avec un explorateur n° 6.

Une incision faite, au milieu de la tumeur, à un 1/2 centimètre du raphé, donna issue à du pus mélangé d'urine, et, quelques jours après, l'urine coulait complètement par l'incision.

Les 18, 20 et 22 septembre, j'essayai de passer des bougies plus considérables, mais le malade, d'un caractère très pusillanime, s'y prêtait avec une grande difficulté, aussi j'abandonnai toute idée de dilatation et je me proposai de recourir à l'uréthrotomie interne.

Le 30 septembre, huit jours après la dernière exploration, D. qui ne s'était jamais plaint d'aucun malaise jusque là, fut pris brusquement vers les 4 heures de l'après-midi, d'un violent frisson qui dura près d'une heure et qui fut suivi d'une sueur profuse.

Le lendemain, 1er octobre, je le trouvai avec 120 pulsations, la peau chaude, la langue sèche, et en examinant la région rénale, je développai, par la pression, une vive douleur au niveau du sein gauche; les urines, recueillies par la plaie, contenaient une notable quantité d'albumine.

Je portai le diagnostic de néphrite et je fis appliquer six ventouses scarifiées au niveau du point douloureux; on administra de suite deux verres d'eau de Pullna, le soir on fit prendre 0,60 centigrammes de sulfate de quinine, et le malade fut mis à l'usage du lait.

Le lendemain, 96 pulsations; la douleur rénale a diminué, les urines contiennent encore de l'albumine, mais l'état général est beaucoup meilleur, la langue est humide.

On continue le sulfate de quinine et le lait.

Le 2 octobre, le malade est très calme, la langue humide, 84 pulsations. La douleur rénale n'existe plus. Je me décide à intervenir et à pratiquer séance tenante l'uréthrotomie externe.

Le malade étant chloroformé, j'introduis dans le canal une bougie n° 6 qui traverse le rétrécissement et je glisse, dans la portion antérieure du canal, un cathéter non boutonné. Au lieu de pratiquer une seule incision médiane, je fais deux incisions courbes, partant du raphé, et se réunissant à un centimètre de l'anus; celle de gauche passe à travers l'orifice fistuleux. Ces deux incisions, prolongées profondément du dehors en dedans, viennent se réunir à la partie mé-

Digitized by Google

diane et permettent, en enlevant une masse indurée analogue à un quartier de fruit, de découvrir largement la région où se trouve le canal de l'urèthre.

Me guidant sur le cathéter, j'incise la région antérieure du canal, je fais écarter, avec des crochets, les lèvres de l'incision, et me guidant sur la bougie exploratrice, j'incise le rétrécissement et j'excise quelques bourgeons charnus.

Me servant de la bougie comme conducteur, j'introduis, dans la vessie, une sonde courbe, ouverte aux deux extrémités, du n° 20.

Journée excellente, un léger écoulement sanguinolent pendant une heure. Pas de fièvre.

L'urine ne commence à bien couler par la sonde que dans la soirée, mais elle a coulé par la plaie.

Le 3 octobre, nuit très bonne. Pas de fièvre.

Le 4. — L'urine sort par la sonde et elle ne contient plus d'albumine.

Le 5. — État général très bon. Le malade ne souffre nullement.

Léger écoulement purulent autour de la sonde. La plaie est rose et vermeille.

Je retire la sonde.

Le 6. — L'urine a continué à couler par le canal et le malade n'a pas souffert.

Le 13. — L'urine ne coulant plus par la plaie, le malade se lève et passe une partie de la journée à se promener. Le soir, quelques gouttes d'urine passent par la plaie.

Le 15. — L'urine ne repasse plus par la plaie du périné, qui est complètement cicatrisée.

Le 20. — J'introduis très facilement la bougie Beniqué n° 42.

Dans les premiers jours de novembre, on introduit le n° 45 sans la moindre difficulté, et le malade, allant très bien, demande à retourner chez lui.

Ce malade est rentré à mon service au mois d'avril, j'ai pu examiner son canal de l'urèthre ; quoiqu'il n'ait pas fait usage de bougies depuis sa sortie de l'hôpital, je pus introduire très facilement une bougie Beniqué du n° 42.

Cette observation m'a paru digne de vous être communiquée à cause des accidents rénaux qui devaient certainement faire porter un pronostic défavorable.

Je ne crois pas que l'on puisse attribuer la néphrite aux tentatives de dilatation, car il y avait près de huit jours que toute exploration n'avait pas été tentée et je crois qu'il faut beaucoup plutôt rapporter ce début de néphrite aux troubles occasionnés par le rétrécissement.

La marche de la néphrite, due à un trouble dans l'émission des urines est souvent lente et insidieuse; on peut quelquefois la soupçonner d'après la durée de la maladie, l'état muco-purulent des urines et par la tendance aux accès de fièvre, mais dans d'au-

Digitized by Google

tres cas rien ne peut faire soupçonner un état maladif des reins qui se manifeste brusquement après une intervention chirurgicale.

Chez mon malade, le début brusque, en dehors de toute excitation du canal de l'urèthre, ne permettait pas de doute, et une fois les premiers accidents calmés, je crois qu'il était indispensable d'intervenir, car attendre avait le grave inconvénient de permettre à de nouveaux accidents de se manifester et de mettre le malade dans de plus mauvaises conditions.

Tenter la dilatation était impossible, non pas seulement à cause des circonstances particulières que j'ai indiquées, mais parce qu'elle ne peut qu'être le point de départ de terribles accidents chez les individus dont les reins sont malades, aussi n'avais-je que le choix entre l'uréthrotomie interne et l'uréthrotomie externe.

Quelle que soit la théorie que l'on admette pour expliquer le mode d'évolution de la néphrite produite par une gêne de la miction, la première indication est de faire cesser l'obstacle; or, je crois que l'uréthrotomie externe y répond mieux que l'uréthrotomie interne.

Cette large ouverture qui permet d'ouvrir tous les clapiers, l'incision complète du rétrécissement, la sortie facile et assurée que l'on donne à l'urine, doivent faire cesser avec plus de précision toute espèce de stagnation de l'urine dans le canal, mais encore ce large débridement doit faire disparaître tout effet réflexe.

L'uréthrotomie externe est une excellente opération, qui a l'inconvénient, pour le patient, d'être un peu effrayante, car il est impossible de baptiser du nom de débridement l'incision qu'on va faire, et pour le chirurgien, d'être une opération souvent très laborieuse.

Lorsqu'on opère sans conducteur, la recherche du bout postérieur présente souvent de véritables difficultés qui tiennent principalement à l'espace très limité dans lequel on est obligé de manœuvrer.

Dans le cas de rétrécissement traumatique ou dans celui de rétrécissement compliqué de fistules anciennes, l'incision porte sur des tissus durs, épais, lardacés, difficiles à écarter, et comme l'incision profonde est toujours moins étendue que l'incision superficielle on manœuvre dans un véritable puits.

Pour tourner cette difficulté, notre habile collègue, M. Notta, dans les deux remarquables observations qu'il vous a communiquées, a, dans la première, fait une incision en T qui ne lui a probablement pas donné le jour qu'il espérait, car, dans la seconde opération, il a fait une incision en L dont il a suturé la branche horizontale.

Cette incision en L peut donner plus de jour, mais elle doit avoir

Digitized by Google

l'inconvénient de faire écarter inégalement les lèvres de la plaie et de pouvoir faire dévier la partie profonde de l'incision.

Dans l'opération dont je viens de vous entretenir et dans six autres uréthrotomies externes, dont trois sans conducteurs, j'ai remplacé l'incision médiane unique par deux incisions courbes se réunissant en haut en bas sur le raphé médian.

Ces deux incisions, prolongées profondément de dehors en dedans, viennent se réunir à la partie médiane, et on dissèque ainsi une masse de tissu que l'on peut comparer à un quartier de fruit.

Lorsqu'on a enlevé ce morceau de tissu, on découvre alors toute la région du canal de l'urèthre dont la dissection devient beaucoup plus facile.

J'ai employé, dans sept cas, ce procédé ; l'ablation de cette portion de périné n'a rendu le travail de cicatrisation ni plus long ni plus difficile, et, dans deux cas extrêmement compliqués, il m'a permis de terminer une opération que j'aurais peut-être été obligé d'abandonner.

Discussion.

M. Després. L'opération d'uréthrotomie externe faite par M. Horteloup a été suivie de succès ; je l'en félicite. Mais qu'il me permette de lui poser une question. Puisqu'il avait réussi à engager une bougie filiforme dans le rétrécissement, pourquoi n'a-t-il pas continué à faire la dilatation progressive ? Il me semble que l'uréthrotomie n'était pas indiquée. Je n'ai pratiqué l'uréthrotomie externe qu'une fois : j'ai communiqué le fait à la société. Dans ce cas il existait une suppuration périnéale avec de tels accidents fébriles que je n'aurais pas pu attendre les effets de la dilatation. Je n'ai pas retrouvé d'autre occasion, et cependant j'ai eu maintes fois à traiter des rétrécissements très difficiles à franchir. Mais je n'ai pas craint d'y consacrer le temps nécessaire et j'ai toujours pu dilater après avoir fait pénétrer la plus fine bougie.

M. Duplay. Je répondrai à M. Després en lui disant que tout en ayant une pratique un peu moins étendue que la sienne, j'ai dû néanmoins recourir à l'uréthrotomie externe environ quinze fois. J'ai eu la main forcée; c'est qu'en effet on ne dilate pas à son gré, avec les bougies, des rétrécissements compliqués d'indurations cicatricielles, de fistules avec callosités périnéales. L'uréthrotomie externe se présente alors avec des indications très précises.

M. Després. J'ai rencontré aussi des rétrécissements accompagnés de callosités périnéales, j'en ai présenté un cas dans cette société. Je pus par la dilatation progressive arriver à passer le

Digitized by Google

numéro 10 de la filière Charrière. Le malade quitta alors l'hôpital, ses fistules étaient cicatrisées.

M. Horteloup. Je n'entrerai pas dans la discussion des indications de l'uréthrotomie externe ; je désire me borner au fait particulier que j'ai rapporté. Après de nombreuses tentatives, je n'ai pas pu parvenir à passer une bougie supérieure au numéro 6. Le sujet était pusillanime ; les tissus du périnée présentaient une induration considérable, consécutive à un abcès de la région que j'avais incisé. A un moment où je ne cherchais pas à faire la dilatation, il survint des accidents fébriles graves indiquant une complication rénale, il était donc impossible de songer à faire la dilatation progressive qui occasionne souvent de la néphrite, et il y avait urgence à intervenir, or, je crois que l'uréthrotomie externe est la méthode qui pouvait le mieux répondre aux indications que réclamait cet état.

Communication.

Modification de l'aiguille de Brun's

par M. Reverdin, de Genève, membre correspondant.

Messieurs,

J'ai l'honneur de soumettre à la société de chirurgie deux instruments construits sur mes indications.

1° Le premier est une simple modification de l'aiguille à suture de Brun's. L'aiguille de Brun's, est essentiellement formée d'un tube métallique terminé à son extrémité par un fer de lance encoché vers le côté, l'encochure peut être fermée et convertie en chas au moyen d'un fil de fer glissant dans le tube métallique et pourvu à son extrémité postérieure d'un petit bouton.

Chacun connaît la manœuvre de l'instrument de Brun's ; l'aiguille est passée à travers les tissus, son chas fermé, on l'ouvre en retirant en arrière le petit bouton, on place le fil à suture en travers de l'encochure ouverte, on pousse le bouton en avant pour former le chas et on retire l'aiguille qui ramène ainsi le fil à suture ; il ne reste qu'à le dégager en ouvrant de nouveau le chas. Ceux qui comme moi en font un fréquent usage savent que l'instrument de Brun's présente quelques inconvénients et c'est à ses imperfections que j'ai voulu remédier ; je crois y avoir pleinement réussi.

En premier lieu, l'aiguille de Brun's est d'un nettoyage difficile, il n'est pas possible de tenir l'intérieur du tube absolument propre

1. Ces instruments ont été fabriqués par monsieur F. Demaurex à Genève.

Digitized by Google

et sec, aussi arrive-t-il fréquemment que la rouille s'empare du fil intérieur, qu'il devient impossible de le retirer et que l'instrument est perdu. En second lieu, et ceci est plus grave, le fer de lance une fois muni du fil à suture et dont l'encochrure est fermée, présente néanmoins une légère saillie à découvert, qui, si bien émoussée qu'elle soit, accroche facilement les tissus quand on retire l'aiguille et fait souffrir le patient.

Je ne parle d'un troisième inconvénient qui sera signalé comme objection à mon instrument, que pour dire qu'il me paraît sans importance réelle : l'aiguille est trop grosse, dira-t-on, elle fait des trous trop larges ; pour ma part, j'y vois au contraire un avantage quand on se sert, comme nous le faisons habituellement, de fils de Catgut qui se gonflent un peu une fois placés ; il vaut mieux qu'ils soient libres que d'être trop serrés et de faire effort sur les tissus qu'ils traversent.

Ceci dit, l'aiguille que je vous présente se compose, outre son manche analogue à celui d'un bistouri de trousse, des deux pièces suivantes : la première est une mince tige d'acier terminée en fer de lance encochée ; cette tige est creusée en gouttière dans toute sa longueur jusqu'à l'encochure ; dans cette gouttière glisse la seconde pièce, sorte de branche mâle, munie en arrière d'un petit bouton, en avant, d'une petite languette conformée de façon à complèter exactement le fer de lance quand l'aiguille est fermée.

De cette façon il est facile de tenir l'instrument toujours propre et sec, les deux pièces pouvant être séparées, nettoyées à fond et huilées le plus facilement du monde ; en second lieu, le fer de lance est complet, ne présente aucune saillie et ne peut accrocher les tissus au retour.

2° Le second instrument est un pulvérisateur de poche. Appelé à opérer assez souvent à la campagne et convaincu de la grande utilité, même à la campagne, de la méthode antiseptique de Lister, j'ai eu l'idée de faire construire un pulvérisateur à la fois facile à manier, portatif et peu fragile. M. Demaurex a réalisé cette idée pour le mieux ; de modifications en perfectionnements, nous sommes arrivés au modèle suivant que j'emploie depuis plusieurs mois exclusivement.

La seule particularité de mon instrument réside dans la substitution au flacon de verre des pulvérisateurs ordinaires d'une sorte de bouteille de caoutchouc enfermée dans un filet de soie ; la tubulure est en caoutchouc durci, et, au lieu d'un bouchon fixé par pression, c'est un bouchon à vis que j'ai adopté. Rien de changé quant aux deux poires d'insufflation maniées à la main, non plus qu'à l'appareil des deux tubes, si ce n'est dans leurs dimensions qui sont aussi réduites que possible.

Digitized by Google

Ce pulvérisateur ne présente pas seulement le double avantage de son petit volume (il peut être réduit à un petit paquet facile à mettre dans la poche); et de sa non fragilité, il est encore d'un maniement facile et moins fatiguant que les pulvérisateurs ordinaires à main, et voici pourquoi : une fois la bouteille de caoutchouc suffisamment gonflée d'air pour être bien tendue dans son filet, son élasticité propre entre en jeu et soulage d'autant la main de l'aide qui pulvérise.

J'ai fait ajouter à l'appareil un embout de seringue en caoutchouc durci qui peut se visser sur la tubulure de la bouteille. Une fois l'opération terminée, si l'on veut faire un lavage ou une injection, on munit la bouteille de cet embout, on la gonfle d'air par insufflation, en tenant l'embout dans une position déclive, le fond de la bouteille en haut, on n'a qu'à presser sur ce fond où l'air est venu se loger pour obtenir un jet de liquide comme avec la meilleure des seringues; veut-on éparpiller le liquide en pluie, on n'a qu'à recouvrir plus ou moins avec le doigt la lumière de l'embout de seringue à la façon des jardiniers arrosant à la lance.

Discussion.

M. Lucas-Championnière. 1° L'aiguille présentée par mon collègue et ami le Dr Reverdin présente de réels avantages sur les aiguilles du même ordre. Je crois me souvenir que parmi celles-ci, celle de Charrière, très ancienne, est bien antérieure à celle de Brun's qui pourrait être considérée comme une modification assez médiocre. Celle de M. Reverdin a, au contraire, de réels avantages sur celle de Charrière. Celle-ci, plus volumineuse encore, avait un canal latéral très difficile à nettoyer. Cette dernière, au contraire, est très facile à nettoyer et à manœuvrer.

2° Le pulvérisateur de M. Reverdin a de très réelles qualités; il est certainement aussi bon que les autres pulvérisateurs à courant d'air, et il a l'avantage d'être moins fragile et transportable. L'élasticité du réservoir donne encore de la vigueur au jet de la pulvérisation. Cet instrument rendra de très réels services; il a les inconvénients de tous les pulvérisateurs à air; la pulvérisation est médiocrement fine et mouille. C'est là ce qui nous détermine, toutes les fois que nous le pouvons, à employer des pulvérisateurs à vapeur, les seuls qui, pendant une grande opération, nous donnent de la pulvérisation suffisante sans mouiller.

Digitized by Google

Communication.

Du traitement des luxations anciennes de l'épaule irréductibles par la fracture du col de l'humérus,

par M. Desprès.

Messieurs, j'ai appliqué une seconde fois le traitement que j'ai proposé pour les luxations anciennes de l'épaule, chez une femme de 68 ans, qui avait une luxation datant de plus de trois mois. J'ai fracturé le col de l'humérus et placé le bras dans une écharpe, il y a déjà quatre mois que j'ai produit cette fracture : la malade commence déjà à en profiter, mais elle n'est pas encore dans l'état satisfaisant où doivent être les malades après cette opération ; il faut encore électriser les muscles de l'épaule pour leur rendre leur force; mais déjà la malade peut mettre la main sur l'épaule saine, le coude restant appliqué sur la poitrine, elle peut porter facilement la main à sa bouche. Elle attend qu'elle ne souffre plus de sa fracture pour quitter l'hôpital.

Outre la mention de ce nouveau fait, j'ai encore le dessein de revenir sur un point qui m'avait préoccupé lorsque vous avez discuté le premier fait que je vous ai présenté il y a environ huit mois. Plusieurs de mes collègues, en voyant la malade que j'ai amenée ici, ont dit que, avec le temps, les malades ayant une luxation irréductible peuvent regagner des mouvements assez étendus et n'être point trop gênés. Je me suis élevé contre cette théorie et j'ai contesté les faits réunis dans la thèse de M. Lafaurie où cette doctrine a été soutenue. Et je viens aujourd'hui fournir une preuve en ma faveur. Pour moi, toutes les luxations non réduites de l'épaule que j'ai rencontrées constituent une réelle infirmité. Les malades n'ont jamais pu, sous mes yeux, porter le main à leur tête. J'ai retrouvé un malade qui avait eu l'épaule droite luxée il y a treize ans : je vous l'amène, et j'ai fait venir en même temps la malade à laquelle j'ai cassé le col de l'humérus, il y a un an, pour une luxation irréductible de l'épaule gauche. Voici les deux malades.

Vous le voyez, la femme (Flore M..., 51 ans) porte la main sur l'épaule saine (la droite), et maintient le coude appliqué sur la poitrine au niveau de la fourchette sternale; puis elle porte sa main à son front, sur sa tête et derrière la tête avec la plus grande facilité : cette femme se coiffe seule avec les deux mains.

L'homme (E. Lardenois, 52 ans) met la main sur l'épaule saine mais le coude est projeté en avant et ne peut être maintenu appli- é sur le tronc, il porte la main à sa bouche en inclinant la face,

Digitized by Google

mais il ne peut placer la main sur la tête qu'en s'aidant de l'autre main, il porte facilement la main derrière le dos.

La femme porte un peu moins facilement la main en arrière. Chez l'homme, la luxation de l'épaule en avant ne gêne en rien ce mouvement, l'homme a un petit bénéfice de sa luxation. Il n'y a aucune contestation possible, les deux malades avaient une luxation sous-coracoïdienne complète semblable.

Remarquez-le bien, l'homme a l'épaule luxée depuis 13 ans, la femme a sa luxation depuis 16 mois et il y a 1 an que je lui ai cassé le col de l'humérus. Les résultats obtenus pour la femme sont aussi satisfaisants que possible et l'homme est invalide de son épaule, je n'ai pas besoin d'insister.

J'ajouterai, entre parenthèse, que ce malade a été traité par moi pour une luxation du coude en avant avec plaie et issue du radius, (le malade avait été pris dans une courroie et roulé autour d'un cylindre); il y avait fracture de l'épithrochlée et 2 fractures du radius. Ce malade après un traitement de 6 mois et après avoir eu une arthrite suppurée suivie d'élimination d'un sequestre de l'épithrochlée, a guéri, vous le voyez, avec conservation des mouvements de l'articulation du coude. Je n'ai pas employé de pansements extraordinaires en vogue aujourd'hui.

J'ai assuré une immobilisation rigoureuse de l'article, et maintenu sur les plaies un pansement humide, tantôt l'eau froide, tantôt le cataplasme, tantôt l'eau alcoolisée suivant la phase des inflammations qui se sont succédées. J'ai d'abord employé, pour l'immobilisation, une spirale de plâtre, puis le pansement ouaté avec une large fenêtre au niveau des plaies, c'est-à-dire le pansement de M. Guérin, à cela près, que je faisais le contraire de ce qu'il croit le meilleur : la plaie seule était découverte. Je signale, en passant, cette guérison qui, avec quelques autres du même genre, sont banales à l'hôpital Cochin où je n'emploie aucunement le pansement de M. Lister.

Discussion.

M. Duplay. Il m'a semblé constater un certain degré de mobilité entre les fragments supérieur et inférieur de l'humérus, chez la femme que nous a présentée M. Després; de telle sorte que notre collègue ne peut pas nous assurer qu'il y ait là une pseudarthrose nouvelle.

Il est incontestable, d'ailleurs, qu'elle possède une plus grande étendue de mouvements, que le second malade que vient de nous montrer M. Després. Mais je me demande s'il n'aurait pas obtenu le même résultat en soumettant l'articulation de l'épaule à des

Digitized by Google

manœuvres répétées, en lui faisant exécuter des mouvements journaliers.

Je crois, en tous cas, que telle est la marche à suivre; je recommande les mouvements par des manœuvres avant d'en arriver à une pratique aussi peu sûre que la fracture. En dehors des difficultés qu'on rencontre pour produire la fracture au lieu où on la désire, celle-ci pourrait amener par un travail de consolidation vicieux, un résultat inverse de celui qu'on cherche.

M. Terrier. Les deux malades que vient de nous présenter M. Després, nous offrent une différence très marquée; la femme jouit de mouvements beaucoup plus étendus que l'homme. Mais je trouve que M. Després se hâte bien vite de généraliser un traitement qui, d'abord n'est pas applicable à tous les cas, et qui, à mes yeux, ne doit être appliqué qu'après l'échec des manœuvres. L'histoire de son second malade, de cet homme dont la luxation a 13 ans de date, le prouve. Les mouvements sont limités, parce qu'on n'a fait aucune tentative pour en agrandir le champ. La thèse de Lafaurie sur ce sujet, démontre la nécessité des mouvements et les bons résultats qu'on en retire.

M. Després. On me dit que la malade n'a pas un cal osseux, je prie de remarquer que tous les moindres mouvements de rotation du membre, sont révélés par un déplacement appréciable à la vue sous la peau. La consolidation intime entre le corps de l'os et la tête, est palpable. Au reste, les avis peuvent être partagés encore, puisque, quand j'ai présenté cette malade, il y a 8 mois, notre collègue M. Sée disait qu'il pensait qu'il n'y avait pas eu fracture de l'os. Quant aux résultats qu'on a obtenus jadis en mobilisant des épaules luxées, je les conteste : à moins que sans le vouloir et sans le savoir, les chirurgiens aient rompu la tête, jamais ils n'ont pu rendre au malade la faculté de porter aisément la main à la tête. On me dit encore : Mais vous n'avez que deux faits ; qui vous dit que vous réussirez toujours à produire la fracture

Je réponds : Lorsqu'il s'agit d'une luxation ancienne, la tête humérale déplacée s'atrophie ; le tissu osseux raréfié se prête merveilleusement à une fracture que l'on produit, je vous l'ai dit, en se servant de l'humérus comme d'un levier du premier genre, la tête supporte la force et cède pendant qu'on prend un point d'appui sur la voûte acromio-coracoïdienne?

J'attends une luxation irréductible chez un homme adulte, pour y tenter la fracture, et je pense que je réussirai d'autant mieux que la luxation sera plus ancienne. C'est sur la raréfaction du tissu osseux, et l'atrophie de la tête humérale, que je fonde la théorie du traitement que je propose. L'atrophie de la tête faci-

Digitized by Google

lite la fracture, la fracture à son tour est une cause nouvelle d'atrophie, et il en résulte que la fausse articulation formée au niveau du point où la tête humérale est arrêtée devient plus libre. Joint à cela la position nouvelle du corps de l'os par rapport à la tête, les tubérosités étant abaissées, on comprend comment la fracture du col de l'humérus peut être un moyen de restituer à un membre luxé la plus grande partie de ses fonctions.

Lecture.

M. Le Dr Boucheron lit un mémoire sur les mydriatiques contre les récidives du strabisme. Commission MM. Panas, Trélat et Terrier, rapporteur.

La séance est levée à six heures.

Le secrétaire,
Lannelongue.

Séance du 1er octobre 1879.

Présidence de M. Tarnier.

Le procès-verbal de la dernière séance est lu et adopté.

Correspondance.

La correspondance comprend :

1° Les journaux médicaux périodiques de Paris;

2° Le *Lyon médical*, l'*Alger médical*, la *Revue scientifique de la France et de l'étranger*, le *Journal de médecine de l'Ouest*, la *Revue médicale de Toulouse*, le *Montpellier médical*, le *Marseille médical*, le *Bulletin médical du Nord*, le *Journal de la Société de médecine de la Haute-Vienne*, la *Revue médicale Française et étrangère*, le *Journal de la Société de médecine de Caen et du Calvados*, la *Revue médicale de l'Est*, la *Gazette hebdomadaire des sciences médicales de Montpellier;*

3° Le *Bulletin de l'Académie de médecine*, les *Bulletins de la Société de chirurgie*, les *Bulletins et Mémoires de la Société médicale des hôpitaux de Paris;*

4° The *British médical journal*, l'*Indépendance médicale de Barcelone*, le *Bulletin de la Société des sciences médicales du*

Digitized by Google

Grand Duché de Luxembourg, la *Gazette de Santé militaire de Madrid*, la *Gazette médicale Italienne-Lombarde*, *Centralblatt für chirurgie*, le *Bulletin de l'Académie royale de Belgique;*

5° *De l'épiploïte herniaire*, par le Dr Faucon;

6° *Traitement local de l'angine diphthéritique par les injections directes de coaltar saponiné*, par M. Jean Lemoine;

7° *De la méthode sanglante dans les rétrécissements de l'urètre*, par le Dr Grégory.

8° *Bassin ponoglotesthésique*, par le Dr Vanden Bosch;

9° *Du laminage de la tête fœtale*, par le Dr Wasseige, de Liége;

10° *Essai pratique et application du forceps du Dr Tarnier*, par le Dr Wasseige de Liége;

11° *De la réunion immédiate sous le pansement de Lister*, par le Dr George Poinsot;

12° *Étude sur les fractures des cartilages du larynx et leur traitement par la thyrotomie immédiate*, par le Dr Caterinopoulos d'Athènes;

13° *De la prophylaxie de la cécité*, par le Dr Appia, de Genève;

14° *Observations d'hystérotomie avec ablation des deux ovaires, pratiquée avec succès à l'Hôtel-Dieu d'Angers pour une tumeur fibro-kystique de l'utérus*, par M. le Dr Dezanneau, professeur de clinique chirurgicale à l'École de médecine d'Angers;

15° *Présentation de l'épaule droite avec procidence du bras droit, rétraction utérine compliquée de rétrécissement du bassin. Éviscération partielle combinée avec l'embryotomie, par détroncation. Extraction successive des deux parties fœtales.* Mort de la mère, par le Dr Lizé (du Mans), membre correspondant.

Après la lecture de la correspondance, M. le Président annonce à la Société la perte qu'elle a faite en la personne de M. Chassaignac, ancien Président, et lève la séance en signe de deuil.

Le secrétaire,
LANNELONGUE.

Séance du 8 octobre 1879.

Présidence de M. TARNIER.

Le procès-verbal de la dernière séance est lu et adopté.

Correspondance.

La correspondance comprend :

1° Les journaux périodiques de la semaine, le *Bulletin de l'Académie de médecine*, les *Archives générales de médecine;*

Digitized by Google

2° La *Revue médicale de Toulouse*, le *Marseille médical*, la *Revue médicale de l'Est*, la *Gazette médicale de Strasbourg*, la *Revue médicale Française et étrangère*, l'*Alger médical;*

3° Le ΓΑΛΗΝΟΣ *Journal de médecine d'Athènes*, la *Gazette médicale Italienne-Lombarde; Nouvel appareil pour la fracture du fémur*, par le Dr Alfonso Sensalone de Naples; *Centralblatt für chirurgie.*

Bassin vicié par suite de l'amputation du fémur dans le jeune âge, par le Dr Léon Dumas, chef de clinique à la faculté de Montpellier.

4° *Les trois dernières épidémies de peste au Caucase*, par le Dr Tholozan;

Tumeurs pulsatiles des os, par le professeur Gherini;

Excision sous-périostée du scapulum et de la tête de l'humérus, par le Dr Charles Brigham de San-Francisco;

Gas de malformation de la mamelle, par le Dr Gherini;

L'Arenaria rubra dans la gravelle et le catarrhe vésical, par le Dr Bertherand.

M. le secrétaire général donne lecture, au nom de M. Lizé, du Mans, membre correspondant, de l'observation suivante, intitulée :

Présentation de l'épaule droite (céphalo-iliaque gauche) avec procidence du bras droit. Rétraction utérine, compliquée de rétrécissement du bassin; éviscération partielle combinée avec l'embryotomie par détroncation. Extraction successive des deux parties fœtales. Mort de la mère.

Par le Dr Lizé (du Mans), membre correspondant de la Société de chirurgie.

Le 2 août dernier, je suis appelé à Connerré près d'une femme de 23 ans, secundipare, qui se trouvait dans les douleurs d'un accouchement, dont voici la relation abrégée :

Le 1er août, au matin, début du travail et rupture de la poche amniotique au soir; mais comme le produit ne s'engageait pas dans l'excavation, la sage-femme appelle à son aide le Dr Le Blaye (de Connerré). Au toucher, cet honorable confrère distingue une présentation de l'épaule et un rétrécissement assez notable du diamètre antéro-postérieur. Tentatives de version infructueuses, la main ne pouvant cheminer jusqu'aux pieds de l'enfant, à cause de la rétraction utérine et de l'angustie pelvienne. Le 2 août, au matin, les docteurs Grémillon (de Dollon) et Filleul (de Tuffé) sont appelés en consultation : nouveaux essais de version suivis de nouveaux insuccès. Enfin, le même

Digitized by Google

jour, à 5 heures du soir, je suis appelé du Mans à Connerré près de la parturiente qui se trouvait dans l'état suivant : faciès mauvais, exprimant l'épuisement et la souffrance ; absence totale de douleurs ; bras droit pendant au dehors et d'une couleur noirâtre ; main gauche également sortie, mais réduite par un des confrères au-dessus de l'orifice vulvaire. L'introduction de la main fait reconnaître le dos du fœtus en avant, puis la tête à gauche et fort élevée ; en outre, une saillie prononcée de l'angle sacro-vertébral avec aplatissement du pubis. Le rétrécissement ne fut pas mesuré ; il peut être estimé à 9 centimètres environ. L'extraction des membres thoraciques, leur couleur brunâtre, l'abaissement forcé du tronc fœtal dans l'excavation, malgré le rétrécissement, indiquaient des tractions énergiques exercées antérieurement sur ces parties du corps de l'enfant privé de vie.

J'essaie de porter la main assez haut pour arriver jusqu'aux pieds du fœtus, mais la rétraction utérine d'une part, et le rétrécissement pelvien de l'autre, forment un obstacle infranchissable devant mes doigts comme devant ceux de mes honorables confrères. Il est permis d'ajouter que si les pieds de l'enfant avaient pu être saisis, la version serait devenue périlleuse, parce que l'évolution fœtale ne pouvait s'effectuer que dans un espace très étroit et au prix de la rupture probable de la matrice. Alors, appuyant le coude sur mon genou, je puis faire pénétrer la main jusqu'au siège du fœtus placé à droite, puis, au moyen du doigt indicateur courbé en crochet dans le rectum, j'exerce des tractions sur l'enfant, en prenant pour point d'appui tantôt l'arcade pubienne, tantôt la pointe sacro-coccygienne. Mais, soit à cause de mon inexpérience de l'ingénieuse méthode inaugurée par M. le docteur Guéniot, soit à cause de l'obstacle offert par le pubis, je ne puis mener à bien mes tentatives de version ano-pubienne. En conséquence, l'éviscération thoracique est résolue et mise aussitôt en œuvre : l'aisselle, qui correspondait au bras procidant est ouverte et donne passage à une pince qui arrache successivement les poumons et le cœur. Ensuite, au moyen d'un crochet appliqué sur la colonne vertébrale, des efforts énergiques sont développés vainement pour entraîner le fœtus *corpore conduplicato*, comme le conseillent Michaelis et le docteur Adolphe Pinard. Cette résistance paraissait dépendre surtout du rétrécissement pelvien, et pour la rompre, il était nécessaire de morceler le volume du fœtus. Pour obtenir ce résultat, les côtes et la colonne vertébrale furent coupées en écharpe avec de grands ciseaux, puis le bras pendant au dehors fut détaché de son côté. Enfin, le crochet du forceps appliqué solidement sous la clavicule gauche put faire sortir le fœtus des voies maternelles, et, à son tour, la tête restée dans la matrice fut vite extirpée par deux doigs engagés dans la bouche. Délivrance facile.

La mère épuisée par deux jours de manœuvres répétées, fut promptement remise au lit, dans le décubitus dorsal.

Quelques cuillerées de cognac ; bouillon et vin généreux.

D'après les renseignements obtenus, le 3 août, au matin, météorisme énorme du ventre ; pouls filiforme, adynamie profonde.

Digitized by Google

Huile de ricin, fomentations aromatiques sur le ventre.

Le soir, potion de Tood.

Le 4, pendant la nuit, mort dans un état d'épuisement nerveux absolu.

Réflexions. — Pour triompher des difficultés relatives au cas actuel, cinq méthodes différentes s'offraient à mon choix :

1° La *version pelvienne.* J'ai suffisamment expliqué les causes qui la rendaient impraticable ou du moins très dangereuse dans le cours de son évolution.

2° Le *procédé ano-pelvien* du docteur Guéniot. J'ai déjà mentionné mon impuissance à le mettre en pratique.

3° L'*éviscération ayant pour résultat définitif la version forcée.* Inutile de revenir sur les raisons qui prohibaient l'emploi de la version podale, même après l'éventération.

4° L'*éviscération ayant pour but l'évolution forcée*, procédé dont j'ai donné un exemple heureux à la Société de chirurgie, mais que je n'ai pu renouveler ici, parce que les conditions étaient beaucoup moins bonnes.

5° Enfin, la *section de la colonne vertébrale au niveau du tronc et du cou*, ayant pour dénoûment l'extraction successive des deux portions fœtales divisées.

C'est cette dernière méthode que j'ai employée, après l'avoir fait précéder de l'éventération partielle et de la brachiotomie. En effet, il y a avait urgence de diminuer le volume du tronc fœtal par l'ablation des viscères pectoraux et par l'amputation du bras procident, car le rétrécissement pelvien et la rétraction utérine qui avaient empêché l'évolution forcée de s'accomplir à l'aide du crochet, eussent peut-être offert les mêmes difficultés à l'emploi immédiat de l'embryotomie.

Ainsi, comme corollaire naturel de ce qui précède, on peut rationnellement avancer ce qui suit : Dans la présentation de l'épaule, quand il existe un rétrécissement joint à une forte rétraction utérine, il vaut mieux peut-être commencer par l'éviscération thoracique et la brachiotomie, afin d'amoindrir le volume du produit dont la mort est constatée, puis terminer par la *rachitomie*, soit avec la ficelle de Pajot, soit avec les grands ciseaux de Dubois, ou bien avec l'embryotome si ingénieux de Tarnier ou celui de Pierre Thomas.

Tel est l'ensemble de moyens opératoires qui paraît trouver ici son application logique, et sur lequel j'appelle volontiers l'attention de mes savants collègues de la Société de chirurgie.

Avant de terminer ce travail, qu'il me soit permis d'exprimer le désir de voir bientôt toutes ces mutilations fœtales devenir de plus

Digitized by Google

en plus rares. Pour effectuer cette révolution obstétricale, il faut se hâter d'apprendre aux jeunes accoucheurs, dans le dernier mois de la grossesse, la manière de transformer les présentations de l'épaule, du siège et de la face, en présentations plus favorables du sommet. C'est cet important problème que l'habile docteur Pinard a si heureusement résolu par l'invention de sa ceinture. A l'aide de ce remarquable appareil, on favorise l'accommodation du fœtus et de la matrice et les présentations mauvaises ne tardent pas à être supprimées.

A l'occasion de cette lecture, M. Tarnier tient à faire remarquer que, dans les conditions particulières où M. Lizé avait à intervenir, le seul et unique moyen à mettre en usage était la section du tronc. Tout autre procédé ne peut rien donner, ainsi que M. Lizé l'a reconnu, après plusieurs tentatives infructueuses, puisque, dans une de ses conclusions, il se demande s'il ne vaut pas mieux commencer par la section du tronc. Une des raisons qui doivent encore faire recourir à ce procédé, c'est que l'enfant étant mort, il n'y a pas à s'en préoccuper.

M. le Président annonce que, dans la prochaine séance, il y aura un comité secret pour entendre la lecture du rapport sur les titres des candidats à la place vacante de membre titulaire.

Communication orale.

Considérations à propos de l'ovariotomie.

M. Tillaux. L'opération de l'ovariotomie est devenue, en quelque sorte, banale, et il est vraiment inutile de publier celles qui n'offrent rien de spécial. Mais il peut se présenter des particularités qui méritent d'être signalées, il y a des détails de médecine opératoire encore peu connus, et c'est à ce titre que je vous demande la permission de vous entretenir du fait suivant :

Il s'agit d'une femme de 34 ans, que j'ai opérée le 30 mai aux environs de Paris.

Le kyste, qui était assez volumineux puisqu'il contenait 12 litres de liquide, avait été ponctionné plusieurs fois ; mais en interrogeant la malade, j'appris que ce kyste avait deux fois disparu spontanément et, d'après les détails donnés par la malade, le kyste s'était vidé dans la vessie.

Je rencontrais donc un cas de kyste déhiscent dans la vessie,

Digitized by Google

cas qui ne sont pas très rares et dont j'avais eu l'occasion, il y a peu de temps, d'observer un exemple dans mon service où l'on avait apporté une femme présentant les symptômes de péritonite aiguë. Cette femme racontait qu'elle avait une bosse dans le ventre qui s'était rompue la veille. La guérison fut complète et, quelques mois après sa sortie, cette femme venait me demander un certificat constatant le genre d'accidents qu'elle avait éprouvés, car on la soupçonnait d'avoir voulu dissimuler un avortement.

Ma seconde malade fut moins heureuse, puisque le kyste se remplit de nouveau, et je me décidai à pratiquer l'ovariotomie.

L'opération fut faite par le procédé ordinaire, avec le pansement de Lister dans toute sa pureté; je ne rencontrai quelques adhérences qu'à la partie antérieure que je détruisis facilement, mais, lorsque je fis basculer le kyste en avant, je m'aperçus que j'entraînais un autre organe qui n'était autre que la vessie.

Il me fut impossible de séparer cette adhérence; il existait une fusion complète de la face postérieure de la vessie et de la paroi du kyste : Je fendis alors le kyste et, avec des ciseaux, je découpai la portion de la paroi du kyste adhérente à la vessie; je laissai ainsi une véritable pièce à la paroi postérieure de la vessie. Cette portion de paroi était tellement vasculaire, qu'il me fallut presqu'une demi-heure pour obtenir une hémostase complète en posant une quantité considérable de points de suture.

Malgré ces deux circonstances particulières, déhiscence du kyste dans la vessie et adhérence tellement intime du kyste et de la vessie que je fus forcé de laisser un morceau de la paroi du kyste, la guérison ne présenta aucun accident et j'obtins une réunion totale par première intention. Cette réunion totale par première intention n'a pu s'obtenir que parce que je fis la réduction du pédicule dans l'abdomen.

Au début de l'ovariotomie, on laissait, dans l'angle inférieur de la plaie, le pédicule maintenu en dehors par le clamp, aujourd'hui, plusieurs chirurgiens français et étrangers ont conseillé la méthode que j'ai suivie dans cette opération, ligature, avec un fort fil de catgut, du pédicule que l'on réduit et que l'on abandonne dans l'abdomen.

Ce second procédé est-il préférable au premier et doit-il être employé exclusivement? Voilà un point que je serais heureux de voir discuter par la Société de chirurgie, car je suis disposé à admettre que ces deux procédés ont leur emploi particulier :

Dans les cas de pédicule étroit, je crois préférable de le lier et de l'abandonner dans l'abdomen.

Dans les cas de pédicule large, de le laisser dans la plaie; mais dans les cas où le pédicule est large, mais assez court pour ame-

Digitized by Google

ner le tiraillement des parties profondes, je crois qu'il est plus avantageux de le subdiviser par plusieurs ligatures et de faire la réduction.

Discussion.

M. Boinet. Les cas de rupture du kyste ne sont pas très rares, et j'ai pu observer plusieurs cas de guérison.

Je citerai une femme présentant un kyste d'un volume considérabble, environ 25 litres, qui fut rompu par un coup de pied reçu pendant une querelle. Lorsque je fus appelé auprès de cette femme, elle avait tous les symptômes d'une péritonite intense et j'exprimai des craintes qui, heureusement, ne se réalisèrent pas, car au cinquième ou sixième jour, tous les accidents disparurent, il n'y avait plus de fièvre, mais les urines devinrent très abondantes et il y eut une évacuation de tout le liquide abdominal. La guérison s'est maintenue depuis quinze ans.

Je ne crois pas que l'on puisse admettre que le liquide du kyste passe directement par la vessie; je suis plutôt disposé à expliquer cette disparition par l'épanchement dans l'abdomen du liquide, qui est ensuite résorbé peu à peu pour être évacué par les urines, comme on le voit chez les ascitiques.

Chez la malade de M. Tillaux, il y avait des adhérences et plus de traces d'ouverture; or, lorsqu'il y a eu rupture du kyste, l'ouverture est toujours assez considérable et elle aurait certainement persisté. Aussi, je crois que le liquide épanché dans l'abdomen est sorti secondairement par la vessie.

Quant à la question de savoir s'il est préférable de réduire le pédicule, je rappellerai que Backer-Brown et d'autres chirurgiens ont fait des réductions de pédicules, mais qu'il y a eu des accidents, et, dans trois cas, il y a eu des morts occasionnées par des hémorrhagies; aussi, pour éviter cet accident, a-t-on fait la cautérisation du pédicule avec succès. Je crois qu'il faut, pour se prononcer, examiner la nature du pédicule; si le pédicule est très gros et qu'il soit nécessaire de faire beaucoup de ligatures, il est préférable de laisser le pédicule en dehors pour éviter les hémorrhagies.

Lorsqu'on se trouve en présence d'adhérences qu'il est impossible de détruire, il faut couper, comme l'a fait M. Tillaux, les parties adhérentes du kyste en ayant soin de porter les ligatures sur tous les points qui peuvent donner du sang.

M. Terrier. Contrairement à l'opinion émise par M. Boinet, je crois, comme M. Tillaux, que le kyste de sa malade s'est vidé directement par la vessie. Dans l'ouvrage de M. Gallez, on peut trouver des faits qui prouvent que l'ouverture de kyste dans la vessie,

Digitized by Google

dans le vagin, est fréquente. A la suite d'un traumatisme, la déchirure se fait dans l'abdomen, mais les ouvertures spontanées s'expliquent par des phénomènes inflammatoires qui s'établissent entre des organes voisins, l'ouverture se produit et la sortie du liquide s'effectue, soit par le vagin soit par la vessie; l'ouverture se referme et le kyste reprend sa marche.

En présence d'adhérences aussi solides que celles qui se sont présentées chez la malade de M. Tillaux, il est indispensable de suivre le procédé employé par notre collègue, mais je crois qu'il serait nécessaire de prendre quelques précautions à l'égard de l'épithélium qui recouvre le morceau abandonné, et je serais disposé à l'enlever.

Il y a longtemps que les chirurgiens ont cherché à ne pas laisser le pédicule en dehors de l'abdomen, d'abord parce qu'il met un temps assez long à se détacher et, ensuite, parce que le tiraillement qu'il occasionne produit souvent des douleurs.

Dans un voyage que nous fîmes à Londres avec MM. Perrier et Nicaise, nous avons vu Spencer Wells rentrer le pédicule avec de très grands succès et, depuis cette époque, nous avons suivi ce procédé qui nous a donné d'excellents résultats.

Dans certains cas où le pédicule est mince et long, nous avons réduit volontairement; mais dans d'autres cas, il n'y avait pas à se poser la question, car il n'y avait pas à proprement parler de pédicule, puisqu'il avait fallu le disséquer en portant les ligatures sur des vaisseaux venant, soit de l'aorte, soit des vaisseaux utérins et même sur un sinus utérin.

On peut donc employer le procédé de réduction du pédicule dans tous les cas, ainsi qu'on le pratique en Angleterre, et particulièrement à Samaritan-Hospital. Lorsqu'on rencontre un court et gros pédicule, il faut le séparer en plusieurs parties, comme on le fait pour la ligature du cordon.

Comme je l'ai dit, nous n'avons jamais vu d'accidents et nous avons remarqué que les malades pouvaient se lever beaucoup plus tôt, au douzième et treizième jour.

La réduction du pédicule n'est pas à redouter à cause de la surface cruentée que l'on introduit dans l'abdomen, car j'ai pu constater, à l'autopsie d'une femme morte de péritonite à la suite d'ovariotomie où l'on avait fait un grand nombre de ligatures perdues sur les points cruentés, que les intestins étaient déjà adhérents. Ce résultat tient beaucoup aux soins de propreté que l'on emploie.

M. Lucas-Championnière. En Angleterre, on ne laisse plus de pédicule en dehors.

Les chirurgiens qui ont employé les deux procédés, avaient ob-

Digitized by Google

servé à la suite de la réduction du pédicule quelques cas de suppuration de la cavité de Douglas; mais depuis l'usage de la méthode de Lister, on n'a plus observé ce genre d'accidents.

En présence des excellents résultats donnés par ce procédé, on n'a pas hésité à le mettre en pratique à la suite de l'hystérotomie.

M. Duplay. Je rappellerai que les faits de rupture du kyste sont assez fréquents et que, lorsqu'on se trouve en présence d'adhérences que l'on ne peut détruire, il n'y a pas autre chose à faire que de laisser des lambeaux adhérents.

Quant à la réduction du pédicule, Spencer Wells a publié une première série de 600 ovariotomies dans lesquelles il n'a pas rentré le pédicule, à moins que le pédicule étant trop court, il ne pût faire autrement.

Dans une seconde série de 300 opérations, il semble, d'après ce que nous a dit M. Terrier, que M. Sp. Wells a modifié son procédé.

J'ai suivi, jusqu'à ce jour, le procédé qui consiste à laisser le pédicule en dehors, et lorsque je me suis trouvé dans de bonnes conditions hygiéniques, j'ai obtenu de bons résultats, et je ne sais pas si les avantages que donne la réduction du pédicule sont suffisants pour engager à abandonner la première méthode.

Dans un cas d'ovariotomie double, j'ai fait la ligature et la réduction ; ma malade mourut de septicémie qui ne dépendait pas de la réduction.

Sur toutes les opérations d'ovariotomie que j'ai pratiquées, j'ai obtenu une quinzaine de succès lorsque je me suis trouvé dans de bonnes conditions hygiéniques ; aussi suis-je tout disposé jusqu'à nouvel ordre à continuer à ne pas faire la réduction du pédicule.

M. Boinet. Je crois que l'on ne doit pas poser de règles absolues et que l'on doit se guider d'après l'état du pédicule.

Si le pédicule est long et n'amène pas de tiraillement, je le comprends dans la suture.

Si le pédicule est court et qu'il ne puisse pas être compris dans la suture sans occasionner de tiraillement, je le laisserai dans l'abdomen ; mais il y a eu des hémorrhagies qui sont rapportées dans le livre de Gallez.

Si le pédicule est très gros, il vaut mieux le diviser en plusieurs portions sur lesquelles on placera de fortes ligatures; mais j'ai l'habitude, dans ces cas, d'amener dans l'angle inférieur de la suture les fils à ligature, parce que, malgré les expériences qui ont été faites de ligatures abandonnées dans l'abdomen, je crois préférable de ne pas laisser de corps étrangers.

M. Terrier. En me basant sur la pratique de Spencer Wells et

Digitized by Google

des chirurgiens de Samaritan-Hospital, je n'hésite pas à faire la ligature des vaisseaux du pédicule et à faire la réduction.

Un pédicule, abandonné dans la plaie, tombe au vingt-cinquième et trentième jour, tandis qu'avec le procédé de la réduction, j'ai vu des femmes complètement guéries au quinzième et dix-septième jour.

M. Tillaux. Je suis très heureux d'avoir porté, devant la Société de chirurgie, cette question de la réduction du pédicule après l'ovariotomie, car il est intéressant de savoir si, de parti pris on doit dire: je réduirai dans toutes les circonstances.

En France, nous avions toujours suturé le pédicule dans les lèvres de la plaie, et MM. Duplay et Boinet, qui ont obtenu des succès par cette méthode, ne sont pas disposés à l'abandonner dans tous les cas.

M. Terrier, d'après ce qu'il a vu en Angleterre et d'après ses résultats particuliers, est disposé à réduire dans tous les cas. On voit donc qu'il pouvait y avoir utilité de poser la question.

Quant à la rupture du kyste, je puis affirmer que la déchirure a eu lieu directement dans la vessie.

M. Polaillon, au nom d'une commission composée de MM. Verneuil et Lucas-Championnière, donne lecture d'un rapport sur un travail intitulé :

Note pour servir à l'histoire des lésions traumatiques chez les diabétiques.

Par Gabriel Maunoury, chirurgien de l'hôpital de Chartres.

Pour se mettre en garde contre les accidents qui peuvent compliquer les opérations, il ne suffit pas de choisir le meilleur procédé, de placer le patient dans de bonnes conditions hygiéniques, et d'employer des pansements antiseptiques, auxquels on accorde de nos jours, et avec tant de raison, une si remarquable influence, il faut encore connaître la diathèse du sujet sur lequel on opère. L'antisepsie, l'hygiène, les précautions opératoires, ne servent de rien pour préserver certains opérés et certains blessés d'accidents graves qui se terminent ordinairement par la mort. Et lorsqu'on cherche la cause de ces désastres inattendus, on trouve que le malade est alcoolique, diabétique, albuminurique ou qu'il porte quelque diathèse qui altère profondément son organisme. Ces faits ne sont connus que depuis une dixaine d'années, et nous

Digitized by Google

savons tous que M. Verneuil s'est attaché à les vulgariser et à fonder la doctrine de l'influence des diathèses sur le résultat des traumatismes. M. Maunoury a adressé à la Société trois observations intéressantes à l'appui de cette doctrine. Dans la première, notre confrère, de Chartres, fait une résection partielle du maxillaire supérieur pour un épithélioma du fond de la bouche. Tout va bien d'abord. Mais deux jours après l'opération, un point gangréneux apparaît sur le lambeau de la joue; le lendemain la gangrène a fait de tels progrès que la tête et le cou sont gonflés, insensibles, livides, et la malade succombe. Cette gangrène foudroyante s'expliqua, quand l'examen des urines eut montré qu'elles renfermaient 80 grammes de glycose par litre. Le diabète a provoqué la gangrène et la gangrène a produit la mort.

Toutefois, les accidents chez les opérés diabétiques, ne présentent pas toujours la même physionomie, sans qu'on puisse jusqu'à présent découvrir la cause de ces différences.

La deuxième observation de M. Maunoury, en fournit la preuve. Un homme de 52 ans a le pied gauche écrasé par une roue de wagon. La désarticulation du pied, par le procédé de Syme est faite par M. Verneuil, sous la vapeur d'eau phéniquée. Une hémorrhagie en nappe très abondante persiste après l'opération. Pour combattre cet accident, on applique le pansement ouaté d'A. Guérin, et on le fait remonter jusqu'au milieu de la cuisse. Le lendemain, le patient ne présente pas seulement de l'affaiblissement, qu'expliquerait la perte de sang, mais encore un état adynamique avec bouche sèche et subdelirium. Le soir du même jour, il tombe dans le coma et meurt 43 heures après l'opération. Les urines contenaient 38 grammes de glycose par litre. Le moignon ne présentait pas trace de gangrène.

La troisième observation citée par M. Maunoury, est due au Dr Lemoine, médecin à Illiers. Elle est d'autant plus digne de fixer l'attention, que ce n'est plus à la suite d'un traumatisme ordinaire, mais à la suite d'un accouchement qu'on voit apparaître les accidents déterminés par la diathèse glycosurique. Une femme de 45 ans, reconnue diabétique et traitée pour le diabète, devient enceinte. Pendant la grossesse cinq hémorrhagies très abondantes se montrent inopinément sans qu'il y ait une insertion vicieuse du placenta. La cinquième hémorrhagie, se complique d'une douleur lombaire extrêmement vive et persiste jusqu'à l'accouchement qui a lieu à 7 mois 1/2. La délivrance est normale. Au bout de 2 jours, frisson violent suivi d'une fièvre intense avec délire, puis la mort survient sans péritonite.

Nous connaissions l'influence désastreuse qu'exercent sur la grossesse et les suites de couches, l'albuminurie et les affections

Digitized by Google

des poumons, du cœur, du foie, mais l'influence du diabète est un fait pathologique nouveau, que M. Maunoury a le mérite de signaler. Si, dit-il, on ne trouve pas dans les auteurs de documents à cet égard, cela tient peut-être à ce que le diabète prédispose la femme à la stérilité, ou à ce qu'il n'apparaît généralement qu'après l'âge de la ménopause.

Il est difficile de ne pas admettre, avec M. Maunoury, qu'il existe une analogie entre les hémorrhagies de cette femme enceinte diabétique, et la tendance aux hémorrhagies des blessés diabétiques ; et la septicémie puerpérale qui l'a emportée, présente une ressemblance frappante avec la septicémie foudroyante qui cause la mort des opérés en proie à la glycosurie. En 1875, alors que ces faits étaient moins connus, j'enlevai une petite tumeur de la parotide, chez un homme glycosurique. Bien qu'aucune artère importante n'ait été lésée et bien que les précautions antiseptiques de Lister aient été mises en usage, une hémorrhagie en nappe, persistante mais peu abondante, survint quelques heures après l'opération, puis le malade tomba dans un assoupissement que n'expliquait pas la perte de sang. Les sclérotiques devinrent jaunâtres, la langue sèche et fuligineuse, le pouls fréquent et petit. Enfin le malade succomba au bout de 48 heures.

Il faut donc s'abstenir d'opérer les diabétiques cancéreux, c'est la conclusion à laquelle arrive M. Maunoury, et nous nous joignons à lui pour affirmer cette règle.

Nous ne voulons pas dire cependant qu'un diabétique doit fatalement succomber aux suites d'une opération ou d'un traumatisme. Mais il ne faut pas compter sur une pareille exception, quand on est en face d'un malade à opérer. Si son mal rend une opération impérieuse, mais comporte quelque délai, il faut avant d'agir, améliorer autant que possible l'état diabétique.

En résumé votre commission a l'honneur de vous proposer les conclusions suivantes :

1° Remercier M. Maunoury de son travail;

2° De publier dans nos bulletins les trois observations et les réflexions fort intéressantes qui font suite à la troisième observation.

Les conclusions, mises aux voies, sont adoptées.

Obs. I. — *Epithelioma de la bouche. — Diabète méconnue. — Ablation de la tumeur. — Gangrène foudroyante. — Mort.*

Madame J... âgée de 64 ans, habitant à Saint-Prest près Chartres, sentit vers le milieu de mai 1878 qu'il lui poussait au fond la bouche du côté droit une petite induration. Elle la fit voir alors à son médecin

Digitized by Google

le docteur Martin de Lèves qui constata l'existence d'une ulcération large comme une pièce 50 centimes, située sur la muqueuse buccale, entre l'extrémité postérieure des arcades alvéolaires du côté droit.

M. Martin traita d'abord cette ulcération par des applications d'acide chromique, mais l'ulcération continua à s'accroître, et bientôt apparut un resserrement des mâchoires qui ne tarda pas à gêner notablement l'alimentation. Ce que voyant, M. Martin m'amena sa malade vers le milieu d'août.

J'examinai la bouche, et voici ce que je constatai : outre la constriction des mâchoires dont je viens de parler, il existe au fond du vestibule de la bouche du côté droit une assez large ulcération à fond granuleux et à bords indurés, qui présente tout à fait l'aspect d'une ulcération épithéliomateuse. Cette épithélioma s'étend à tout l'intervalle qui sépare l'extrémité postérieure des deux arcades alvéolaires ; il occupe la partie voisine de la muqueuse palatine et l'extrémité postérieure de l'arcade alvéolaire supérieure, suit le bord antérieur de la branche du maxillaire inférieur sans arriver jusqu'au bord alvéolaire de cet os, enfin il a également envahi la muqueuse de la joue sur une étendue large à peu près comme une pièce cinq francs, et forme là une saillie aplatie, à bords élevés bien limités, et à surface granuleuse. Il n'existe pas d'engorgement ganglionnaire.

Je demandai à la malade si elle avait toujours joui d'une bonne santé ; elle me répondit par l'affirmative. Voyant une perte de substance avec cicatrice vicieuse à l'index de la main droite, je m'informai de la cause : la malade me répondit qu'elle avait eu à ce doigt, il y a trois ans, un panaris qui se termina par la chute des deux dernières phalanges ; à la même main existait sur le bord interne une cicatrice due à des débridements que l'on avait dû pratiquer, il y a deux ans, pour un phlegmon diffus. L'état général est d'ailleurs excellent ; madame J. continue à sortir et à vaquer à ses affaires comme si elle était en parfaite santé, elle n'est ni maigre ni grasse, le teint n'est pas cachectique.

La malade veut absolument qu'on la débarrasse de sa tumeur, et nous pensons que l'opération est très praticable. La seule crainte que nous ayions à ce moment, c'est de voir à la suite de l'opération apparaître une constriction énergique des mâchoires, mais il y aura lieu d'aviser plus tard à cela. Nous fîmes voir la malade à mon père et au docteur Salmon qui se prononcèrent également pour l'opération.

Nous y procédons tous quatre, le 6 septembre à huit heures du matin.

Il ne fallait pas songer à enlever la tumeur par l'ouverture buccale ; en supposant même que la tumeur fût peu volumineuse et facile à détacher, la constriction des mâchoires qui s'opposait à l'introduction non seulement d'instruments mais même du doigt rendait absolument nécessaire la création d'une voie artificielle. Pour cela, deux incisions étaient possibles : 1° l'une allant horizontalement de la commissure droite de la bouche à la branche du maxillaire inférieur, et intéressant les fibres les plus antérieures de masséter ; 2° l'autre formée de deux incisions, la première descendant presque verticalement de la com-

Digitized by Google

missure de la bouche au bord inférieur du corps du maxillaire, et la seconde partant de cette première incision et suivant ce bord du maxillaire jusqu'à son angle. Ces deux procédés ménageaient également les filets nerveux et les vaisseaux, ils donnaient à peu près autant de jour; le 2e procédé avait l'inconvénient de dénuder la face externe du maxillaire, toutefois nous le choisîmes à cause de la raison plastique, la cicatrice qui devait en résulter étant évidemment moins disgracieuse qu'une cicatrice prolongeant la fente buccale.

L'opération fut faite de la manière suivante : La malade étant chloroformisée, je fis avec le bistouri une incision descendant un peu obliquement de la commissure droite de la bouche au bord inférieur de la mâchoire, et se coudant là pour suivre ce bord inférieur jusqu'à l'angle du maxillaire. Ce lambeau fut détaché de la face externe du maxillaire inférieur et relevé. Ce premier temps donna lieu à un écoulement de sang assez considérable qui fut arrêté en grande partie avec les pinces hémostatiques, toutefois il y eut un suintement en nappe, peu abondant, mais assez persistant, qui dura pendant toute l'opération. Cela fait, je circonscrivis avec le thermo-cautère la tumeur ou du moins sa partie adhérente à l'os, pour cela, je traçai avec cet instrument un sillon passant sur la face externe de la base du rebord alvéolaire, puis au devant de la deuxième grosse molaire, puis sur la voûte palatine en dedans des limites de la tumeur; cela fait, avec une forte pince coupante je fis sauter la portion du maxillaire supérieur ainsi circonscrite à laquelle adhérait la tumeur. Il y eut encore là un écoulement sanguin difficile à arrêter, car il venait des vaisseaux du tissu osseux ; on maintint appliqué sur la surface de section de l'os, un tampon de charpie, pendant que je procédai à l'ablation de la portion de la tumeur intermédiaire aux deux maxillaires. Cette portion adhérait assez intimement à la branche du maxillaire inférieur qui était d'ailleurs intact; pour l'en séparer, je dus raser la partie la plus antérieure de la face interne de cette branche, et enlever une grande partie du ptérygoïdien interne qui était assez profondément envahi; toute cette dissection fut faite uniquement avec le thermo-cautère, la langue étant tirée de l'autre côté avec une pince de Museux, et protégée par le manche d'une cuiller. En bas, la tumeur n'arrivait pas jusqu'au bord alvéolaire inférieur, toutefois un petit prolongement situé en dedans du corps du maxillaire fut isolé et détaché avec le gratte-périoste.

La dernière portion de la tumeur, celle qui avait envahi les tissus de la joue, peu profondément d'ailleurs, fut enlevée, partie avec le bistouri, partie avec les ciseaux, et toute la surface saignante fut touchée avec le thermo-cautère.

Trois ou quatre ligatures au catgut furent placées sur les plus grosses artères, notamment sur les deux bouts de la faciale, et l'hémorrhagie étant complètement arrêtée, je procédai à la mise en place des sutures, ce qui n'offrit aucun incident.

L'opération avait duré une heure et demie. La perte de sang n'avait rien d'exagéré.

Digitized by Google

Pendant la journée la malade alla très bien.

Le 7 et le 8, l'état fut excellent, la malade était très satisfaite, la plaie avait bon aspect, il n'y avait pas de gonflement, et il ne semblait pas douteux que la réunion immédiate ne se fît sur tous les points.

Le 9, M. Martin voit la malade le matin, il constate l'existence d'une plaque bleuâtre, d'aspect gangréneux, large comme une pièce de 1 franc, qui occupe la pointe de l'espèce de lambeau formé par les deux incisions se continuant à angle obtus. Le soir, lorsque nous la voyons, la plaque gangréneuse s'est notablement étendue, et présente alors la dimension d'une pièce de cinq francs; elle est complètement insensible à la piqûre, et sur toute la surface livide l'épiderme s'enlève aisément, toute la joue de ce côté est le siège d'un empâtement profond, la partie de la plaie qui est en rapport avec la plaque gangréneuse est béante, mais il n'y a ni gonflement, ni changement de coloration sur sa lèvre inférieure. L'état général est excellent, et la malade n'est point inquiète de cette complication; il existe depuis cette après-midi une légère teinte subictérique des sclérotiques.

L'apparition subite de la gangrène, sa marche envahissante, l'induration de la joue qui se propage du côté de l'angle interne de l'œil, me font tout d'abord penser à une phlébite de la faciale; il va sans dire que nous regardons le pronostic comme étant d'une extrême gravité, mais pensant que toute intervention serait non seulement inutile, mais dangereuse, nous nous contentons de prescrire des applications de compresses trempées dans l'eau alcoolisée.

Le lendemain 10, à dix heures du matin, je vais revoir la malade avec M. Salmon. Depuis hier les choses ont marché avec une rapidité effrayante. Toute la moitié droite de la face et de la tête est livide, insensible à la piqûre, boursouflée par des gaz, sonore à la percussion; en outre, le côté correspondant du cou est le siège d'une tuméfaction avec teinte bronzée. Sur le front on voit également des traînées bronzées allant vers l'échancrure du rebord orbitaire, et traçant vraisemblablement le trajet des veines. L'état général n'est guère en rapport avec les lésions locales, la malade a toute sa connaissance, et le pouls est excellent.

Nous ne savons trop comment expliquer cette gangrène foudroyante, lorsque l'idée du diabète nous vient à l'esprit; les deux accidents survenus autrefois à la main droite viennent de suite donner un singulier appui à notre hypothèse. Nous demandons des renseignements sur ce qui s'est passé alors; nous apprenons que le panaris qui a détruit deux phalanges de l'index est survenu à la suite d'une piqûre insignifiante; quant à l'accident du bord interne de la main, il a débuté par un furoncle simple, puis bientôt apparut un vaste phlegmon de l'avant-bras qui dura fort longtemps et qu'on eut toutes les peines du monde à guérir; dans aucun de ces deux cas on ne songea au diabète. Nous apprenons en outre que depuis trois ans, c'est-à-dire depuis le premier accident, la malade a une soif vive, et la quantité d'urine rendue chaque jour est considérable. Le diagnostic ne devient que trop clair,

Digitized by Google

et l'examen direct de l'urine nous montre en effet qu'elle renferme 80 grammes de glycose par litre.

Nous revoyons la malade à quatre heures de l'après-midi. Toute la tête et le cou sont livides, tuméfiés, boursoufflés par des gaz; les yeux sont fermés à cause du gonflement des paupières; on dirait la tête d'un noyé ayant séjourné un certain temps sous l'eau; on peut enfoncer dans tout cela la lancette sans provoquer la moindre douleur, ni même d'écoulement de sang. Le pouls est misérable. Mort à 5 heures.

Obs. II. — *Ecrasement du pied. Amputation tibio-tarsienne chez un diabétique. Abaissement de la température; coma. Mort 43 heures après l'opération.*

Le 12 mars 1876, à huit heures du soir, un surveillant de la gare d'Orléans, Ostrie (Charles), âgé de 52 ans, eut le pied gauche pris sous la roue d'un wagon; il tomba et resta près d'une heure sur le sol, attendant qu'on vînt le relever. On l'amena de suite à l'hôpital de la Pitié.

Le lendemain 13 mars, le chirurgien dans le service duquel il se trouve étant absent, ses internes jugeant le cas urgent font prévenir M. Verneuil dont j'étais alors l'interne. C'est alors que nous vîmes le blessé.

Le pied gauche est tuméfié, de coloration bleu verdâtre, froid et insensible dans sa moitié antérieure; la peau présente ça et là deux ou trois petites déchirures, mais lorsque l'on saisit le pied à pleines mains on peut constater l'existence de fractures comminutives des phalanges et des métatarsiens; l'extrémité inférieure de la jambe est un peu œdématiée. Temp. à 37°,2. Le malade a toutes les apparences de la bonne santé, aussi ne l'interroge-t-on pas à ce sujet.

M. Verneuil pratique séance tenante la désarticulation tibio-tarsienne (10 h. 1/2 du matin). Chloroforme. Opération par le procédé de Syme. Un aide fait la compression digitale sur la fémorale à l'aine; un autre projette constamment sur la plaie de la poussière d'eau phéniquée.

Pendant l'opération on ouvre un grand nombre d'artérioles sur lesquelles on place des pinces hémostatiques à mesure qu'elles sont ouvertes; néanmoins, après l'opération, il coule encore une quantité considérable de sang en nappe. M. Verneuil est assez étonné de voir cette hémorrhagie persistante qu'il essaye d'expliquer par l'existence de varices sous-cutanées abondantes. On n'a point heureusement employé ici la bande d'Esmarch, sans quoi on n'eût certainement pas manqué de lui reprocher cet accident.

On fait un nombre considérable de ligatures perdues avec le catgut; le sang continuant à couler on maintient une éponge pendant un certain temps au fond de la plaie pour y exercer de la compression, mais malgré tous ces moyens l'hémorragie n'en persiste pas moins.

En présence de cette complication inexpliquée, M. Verneuil renonce

Digitized by Google

à faire la réunion immédiate et à employer le pansement Lister comme il en avait d'abord eu l'intention ; on applique un pansement ouaté d'Alphonse Guérin remontant jusqu'au milieu de la cuisse.

Le malade a été maintenu pendant 40 minutes environ sous l'influence du chloroforme.

Le soir de l'opération le malade est légèrement assoupi, la langue est un peu sèche, le pouls est à 114, la température à 37°,5. Tandis que nous lui faisons quelques questions banales sur sa santé antérieure, il nous raconte de lui-même qu'il y a un an, il avait eu le diabète, il avait alors une soif vive et maigrissait beaucoup. Depuis cette époque on le mit au régime exclusif de la viande et de la salade, et on lui défendit l'usage du sucre ; sous l'influence de ce régime le malade se trouva beaucoup mieux.

La nuit suivante le malade se plaignit de crampes dans le membre opéré. Le lendemain matin 14 mars, lors de la visite, il est dans le décubitus dorsal, demi éveillé, dans le *subdelirium*, ne répondant que très vaguement aux questions. Bouche sèche. Température à 36°,8. L'urine claire et limpide renferme 38 grammes de glycose par litre.

Le soir le malade est dans le *coma*, avec la bouche ouverte et la langue sèche, ne répondant plus quand on lui parle, s'agitant dès qu'on veut l'examiner. Pouls petit à 132. Temp. à 36°,7.

La mort survient le lendemain à 5 heures du matin, 43 heures après l'opération.

Le moignon examiné immédiatement après la mort est tel qu'il était après l'opération ; il ne présente pas trace de gangrène. Les différents viscères, reins, poumons, centres nerveux sont parfaitement sains ; le foie est légèrement granuleux, et sur les coupes montre ses lobules séparés par des travées très minces de tissu semi-transparent ; en somme il y a là les lésions d'une cirrhose tout à fait au début.

Obs. III. — *Hémorrhagies multiples de la grossesse chez une femme diabétique. Accouchement. Fièvre puerpérale. Mort.* (Communiquée par le Dr Lemoine).

Madame D..., âgée de 45 ans, habitant Mottereau, petit hameau d'Eure-et-Loir, a déjà eu quatre grossesses qui se sont très bien passées sans hémorrhagies ni aucun autre incident, la dernière il y a 12 ans environ.

D'une excellente santé habituelle, d'un embonpoint notable, elle fut obligée il y a 4 ou 5 ans de demander conseil pour différents accidents qu'elle éprouvait ; voyant qu'ils persistaient malgré les divers traitements employés, elle vint me voir en avril 1876, et je rapportai au diabète les accidents observés ; l'urine analysée donna en effet 46 grammes de glycose par litre. Un traitement approprié donna les meilleurs résultats ; la malade alla deux fois à Vichy et s'en trouva fort bien ; lors de la seconde saison en 1877, la dose du sucre qui, au

Digitized by Google

départ était de 26 grammes par litre d'urine, n'était plus, au retour, que de 4 grammes. A partir de cette époque, la malade un peu fatiguée de son régime ne le suivit plus que très imparfaitement, aussi vit-on rapidement le sucre reparaître en abondance, et la malade commença à maigrir. L'urine examinée à maintes reprises n'a jamais présenté d'albumine.

Le 27 décembre 1877, je fus appelé auprès de madame D..., qui venait d'être prise d'une métrorrhagie extrêmement abondante, je la rapportai au diabète ainsi qu'une première métrorrhagie qui, d'après ce que l'on me dit alors, avait eu lieu le mois précédent. A la fin de février une nouvelle perte abondante me fit craindre le développement d'une affection organique de l'utérus. En avril, nouvelle perte, mais je puis alors constater l'existence de la grossesse; à cette époque, la quantité de sucre dans l'urine est considérable.

Le 13 juin paraît une cinquième perte très abondante, et accompagnée de douleurs extrêmement vives dans la région lombaire, et surtout dans la région inguinale de chaque côté; ces douleurs sont tellement intenses qu'elles arrachent des cris à la malade, et que je suis obligé, pour les calmer, de faire des injections hypodermiques de chlorhydrate de morphine. L'hémorrhagie et les douleurs continuent jusqu'au 27 juin, la malade est complètement exsangue, elle ne prend pour aliments que des bouillons; depuis quelques jours il n'y a plus trace de sucre dans l'urine.

Tel était l'état de la malade, lorsque le 20 juin le travail commença, et quelques heures après, nous eûmes une fille de sept mois et demi, assez forte, qui actuellement (octobre) est en parfaite santé. Le travail a marché très régulièrement, et la délivrance s'est parfaitement faite, sans donner lieu à aucune hémorrhagie inquiétante. Pendant le travail, le toucher me permit de constater qu'il n'y avait pas d'insertion vicieuse du placenta ; après la délivrance nous pûmes vérifier le fait sur le placenta lui-même qui d'ailleurs était absolument sain dans tous ses points.

L'accouchement avait eu lieu le 20 vers huit heures du soir; la nuit qui suivit ne fut pas mauvaise, la malade dormit un peu. Le lendemain 21, le pouls était fréquent comme chez les individus qui ont perdu beaucoup de sang, mais le ventre n'était pas douloureux, l'utérus était bien rétracté, bref, l'état était aussi satisfaisant que possible, et, à part le pâleur extrême, la malade se trouvait dans l'état où sont toutes les nouvelles accouchées le lendemain de leur accouchement.

Le lendemain matin 22, survint un violent frisson avec tremblement général du corps et claquement de dents ; à partir de ce moment parut une fièvre intense avec délire, qui ne cessa plus jusqu'à la mort. La malade tombait à certains moments dans une sorte d'assoupissement, sans qu'à aucun moment il y ait eu de coma, elle marmottait alors des mots entre ses dents, puis à d'autres moments elle devenait plus agitée et parlait avec volubilité. Dans la journée du 21, il y eut un second grand frisson, sept à huit heures après le premier. Les

Digitized by Google

jours suivants, la fièvre et le délire persistent; le ventre reste à peu près indolent, sans ballonnement; il y a, à deux ou trois reprises, quelques vomissements ne ressemblant en rien aux vomissements bilieux fréquents de la péritonite; les lochies qui sont presque taries, comme d'ailleurs toutes les autres sécrétions n'exhalent pas d'odeur gangréneuse. La mort survint le 25 juin. L'autopsie n'a pu être faite.

Réflexions. — Nous n'avons pas besoin de faire remarquer combien il est curieux de retrouver chez cette diabétique enceinte la tendance aux hémorrhagies que présentent les diabétiques sur lesquels on fait une plaie. Ces cinq hémorrhagies, dont la première est apparue dès le début de la grossesse, et qui ne sont expliquées ni par une insertion vicieuse, ni par une lésion anatomique du placenta, ni enfin par l'albuminurie, ne peuvent être évidemment mises sur le compte que du diabète, et en attendant que des observations ultérieures viennent confirmer ou infirmer cette opinion, nous pensons que désormais il y aura un mot à dire du diabète dans l'histoire des hémorrhagies de la grossesse. Le fait est d'autant plus digne d'être noté, que, tandis qu'à chacun de ces accidents, la quantité de sang perdu était énorme, il n'y a eu au contraire qu'une hémorrhagie insignifiante au moment où *a priori* elle devait être le plus à craindre, lors de la délivrance; il est vrai que la malade étant alors presque exsangue, n'eût pas pu supporter la moindre perte de sang, mais ce n'était pas là une raison suffisante pour empêcher cette hémorrhagie ultime de se produire.

Comme dans les deux observations précédentes, la cause véritable de la mort dans le cas qui nous occupe est évidemment le diabète; mais le diabète ne peut produire directement ce résultat, il a fallu pour cela qu'il provoquât une lésion, une affection intermédiaire qui, à son tour, pût déterminer la mort. Quelle a été cette lésion, cette affection? en d'autres termes par quel mécanisme le diabète a-t-il causé la mort de la malade?

La péritonite, ou du moins la péritonite franche, doit être mise tout d'abord hors de cause. Le ventre est resté constamment indolent, il n'a jamais été ballonné, et il n'y a point eu ici les vomissements bilieux fréquents observés en pareils cas. Les autres symptômes ne sont pas plus favorables à ce diagnostic que l'on peut hardiment rejeter. Nous pourrions en dire de même du phlegmon péri-utérin et autres complications franchement inflammatoires.

Il y avait lieu de se demander si le diabète, en raison de sa grande tendance à provoquer la gangrène au point où porte le traumatisme, n'avait pu déterminer dans les parties génitales internes une gangrène qui, grâce à sa situation profonde, serait passée inaperçue. Nous croyons que l'on peut également repousser cette hypothèse, car une gangrène un peu étendue comme celle qui se fût produite dans ce cas, eût fatalement provoqué une péritonite suraiguë; de plus, au lieu de l'agitation et du délire loquace, nous aurions eu bien plutôt de la prostration et du coma; enfin les lochies auraient bien vite renseigné par leur odeur fétide sur l'existence de cette complication.

Nous trouvons, au contraire, dans cette observation, tous les symp-

Digitized by Google

tômes qui caractérisent la fièvre puerpérale : frissons violents, fièvre intense, absence de symptômes locaux, agitation, délire. Il n'est nullement douteux que, si cette femme eût été à l'hôpital, on eût porté ce diagnostic, et en l'absence de l'examen anatomique, qui malheureusement n'a pas pu être fait, et qui eût pourtant été seul capable de donner à notre diagnostic une certitude absolue, c'est aussi celui que nous porterons. Ce fait du développement spontané chez une diabétique d'une maladie fébrile ayant tous les caractères de la fièvre puerpérale, en pleine campagne, c'est-à-dire dans un milieu absolument irréprochable au point de vue miasmatique, et dans lequel il n'y a jamais eu ni fièvre puerpérale, ni infection purulente, voilà qui semble bien contraire aux idées généralement admises, et il nous a paru intéressant d'attirer l'attention sur ce point de pathogénie.

Présentation d'instrument.

M. Panas présente, de la part de M. Carré, un couteau à lame cachée pour l'opération de Stilling.

Le but que s'est proposé M. Carré est de limiter le débridement au canal nasal qui d'ordinaire est seul rétréci; les autres instruments, couteau de Stilling, couteau de Weber, lacrymatome de Giraud-Teulon, sectionnent plus ou moins le ligament palpébral interne, et la paroi antérieure du sac.



La disposition de ce couteau qui a été construit par M. Collin, rappelle celle du bistouri à lame cachée de Blandin, mais le mécanisme est différent.

Voici comment on procède, on commence par ouvrir le point et le conduit lacrymal avec le couteau de Weber, puis, on introduit le couteau fermé comme s'il s'agissait d'une sonde de Bowman, et en lui donnant la même direction. Le couteau fermé présente exactement le volume d'une sonde n° 4.

On le descend ainsi au fond du sac. La longueur des lames avec leurs tiges, quatre centimètres, a été calculée de manière que, lorsque l'extrémité de l'instrument est arrivée au fond du sac, la virole qui se trouve à la partie inférieure du manche touche le sourcil, chez l'adulte et dans le cas ordinaire. C'est là un point de repère qu'il faut se rappeler; si l'introduction dans le sac présentait

Digitized by Google

des difficultés, il conviendrait de dilater préalablement cette portion supérieure des voies lacrymales. Cela fait on maintient l'instrument dans cette position, en tenant le manche de la main gauche.

On pousse ensuite avec un doigt de la main droite, le bouton qui fait saillir la lame tranchante. Celle-ci descend alors doucement dans le canal nasal.

La lame tranchante est ramenée dans sa première position, en remontant le bouton, et si on ne veut faire qu'une section, on retire l'instrument.

Si on veut pratiquer une deuxième ou une troisième section, au lieu de le retirer, on le tourne sur lui-même, à droite ou à gauche, puis on recommence la même manœuvre du bouton.

Le canal débridé, on pratique le cathétérisme les jours suivants, au moyen d'une sonde de Bowman, n° 4.

Cette manière de faire donne de bons et prompts résultats dans le cas de rétrécissements du canal nasal, accompagné ou non de catarrhe, phlegmon du sac, ou de fistule lacrymale.

Lorsqu'il s'agit de ces dernières affections, phlegmon du sac ou fistule lacrymale, il est prescrit par les auteurs de faire communiquer largement le sac avec le lac lacrymal, en débridant le ligament palpébral interne. On arrive absolument au même résultat en respectant ce ligament et en portant le débridement sur le canal nasal, ce qui devient facile au moyen du couteau à lame cachée.

La séance est levée à 5 heures et quart.

Le secrétaire,
HORTELOUP.

Séance du 15 octobre 1879.

Présidence de M. TARNIER.

Le procès-verbal de la dernière séance est lu et adopté.

Correspondance.

La correspondance comprend :

1° Les journaux périodiques de la semaine;

2° Le *Bulletin de l'Académie de médecine*, la *Gazette obstétricale*, le *Recueil d'ophthalmologie*, la *Revue des sciences médicales en France et à l'étranger*;

3° La *Revue scientifique de la France et de l'étranger*, le *Jour-*

Digitized by Google

nal de médecine de la Haute-Vienne, le *Journal de médecine de Caen et du Calvados*, le *Montpellier médical*, la *Revue médicale Française et étrangère*, le *Lyon médical;*

4° *Centralblate für chirurgie*, le *Journal de médecine d'Athènes*, la *Gazette médicale de Turin*, la *Revue spéciale d'ophthalmologie, de syphiligraphie, et de dermatologie de Madrid*, la *Gazette médicale Italienne-Lombarde*, *The British medical journal*, la *Gazette de santé militaire de Madrid;*

5° Une lettre de M. le Dr Bœckel, membre correspondant, annonçant l'envoi d'un travail sur l'*ovariotomie antiseptique;*

6° Un travail adressé pour le prix Laborie, intitulé : *Des lésions traumatiques envisagées dans leur rapport avec les maladies constitutionnelles.*

Suit un pli cacheté, portant cet épigraphe : La chirurgie n'est pas tout entière dans les altérations locales et leur traitement direct.

A l'occasion du procès-verbal, M. Labbé demande la parole.

J'ai vu avec intérêt la Société de chirurgie s'occuper de la conduite que le chirurgien doit tenir à l'égard du pédicule après l'ovariotomie, parce que les chirurgiens français n'ont pas émis de règles fixes sur ce point, tandis qu'à l'étranger les praticiens sont d'un avis unanime pour faire la réduction.

En Angleterre, les chirurgiens réduisent : Spencer Well, qui est peut-être le chirurgien qui a fait le plus d'ovariotomies, a complètement modifié la méthode qui lui avait cependant donné un grand nombre de succès ; aujourd'hui, il fait la réduction. Kess, d'Édimbourg, qui est à la tête des ovariotomistes, ne suit pas d'autre procédé.

Dans un voyage que je viens de faire en Allemagne, je puis dire que, sauf Bruns et Billroth, à Vienne, tous les gynécologistes, qui font l'ovariotomie, font la réduction.

Il est certain que l'on pourrait, pour juger la question, faire intervenir le volume du pédicule; mais je crois qu'en présence d'un pédicule court et gros, il suffit de diviser le pédicule en deux ou trois portions pour pouvoir toujours faire la réduction. M. Boinet a cité des cas d'hémorrhagie, il y en a eu ; mais je crois que cet accident n'est plus à redouter avec toutes les améliorations apportées dans le manuel opératoire.

En présence des excellents résultats donnés dans l'ovariotomie, M. Lucas Championnière nous a dit que la réduction du pédicule se pratiquait aussi dans l'hyterectomie; je puis donner quelques renseignements sur ce sujet.

J'ai fait plusieurs hystérectomies avec réduction du pédicule, et

Digitized by Google

c'est l'opération qui exige le plus ce procédé, car on a toujours un pédicule court et large, condition mauvaise pour le maintenir au dehors.

Dans la crainte de réduire complètement le pédicule, j'ai vu Billroth, dans un cas où il lui était impossible d'amener le pédicule au dehors, passer deux fils aux extrémités latérales du pédicule leur faire traverser la paroi abdominale et accoler de cette façon les bords latéraux du pédicule avec les parois en laissant à nu la partie médiane. Malgré les difficultés de l'opération, la guérison fut obtenue, mais il y eut une longue suppuration.

Pour faciliter la ligature du pédicule, je commence par placer un fil de fer qui me sert à dessiner une rigole sur laquelle j'applique ensuite le fil de catgut; mais, pour diminuer l'épaisseur du pédicule, j'ai soin d'évider le pédicule en forme de coin et je rapproche ensuite les lèvres de cette ouverture; de cette façon, au lieu d'avoir une surface, je n'ai plus qu'une plaie linéaire.

Rapport.

M. Guéniot, au nom d'une commission composée de MM. Desprès, Perrier et Guéniot, fait un rapport sur une observation d'hystérotomie avec ablation des deux ovaires, adressée par M. Dezanneau, d'Angers. Après avoir résumé l'observation, M. Guéniot fait remarquer que M. Dezanneau rapporte les beaux succès qu'il a obtenus à la méthode antiseptique.

J'accepte avec plaisir cette opinion, dit M. le rapporteur; car, grâce à cette méthode, l'ovariotomie, l'hytérectomie, l'opération césarienne, l'ablation de l'utérus sont presque toujours suivies de succès. Pour ne parler que de l'opération césarienne, je ferai remarquer que, dans une thèse d'agrégation, soutenue il y a treize ans, l'auteur terminait en disant qu'on pouvait espérer que, grâce à d'excellents modes de pansement, on finirait par ne rendre l'opération césarienne pas plus meurtrière que la céphalotripsie.

Cette phrase, qui parut bien exagérée à cette époque, est aujourd'hui l'expression de la vérité.

En terminant son rapport, M. Guéniot propose les conclusions suivantes :

1° Remercier M. Dezanneau de sa communication;

2° De publier son observation dans nos bulletins.

Discussion.

M. Verneuil. J'admire beaucoup les beaux résultats que l'on obtient, mais je ferai remarquer que ces beaux résultats que l'on a

Digitized by Google

obtenus à la suite de l'ablation de l'utérus, ne peuvent pas être espérés dans les ablations utérines totales pour les néoplasmes ; opérations qui viennent d'être remises en faveur en Allemagne, car les résultats ont été déplorables. Les femmes qui ont guéri sont mortes, peu de temps après, avec des récidives.

M. Trélat. J'ai eu l'occasion d'opérer une volumineuse tumeur utérine et j'ai pu observer que la dimension de l'incision joue, ainsi que l'a dit Kœberlé, un rôle considérable dans les résultats.

Il me fut impossible d'obtenir la plus petite réduction de la tumeur; malgré l'ouverture et le curage de plusieurs poches, je ne pus diminuer la tumeur, et je fus obligé de faire une incision de vingt-deux centimètres. L'opération dura quatre heures et la malade succomba après soixante heures.

Un de mes élèves fit, à l'occasion de cette observation, sa thèse sur les tumeurs solides de l'ovaire, et il montra que les résultats sont assez mauvais lorsqu'on pratique des incisions considérables, lorsque les opérations durent longtemps; aussi les opérations faites pour diminuer le volume de la tumeur présentent, par le temps qu'elles exigent, un véritable danger.

Les conclusions du rapporteur sont mises aux voix et adoptées.

Observation d'hystérotomie, avec ablation des deux ovaires, pratiquée avec succès à l'Hôtel-Dieu d'Angers pour une tumeur fibro-cystique de l'utérus.

Par M. le Dr Dezanneau, professeur de clinique chirurgicale à l'École de médecine d'Angers.

Clémence Hérault, femme Berjaut, âgée de 47 ans, dévideuse, demeurant à Cholet, m'est adressée au mois de décembre dernier par mon jeune et distingué confrère le Dr Coignard. Toujours bien portante et régulièrement menstruée, elle a eu deux enfants dans de bonnes conditions; ses règles ont cessé il y a 18 mois et la ménopause s'est accomplie sans accidents. Elle fait remonter le début de sa maladie à 15 ans environ, époque à laquelle elle constata dans la fosse iliaque droite une tumeur indolore de la grosseur d'une petite orange; cette tumeur resta longtemps stationnaire, puis elle grossit d'une façon lente et progressive, et elle prit au commencement de l'année dernière un développement rapide, assez considérable pour amener une gêne très marquée de la respiration et un œdème notable des membres inférieurs. Appelé à cette époque, le Dr Coignard pratiqua au centre de la tumeur une ponction exploratrice qui ne donna issue qu'à un peu de sang, mais 4 jours après, il s'écoula par la piqûre une grande quantité de liquide séreux, provenant évidemment d'une ascite concomitante; le volume du ventre diminua de moitié environ, et la gêne respiratoire disparut en même temps que l'œdème des muscles inférieurs; mais le soulagement ne fut que de courte

Digitized by Google

durée, et la malade se décida à entrer à l'Hôtel-Dieu d'Angers au commencement du mois de décembre 1878.

A cette époque, le ventre offrait le volume et l'aspect de celui d'une femme arrivée au terme de la grossesse; il était également développé des deux côtés, mais par la palpation on pouvait constater les bosselures inégales présentant une grande dureté et à côté de ces bosselures des parties manifestement fluctuantes; pas de symptômes d'ascite; la tumeur assez mobile dans la cavité abdominale semblait dépourvue d'adhérences avec les parois, ainsi qu'avec le foie, la rate et l'estomac. Par le toucher vaginal on constatait que le col était effacé et que le corps de l'utérus, assez volumineux, suivait tous les mouvements de latéralité et d'abaissement imprimés à la tumeur, tout en conservant une certaine mobilité propre, comme si la tumeur, développée en dehors de ses parois, y était fixée par un pédicule très court; aucun prolongement de la tumeur d'ailleurs senti dans le bassin à travers les culs de sac du vagin. Une ponction pratiquée le 7 décembre au centre de la tumeur, à travers la ligne blanche, ne donna issue qu'à un verre et demi de liquide, bien que le trocart une fois introduit fût porté successivement dans trois directions différentes; le liquide retiré était clair, d'un jaune citron et se prenait en masse par le refroidissement. A quelle tumeur avions-nous affaire? En raison de la lenteur de son développement et de son peu de retentissement sur la santé générale, il était évident qu'il ne s'agissait pas d'une tumeur maligne; la dureté des bosselures, la fluctuation douteuse, le résultat à peu près négatif des ponctions, ne permettaient de songer qu'à une tumeur mixte multiloculaire de l'ovaire à pédicule très court ou à un fibro-myome utérin creusé de cavités kystiques; la dureté de la tumeur et ses connexions intimes avec l'utérus semblaient justifier ce dernier diagnostic que l'examen de la tumeur après son ablation démontra être le vrai.

Une opération radicale était-elle alors nettement indiquée? Nous ne le pensâmes pas; dans tous les cas elle n'était pas urgente. D'ailleurs, l'état sanitaire était alors peu satisfaisant, la saison très froide, et nous engageâmes la malade à retourner se reposer quelque temps chez elle.

5 mois plus tard elle rentra à l'Hôtel-Dieu; nous constatâmes que le ventre n'avait pas notablement augmenté de volume, mais il était plus dur et plus sensible à la pression; les fonctions digestives jusqu'alors très bonnes commençaient à s'altérer; depuis plusieurs semaines, la malade ne pouvait plus travailler et sentait ses forces décroître; il y avait une modification fâcheuse dans l'état général, indiquant qu'il était temps d'agir; enfin la malade douée d'une grande énergie morale, voulait à tout prix en finir, et elle réclamait instamment une opération dont elle connaissait toute la gravité; nous la fixâmes à bref délai.

Un bain l'avant-veille et un purgatif (30 grammes d'huile de ricin) administré la veille, préparèrent la malade à l'opération qui eut lieu le 3 juillet dans l'amphithéâtre de l'Hôtel-Dieu.

Digitized by Google

M. le Dr Briand voulut bien se charger de donner le chloroforme; MM. les Drs Goignard, Gripat, Guichard et Tesson, prirent place près de moi pour m'aider dans les différents temps de l'opération; enfin MM. les Drs Douët, Du Lavouër et Mâzeau, ainsi que MM. les chirurgiens militaires Doubre et Hallebroce, voulurent bien me prêter aussi eur excellent concours. M. Picard, interne du service, était chargé des instruments.

Toutes les précautions possibles contre la septicémie avaient été prises : lavage le matin même de tous les instruments dans l'eau chaude phéniquée; éponges neuves, flanelle, ouate, mousseline, ligatures, traitées par la solution antiseptique ou soumises d'avance à une pulvérisation d'alcool phéniqué; eau bouillie le matin et phéniquée ensuite pour le lavage des éponges: blouses propres et manches blanches pour l'opérateur et ses aides; lavage général des mains dans la solution antiseptique, fait immédiatement avant l'opération; enfin pulvérisation pour entretenir une atmosphère phéniquée autour de la patiente et de l'opérateur.

Le premier temps de l'opération fut très simple; une incision de 15 centimètres faite sur la ligne blanche, à égale distance de l'ombilic et du pubis, permit d'arriver rapidement sur la tumeur; la main introduite dans la cavité abdominale put rompre des adhérences peu résistantes, et je constatai que la tumeur, dans la plus grande partie de son étendue, n'avait aucune connexion avec les parois abdominales mais qu'elle était recouverte par l'épiploon et unie intimement avec lui.

Une première ponction faite avec un gros trocart ne donna qu'un verre de liquide séreux, je poussai la canule plus profondément et dans différentes directions; je n'obtins que du sang et une quantité de liquide séreux insignifiante. Désespérant d'arriver ainsi à réduire le volume de la tumeur, je me décidai à agrandir en haut, jusqu'au voisinage de l'ombilic, l'incision de la paroi abdominale et j'enfonçai de nouveau le gros trocart dans la partie la plus élevée de la tumeur; cette ponction ne me donna comme la première qu'une quantité peu considérable de liquide séro-sanguinolent; faisant alors fixer la tumeur par des pinces érignes et appliquer exactement sur elle les parois abdominales, je pratiquai une large incision dans la tumeur; cette incision montra des parois très épaisses, formées d'un tissu fibreux très résistant et creusées de petites cavités séparées contenant chacune un peu de liquide; j'essayai inutilement avec le doigt de pénétrer plus profondément et comme le sang coulait en abondance, je dus comprimer et fixer l'un à l'autre, avec de larges pinces à plateau, les bords de l'incision pratiquée dans la tumeur. Devant l'inpossibilité de réduire le volume de la masse morbide autrement qu'en la fractionnant, j'agrandis encore l'ouverture abdominale en bas et en haut sans toutefois dépasser l'ombilic, et je lui donnai ainsi une étendue totale de 22 centimètres environ. Je procédai alors à la séparation du grand épiploon; extrêmement vasculaire, sillonné par des artères et des veines dont plusieurs atteignaient le

Digitized by Google

volume d'une plume d'oie, il présentait en outre un nombre considérable de petits kystes jaunâtres, transparents, variant du volume d'un grain de chénevis à celui d'une amande ; dans l'impossibilité de détruire ses adhérences à la tumeur, voulant d'ailleurs enlever la partie chargée de ces kystes, je divisai en haut l'épiploon en six faisceaux qui furent liés séparément et coupés ensuite au-dessous des ligatures ; les vaisseaux appartenant à la portion de l'épiploon restée adhérente à la tumeur furent liés aussi ou serrés par des pinces hémostatiques, et la tumeur put être attirée en bas en même temps que le gros intestin et la portion restante de l'épiploon étaient repoussés en haut. Des tractions assez énergiques, variées de directions et soutenues pendant plus de 5 minutes, parvinrent enfin à dégager la partie supérieure de la tumeur et à la faire sortir par l'ouverture abdominale ; grâce à sa disposition allongée, toute la masse se présenta bientôt à l'extérieur, et renversée doucement en avant du pubis, elle laissa voir son pédicule volumineux et très court fixé à la paroi postérieure de l'utérus ; les ovaires étaient libres et normaux ; le fond de l'utérus, qucique augmenté de volume, était repoussé en avant par le pédicule ; au-dessous du pédicule une autre tumeur fibreuse, développée dans la partie postérieure de l'utérus, faisait une saillie du volume d'un œuf de poule. En présence de cette disposition, il n'y avait pas d'autre parti à prendre que d'enlever l'utérus et les ovaires ; une chaîne d'écraseur appliquée sur le pédicule et assez serrée pour arrêter la circulation, permit de se débarrasser avec le bistouri de la plus grande partie de la tumeur et de rendre plus facile le reste de la manœuvre opératoire. Le corps de l'utérus maintenu par la chaîne de l'écraseur fut traversé d'arrière en avant, aussi bas que possible, avec une grande aiguille courbe et celle-ci permit de passer facilement au double fil de fer ; chaque fil fut fortement serré et tordu de chaque côté à l'aide du serre-nœud de Cintrat ; l'utérus fut alors coupé au-dessus de cette double ligature métallique ; les deux ovaires et leurs dépendances furent enlevés en même temps. Deux grandes aiguilles passées en croix au-dessus des ligatures métalliques permirent de maintenir le pédicule en dehors de la cavité abdominale. La toilette du péritoine fut facile ; grâce aux précautions prises par les aides, il ne s'était épanché qu'une petite quantité de sang dans la cavité péritonéale, et quelques fines éponges, introduites dans le bassin, suffirent pour le débarrasser du peu de sérosité sanguinolente qu'il renfermait.

Aucun suintement sanguinolent ne se produisant plus, je procédai à la suture des parois abdominales ; les six faisceaux d'épiploon furent échelonnés entre les deux lèvres de la suture, et chacun d'eux maintenu au dehors au moyen d'une longue aiguille traversant sa base au-dessous de la ligature ; un seul vaisseau profond fut abandonné avec sa ligature dans la cavité abdominale. Les deux lèvres de l'incision furent réunies par cinq points de suture enchevillée profonde, le fil d'argent traversant toute l'épaisseur des parois y compris le péritoine ; 10 épingles furent nécessaires pour la suture superficielle.

La suture terminée, un léger suintement sanguin semblant se faire

Digitized by Google

à la surface du pédicule utérin et de quelques faisceaux épiploïques, je touchai le tout avec un pinceau imbibé d'une solution de chlorure de zinc au 10e. Le pansement fut fait avec de la mousseline, un peu de charpie et une grande quantité de ouate, le tout préalablement phéniqué.

L'opération, pansement compris, avait duré de 9 heures du matin à midi 1/2; elle avait dû être momentanément interrompue à diverses reprises à cause des efforts violents de vomissement que causait l'inhalation du chloroforme.

L'examen de la tumeur montre qu'elle adhère à la face postérieure de l'utérus par un pédicule large et court; elle se présente sous la forme d'une masse sphéroïdale irrégulière allongée dans le sens vertical, couverte de bosselures et de tractus ou de sillons blanchâtres, avec un grand nombre de productions annexes cylindriques allongées en forme de doigt, hérissant sa surface et pendant le long de sa face postérieure. Son poids, non compris le liquide échappé des cavités kystiques, est de 5 kilogrammes. Sa consistance est dure, fibreuse ; à la coupe, on trouve un tissu blanchâtre, criant sous le scalpel, creusé d'un grand nombre de cavités, la plupart de petite dimension, contenant toutes un liquide jaunâtre, fibrineux, spontanément coagulable. L'examen microscopique fait par M. le Dr Gripot, professeur d'histologie à l'École de médecine, montre qu'il s'agit d'un myome presque exclusivement constitué par des fibres musculaires lisses ; il y a peu de tissu conjonctif, et pas d'épithélium de revêtement dans les géodes ni dans les grandes cavités kystiques.

L'état général de la malade est bon après l'opération; elle boit volontiers un peu de bouillon froid et d'élixir de Garus; le pouls est à 120 ; il n'y a pas de coliques ni de nausées. Prescriptions : toutes les 2 ou 3 heures une pilule de 1 centigramme d'extrait de thébaïque; cathétérisme de la vessie toutes les 4 heures; quelques cuillerées de café, de vin ou de bouillon à la glace suivant le désir de la malade.

Le soir de l'opération, pouls à 110, température axillaire, 37,8; respiration normale. Pas de coliques dans la journée; nausées et quelques efforts de vomissement. On supprime les pilules thébaïques pour la nuit et on les remplace par une injection sous-cutanée de 1 centigramme d'hydrochlorate de morphine.

Le lendemain de l'opération :

4 *juillet*. — Le matin, pouls à 115, température, 37,8. — Le soir, pouls à 120, température, 39,2. La nuit a été bonne; sommeil calme, sans vomissements. Le soir vers 4 heures, coliques assez vives; une injection de morphine les calme facilement; des bouillons, du café et du rhum, ont été pris en petite quantité avec plaisir, ainsi que de la glace; quelques pilules d'extrait thébaïque ont aussi été prises et bien supportées.

5 *juillet*. — Matin, pouls, 124, température, 38,8. Soir, pouls, 124, température, 38,9. La nuit a été calme; la malade urine seule le matin et continue à le faire toutes les 2 heures; on cesse le cathétérisme. Le premier pansement se fait sans fatigue; la mousseline, la charpie

Digitized by Google

et la ouate sont remplacées en opérant, comme pour tous les pansements successifs, dans l'atmosphère phéniquée du pulvérisateur. Pas le moindre ballonnement du ventre; sutures en parfait état. Coloration jaunâtre, violacée ou bleuâtre par place de la paroi abdominale, due certainement aux contusions et aux tiraillements subis par cette paroi pendant les manœuvres d'extraction de la tumeur. Dans la journée, légère teinte ictérique générale des téguments et de la sclérotique. Pas de vomissements; le bouillon, le café, le rhum et un peu de lait sont pris avec plaisir. Le soir, coliques assez vives calmées immédiatement par une injection de morphine.

6 *juillet.* — Matin, pouls 120, température 38,6. — Soir, pouls 112, température 38,5. L'ictère se prononce davantage, ce qui n'empêche pas l'état général d'être excellent. J'enlève 4 épingles de la suture superficielle.

7 *juillet.* — Matin, pouls 108, température, 38,2. — Soir, pouls 116, température 38,6. J'enlève 3 épingles; un des pédicules épiploïques se détache seul, journée excellente; la malade mange deux potages. Le soir, coliques calmées par une nouvelle injection de morphine.

8 *juillet.* — L'ictère diminue; la malade demande à s'alimenter davantage, j'enlève 2 épingles. Un pédicule épiploïque se détache seul.

9 *juillet.* — J'enlève la dernière épingle de la suture superficielle, l'état général est excellent.

10 *juillet.* — J'enlève le point de suture profonde du milieu; la réunion par première intention paraît complète dans toute l'étendue de la suture. L'ictère a disparu. La journée est excellente, mais le soir, il y a des coliques et des besoins d'aller à la garde-robe. Un lavement huileux ne produit pas de résultat. Une injection de morphine procure une nuit excellente.

11 *juillet.*— Le matin, même besoin d'aller à la selle et lavement sans résultat; je prescris 15 grammes d'huile de ricin dans 60 grammes de looch blanc à prendre par cuillerée d'heure en heure. Évacuation alvines abondantes dans la journée. Le soir pas de fièvre, mais grand sentiment de fatigue et besoin d'alimentation.

12 *juillet.* — La malade commence à manger un peu de pain et de viande; le soir, coliques qui reviennent à la même heure que les jours précédents, ce qui me détermine à donner 0,60 de valérianate de quinine.

13 *juillet.* — Journée excellente. Plusieurs pédicules épiploïques se détachent avec le pansement. Quelques phlyctines s'observent sur les parois de l'abdomen; je les attribue à une plaie un peu trop large de la solution phéniquée. Pas de coliques le soir.

14 *juillet.* — Les 2 fils de fer double, dont chacun lie une moitié du pédicule utérin, commencent à présenter une certaine mobilité; ils sont entourés d'une suppuration abondante.

16 *juillet.* — Le fil de fer du côté droit, devenu très mobile, cède à de légères tractions et s'enlève sans accidents.

Digitized by Google

18 *juillet.* — Les dernières ligatures épiploïques tombent d'elles-mêmes et j'enlève le second point de suture profonde.

19 *juillet.* — La malade continue à s'alimenter de plus en plus et l'état général est excellent; j'applique une suture sèche collodionnée, dans la prévision que j'enlèverai bientôt les dernières sutures profondes.

21 *juillet.* — Comme il n'y a pas eu de garde-robes les jours précédents, malgré l'emploi des lavements, je prescris un looch avec 10 grammes d'huile de ricin. Selles abondantes et faciles dans la soirée.

22 *juillet.* — J'enlève la 3e suture profonde, celle qui est la plus rapprochée du pédicule, et j'applique à ce point une nouvelle suture sèche.

25 *juillet.* — J'enlève les deux derniers fils d'argent de la suture profonde. Le fil de fer qui lie la moitié gauche du pédicule utérus, présente une grande mobilité, mais il ne cède pas à de légères tractions; il est entouré d'une suppuration abondante.

27 *juillet.* — La malade se plaint de souffrir de la vessie; il y a un peu de mucus dans les urines, et le besoin d'uriner se fait sentir fréquemment. La présence du fil de fer ne me semble pas étrangère à ces accidents.

28 *juillet* — J'essaie en vain d'enlever le fil de fer en exerçant de légères tractions et en cherchant même à détordre; ces manœuvres sont assez douloureuses et réagissent sur la vessie.

29 *juillet.* — Je me décide à enlever le fil de fer en le montant sur un petit serre-nœud, et en tournant assez la vis pour couper le reste du pédicule utérus mortifié et serré par l'anse métallique; cette petite manœuvre, assez pénible pour la malade, est suivie d'un léger écoulement de sang. Deux heures plus tard, le suintement sanguin continuant à se faire abondamment nécessite l'application d'agarie imbibé de perchlorure de fer; ce moyen, aidé d'une légère compression arrête facilement la petite hémorrhagie. Le soir, il y a des coliques assez vives; elles sont calmées par un lavement huileux qui détermine d'abondantes évacuations.

30 *juillet.* — État général excellent, pas de fièvre, pas de ballonnement du ventre; envies d'uriner moins fréquentes, miction peu douloureuse.

1er *août.* — La suppuration est très peu abondante au niveau du pédicule utérin, mais un léger suintement sanguin se reproduit au même point dans la journée; un simple badigeonnage au perchlorure de fer suffit pour l'arrêter.

A partir du 2 août, la plaie qui reste au niveau du pédicule et qui a une largeur de 2 centimètres environ, marche rapidement vers la guérison. La malade commence à se lever le 6 août, et reste sans fatigue plus d'une heure dans un fauteuil.

8 *août.* — J'enlève les sutures sèches, la réunion des parois de l'abdomen est solide et complète; en bas, au niveau du pédicule, la plaie est presque complètement cicatrisée.

9 *août.* — La malade commence à marcher; l'appétit est excellent,

Digitized by Google

les selles sont redevenues faciles, la miction n'est plus douloureuse et les urines ne présentent aucun trouble.

15 *août*. — La malade peut être considérée comme complètement guérie; il n'y a plus qu'un suintement insignifiant dans l'enfoncement cicatriciel de l'angle inférieur de la suture; la marche est très facile; les forces sont revenues; les fonctions digestives et urinaires ne laissent rien à désirer.

En résumé, tumeur fibro-cystique de l'utérus du poids de 5 kilogrammes, commençant à altérer la santé générale; dégénérescence kystique de l'épiploon, qui adhère intimement à toute la moitié antérieure de la tumeur, et lui est unie par des communications vasculaires extrêmement considérables; ablation, avec la tumeur de toute la portion sus-vaginale de l'utérus, des ovaires et de la plus grande partie de l'épiploon; méthode antiseptique rigoureusement suivie; guérison en moins de 6 semaines et sans accidents, bien que la malade ait été opérée dans un grand hôpital.

Cette opération d'hystérotomie est la seule que j'aie faite à l'Hôtel-Dieu, mais j'y ai opéré en outre, précédemment deux kystes de l'ovaire dans les plus mauvaises conditions d'adhérences et de complications antérieures, et les deux malades ont guéri; en somme, trois succès sur trois opérations, grâce à la méthode antiseptique.

Communication

Luxation de l'épaule en arrière sous-épineuse complète.

M. Desprès. Je présente aujourd'hui à la Société de chirurgie le moule d'une luxation sous-épineuse complète dont les bulletins ne renferment pas encore d'exemple. J'ai déjà observé deux exemples de ce genre rare de luxation. La première observation a été publiée, je l'avais recueillie à l'hôpital Lariboisière, et elle est consignée dans la *Gazette des hôpitaux* (1865, n° du 18 mars). La luxation était moins complète. Il est bon de connaître cette rare luxation, elle a donné lieu à des erreurs de diagnostic, on en trouve un exemple dans A. Cooper. Velpeau a reconnu une erreur de diagnostic sur une luxation de ce genre.

Voici l'observation du malade sur lequel le moule a été pris :

L. Bain, 66 ans, jardinier, homme solide et fort, entre à 10 heures du soir le mardi 9 septembre. En descendant de tramway, il fut renversé par un autre tramway allant en sens opposé; comment fut-il renversé il n'en sait rien, car il avait perdu connaissance lorsqu'on le releva.

Ce malade fut conduit à l'hôpital Cochin, et le lendemain 10, à la visite, M. Desprès constata les lésions suivantes. A la tête, il y avait

Paris. Imp. PAUL DUPONT, 41, rue Jean-Jacques-Rousseau. — 66. 9-79. *Le Gérant* : G. Masson.

Digitized by Google

sur le front et les tempes des plaies contuses nombreuses allant jusqu'aux os. Les saillies malaires et le nez présentaient aussi des plaies du même genre, mais un peu moins profondes.

A l'épaule droite, il y avait une déformation tout à fait caractéristique, et le bras était immobile dans une certaine position.

Le moignon de l'épaule offrait en arrière au-dessous de l'épine de l'omoplate, une ecchymose arrondie rougeâtre qui existait exactement sur une saillie située immédiatement au-dessous de l'épine de l'omoplate. Le moignon de l'épaule semblait élevé et reporté en arrière. En avant, à la place où est normalement située la tête humérale, il y avait un vide; on voyait et on sentait un vide au-dessous de l'acromion et la saillie appréciable située au-dessous de l'épine de l'omoplate, et qui était formée par la tête humérale, semblait assez éloignée de cet espace vide; une mesure prise permit de constater que le bec de l'acromion était séparé de la partie saillante de la tête humérale par une distance de plus de 7 centimètres.

Le bras est raccourci. Le coude est légèrement écarté du tronc et l'avant-bras est en pronation.

On ne peut rapprocher le coude du tronc; le malade ne peut élever le bras. Les mouvements spontanés de flexion de l'avant-bras sur le bras sont très douloureux et très limités.

M. Desprès diagnostique une luxation sous-épineuse et rattache l'ecchymose que l'on constate au point où est la tête humérale à la compression exercée de dedans en dehors sur les téguments par cette extrémité osseuse.

Le matin 10 septembre, on procède à la réduction, par le procédé de M. Desprès : la traction continue par des aides. Le malade, fixé à l'aide d'une alèze attachée à un anneau de la muraille, est soumis aux manœuvres suivantes : une serviette est placée en spica autour du coude, puis le bras est amené lentement à angle droit avec le tronc. Deux aides se laissent pendre en tirant sur les chefs de cette serviette ; pendant cette extension, le chirurgien, se servant de l'avant-bras comme d'un levier, fait exécuter au bras des mouvements de rotation peu étendus pour dégager la tête humérale, ainsi qu'il le pratique pour toutes les luxations de l'épaule.

Après une minute et demie de traction continue, la luxation se réduisit avec bruit.

Le bras fut placé dans une écharpe, des cataplasmes furent appliqués sur le moignon de l'épaule.

Trois jours après, l'ecchymose avait disparu, et il est bon de noter que, dès le lendemain, elle était déjà presque entièrement effacée; le 10e jour, le malade remuait presque librement son bras.

Le malade resta à l'hôpital pour ses plaies de tête, qui ont été pansées tout le temps avec de simples cataplasmes. Elles sont, aujourd'hui 18 octobre, entièrement cicatrisées. La liberté des mouvements de l'épaule est complète.

Je ferai remarquer deux choses : la présence de l'ecchymose.

Digitized by Google

Cela n'a pas été noté dans les anciennes observations, et cela pourrait tromper si l'on n'était pas prévenu. On pourrait croire qu'il y a eu un traumatisme local, et il n'en est rien ; c'est une ecchymose par compression de dedans en dehors. Je ferai aussi remarquer la facilité de la réduction. Je me hâte de dire qu'elle avait été déjà constatée. On trouve en effet, dans l'*Iconographie des maladies chirurgicales* de M. B. Anger, que Nélaton avait constaté le fait et qu'il avait proposé, pour réduire la luxation, de frapper légèrement la tête humérale luxée avec un maillet, après que l'on avait placé le bras à angle droit avec le tronc.

Je n'hésite pas à attribuer la facilité de la réduction à la disposition anatomique normale des parties. On sait que l'insertion du tendon de la longue portion de biceps est située à la partie antérieure de la cavité glénoïde et que la portion la plus considérable de la tête humérale se trouve en arrière. On conçoit alors sans peine qu'il est plus facile de faire passer sous la corde formée par le tendon du biceps la petite tubérosité de l'humérus que la grosse.

J'ajoute en terminant que le moule de cette luxation va être déposé au musée Dupuytren, qui n'en possède pas d'exemples.

Discussion.

M. Farabœuf. J'ai observé une luxation sous-épineuse dont les signes s'éloignaient beaucoup de ceux que vient d'indiquer M. Desprès.

Le malade qui présentait cette luxation était marin ; il se luxa le bras en mer, 5 semaines avant son arrivée à Bordeaux. Aucune tentative ne fut faite pour obtenir la réduction au moment de l'accident ; à Bordeaux, on ne put rien obtenir, et le blessé se décida à venir à Paris, où il se présenta à la consultation de l'Hôtel-Dieu.

Le bras était dans l'abduction et, je crois, dans la rotation en dedans ; en examinant la région, on trouvait la tête humérale à deux travers de doigt de l'épine de l'omoplate.

On ne put obtenir aucune modification et, actuellement, la luxation ne doit pas encore être réduite.

Pour expliquer l'impossibilité de la réduction, je crois qu'on peut y arriver de la façon suivante : il y eut d'abord luxation sous-glénoïdienne ; la tête humérale se trouvait en dehors du tendon du triceps, puis passant au-dessous de ce tendon, elle vint se loger dans la fosse sous-épineuse. On aurait donc eu affaire à une luxation sous-glénoïdienne transformée en sous-épineuse.

La position du tendon du triceps permet d'expliquer pourquoi la

Digitized by Google

tête était si éloignée de l'épine de l'omoplate et pourquoi la tête de l'humérus, n'ayant jamais pu repasser au-dessous du biceps, n'avait pu rentrer dans la cavité glénoïde.

M. Duplay. Les faits de luxation de l'humérus en arrière sont rares, et j'ai pu observer un cas de luxation sous-acromiale sur un homme de 57 ans tombé du haut de son camion sur le bord du trottoir. Le malade, étant complètement ivre, ne pût donner aucun renseignement sur le mécanisme; mais il est probable que le côté gauche a dû porter dans la chute, car on constatait, outre la luxation sous-acromiale gauche, une fracture de la jambe gauche au tiers inférieur.

Le bras droit pendait le long du corps, dans une légère rotation en dedans; le coude dirigé en avant, l'axe de l'humérus est donc porté de bas en haut et d'avant en arrière.

Déformation peu marquée du moignon de l'épaule; léger aplatissement borné à la partie antérieure, saillie de l'apophyse coracoïde et de l'angle antérieur de l'acromion. En portant la main dans l'aisselle, on reconnaît que la tête n'est pas dans l'aisselle; la palpation du moignon de l'épaule fait constater que la tête humérale n'est plus au-dessous de la voûte acromio-coracoïdienne et qu'elle s'est placée sous l'angle postérieur de l'acromion.

Les mouvements spontanés sont très pénibles; les mouvements communiqués sont très douloureux, mais faciles.

J'essayai la réduction par quelques tractions légères; mais ne pouvant y parvenir, je fis donner du chloroforme, et il suffit de tirer le bras en avant pour réduire.

La guérison s'obtint sans accidents.

M. T. Anger. Je désirerais savoir si l'individu a pu facilement se servir de son bras et s'il y a eu de l'anesthésie du deltoïde pouvant faire supposer une déchirure du circonflexe.

M. Desprès. Le malade a pu remuer son bras le 3e jour et, le 15e, il se pansait seul. La douleur était très vive quand on faisait exécuter des mouvements; aussi fallut-il agir avec de grandes précautions.

Il n'y avait aucune lésion du nerf circonflexe, qui n'avait pu être contusionné, à cause de sa situation beaucoup plus inférieure.

Présentation de pièce

Coryza caséeux

M. Perier. Un homme de 43 ans, ayant toujours joui d'une bonne santé, fut atteint, au mois de mars dernier, d'une bronchite

Digitized by Google

suivie d'un coryza très intense. Il sentit la narine droite s'obstruer peu à peu et sécréter en assez grande abondance un liquide purulent et fétide.

Au mois de juin, la fosse nasale droite est bouchée complètement, l'odorat a disparu tout à fait non seulement à droite, mais aussi de l'autre côté. A partir de ce moment, il y eut céphalalgie intense, épiphora, conjonctivite légère de l'œil droit.

Un de nos anciens collègues d'internat, le Dr Saint-Laurent, crut à une affection organique de la fosse nasale et m'adressa son malade à l'hôpital Saint-Antoine. Je l'y vis le 1er octobre, et je crus également à une épithélioma de la pituitaire. L'oblitération était complète à droite. La narine donnait écoulement à un liquide fétide, et, après lavage, je voyais au fond du *speculum nasi* un bourgeon rouge saignant qui avait l'aspect d'un polype. Je me proposai d'enlever la portion polypiforme, afin d'explorer l'implantation et de m'assurer du degré de possibilité d'une intervention opératoire curative.

Après avoir saisi ce bourgeon dans l'anse d'un polypotome et l'avoir sectionné, comme il ne sortait pas spontanément, je cherchai à l'extraire avec une curette que je ramenai chargée d'une matière blanche semblable a du fromage blanc. Je vis tout de suite que j'avais commis une erreur de diagnostic et que j'avais affaire à un coryza caséeux, affection rare observée par Maisonneuve, Verneuil, Guyon, Reverdin, et signalée dans le traité de pathologie de Duplay. En effet, je pus, le jour même et le lendemain, extraire une assez grande quantité de matière caséeuse ; l'extraction fut favorisée par des lavages à grande eau. Après la deuxième opération, dans le courant de la journée, le malade rendit le reste du contenu de la fosse nasale. J'évalue approximativement le tout à la contenance d'un demi-verre d'eau. A partir de ce moment, le malade conserva le libre passage de l'air par le nez.

La muqueuse, sous l'influence d'injections de tannin au 1/200, a cessé d'être rouge et fongueuse. L'odorat n'est pas encore revenu, mais le malade commence cependant à apprécier quelques odeurs; il y a donc lieu d'espérer voir la fonction se rétablir complètement.

L'examen histologique a montré qu'il s'agissait d'une masse de graisse mêlée à des globules de pus et parcourue par un réseau de fibrilles semblables à des fibres élastiques. Je ne puis m'expliquer la nature de cette lésion; il aurait fallu pouvoir extraire la muqueuse elle-même, et malheureusement le bourgeon charnu que j'avais excisé a été perdu au milieu des magmas caséeux rejetés par le malade.

Digitized by Google

Comité secret.

A 5 heures, la Société se forme en comité secret pour entendre la lecture du rapport sur les titres des candidats à la place vacante de membre titulaire.

La séance est levée à 5 h. 20.

Le Secrétaire,
HORTELOUP.

Séance du 22 octobre 1879.

Présidence de M. TILLAUX.

Le procès-verbal de la précédente séance est lu et adopté.

Correspondance.

La correspondance comprend :

1° Les journaux périodiques de la semaine : le *Bulletin de l'Académie de médecine*, la *Gazette obstétricale*, la *Revue mensuelle de médecine et de chirurgie*, le *Bulletin général de thérapeutique*, les *Archives de médecine navale*, les *Annales de Gynécologie.*

2° Le *Transfert de l'hôpital Saint-Éloi dans la zone suburbaine* par le Dr Dubreuil, de Montpellier. — Les *Comptes rendus et mémoires de la Société de biologie.*

3° Le *Lyon médical*, la *Revue médicale de l'Est*, le *Bulletin médical du Nord*, la *Revue médicale française et étrangère*, l'*Union médicale de la Seine-Inférieure.*

4° *Centralblatt für Chirurgie*, le *Journal de médecine d'Athènes*, la *Revue scientifique de la France et de l'étranger*, *The british medical Journal.*

5° *Transaction de l'association médicale américaine.*

6° Une lettre de M. le Dr Mordret, du Mans, membre correspondant, avec l'observation suivante : Abcès de la cavité ischio-rectale et fistule ano-rectale ayant son orifice supérieur à une hauteur de plus de 10 centimètres ; guérison.

7° *Annual report of the board of regente of the smethsoniam institution for the year* 1878.

8° La sixième édition du *Manuel de petite chirurgie*, par Jamain et Terrier.

Digitized by Google

9° *Traité des maladies vénériennes*, par M. le Dr Jullien (présenté par M. Verneuil).

10° Portraits de chirurgiens anciens et modernes français et étrangers, offerts à la Société de chirurgie, par M. Larrey.

A propos du procès-verbal, la parole est demandée par

M. Terrier. A propos de la très intéressante observation de notre collègue M. Tillaux, j'ai cru devoir préconiser, après beaucoup de chirurgiens et surtout de chirurgiens anglais, la méthode qui consiste à laisser libre, dans l'intérieur de la cavité abdominale, le ou les pédicules des kystes extirpés. Bien entendu, ce ou ces pédicules sont liés en masse ou par parties avec du catgut, ou bien avec du fil de soie phéniquée ; je pense même qu'il est préférable de substituer à la ligature en masse, ou par parties, la ligature isolée des gros vaisseaux, comme on le fait par exemple dans certains procédés classiques de castration.

L'abandon du pédicule dans l'abdomen m'a paru présenter des avantages assez sérieux, sur lesquels je vais essayer d'attirer un instant votre attention, en faisant appel à mon expérience personnelle, encore certainement insuffisante, puisque je ne puis m'appuyer que sur 22 opérations.

Les kystes que j'ai opérés peuvent être ainsi classés :

Kystes multiloculaires développés d'un seul côté	14.
Kystes uniloculaires » »	1.
Kystes dermoïdes » »	2.
Kystes multiloculaires développés sur les deux ovaires	5.
	22

Sur ces 22 opérations, 18 ont été faites d'après la méthode qui consiste à maintenir le ou les pédicules au dehors ; elles m'ont donné 16 guérisons et 2 morts.

4 opérations ont été faites en laissant le ou les pédicules dans la cavité abdominale, et elles ont donné 4 succès.

Soit en tout 2 morts sur 22 opérations.

Très certainement la méthode qui consiste à ne pas abandonner le pédicule dans l'abdomen donne de très bons résultats, comme l'a fait remarquer notre collègue M. S. Duplay ; mais comme elle m'a semblé présenter des inconvénients sérieux et dans un cas, déjà publié dans les bulletins de la Société de chirurgie (1876, p. 554), je crois qu'elle a pu contribuer à développer les accidents de péritonite aiguë qui enlevèrent mon opérée.

Digitized by Google

Tout d'abord, il n'est pas toujours facile et même possible d'attirer le pédicule au dehors, de le fixer dans la plaie abdominale; c'est là un fait connu des opérateurs et bien mis en relief par notre collègue M. Boinet.

Dans une observation que je vous ai communiquée au nom de M. Pozzi et au mien (1), l'opération avait été conduite dans le but de fixer dans la plaie les deux pédicules des kystes multiloculaires enlevés; mais la chose ne fut pas possible, et on dut substituer aux anses métalliques serrées par des ligateurs des ligatures multiples faites avec le catgut. La malade guérit très bien.

Une autre fois, me trouvant en présence d'un kyste multiloculaire de l'ovaire droit et d'un kyste uniloculaire de l'ovaire gauche, je pus facilement amener le pédicule de la première tumeur au dehors et le maintenir avec une broche métallique ; mais le second kyste, dans l'épaisseur du ligament large, dut être disséqué et les vaisseaux qui s'y rendaient furent liés les uns avec du catgut, les autres, ceux de la partie externe, avec de la soie phéniquée. Je ne fis pas ici de ligature en masse, mais de véritables ligatures vasculaires, comme on les pratique sur le cordon testiculaire, dans l'opération de la castration, ainsi que je l'ai déjà dit. J'obtins encore la guérison de la malade.

Dans ces deux circonstances donc, j'ai fait comme tous les chirurgiens: il m'a fallu abandonner une méthode regardée jusqu'à un certain point comme classique, pour terminer et mener à bonne fin mon opération.

Lorsque le pédicule est court, mais qu'il peut être amené au dehors, en tiraillant, il est vrai, les parties, il est un autre accident que j'ai assez fréquemment observé : ce sont des douleurs violentes dans la région lombaire, douleurs très certainement dues à la traction exercée et maintenue par la fixation extérieure du pédicule kystique.

Enfin, dans un cas, le kyste était presque sessile et, pour faire un pédicule, il me fallut tailler en pleine tumeur polykystique ; or, de graves inconvénients suivirent cette manière de faire, aussi réputée classique. Tout d'abord, l'inflammation de ce pseudo-pédicule fut assez intense et donna lieu à une suppuration fétide et abondante ; mais en outre, après la chute des broches et des anses métalliques, qui n'eut lieu qu'au 25e jour, le pédicule se mit à bourgeonner et l'on dut faire plus de 10 applications de chlorure de zinc pour obtenir son atrophie et la cicatrisation de la plaie, ce qui n'eut lieu qu'au bout de plus de 2 mois et demi.

Les accidents persistants que je vous signale eussent été évités

(1) *Bull.* 1878, p. 322.

Digitized by Google

je crois, par l'extirpation totale de la masse kystique et la ligature des vaisseaux dans la cavité abdominale.

Quoi qu'il en soit, quand le pédicule est assez long pour être facilement fixé au dehors, il détermine fatalement des phénomènes d'inflammation et une suppuration plus ou moins abondante. Or, ces phénomènes surviennent presque toujours du 4e au 8e jour et, en examinant la courbe de la température des opérées, il n'est pas rare de voir se développer, à cette période, une fièvre assez vive (39°), ou bien simplement un peu de fièvre (38°), alors que l'opérée n'en avait pas eu jusqu'à ce moment.

Cette suppuration du pédicule, le plus souvent bénigne, peut cependant amener des accidents, et dans un cas elle a donné lieu à un petit phlegmon de la paroi abdominale, développé autour du pédicule et terminé par suppuration. Dans un autre cas, chez une de mes opérées soignée pendant mon absence par mon ami et collègue M. Périer, il y eut rétention du pus et des phénomènes fébriles inquiétants accusés par une température de près de 39°.

Plusieurs fois, alors que les malades ont pu uriner seules dès les premiers jours qui suivent l'opération, on voit la rétention d'urine reparaître avec les accidents inflammatoires qui précèdent l'élimination du pédicule écrasé par la ligature métallique.

Même dans les cas où ces phénomènes se passent presque silencieusement, l'élimination du pédicule nécessite toujours un temps assez long qu'on peut s'efforcer d'abréger, comme je le dirai plus loin.

Pour les kystes multiloculaires d'un seul ovaire que j'ai opérés, le pédicule est tombé du 11e au 18e jour, en moyenne vers le 15e ou le 16e jour. Une fois, il n'est tombé que le 25e jour, mais je vous ai exposé qu'il s'agissait alors d'un pseudo-pédicule taillé en plein kyste.

Dans le seul cas de kyste monoloculaire que j'ai rencontré, le pédicule est tombé le 16e jour; d'ailleurs on conçoit que la nature mono ou polykystique ne puisse influer en rien sur ce phénomène.

C'est le 16e et le 17e jour que sont tombés les pédicules des 2 kystes dermoïdes qu'il m'a été donné d'opérer jusqu'ici.

Enfin, lorsqu'il s'est agi de kystes multiloculaires des 2 ovaires, que par conséquent il y avait 2 pédicules amenés au dehors, l'élimination n'a été complète que du 18e au 26e jour.

D'après ces chiffres, on voit que, l'opérée allant très bien, ce qui d'ordinaire s'observe au bout de 3 à 4 jours, il faut la laisser au lit, couchée sur le dos, souvent les jambes demi-fléchies, pour ne pas tirailler les parois abdominales, et cela pendant plus de 10 et 15 jours.

Si, en effet, la malade s'agite trop, il peut en résulter des acci-

Digitized by Google

dents sérieux : le pédicule se rompt, se rétracte dans la cavité abdominale, et il peut se développer un phlegmon sous-péritonéal, voire même de la pelvi-péritonite, comme j'en ai vu un exemple récent chez l'opérée indocile d'un de mes amis, M. Charles Monod.

D'ailleurs, dans le but d'abréger cette longue période d'élimination, je me suis efforcé souvent de faciliter la chute des broches et des anses métalliques, en réséquant les parties mortifiées du pédicule. Mais dans ces conditions encore, on ne peut permettre que peu de mouvements aux opérées, exposées qu'elles sont à des accidents inflammatoires par propagation au tissu cellulaire sous-péritonéal.

Dans un cas, cependant, j'ai permis à une de mes opérées de se lever le 22e jour, bien qu'elle eût encore une anse de ligature en quelque sorte enclavée dans la plaie du pédicule. Dans une autre circonstance, mon collègue et ami M. Périer, qui soignait une de mes malades pendant mon absence, fut obligé de sectionner une de ces anses métalliques avec une pince de Liston, pour la retirer et permettre à cette jeune femme de se lever.

Cette chute plus ou moins retardée du pédicule fait que les opérées se lèvent, en somme, assez tardivement :

Pour les kystes multiloculaires d'un ovaire, c'est du 18e au 30e jour, en moyenne 24 à 25 jours ; lorsqu'il y a eu deux pédicules, mes malades se sont levées du 26e au 30e jour; enfin vers le 20e jour, quand il s'est agi des kystes dermoïdes.

Comme j'ai eu l'honneur de vous le dire, quatre fois seulement j'ai laissé le ou les pédicules dans l'intérieur de la cavité abdominale; or, dans 3 de ces cas, la guérison des opérées a été très rapide.

Dans ces trois faits, il s'agissait de kystes multiloculaires unilatéraux; deux fois le pédicule, peu volumineux, fut séparé en deux parties et deux ligatures de soie phéniquée furent solidement fixées et abandonnées dans le ventre. Dans le troisième fait, le pédicule, fort large, fut aussi divisé en deux parties : l'une interne, subdivisée elle-même en 3 parties et liée à l'aide du catgut; l'autre externe, sur laquelle je pus voir les orifices vasculaires, que j'obliterai à l'aide de 3 ligatures en soie phéniquée.

Or, ces trois malades guérirent très rapidement, sans accidents, car deux se levèrent le 15e jour et la 3e le 12e jour. Quant au 4e cas, je ne puis établir ici une analogie quelconque entre lui et les précédents ; il s'agit en effet de la malade opérée par M. Pozzi et moi, chez laquelle on dut établir le drainage de la cavité du petit bassin. Il s'ensuivit une suppuration longue qui très certainement a dû retarder l'époque à laquelle la malade a pu se lever. J'ajouterai que cette époque n'est pas notée dans l'observation que m'a communiquée M. Pozzi.

Digitized by Google

Enfin, en terminant, je vous ferai remarquer que, lorsque les malades peuvent se lever, le pédicule étant tombé, il n'en résulte nullement qu'elles soient totalement guéries. Il persiste en effet une plaie fistuleuse plus ou moins profonde, remplie encore de tissus cellulo-fibreux sphacélés qui mettent fatalement un certain temps à s'éliminer. Aussi voyons-nous nos opérées rester 25, 32, 35 jours, voire même 3 mois (dans une opération où il y avait 2 pédicules), avant que leur plaie ne soit fermée complètement. Rien de tout cela ne s'observe lorsque la pédicule est lié et laissé dans l'abdomen : la réunion par première intention de la section des parois se fait très rapidement; il n'y a pas de suppuration et, lorsque les malades se lèvent, elles peuvent être regardées comme tout à fait guéries.

Telles sont, Messieurs, les quelques réflexions que j'ai cru devoir vous soumettre, non plus en faisant appel à des souvenirs, mais en analysant les faits, malheureusement encore peu nombreux, qu'il m'a été donné d'observer.

Communication.

M. Cazin, de Boulogne-sur-Mer, communique à la Société une observation intitulée :

Inversion utérine totale datant de sept mois, — Ablation de l'utérus renversé. — Guérison.

Dans le courant de la présente année, la Société de chirurgie s'est occupée à plusieurs reprises de l'inversion utérine, à propos de la communication de notre collègue M. Chauvel et du remarquable rapport de M. Guéniot, sur un travail de M. Hue, de Rouen, concernant le traitement de cette infirmité.

Dans ce dernier rapport, notre savant collègue, tout en ne niant pas absolument l'impossibilité d'une inversion totale, c'est-à-dire intéressant l'organe dans son entier, « de telle sorte que l'utérus, vraiment retourné sur tous les points, regarde par l'orifice du museau de tanche directement en haut vers la grande cavité de l'abdomen » (je cite textuellement), notre savant collègue a cherché à établir qu'il n'existe pas dans la science d'exemple incontestable de cette lésion arrivée à un degré tel que le col lui-même participe au renversement.

A la séance du 9 juillet, M. Forget en a communiqué un fait avec nécropsie et appuyé de trois dessins très concluants d'où il ressort bien nettement que l'utérus a subi une inversion totale.

Digitized by Google

Les hasards de la pratique viennent de me mettre à même d'observer un cas analogue que je crois digne de vous être communiqué.

Le 23 août dernier, pendant que j'attendais le train dans la gare d'Étaples, je fus prié de visiter une jeune femme qui, me disait-on, avait des hémorrhagies utérines effroyables depuis plusieurs mois. Je la trouvai amaigrie, pâle, la face de couleur cireuse, les muqueuses décolorées, oppressée et essoufflée par le moindre mouvement, en un mot profondément anémiée; elle perdait en abondance du sang noir et fétide. Pressé par le temps, je fis un examen superficiel et m'assurai seulement par un toucher précipité qu'il existait dans le vagin une tumeur que je pris pour un polype. Je donnai le conseil à la famille de m'amener la malade à Berck-sur-Mer, où il me serait plus facile de la voir attentivement et de lui pratiquer une opération qui me paraissait indispensable.

Dès le lendemain, couchée sur un matelas, elle me fut amenée. Mais, entre temps, j'avais réfléchi, et mon diagnostic un peu hâtif m'avait paru devoir être modifié ou au moins suspendu; la forme globuleuse de la tumeur, sa surface un peu tomenteuse, la difficulté de limiter le col utérin, m'avaient donné à songer, et involontairement mes souvenirs se reportèrent vers une belle leçon du professeur Gosselin, qui, avec une grande honnêteté, y relatait l'histoire d'une inversion utérine incomplète, il est vrai, qu'il avait incisée au lieu et place d'un polype. La malade était morte d'hémorrhagie et de péritonite (1).

Je m'entourai donc de toutes les garanties. Voici le résultat de mes interrogations, des renseignements puisés auprès de M. Dunan, médecin habituel de la malade, et d'un examen méthodique très détaillé.

Amélie H., âgée de 19 ans, femme de chambre, n'a été réglée qu'à 17 ans et, bien menstruée depuis, n'a jamais eu de ménorrhagie; elle ne présente aucun antécédent personnel ou de famille méritant d'être noté. Elle se marie à 18 ans et subit dès lors, de la part de son mari, des violences répétées. Elle devient enceinte et, le 7 février dernier, à sept mois de grossesse, à la suite d'une chute, elle accouche d'un enfant mort ne portant aucune trace de syphilis congénitale. L'acouchement, ayant débuté à 11 heures du soir, est terminé à 10 heures du matin. Les douleurs étaient courtes, peu énergiques et très espacées. La délivrance se fit attendre deux heures. La sage-femme affirme n'avoir exercé aucune traction sur le cordon ombilical. Après la sortie du placenta, légère métrorrhagie. Rien à signaler pendant les huit premiers jours. Le

(1) Gosselin. — *Clinique chir. de l'hôp. de la Charité*, 3e éd., t. III, p. 103.

Digitized by Google

neuvième jour, après un effort pour aller à la garde-robe, étant debout, la malade se sentit défaillir et s'écria « qu'il lui sortait quelque chose du corps. » En effet, la sage-femme appelée en hâte constata qu'il existait en dehors de la vulve une tumeur rouge volumineuse. Elle fit quérir le médecin, qui se contenta de repousser cette tumeur dans le vagin. L'anxiété diminua ; une perte légère continua pendant dix jours, puis les choses parurent rentrer dans l'ordre. Mais aussitôt que la malade essaya de se lever, l'hémorrhagie reprit et ne s'arrêta plus, présentant toutefois des alternatives d'aggravation et d'apaisement, jusqu'au moment de ma visite, malgré tous les moyens palliatifs locaux et généraux dirigés contre elle par M. Dunan.

L'examen des organes génitaux me révèle les particularités suivantes :

En pratiquant le toucher vaginal, on sent une tumeur globuleuse du volume d'une poire ordinaire, dure, turgescente et dirigée un peu obliquement de droite à gauche. Son extrémité libre est régulièrement arrondie et insensiblement se rétrécit vers son point adhérent, du côté où devrait être le col utérin. Le doigt, en effet, porté profondément, est arrêté par les culs-de-sac vaginaux postérieurs et antérieurs ; mais on ne sent nulle part le bourrelet caractéristique formé par les bords de l'orifice cervical dilaté. A gauche et en avant, on perçoit seulement un petit repli de la muqueuse vaginale, rappelant exactement celui qui est signalé comme siégeant à la partie postérieure dans une des planches remarquables de M. Forget. La sonde utérine, introduite en ce point et promenée tout autour du pédicule de la tumeur, ne peut pénétrer nulle part.

Le toucher rectal permet de s'assurer de l'absence de l'utérus à la place normale ; car la main gauche appliquée à l'hypogastre, juste au-dessus du pubis, peut facilement, grâce à l'état de maigreur du sujet, arriver au contact médiat de l'indicateur de la main droite introduit dans le dernier intestin.

Une sonde pénétrant dans la vessie donne le même résultat.

La malade, sentant ses forces s'épuiser chaque jour, consent à une opération radicale. Je me décide immédiatement à intervenir sans avoir recours au chloroforme, en raison de l'extrême faiblesse du pouls. Je ne songeai même pas à tenter la réduction, moyen que je considère, dans l'espèce, comme inefficace et même dangereux, quand déjà plus de sept mois se sont écoulés depuis le début de l'accident.

Mes aides étaient MM. Jaurand et Naudet, internes à l'hôpital maritime. L'opération fut, du reste, si simple que leur rôle se borna à bien peu de chose.

Digitized by Google

Je n'ai pas besoin de dire que, la veille de l'opération, l'intestin avait été vidé par un purgatif et qu'un lavement avait été administré le matin même.

La patiente étant placée sur le bord d'un lit, dans la position de l'opération de la taille, j'introduis deux doigts dans le vagin, je fais sur la tumeur une légère traction qui est à peine douloureuse, mais produit une tendance syncopale, et elle se présente à la vulve. Je profitai d'un peu de repos donné à la malade pour rechercher les orifices des trompes. Je ne pus découvrir que celle du côté gauche, qui était un peu antérieurement située; j'y introduisis même facilement une soie de porc.

Je constatai que la tumeur, lisse vers sa base, était au contraire muqueuse à la partie moyenne et saignait au moindre attouchechement. Puis avec une aiguille, j'expérimentai la valeur du signe proposé par M. Guéniot pour compléter le diagnostic de l'inversion d'avec les polypes (1); l'aiguille pénétra assez facilement dans le tissu de la tumeur et éveilla une douleur marquée.

La malade étant un peu remise, je prends un serre-nœud de Groefe, un peu long, muni d'un fort fil de fer recuit, et j'insinue l'anse qu'il forme autour de l'utérus déplacé. Le doigt indicateur gauche guide l'anse jusqu'au niveau du pédicule resté dans le vagin. A ce moment, j'eus une certaine appréhension. Le pédicule n'allait-il pas contenir une portion d'intestin ou un diverticule de la vessie? Je me rappelai le cas observé par Levret (2) dans une autopsie où le rectum et la presque totalité du réservoir urinaire avaient fait hernie dans le cul-de-sac péritonéal formé par la séreuse utérine retournée. Aussi, par surcroît de précaution, avant de terminer la striction, m'assurai-je, en conduisant le pouce et l'index de chaque côté de ce pédicule, qu'il ne contenait que deux corps roulant sous le doigt, du volume d'une plume de corbeau, que je jugeai être les ligaments ronds. Cette certitude acquise, je serrai lentement. Ce temps de l'opération fut accompagné de douleurs qui, bien que intenses, ne furent pas aussi aiguës que celles que l'on attribue généralement à ce mode d'intervention. D'ailleurs, j'avais serré modérément, suffisamment pour ischémier l'organe, mais pas assez pour attaquer les tissus. En somme, je me contentai de faire une ligature métallique ; puis je réduisis très aisément la tumeur et le serre-nœud dans le vagin.

La patiente, assez calme, fut couchée ; mais au bout d'un quart

(1) De l'acupuncture considérée comme moyen de diagnostic différentiel entre certains polypes fibreux de la matrice et le renversement partiel de cet organe même. In-8°; Paris, 1868.

(2) Levret. Obs. sur la cure radicale de plusieurs polypes de la matrice, de la gorge et du nez. 3e édition, 1871, XXIVe obs., p. 140, planche III, fig. IV.

Digitized by Google

d'heure, les souffrances, presque subitement, devinrent intolérables, excruciantes. Une injection hypodermique de huit gouttes de solution de chlorhydrate de morphine au vingtième en eut promptement raison. Trois injections pareilles furent pratiquées dans le cours de vingt-quatre heures, pendant cinq ou six jours. De plus, on administra pendant le même laps de temps, toutes les trois

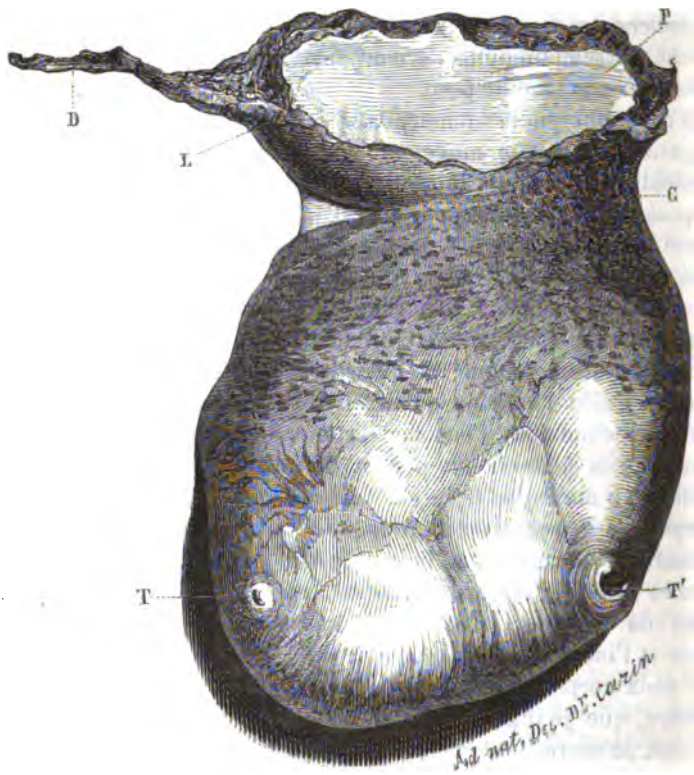

EXPLICATION DE LA FIGURE.

TT'. Orifices du canal des trompes.
C. Collet de la tumeur, vestige du col effacé.
D. Débris filamenteux résultant de la section.
P. Infundibulum péritonéal, où l'on peut voir un des ligaments ronds L.

heures, une pilule de 1 centigramme d'extrait gommeux d'opium.

Les suites de l'opération furent des plus simples : pas de ballonnement du ventre, plus de douleurs, pas de fièvre (78 à 80 pulsat.), température maximum 37°,8 pas de nausées, appétence. Par prudence, je faisais pratiquer le cathétérisme trois fois par jour.

Le quatrième jour, je resserrai le serre-nœud de gauche à cinq

Digitized by Google

tours ; nouvelles douleurs cédant rapidement aux mêmes moyens.

Prescriptions : toutes les quatre heures, injections vaginales phéniquées au 60e. Le 9e jour, avec de forts ciseaux courbes, je coupe le pédicule à peu près à un centimètre au-dessous du lien constricteur et j'extrais en masse la tumeur, pas trop profondément altérée, quoiqu'elle présente une coloration grise-jaunâtre.

Le 11e jour, la première évacuation depuis le jour de l'opération détermine un peu de douleur, de l'agitation et une élévation du pouls (90°) ; le 13e jour, le serre-nœud se détache et tombe dans le lit en emportant dans l'anse de son fil quelques débris méconnaissables.

Le 15e jour, la malade se lève un peu et, trois semaines après l'opération, elle regagne son pays, ayant déjà repris des forces par une alimentation puissamment réparatrice et l'usage des préparations martiales.

Je l'ai revue le 15 octobre ; j'ai pratiqué le toucher vaginal et l'examen au spéculum. Contrairement à ce qu'à constaté MM. Hue et Mac Clintock, je n'ai trouvé aucune trace de l'orifice cervical ; c'est à peine si on perçoit quelques plis rayonnés et une légère induration nodulaire au point où était le pédicule utérin. Au spéculum, la muqueuse est bien un peu rouge, épaissie ; mais il existe un très léger mamelon présentant à un centre une dépression en forme de cupule légèrement excavée à l'endroit où a porté l'intervention chirurgicale.

La malade n'éprouve jusqu'à présent aucun malaise, aucune manifestation de molimen menstruel ; elle marche sans fatigue et va bientôt reprendre sa profession. Elle a acquis un embonpoint notable et se félicite grandement d'être débarrassée d'une infirmité dégoûtante et d'un danger de mort imminent.

J'ai l'honneur de vous présenter la matrice enlevée, moins toutefois les débris que j'ai laissés en place, lors de la section faite, on se le rappelle, le 9e jour, alors que, sûr des adhérences protectrices, je voulais épargner à ma malade les lenteurs possibles d'une élimination spontanée et les ennuis, sinon la gravité d'un foyer de putréfaction.

La matrice renversée, extroversée, dont voici aussi un dessin, offre exactement la forme d'une ventouse en caoutchouc dont les deux faces opposées se seraient un peu rapprochées. Cet aplatissement est plus appréciable actuellement qu'avant la ligature. On distingue à cette tumeur une partie supérieure un peu évasée, suvie d'un collet sensiblement rétréci, puis une partie inférieure considérablement remplie. La surface extérieure est d'aspect rugueux dans sa presque totalité. En certains points, on dirait même qu'elle offre de véritables apparences de villosités, surtout visibles

Digitized by Google

si on les examine sous l'eau. On découvre aussi un certain nombre de petites dépressions elliptiques assez profondes. Sur la face antérieure, vers la partie inférieure, on note une cicatrice oblique de haut en bas et de dehors en dedans, par rapport à l'axe. Cette cicatrice est déprimée et formée manifestement aux dépens de la paroi utérine amincie à son niveau. Est-ce là un vestige de l'insertion placentaire? Je pose cette question sans la résoudre, quoique cette interprétation paraisse acceptable.

Vers les angles inférieurs de la tumeur, on distingue deux orifices qui ne sont autres que les ouvertures du conduit des trompes.

Les dimensions de l'utérus inversé sont les suivants :

	centimètres
Largeur au niveau de l'ouverture	7
Au niveau du collet	5 1/2
Au point le plus large.....	7 1/2
Au niveau de l'orifice du canal des trompes...	6 1/2
Hauteur à partir du collet..... .	7 1/2
— à partir de l'extrémité supérieure....	10

L'épaisseur varie beaucoup ; en moyenne, elle est de 1 centimètre 1/2.

Si on plonge le regard vers la surface séreuse, on la trouve lisse, sans adhérence, et plusieurs doigts peuvent être introduits dans l'infundibulum qu'elle forme ; on conçoit très bien la possibilité d'une hernie dans ce nouveau genre de sac et d'anneau. Il faut dire toutefois que, pendant la vie, le déplacement des viscères a dû trouver un obstacle peut-être suffisant dans la ténacité des fibres utérines et la réplétion de l'organe par les liquides circulatoires.

Pendant que le tissu de la matrice était turgide, on n'aurait pas probablement non plus réussi à réduire l'organe, comme il est très facile de le faire aujourd'hui, grâce à la laxité qui est la conséquence d'un commencement de décomposition causée par la ligature.

Ainsi revenue à l'état normal, rétablie dans sa forme, la tumeur rappelle le volume et l'apparence d'une matrice non encore revenue sur elle-même ; de chaque côté lui adhère uue bonne partie des ligaments larges ; mais, dans ceux-ci, il est assez malaisé de retrouver les organes qu'ils contiennent. On reconnaît cependant les ligaments ronds et les conduits des trompes; à droite même, où le ligament large a été sectionné plus près de son insertion pelvienne, on peut voir une partie des franges de la trompe de Fallope.

Digitized by Google

Cette observation pourrait donner lieu à des commentaires nombreux; je me contenterai aujourd'hui d'insister sur la bénignité extrême et la rapidité d'action du mode d'intervention que j'ai choisi. J'avais été sur le point d'essayer la ligature élastique; mais je venais de lire le mémoire de M. Hue et j'avais été effrayé de ces quarante-deux jours de soins et de douleurs. J'ai préféré employer le serre-nœud laissé en place et pratiquer des constrictions successives, puis, les adhérences faites, supprimer par la section l'utérus devenu partie morte.

Le résultat obtenu est venu justifier la marche que j'ai suivie.

Discussion.

M. Guéniot. Je rappellerai à la Société, à l'occasion de l'intéressante communication de notre collègue M. Cazin, le service que peut rendre l'acupuncture pour établir le diagnostic différentiel de l'inversion utérine et d'un polype fibreux.

Si l'on emploie une aiguille un peu fine, il est généralement impossible de pénétrer dans le polype : l'aiguille se recourbe; de plus, cette introduction développe de la douleur lorsqu'on la pratique sur une inversion, tandis que les tentatives que l'on fait sur le polype sont tout à fait indolores.

L'observation que vient de nous communiquer M. Cazin apporte une nouvelle preuve que l'inversion utérine peut être complète, disposition que j'avais mise en doute lorsque je fis le rapport sur l'observation de M. Hue.

Je voudrais savoir quelles sont les raisons qui ont décidé notre collègue à employer la ligature par le serre-nœud que l'on est obligé de laisser dans le vagin, de préférence à la ligature élastique, qui a donné de bons résultats.

M. Cazin. Je n'ai pas été persuadé des avantages de la ligature élastique en lisant l'observation de M. Hue; car par ce procédé, il a fallu quarante-deux jours pour obtenir une chute totale et, pendant ce temps, il y a eu des hémorrhagies et l'on pouvait redouter des accidents d'infection purulente, tandis que le quinzième jour ma malade était guérie.

M. Desprès. Je ne puis partager, en examinant la pièce qui vient de nous être montrée, l'opinion de MM. Guéniot et Cazin; ce n'est pas là une inversion totale, car je ne vois pas les traces de l'arbre de vie, et je crois que le fil a été placé sur le col, qui devait être très allongé.

M. Guéniot. Sur une femme accouchée depuis sept mois, l'arbre de vie peut ne pas être visible et, de plus, je ferai remarquer à

Digitized by Google

M. Desprès que la pièce qui nous a été montrée ne peut pas donner tout le col, car le fil a été placé à une certaine distance de l'extrémité du col.

Élection d'un membre titulaire.

La commission avait proposé la liste suivante :

En première ligne..... M. Terrillon

En seconde ligne, *ex æquo* ..... { M. Nepveu. M. Pozzi.

En troisième ligne, *ex æquo*..... { M. Marchand. M. Monod.

Sur 26 votants, M. Terrillon obtient 26 voix.

En conséquence, M. Terrillon est proclamé membre titulaire de la Société de chirurgie.

Communication.

Tumeur veineuse du plancher de la bouche. — Anévrysme artério-veineux. — Ligature des deux artères linguales.

M. Desprès. Je présente aujourd'hui à la Société une observation d'une lésion rare pour laquelle j'ai pratiqué une double ligature des deux artères linguales, opération rarement pratiquée.

Voici l'observation qui a été recueillie par mon interne, M. Petit :

La nommée Delafois (Marie), âgée de 16 ans, couturière, est entrée le 10 mai 1879 à l'hôpital Cochin.

Antécédents héréditaires nuls. — Une sœur de la malade porte dans le dos une tache cutanée de couleur vineuse, peu étendue.

Antécédents morbides : — Rougeole bénigne vers l'âge de six ans. Depuis sa naissance, la malade porte une tache rouge framboisé sur la partie antérieure de la face dorsale de la langue, ne faisant pas saillie à la surface de la muqueuse et ne s'étendant que peu à la pointe et à la face inférieure.

Au dire de la malade, vers l'âge de 12 ans, il se produisait toutes les nuits de petites hémorrhagies à ce niveau. Elle fut réglée à l'âge de 15 ans et ces hémorrhagies disparurent. Il y a environ deux ans, la malade dut se faire arracher deux dents à la mâchoire inférieure ; cette avulsion fut suivie, paraît-il, d'un écoulement sanguin assez abondant, pendant plusieurs jours. A partir de ce moment, les gencives devinrent violacées, inégales, mais indolores.

Peu de temps après, elle s'enfonce dans la joue droite une aiguille à

Digitized by Google

tricoter qui pénétra jusque dans la bouche, mais sans blesser la langue, disait-elle.

Il y a un an, sans aucun signe prémonitoire, la malade remarqua par hasard une petite tumeur dure, indolore, survenue sans cause apparente au-dessous du tiers antérieur de la branche horizontale gauche du maxillaire inférieur. Elle alla consulter un médecin qui diagnostiqua une adénite et prescrivit de la teinture d'iode.

A partir de ce jour, la tumeur augmenta progressivement sans donner lieu à aucun signe spécial qui fût remarqué par la malade. Elle éprouvait des migraines et des douleurs névralgiques assez fréquentes du côté gauche de la face, surtout à l'époque de ses règles; elle avait aussi ressenti, il y a un an, quelques palpitations de cœur.

La tumeur finit par amener une certaine gêne de la parole, mais pas de difficulté appréciable de la mastication et de la déglutition.

Enfin, il y a 4 mois, la malade, en portant la main à sa tumeur, sentit qu'elle était le siège de battements et de frémissements très appréciables.

Depuis ce temps, la tuméfaction a progressivement augmenté sans aucun phénomène nouveau.

La malade entre à l'hôpital Cochin le 10 mai 1879. A l'examen, on constate un gonflement considérable de toute la région sushyoïdienne, plus marqué à gauche qu'à droite. Le plancher de la bouche est tendu et a perdu de son élasticité à gauche; ces modifications sont peu marquées à droite. La tumeur s'étend de la ligne médiane à la glande sous-maxillaire gauche; elle est dure, tendue et présente des battements isochrones au pouls, avec mouvement d'expansion. Elle est manifestement et complètement réductible par compression. Elle refoule la langue en haut et à droite, donnant ainsi à première vue l'apparence d'une grenouillette. Au palper, on constate les battements et surtout un thrill très intense; au niveau de la glande sous-maxillaire, le frémissement se prolonge dans les veines du cou; on le retrouve aussi, peu intense, mais très net, dans la veine ranine gauche flexueuse et dilatée. On le constate également à la région sushyoïdienne, au niveau de la veine linguale du côté droit.

On voit des capillaires dilatés sur la pointe de la langue et sur les gencives inférieures qui sont fongueuses et comme érectiles.

La compression exercée sur la carotide diminue le volume de la tumeur, mais ne fait disparaître ni le thrill ni les battements. Si l'on comprime en même temps la jugulaire, le thrill disparaît; mais il se produit une congestion céphalique rapide très pénible pour la malade. Si l'on comprime la tumeur en plaçant deux doigts sous le bord inférieur du maxillaire et le pouce dans le sillon gingivo-lingual, on supprime le thrill et les battements; on obtient ce résultat d'une façon moins nette si l'on comprime seulement de l'extérieur.

A l'auscultation au niveau de la tumeur, on constate un souffle continu avec renforcement isochrone au pouls. Au niveau de la jugulaire du même côté, on perçoit le même souffle plus intense, mais qui, en s'éloignant peu à peu de la tumeur, tend à devenir continu sans re-

Digitized by Google

doublement systolique. Il en est de même au niveau de la jugulaire du côté droit.

Après avoir tenté sans succès la compression, on décide l'opération de la ligature des artères linguales, qui est pratiquée le 28 juin 1879.

M. Desprès pratique d'abord la ligature des deux bouts de la linguale gauche par le procédé classique; l'artère est saine dans l'anse formée par le digastrique, mais le chirurgien dissocie les fibres de l'hyoglosse au lieu de les sectionner. On lie une petite veine linguale, mais les fils tombent pendant le cours de l'opération sans donner lieu à un écoulement de sang appréciable. Dès la ligature de la linguale gauche, le thrill et les battements ont disparu dans la tumeur.

On procède de suite à la ligature de la linguale du côté droit par le même procédé. On lie une veinule faciale ouverte à la partie postérieure de l'incision,

Comme pansement : charpie imbibée d'alcool camphré pur dans la plaie; linge cératé et charpie avec eau alcoolisée. Drain dans chaque plaie. Légère compression sur le tout.

Température, le soir, = 36°,2.

29 *juin.* — On renouvelle le pansement en laissant la charpie dans la plaie. Tuméfaction peu prononcée de la région. Langue légèrement violacée.

Température, M. = 39°,6.
— S. = 39°,9.

30 *juin.* — Même pansement, même état. Les bords des plaies sont roses, non tuméfiés.

Température, M. = 38°,8.
— S. = 38°,9.

1er *juillet.* — Herpès à la joue droite. Bon état général. Même pansement.

Température, M. = 37°,8.
— S. = 38°,2.

2 *juillet.* — La malade a ses règles, qui avancent un peu. Bon état général; même pansement.

Température, M. = 38°,2.
— S. = 37°,6.

3 *juillet.* — Douleurs vives dans les oreilles. Difficulté à avaler. Pas de sommeil. — Face rouge; agitation. — Règles presque supprimées.

Prescription : Sulfate de quinine, 0gr,50.
Lavement glycériné.
Sinapismes aux cuisses.

Température, M. = 39°.
— S. = 39°,8,

4 *juillet.* — Mieux. — Suppuration franchement établie. — Règles arrêtées. — Pas de battements ni de thrill au niveau de la poche, qui n'est pas dure. — Battements au niveau des ligatures. — Sommeil. — Même pansement.

Température, M. = 38°.
— S. = 37°,8.

Digitized by Google

5 *juillet.* — Douleurs avec élancements à droite. — Face rouge. — Pas de frisson. — Langue volumineuse. — Pouls, 120°.

Prescription : Sulfate de quinine.

Température, M. = 39°,2.
— S. = 38°,9.

6-7 *juillet.* — État analogue, mais amélioration sensible.

Température, entre 37 et 38°.

8 *juillet.* — On ne mouille plus le pansement. — On retire les drains.

9 *juillet.* — Hémorrhagie hier soir, à 4 h. 1/2, par la plaie, à droite. Écoulement de sang en nappe, abondant, sans doute provenant de la veinule linguale. On l'arrête par la compression. Ce matin, le sang ne coule plus. Pansement avec l'amadou et le diachylon ; légère compression. — Aucun phénomène du côté de la tumeur.

Température, M. = 37°,2.
— S, = 37°,9.

Prescription : Potion perchlorure de fer.

10 *juillet.* — Nouvelle hémorrhagie hier, vers 2 heures, assez considérable ; menace de syncope. — On l'arrête par la compression sur la plaie. — Nouvelle hémorrhagie à 4 heures du matin ; le matin, le sang est arrêté.

Température, M. = 38°,8.
— S. = 38°,6.

11 *juillet.* — On va à la recherche du vaisseau qui a donné le sang, on ne peut le reconnaître. Caillots cruoriques dans la partie antérieure de la plaie. — Rien au niveau des ligatures, dont les fils tombent. — Tampons imbibés d'alcool camphré pur dans la plaie. — Compression avec une courroie élastique.

Prescription : Pot. cordiale. Tempér., M. = 37°,8.
Pot. perchlor. fer. — S. = 38°,6.
Ip. morphiné.

12 *juillet.* — On renouvelle le pansement (alcool pur) en laissant le tampon dans la plaie. — Pas d'hémorrhagie. — Compression.

Température, M. = 37°,6.
— S. = 39°,6.

13-14 *juillet.* — Bon état général. — Pas de douleurs. — On laisse le pansement.

15 *juillet.* — Douleur de gorge. — Dysphagie, mais bon état général. — Suppuration louable. — Aucun phénomène nouveau du côté de l'anévrysme. — Toujours un peu d'embarras de la parole.

Température, M. = 37°,4.
— S. = 38°,4.

16 *juillet.* — On retire le pansement. — Belle plaie granuleuse. — Pus de bonne nature. — On panse de nouveau avec la charpie et l'alcool comphré pur.

Température, M. = 37°.
— S. = 37°,4.

17-18-19 *juillet.* — Bon état général. — Même pansement. — La langue diminue de volume et la malade mange et parle plus facilement.

Digitized by Google

21 *juillet.* — Chute d'un fil à gauche. — Aucun phénomène nouveau.

22 *juillet.* — Chute du dernier fil à gauche. — Même pansement. — La malade a eu une espèce d'indigestion avec coliques.

Prescription : Tilleul; lavement.

23-24 *juillet.* — La cicatrisation marche sans accident. Bon état général. Dans la bouche, on constate une poche analogue à une grenouillette sanguine (sans doute une poche veineuse). Sous le menton, on sent battre deux artères sous-mentales dilatées. A l'extérieur, pas de battements au niveau de l'ancienne tumeur.

29 *juillet.* — Réapparition d'un thrill faible continu, sans battements appréciables.

30 *juillet.* — Thrill moins fort qu'hier. Il semble intermittent; on le perçoit à la région sushyoïdienne et dans la bouche.

Légère compression.

1er *août.* — Légère augmentation de volume au niveau de la tumeur, à l'extérieur et dans le sillon gingivo-lingual. Thrill non continu, plus marqué pendant le mouvement de déglutition.

3 *août.* — Les plaies sont cicatrisées.

On constate une tumeur molle qui augmente de volume lorsque l'on comprime la jugulaire du côté gauche. Pas de battements appréciables, mais on sent manifestement, à l'extérieur et dans la bouche, un léger thrill continu avec redoublement. La veine ranine est de nouveau dilatée. A l'auscultation, souffle continu avec renforcement systolique.

Légère compression.

17 *août.* — Petit abcès dans la cicatrice gauche, qui se ferme sans accidents en peu de jours.

1er *octobre.* — Rien de nouveau ne s'est produit depuis plus d'un mois. Le léger thrill a encore un peu diminué, on le sent surtout à l'extérieur, au niveau de l'angle antérieur de l'ancienne plaie opératoire. En faisant avaler la malade, on voit toujours la grenouillette sanguine faisant saillie à gauche sur le plancher de la bouche. Les gencives sont rouges vineuses. La langue n'a pas augmenté de volume. Les mouvements de déglutition et les efforts rendent le thrill plus manifeste, ainsi que des battements à peine perceptibles à l'état de repos.

Bon état général. — Règles régulières.

Les deux points intéressants de cette observation sont d'abord l'action de la ligature sur cette tumeur, et ensuite le manuel opératoire des ligatures.

Sur le premier point, je ferai remarquer qu'il s'agissait d'une tumeur érectile veineuse du plancher de la bouche et des gencives, et que c'était dans quelques-uns des vaisseaux de cette tumeur qu'un anévrysme artérioso-veineux s'était développé. Les ligatures, dans ces cas, peuvent bien atrophier la tumeur artérielle, mais elles ne peuvent rien sur les dilatations veineuses. Je ne me fais aucune illusion à cet égard; mais j'espérais que, les artères

Digitized by Google

principales de la région étant oblitérées, la tumeur cesserait de s'accroître. En réalité, le résultat a été obtenu. Au début, le résultat était parfait : la ligature avait fait disparaître la tumeur; mais avec le temps, la tumeur veineuse a reparu. La ligature des artères ne pouvait rien sur les dilatations veineuses.

Nous nous trouvons en présence d'une tumeur veineuse, une grenouillette sanguine, et l'on sait combien la guérison de pareilles tumeurs est difficile. Deux ressources se présentent à l'esprit : la première est la ligature des deux carotides externes ou d'une seule, mais je crois que ce moyen ne nous donnerait pas un meilleur résultat que la ligature des deux linguales; la seconde est la large ouverture de la tumeur, et la méthode suppurative est un expédient sûr, mais redoutable, car il faudra se mettre en garde contre l'hémorrhagie, l'inflammation violente et la suffocation, pour laquelle il faudra recourir à la trachéotomie. En attendant que je prenne un parti, je vais encore employer la compression.

Le second point sur lequel je désire appeler l'attention est le procédé opératoire.

Le procédé décrit dans les livres, et réglementé par Malgaigne, est celui que j'ai employé. C'est celui que nous avons tous répété sur le cadavre. Mais le procédé d'amphitheâtre ne doit pas être appliqué sur le vivant. Le 3e temps, la recherche de l'artère dans toutes les observations publiées jusqu'ici n'a pas été faite avec précision; il y avait du sang, et le chargement de l'artère paraît avoir été un peu précipité. Le temps, cependant, me paraît d'une grande simplicité, à la condition que l'on ne sectionne pas le muscle hyoglosse, comme cela est indiqué dans les livres. Ce petit muscle mince donne du sang qui a gêné des opérateurs. Il est facile d'éviter cet inconvénient. Il m'a suffi en effet d'écarter les fibres de ce muscle avec deux sondes cannelées pour découvrir l'artère. Je puis dire que j'ai fait la ligature sur les artères *à sec*, au fond de la plaie, et cela est quelque chose. Je ne m'attendais pas à une aussi grande facilité, eu égard surtout aux dilatations vasculaires de la région. Anatomiquement, il est facile de s'expliquer le profit que l'on tire de la dissociation des fibres du muscle hyoglosse. Pendant l'opération, le chirurgien fait élever fortement le menton; dans ce mouvement forcé, le muscle hyoglosse est très tendu et aminci; ses fibres sont faciles à écarter; d'un autre côté, l'artère linguale, attirée en haut avec la langue, tend à remonter et à venir se placer presque parallèlement aux fibres du muscle, et au premier pas que l'on fait entre les muscles, un peu en avant de son bord postérieur, on aperçoit l'artère, et il est très facile de la charger.

C'est par surcroît de précaution que j'ai fait la ligature des deux bouts de chaque artère linguale, je l'ajoute en terminant, et comme

Digitized by Google

l'artère linguale est très sinueuse et peu tendue, je n'ai pas cru devoir sectionner entre les deux ligatures.

Lecture.

M. Dezanneau donne lecture d'un mémoire intitulé : *Contributions à l'étude de l'ovariotomie, résumé statistique de quinze opérations.*

Ce mémoire est renvoyé à l'examen d'une commission composée de MM. Périer, Boinet, Guéniot, rapporteur.

Présentation des malades.

M. Védrènes présente un malade atteint d'exostose ostéogénique solitaire du condyle interne du fémur droit, sur lequel il donne les renseignements suivants.

B... Eugène, soldat au 115e de ligne, âgé de 24 ans, 3 ans de service militaire, entré le 29 septembre 1879 à l'hôpital militaire de Vincennes, pour une exostose épiphysaire du condyle interne du fémur.

Cet homme est bien constitué, d'une excellente santé habituelle, sans antécédents morbides héréditaires ou acquis, indemne de syphilis et de traumatisme, et n'a point d'ascendants porteurs de tumeurs osseuses.

Soldat de la classe 1875, il fut déclaré apte au service militaire, en 1876, preuve à peu près certaine que, si sa tumeur existait à cette époque, elle n'était pas assez prononcée pour avoir fixé ni son attention ni celle du médecin qui assistait le conseil de revision.

B... fut incorporé au 115e de ligne, où il a fait son service presque sans interruption, puisqu'il n'a qu'une entrée à l'hôpital, au mois de janvier de cette année, pour une dyssenterie légère.

C'est en juillet dernier, à une promenade militaire, qu'ayant senti une douleur assez vive en dedans du genou droit, il s'aperçut pour la première fois de l'existence de cette exostose, bien qu'elle eût déjà, paraît-il, le même volume qu'elle offre aujourd'hui.

Cette douleur accidentelle se dissipa par le repos de la nuit, et cet homme reprit le lendemain son service ordinaire.

Mais, préoccupé de cette tumeur plutôt qu'il n'en était incommodé, il entra à l'hôpital de Vincennes pour y réclamer nos soins.

État actuel. — Le malade étant couché dans son lit, les membres abdominaux dans l'extension, on remarque, en dedans de la rotule droite et au niveau de son angle supéro-interne, une saillie anormale, de forme arrondie, du volume d'une noix de moyenne grosseur, recouverte par le tégument sain, et altérant en ce point seulement la régularité du contour du genou.

Digitized by Google

Cette saillie est séparée de la rotule par un sillon d'un travers de doigt de largeur et fait un relief d'un centimètre et demi, d'après la mensuration des deux genoux, au même niveau.

Tels sont son aspect et sa situation dans l'extension de la jambe ; mais dans la flexion, la tumeur s'éloigne de plus en plus de la rotule, jusqu'à une distance de quatre travers de doigt, dans la flexion complète, et fait alors un relief moins marqué.

On peut déduire de ce double résultat la fixité de cette tumeur au fémur et sa situation au-dessous des fibres du vaste interne.

En effet, en la saisissant entre les doigts, on constate qu'elle est dure, osseuse, homogène, immobile, indolente, solidement implantée, presque à angle droit, sur le condyle interne du fémur, à 1 centimètre 1/2 à 2 centimètres du bord de la poulie cartilagineuse de cet os, et à 3 centimètres environ de l'interligne fémoro-tibiale, par conséquent très près du cul-de-sac supérieur de la synoviale du genou et à la hauteur du cartilage temporaire ou d'ossification.

Cette exostose paraît, à la palpation à travers les chairs qui la recouvrent, comme une sorte de bourgeon osseux, de tubercule à forme cora coïdienne d'un centimètre et demi de hauteur, sur un de largeur, un peu renflé au sommet, évidé à la base, surtout en dehors, et envoyant en dedans et en bas un petit prolongement en manière de contre-fort.

Le tégument susjacent est sain, libre d'adhérences, se laisse bien pincer entre les doigts et glisse aisément sur son sommet, comme sur les autres saillies normales du squelette.

Il n'existe point de kyste synovial à son niveau, complication assez fréquente et qui obscurcit parfois le diagnostic des exostoses profondément situées; mais en faisant étendre et fléchir alternativement la jambe, la main appliquée sur la tumeur, on perçoit une espèce de claquement à chaque mouvement d'extension, rappellant l'idée d'une corde qui aurait glissé de dessus une poulie. Cette sensation a été déjà signalée par A. Cooper (obs. 554 de la traduction de Chassaignac et Richelot), et par Morel (*Bulletin de la Société de chirurgie*, séance du 6 février 1861).

Ajoutons que les fonctions du genou ne sont en rien gênées par le voisinage de cette tumeur, que l'articulation est saine et ne porte nulle trace de travail morbide passé ou présent.

Remarques. — Cette tumeur singulière est évidemment l'affection qui est communément désignée sous le nom d'*exostose,* c'est-à-dire excroissance osseuse (*quod ex ossibus nascitur*). Dupuytren avait pittoresquement comparé ces productions aux bosses noueuses qui se développent sur l'écorce de certains arbres, par défaut de régularité dans la distribution de la sève.

Le siège, la forme, le volume, l'indolence et l'évolution de cet ostéophyte sur un jeune homme qui est à l'âge du travail de soudure de l'épiphyse inférieure à la diaphyse du fémur me paraissent devoir le faire ranger dans la classe des exostoses de croissance, que M. Broca a établie en les attribuant à une hypergénèse du cartilage d'ossification. Productions étranges qu'on voit se développer parfois chez les jeunes

Digitized by Google

sujets à l'extrémité des os longs, principalement celle par laquelle l'os croît le plus : inférieure du fémur, supérieure du tibia et du péroné, inférieure du radius et du cubitus, supérieure de l'humérus.

Ces sortes d'exostoses ont reçu de M. Soulié, auteur d'une fort bonne thèse sur ce sujet (Paris, 17 février 1864), l'épithète *d'ostéogénique*, pour indiquer le parallélisme de leur développement avec celui du squelette, par opposition à celle *d'autogénique*, qu'il affecte à celles qui naissent sans cause appréciable et pour ainsi dire d'elles-mêmes.

Soit dit en passant, je me suis demandé, en admettant que ces exostoses sont des produits morbides du cartilage d'ossification, si l'expression d'*enchondrose* ne conviendrait pas mieux que celle d'exostose, comme précisant plus exactement leur origine et leur rapport avec le cartilage temporaire.

Quoi qu'il en soit, l'exostose de notre malade est en outre *solitaire*, particularité digne de remarque, les exostoses de développement étant assez souvent multiples et symétriques.

Il est à propos d'observer toutefois que l'existence d'une seule exostose apparente n'implique pas absolument qu'elle soit solitaire, parce qu'il peut y en avoir de cachées sur le même sujet. Témoin cette exostose solitaire du fémur d'une jeune femme du service de M. Depaul, morte de couches, à l'autopsie de laquelle on trouva deux petites exostoses sur la moitié droite du détroit supérieur du bassin.

L'observation de cette malade figure au n° 19, dans la thèse de M. Soulié, qui la tenait de M. Guéniot, alors chef de clinique d'accouchement.

Je ne pense pas qu'il y ait lieu d'insister sur le côté thérapeutique pour le cas actuel, la tumeur ne gênant nullement les fonctions du genou, étant tout à fait indolente et arrivée au terme probable de son développement, à cause de l'âge du sujet, qui aura accompli sa 24e année, le 20 décembre prochain.

Si, au contraire, cette exostose était de la nature de celles qui sont susceptibles d'acquérir un grand développement, de subir des dégénérescences et d'exposer gravement les jours du patient, il n'y aurait pas à hésiter à en pratiquer l'extirpation le plus tôt possible, et mieux à l'époque la plus rapprochée de son début. La question du diagnostic a donc la plus grande importance.

J'incline d'autant plus ici vers l'abstention que les tentatives connues de chirurgie actives n'ont pas toutes été couronnées de succès. Ainsi Roux a perdu un malade sur deux opérés d'exostose de l'extrémité inférieure du fémur (Mémoire sur les exostoses, *Revue Médico-chirurgicale*, 1847) ; Billroth a vu aussi succomber un de ses malades, à qui il avait enlevé une exostose de l'extrémité inférieure du fémur (chirurgie générale) ; M. A. Guerin a également perdu un de ses opérés atteint d'exostose ostéogénique du petit trochanter. (Duguet, Société anatomique, 1863, et thèse de M. Soulié, 1864.)

Ces suites malheureuses d'intervention de l'art, pour ne citer que les plus connues, doivent imposer une grande réserve dans les tentatives de cure radicale de ces tumeurs, bien qu'on soit aujourd'hui

Digitized by Google

mieux armé que par le passé contre les complications septiques des plaies.

Mon but principal, en présentant ce malade à la Société de chirurgie, a été de mettre sous ses yeux un spécimen d'exostose solitaire ostéogénique du condyle interne du fémur, siège qui, sans être très rare, n'est pas cependant des plus ordinaires. C'est ce qui résulte de quelques recherches que j'ai faites à ce sujet, dont voici le résumé : sur 8 cas d'exostose de l'extrémité inférieure du fémur cités par Roux dans son mémoire, 2 fois la tumeur siégeait au haut du creux poplité, 5 fois à la partie antéro-inférieure de l'os, 1 fois en avant et un peu en dehors.

Chez deux malades présentés à la Société de chirurgie, le 17 septembre 1856, par M. Larrey, la tumeur était implantée au-dessus du condyle externe du fémur.

Chez le malade présenté, le 6 février 1861, à la Société de chirurgie, par Morel, l'exostose était située sur la face antérieure du fémur, à l'union du tiers supérieur avec le tiers moyen.

Chez celui auquel M. Broca pratiqua avec succès l'ablation d'une exostose recouverte d'un kyste synovial, et dont il entretint la Société, le 7 juin 1865, la tumeur se trouvait au niveau de l'anneau du 3e adducteur.

Dans cette même séance, M. Panas, pour appuyer l'opinion de M. Broca concernant l'origine de ces exostoses sur le cartilage d'ossification, cita une famille dont trois membres portaient une exostose presque congéniale et développée chez tous sur le même point de la face externe du fémur. Parmi les faits publiés, je ne connais que la malade déjà citée du service de M. Depaul, chez qui l'exostose, solitaire aussi, siégeât, comme dans mon cas, sur le condyle interne du fémur.

Enfin le musée Dupuytren, si riche en exostoses sur diverses parties du squelette, n'en possède point qui occupe cette région.

Chose curieuse, il en serait différemment en Angleterre, d'après A. Cooper, dans l'ouvrage duquel nous lisons que les exostoses périostales cartilagineuses, qui sont les analogues des exostoses de croissance de M. Broca, ont leur siège ordinaire à la face interne du fémur, immédiatement au-dessus du condyle interne.

Le chirurgien anglais en rapporte deux cas (obs. 553 et 554) dont deux jeunes sujets étaient porteurs et que, par parenthèse, il opéra avec succès.

Quoi qu'il en soit de la fréquence plus ou moins grande des exostoses solitaires ostéogéniques sur le condyle interne du fémur, les bulletins de la Société de chirurgie n'en mentionnent pas d'exemple ; c'est ce qui m'a déterminé à lui communiquer celui-ci.

Discussion.

M. Lucas-Championnière. Je crois que, si le malade désire être débarrassé de son exostose, qui fait une saillie considérable, il n'y a pas de danger à en pratiquer l'ablation en employant la méthode antiseptique.

Cette opération a été faite avec succès, et la crainte d'ou-

Digitized by Google

vrir l'articulation ne doit pas faire reculer l'intervention chirurgicale ; car, avec les méthodes actuelles de pansement, cette ouverture n'est pas à redouter.

M. Desprès. Je ne suis nullement partisan de l'ablation de ce genre d'exostoses; car si on a publié plusieurs observations d'ablation, on ne dit pas ce que sont devenus les malades. Cette opération a été suivie de nécrose.

Je serais assez disposé à ne pas regarder cette forme d'exostose comme une exostose ostéogénique, car on les observe au siège des ostéites épiphysaires, et je me demande si cette exostose n'est pas occasionnée par l'inflammation du cartilage due à un traumatisme.

M. Védrènes. Le malade ne demande pas à être opéré, il venait simplement se renseigner sur la nature et sur les dangers de cette tumeur.

Quant à l'hypothèse émise par M. Desprès, je répondrai que rien, dans l'histoire du malade, ne permet de l'accepter.

M. Larrey. J'ai vu deux cas d'exostose qui viennent d'être rappelés par M. Védrènes.

Un des hommes avait eu une contusion du genou; aussi ne serais-je pas éloigné de penser que le traumatisme joue un rôle important dans l'étiologie de ce genre d'exostose, surtout chez les jeunes soldats, qui sont exposés, par leurs exercices et par leurs jeux violents, à des coups dont il ne gardent pas souvent le souvenir. En insistant quelquefois sur l'étiologie de certaines affections, je suis arrivé à considérer que le traumatisme avait eu certainement une réelle importance.

Quant à l'intervention chirurgicale dans ces cas d'exostose, je n'en suis pas partisan.

La séance est levée à 5 h. 15.

Le Secrétaire,
Horteloup.

Séance du 29 octobre 1879.

Présidence de M. Tarnier.

Le procès-verbal de la précédente séance est lu et adopté.

Correspondance.

La correspondance comprend :

1° Les journaux périodiques de la semaine; le *Bulletin de l'Académie de médecine*, le *Journal de thérapeutique;*

Digitized by Google

2° Le *Lyon médical;* le *Marseille médical;*

3° *Centralblate für chirurgie*, la *Revue scientifique de la France et de l'étranger*, le *Journal de médecine d'Athènes;* la *Gazette médicale italienne et lombarde;* la *Revue médicale française et étrangère*, *The british medical Journal;*

4° *De la Cure radicale des hernies*, par le professeur Socin, de Vienne;

5° Un envoi pour le prix Gerdy, avec cette épigraphe : *Nullius in vestis;*

6° Un envoi pour le prix Laborie, ayant pour devise : *Utinam;*

7° Une lettre de M. Bouley, invitant le président de la Société à l'inauguration de la statue de Bourgelat.

M. le président annonce que M. Ollier, membre correspondant, assiste à la séance.

Discussion sur la ligature de l'artère linguale.

M. T. Anger. A l'occasion de la très intéressante observation qui nous a été communiquée par M. Desprès, je désirerais présenter deux remarques, l'une au point de vue de la médecine opératoire, la seconde au point de vue du diagnostic de la tumeur, pour laquelle on a fait les deux ligatures.

J'ai fait la ligature de la linguale comme traitement atrophique du cancer de la langue. Cette ligature ne m'a pas donné de bons résultats, parce qu'en liant l'artère linguale au lieu d'élection la ligature n'est pas placée avant l'origine de l'artère dorsale de la langue, qui fournit le plus de sang à l'organe.

Je crois que, pour y parvenir, il serait nécessaire de lier au-dessus de la grande corne de l'os hyoïde.

J'ai voulu faire une fois cette ligature à ce niveau; mais je n'ai pu y parvenir et j'ai été obligé de lier l'artère au lieu d'élection.

Quant au point de vue clinique, je n'accepte pas le diagnostic de grenouillette sanguine.

La tumeur que j'ai examinée est molle; elle est le siège d'un thrill des plus manifestes qui pourrait faire penser à un anévrysme artério-veineux; mais je ne crois pas, d'après un fait que j'ai observé, que ce diagnostic puisse être admis. J'ai vu, en effet, dans le service de Nélaton, une femme qui présentait à la région sous-maxillaire une tumeur molle avec thrill; la tumeur était venue sans cause. On essaya, sans aucun résultat, la compression sur le maxillaire.

Pendant ces tentatives de compression, cette femme fut prise d'hématocèle périutérine qui amena la mort. J'injectai l'artère et la

Digitized by Google

veine faciale, et je pratiquai la dissection de la tumeur. Il n'y avait pas d'ouverture directe de l'artère et de la veine, mais une dilatation de tous les vaisseaux, développés aux dépens des *vasa vasorum*, entre l'artère et la veine, ce qui donnait l'aspect d'une tumeur érectile.

En me basant sur ce fait, je crois que la malade de M. Desprès n'a pas une grenouillette sanguine, mais une tumeur érectile.

M. Le Dentu. J'ai fait trois fois la ligature de l'artère linguale, deux fois comme traitement palliatif du cancer de la langue, une fois comme hémostase préventive dans l'ablation de la langue.

Dans le premier cas, cancer de la langue avec ganglions, je fis la ligature des deux linguales.. Cette double ligature amena un résultat immédiat : aplatissement et ramollissement de l'organe malade.

Les jours suivants, il y eut une véritable amélioration, anémie de l'organe, modification de couleur et de volume. Malheureusement, cette amélioration dura à peine 2 mois; le cancer reprit sa marche et la mort survint 4 mois après. Il est impossible, vu le peu de temps, de considérer ce résultat comme un vrai bénéfice.

J'ai cru cependant pouvoir l'essayer une seconde fois, dans un cas de cancer de la base de la langue s'accompagnant d'un petit ganglion. Je voulais pratiquer une double ligature; mais la fatigue du malade fut telle, après la première ligature, que je ne tentai pas la seconde.

Le résultat immédiat fut le même que dans ma première opération : pâleur, affaissement; mais l'amélioration ne fut pas plus durable. Aussi n'ai-je pas été tenté d'essayer de nouveau.

Ma troisième ligature de la liguale a été faite comme hémostase préventive de l'ablation de la langue.

Le résultat a été excellent, car j'ai pu enlever un vaste morceau de la langue, en n'ayant eu que trois petites ligatures insignifiantes à pratiquer.

L'opération de la ligature de la linguale est délicate et exige certaines précautions pour éviter les difficultés.

Je crois que, à cause des anomalies, il y aurait peut-être avantage à porter la ligature au-dessus de la grande corne de l'os hyoïde ; mais les anomalies sont exceptionnelles, et je crois qu'on peut lier dans le triangle classique avec de grandes chances d'arrêter le sang.

Dans une de mes opérations, j'ai blessé d'une façon insignifiante la glande sous-maxillaire; mais cette plaie donna une assez grande quantité de sang pour que je considère la blessure de la glande sous-maxillaire comme une première difficulté à éviter.

Digitized by Google

Les mouvements de déglutition amènent un déplacement de l'os hyoïde qui rend la recherche difficile dans le triangle classique; aussi est-il nécesaire d'éviter ces mouvements au moyen d'un tenaculum qui maintient l'os hyoïde.

L'incision des fibres de l'hyoglosse donne du sang qui rend la ligature difficile, et si le procédé proposé par M. Desprès peut l'éviter, il peut rendre service; mais je ne puis en parler, car je ne l'ai pas employé.

M. Farabeuf. Dans toutes les observations de ligature de la linguale, on signale les difficultés qu'occasionne le mouvement de l'os hyoïde; aussi je conseille toujours de saisir avec un tenaculum le tendon du digastrique.

Dans toutes ligatures faites pour faire cesser la circulation d'une région, il faut faire la ligature avant l'origine des collatérales; or, la ligature de la linguale peut s'exécuter soit comme traitement atrophique dans le cancer de la langue, soit pour arrêter le sang dans une tumeur érectile, soit enfin comme hémostase préventive. Il faut donc faire cette ligature en rapport avec les données anatomiques, et je me suis demandé s'il était raisonnable d'abandonner l'ancien procédé de Blandin et Malgaigne, pour celui de Bell et Wyse.

La linguale naît à 12 millimètres au-dessus de la bifurcation de la carotide primitive et correspond à la grande corne de l'os hyoïde.

Elle décrit une arcade variable en hauteur, pour redescendre dans la gouttière suskératique; dans cette courbe, la linguale se place au-dessus du grand hypoglosse et est recouverte par le trépied veineux thyro-linguo-facial.

Après avoir décrit cette courbe à convexité supérieure, l'artère linguale se place derrière le muscle hyoglosse et se trouve située au-dessous du nerf grand hypoglosse; elle donne, avant d'arriver dans ce triangle classsique, de nombreuses collatérales, particulièrement l'artère dorsale de la langue, qui se rend aux papilles et à la région du pilier antérieur, aussi est-il indispensable, pour obtenir une hémostase complète, de faire la ligature avant l'origine de cette branche, c'est-à-dire au niveau de la grande corne de l'os hyoïde.

La ligature est-elle difficile dans cette région? Je ne le pense pas; il suffit, lorsqu'on a découvert la grande corne, de faire attirer en arrière, par une érigne, le trépied veineux, et, en portant le doigt au-dessus de la grande corne, on sentira la gouttière où bat l'artère.

Je ne suis pas d'avis de faire écarter les fibres musculaires,

Digitized by Google

ainsi que le conseille M. Desprès; je crois qu'il vaut mieux les inciser, car on aura un jour très suffisant.

Lorsqu'on a incisé les fibres en dédolant, il faut dénuder l'artère avec deux pinces, procédé que je recommande lorsqu'il faut lier une artère qui ne repose pas sur un plan résistant.

En résumé, la ligature de l'artère linguale, faite au lieu d'élection, ne peut pas être une bonne opération chirurgicale ; car, en se basant sur les données anatomiques, on ne lie pas le tronc.

M. Terrier. Dans la dernière séance, notre collègue, M. Desprès, vous a communiqué une très intéressante observation de tumeur, pour moi cirsoïde, du plancher buccal et de la base de la langue, et pour la cure de laquelle il a fait la ligature des deux artères linguales.

Le résultat obtenu a été certainement incomplet, et aujourd'hui encore, ainsi que j'ai pu m'en assurer, la malade de notre collègue présente une tumeur diffuse non pulsatile, mais dans laquelle on perçoit un frémissement bien net, signe probable de larges communications artério-veineuses.

Cet insuccès relatif peut s'expliquer de plusieurs façons. Tout d'abord, en thèse générale, les tumeurs vasculaires, plus ou moins rapprochées des cirsoïdes, me paraissent assez peu justiciables de ligatures artérielles seules, surtout dans une région aussi vasculaire que l'extrémité céphalique.

Cette remarque, que j'ai consignée dans ma thèse d'agrégation, en 1872, résulte de la lecture même des faits publiés, et, en outre, s'explique par la persistance de l'ectasie vasculaire, avec ses parois lisses et intactes, qui reste perméable au sang dès que celui-ci revient par les anastomoses voisines.

Dans l'espèce donc, ne pouvant détruire ou enlever la masse vasculaire morbide, nous aurions préféré l'emploi d'une thérapeutique ayant pour objet de modifier la nature de la tumeur, et en particulier les injections coagulantes, qui ont souvent donné de bons résultats. Peut-être même, comme je l'ai aussi proposé dans mon travail, eût-on pu recourir à une méthode mixte, à savoir, sur les troncs des artères afférentes et pendant le temps où la circulation était arrêtée ou très ralentie, agir par les injections coagulantes sur la masse morbide.

Une seconde cause me paraît expliquer encore le résultat incomplet obtenu par notre collègue : c'est qu'il a fait la ligature des artères linguales beaucoup trop en avant pour anémier les parties malades; car il laissait libres les deux dorsales de la langue. Cette remarque, consignée dans le *Précis de manuel opératoire* de notre collègue M. Farabeuf, dès 1872, m'a précisément guidé dans une

Digitized by Google

ligature de la linguale que j'ai faite en 1874, pour entraver la marche d'un épithélioma lingual.

Puisque M. Desprès a fait appel à l'expérience de ses collègues, au point de vue de la ligature de cette artère, vous me permettrez de vous donner un résumé de cette observation.

Il s'agissait d'un homme de 56 ans, alcoolique et grand fumeur, porteur depuis longtemps d'un psoriasis lingual. Depuis 4 à 5 mois, son médecin s'était aperçu qu'il présentait une induration de la partie latérale droite de la langue, vers le pilier antérieur du voile palatin, et lorsque je vis le malade pour la première fois, je constatai l'existence d'un épithélioma ulcéré de la partie droite de la base de la langue, intéressant déjà le pilier antérieur droit vers sa partie inférieure.

Tout en faisant de grandes réserves au point de vue de l'efficacité de cette thérapeutique, je proposai et on accepta, à titre palliatif, la ligature de la linguale.

Cette opération, fut pratiquée le 21 décembre 1874, avec l'aide de MM. les docteurs A. Thévenot et Henri Petit, notre sous-bibliothécaire.

Loin de faire la ligature au-dessus du tendon du digastrique, comme M. Desprès, reconnaissant la justesse des remarques de mon ami et collègue M. Farabeuf, je m'efforçai de lier l'artère près de son origine, au-dessus de la grande corne de l'os hyoïde.

Le malade fut anesthésié, et son état d'alcoolisme chronique nous donna beaucoup de peine pour arriver à le maintenir complètement immobile pendant l'opération.

Je suivis les règles indiquées par M. Farabeuf, à savoir :

1° La section cutanée parallèle au bord inférieur de la mâchoire, à égale distance de l'os hyoïde, et de ce bord inférieur, longue de 4 centimètres, et s'arrêtant en avant du bord du sterno-mastoïdien, à 1 centimètre 1/2 de ce bord environ ;

2° La section du peaucier et de l'aponévrose ;

3° Le refoulement en haut de la glande sous-maxillaire et la dissection de sa face profonde, ce qui me donna du sang et me gêna beaucoup ;

4° Le tendon du digastrique reconnu en haut, je vis aussi le nerf grand hypoglosse que j'abaissai ;

5° Enfin, je sectionnai couche par couche les fibres de l'hyoglosse presque à son bord postérieur, et je trouvai l'artère, qu'il me fut assez difficile de lier après dénudation.

C'est qu'en effet, mon opéré était encore très gras et avait le cou très court, si bien que je dus pénétrer à plus de 4 centimètres de profondeur pour arriver seulement au muscle hyoglosse.

En fait, cette opération fut longue, sans toutefois présenter le

Digitized by Google

moindre incident fâcheux ou inattendu. Il est un point à signaler encore, c'est que je ne fus gêné en rien par les mouvements de déglutition du malade.

L'opération terminée et le patient reveillé, je pus constater très nettement une anémie marquée de toute l'ulcération et de la partie droite de la base de la langue.

Le malade confié aux soins du Dr Henri Petit, eut du délire alcoolique, la nuit qui suivit son opération ; toutefois ces accidents furent calmés avec succès par l'opium. Quant à la plaie, elle s'enflamma un peu dès le lendemain de l'opération; mais en tous cas elle se cicatrisa très rapidement, et la guérison fut parfaite vers le 15e jour. La ligature tomba le 10e jour.

Quant à la lésion linguale, elle sembla tout d'abord s'améliorer, et les douleurs disparurent pendant quelque temps. Mais bientôt les accidents reprirent leur marche, et vers la fin de l'existence, les ganglions sous-maxillaires furent envahis, et même s'abcédèrent.

Le malade mourut d'hémorrhagie (c'était la troisième qu'il avait depuis quelques mois), le 26 août 1876, soit 20 mois et 5 jours après l'opération, et environ 2 ans après le début de son affection.

Je termine, messieurs, en vous faisant remarquer, que même faite dans de meilleures conditions, au point de vue de son action sur la vascularisation de la base de la langue, la ligature de la linguale n'a donné, dans ce cas, qu'un très médiocre résultat, et malgré tout ce qu'on en a dit [1], je suis assez peu tenté de la proposer de nouveau pour arrêter ou retarder la marche de l'épithélioma lingual.

M. Desprès. Comme je l'ai observé, nos collègues MM. Ledentu et Terrier ont été gênés, en arrivant au fond de la plaie, par le sang provenant de la section du muscle hyoglosse. Après avoir lié la veine linguale, qui accompagne l'hypoglosse, j'ai découvert le muscle hyoglosse dont les fibres sont plus obliques que ne les a indiquées M. Farabeuf dans le dessin qu'il nous a distribué, je n'ai eu qu'à les écarter pour rencontrer l'artère à la pointe du triangle.

J'ai trouvé, dans cette modification, une telle facilité, que j'ai cru devoir la faire connaître.

Quoique ma malade ne fut pas chloroformée, je n'ai pas été gêné par les mouvements de déglutition, et il ne m'a donc pas été nécessaire de faire abaisser l'os hyoïde.

Je ferai remarquer que je n'avais nullement besoin de faire la ligature ailleurs que dans le triangle classique, car je n'avais pas à

[1] Mauvoisin, *Thèse de Paris*, 1873.

Digitized by Google

me préoccuper de l'artère dorsale de la langue qui n'avait aucune communication avec la tumeur de ma malade.

Je n'ai jamais pratiqué la ligature de la linguale, comme méthode atrophiante du cancer de la langue, et je ne crois pas devoir la pratiquer jamais.

Communication.

Nouvelle scie à résection. — Scie à volant à transmission élastique.

M. Ollier. L'instrument que je soumets à l'appréciation de la Société de chirurgie a pour effet de sectionner les os avec une

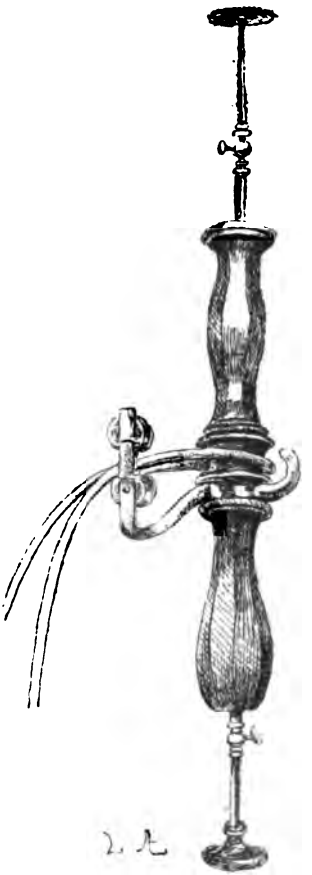

facilité et une netteté que ne permettent pas les scies chirurgicales connues jusqu'à ce jour. Je m'en sers depuis dix-huit mois et j'ai

Digitized by Google

pu, grâce à elle, pratiquer, avec toute la précision désirable, certaines résections qui sont toujours plus ou moins défectueuses par

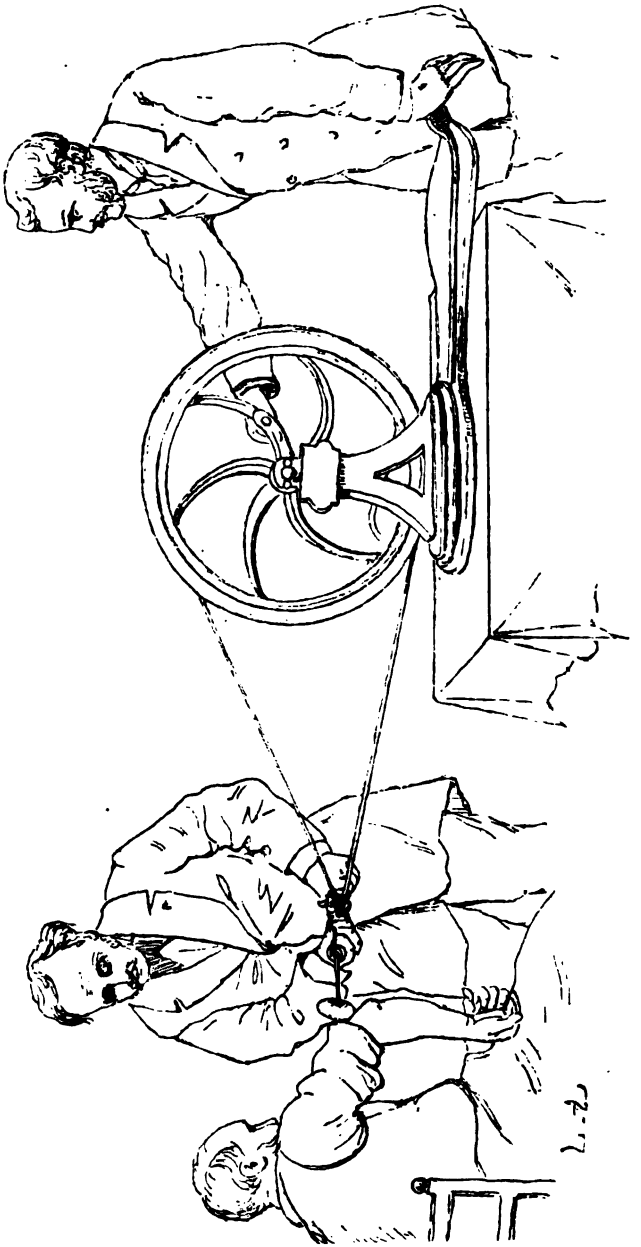

les anciens procédés. Elle permet de sectionner les os, quelle que soit leur consistance, de tailler des lambeaux osseux de toute

Digitized by Google

forme, sans léser les parties molles périphériques, et sans ébranler l'os qu'on résèque et les os voisins. Je l'avais fait construire d'abord dans le but de tailler des lambeaux osseux pour l'ostéoplastie, mais j'ai vu bientôt qu'elle pourrait rendre les plus grands services dans les résections.

Elle diffère des scies usuelles en ce que l'opérateur n'a pas à produire le mouvement qui fait marcher la scie, mais n'a qu'à diriger l'instrument. Avec les scies ordinaires, il a un double rôle ; il imprime le mouvement et le dirige; avec la scie à volant il n'a qu'à diriger la lame mise en mouvement par une force étrangère. Grâce à la vitesse imprimée à la scie, on sectionne les os de consistance moyenne avec la plus grande rapidité, sans les ébranler et sans faire d'éclat.

Cet instrument a été construit par M. Collin, qui a donné, en cette circonstance, une nouvelle preuve de son esprit inventif et pratique.

L'appareil se compose essentiellement d'un manche que l'opérateur tient à deux mains et qui est traversé par une tige tournante sur laquelle on adapte des scies de différentes formes: scies circulaires, en champignons, trépans, forets, fraises, etc.

Le mouvement est imprimé par un volant de 62 centimètres de diamètre, monté sur une plate-forme en bois, mais qu'on pourra fixer, par des vis, sur une table quelconque ; l'important est qu'elle soit solidement fixée.

Ce mouvement est transmis à la scie par une corde en caoutchouc qui s'enroule autour d'un volant d'une part, et de l'autre, autour de l'arbre de la scie.

Cette corde en caoutchouc me paraît une des plus heureuses inspirations de M. Collin. Comme elle est toujours tendue dans la manœuvre, elle adoucit le mouvement et prévient toutes secousses ; de plus elle permet au chirurgien d'incliner la scie dans tous les sens, sans déplacer le volant et sans changer la position du malade. Pour faciliter l'inclinaison de l'instrument dans tous les sens, sans déperdition de mouvement, plusieurs poulies de réflexion sont ingénieusement disposées sur le trajet de la corde.

Cet appareil n'a qu'un inconvénient, c'est son poids et son volume ; mais il sera facile de le perfectionner ; tel qu'il est, il est sans inconvénient dans une clinique ou un grand hôpital. Je m'en sers couramment dans ma clinique ou ma pratique civile, toutes les fois, du reste, que son mode d'action m'a paru supérieur à celui des scies ordinaires.

On avait inventé, de 1830 à 1840, un certain nombre de scies très ingénieuses, très remarquables par leur mécanisme. Il me suffira de rappeler celles de Heine, de Martin, et de Charrière (scie

Digitized by Google

à molettes). Mais ces scies n'avaient pas la puissance et la précision de celle que j'ai l'honneur de vous présenter aujourd'hui, et elles ne permettaient pas surtout des sections aussi nettes. Leur maniement était plus difficile ; et c'est à cette circonstance, sans doute, qu'est dû l'abandon presque complet dans lequel elles ont été laissées. La scie de Heine, cependant, a un avantage spécial que je ne dois pas oublier ; elle permet de scier à une très grande profondeur, en allant devant soi ; elle a, sous ce rapport, une supériorité sur les scies circulaires ; aussi ai-je demandé à M. Collin de combiner, pour diverses sections, son mécanisme avec celui de la scie à volant.

Avec la scie à chaîne, cet admirable instrument qui rend tant de services dans les résections, on peut faire la plupart des opérations ; avec les scies étroites ou cutellaires on peut aller sectionner des os profondément enfouis dans les parties molles ; et la scie à volant ne pourrait pas remplacer ces deux instruments, mais elle a des avantages spéciaux que je vais indiquer par quelques exemples :

Elle permet de tailler des lambeaux ostéo-cutanés pour la rhinoplastie, par exemple, mieux que les autres instruments connus ; elle sert à faire des sections parallèles à la surface d'un os plat, et d'enlever des tranches plus ou moins épaisses.

Au maxillaire inférieur, et aux autres os de la face et du crâne, la scie à volant permet de découper le tissu osseux dans toutes les directions et d'obtenir des résultats très difficiles à réaliser au moyen des instruments usuels.

Supposons une tumeur bénigne développée sur le maxillaire inférieur et occupant la portion horizontale et une partie de la branche montante, sauf les bords inférieurs et postérieurs de l'os. On pourra, dans ce cas, enlever la tumeur sans interrompre la continuité de l'organe. On laissera une bandelette aussi étroite qu'on voudra le long du bord inférieur et postérieur de l'os, et on préviendra par là la difformité qui suivrait la résection de toute la hauteur de l'organe.

Dans les résections du tibia ou du péroné, du radius ou du cubitus, des métacarpiens, et d'une manière générale dans les résections portant sur un segment de membre à plusieurs os, lorsqu'on ne peut pas plier le membre et faire saillir l'os, la scie à volant me paraît destinée à rendre des services réels. Elle permet de sectionner les os sur place et a, sur les procédés usuels, des avantages très précieux au point de vue du ménagement du périoste et des parties molles périphériques.

Elle évite le décollement du périoste qui se produit toujours

Digitized by Google

plus ou moins sur le fragment d'os laissé en place, quel que soit le procédé employé.

Un exemple va faire comprendre ma pensée :

Supposons que nous ayons à retrancher l'extrémité inférieure du cubitus par la méthode sous-périostée. Nous dénudons le cubitus de son périoste et nous passons, pour scier l'os, une sonde à résection dans le joint périostique, c'est-à-dire entre le périoste et l'os. Mais cette sonde ne peut pas être passée ainsi sans décoller le périoste à une certaine hauteur. Son décollement remontera d'autant plus haut que la sonde sera plus épaisse; et elle doit avoir une certaine épaisseur pour recevoir la scie à chaîne et protéger les parties molles sous-jacentes. Si le périoste n'est pas déchiré, crevé par la sonde, il se décolle plus ou moins haut, disons-nous, en raison directe de l'épaisseur de la sonde. Alors on scie l'os avec la scie à chaîne, on peut avoir, chez les jeunes sujets surtout, un décollement périostique s'étendant jusqu'à dix à quinze millimètres. Ce résultat est forcé, à moins que la sonde n'ait crevé la gaîne périostique et ne soit allée meurtrir et déchirer les parties molles extérieures au périoste.

Avec la scie dont nous nous servons, on coupe l'os devant soi, sans passer de sonde à résection et sans décoller le périoste. On ne divise pas l'os complètement, on laisse à sa face profonde une petite lamelle que l'on casse, et l'on a alors une gaîne périostique parfaitement intacte, au niveau de la portion osseuse enlevée, sans produire le décollement du périoste de la partie restante.

Ce décollement n'a pas, surtout chez les jeunes sujets, de bien graves inconvénients, tant est grande la vitalité de l'os jeune; mais si, après l'opération, il survient des complications dans la plaie, inflammation, dipthérite, il en résulte de petites nécroses annulaires qui peuvent longtemps retarder la cicatrisation.

On pourra nous objecter qu'il y a d'autres moyens de sectionner l'os : que la sonde à résection n'est pas indispensable, et que, chez les enfants surtout, on peut, avec des cisailles bien trempées, couper un os cylindrique sans de grandes difficultés et sans intéresser la gaine périostique.

Je ne nie pas cette facilité de section ; j'ai souvent sectionné le péroné, le cubitus, des métacarpiens avec les cisailles, mais je ne le fais plus aujourd'hui quand je puis employer la scie à volant, et voici pourquoi :

Quand on sectionne un os friable, ramolli, chez un enfant ou un adolescent, avec une cisaille, on produit, indépendamment des fissures, ce que j'appelle l'*expression de la moelle*. Vous coupez facilement l'os, mais, quand vous l'avez sectionné, vous l'avez vidé de sa moelle jusqu'à une certaine hauteur ; ses cellules ou cavités

Digitized by Google

médullaires sont vides ; il ressemble à de la moelle de jonc desséchée. Avant de sectionner, la cisaille comprime le tissu osseux et en exprime la moelle et les vaisseaux ; elle fait, en outre, éclater plus ou moins le tissu osseux et produit quelquefois des fissures qui s'étendent au loin.

De là cette proposition qui ressemble à un paradoxe et qui n'est que l'expression de la vérité : c'est qu'il faut d'autant moins employer la cisaille pour un os long, que son tissu est plus mou.

La scie, animée d'un mouvement rapide, le coupe nettement, sans le faire éclater, saus produire de fissures, etc., sans vider ses cellules médullaires ; elle l'expose moins à la nécrose que l'autre mode de section.

Ces exemples suffisent pour faire comprendre le mode d'action de la nouvelle scie et le parti qu'on peut en tirer dans certaines résections. On peut, je le répète, faire ces opérations avec les instruments usuels, mais on s'expose à des inconvénients ou à des dangers qu'on prévient en coupant les os avec netteté et précision.

Quant à l'absence d'ébranlement, on s'en convainc en faisant manœuvrer comparativement les diverses variétés de scie et, à plus forte raison, en comparant la scie à volant au ciseau et à la gouge. Cette absence d'ébranlement est digne de considération dans toutes les régions, mais surtout à la face où les coups de maillet peuvent retentir fâcheusement dans les organes profonds,

Comme contre-partie des avantages que je viens de signaler et surtout en raison de la rapidité de la section, la scie à volant pourrait avoir des inconvénients, si elle était mal maintenue, et si elle s'échappait dans les tissus voisins. Mais la double poignée permettant à l'opérateur de la fixer solidement, les échappées pourront toujours être évitées, en manœuvrant avec prudence et douceur. Cette scie est aux scies anciennes ce qu'est un bon tranchant à un mauvais bistouri. Il suffit que le chirurgien en soit prévenu pour qu'il gradue sa pression et limite son action.

Discussion.

M. Boinet. Je rappellerai qu'il y a 30 ans, Martin apporta, dans le service de Blandin, une scie circulaire analogue à celle que vient de nous montrer M. Ollier. On fit plusieurs opérations avec cet instrument, mais Blandin y renonça, parce qu'il fallait faire de trop grandes incisions et que la scie mâchait souvent la chair.

M. Ollier. Prévoyant cette objection, j'ai fait apporter une scie de Martin, et je prie M. Boinet, ainsi que les autres membres de la Société qui partageraient son opinion, de vouloir bien essayer, comparativement, les deux scies. Autant il est long et difficile de

Digitized by Google

réséquer un coin osseux, un peu volumineux, avec la scie de Martin, autant cette opération est facile et rapide avec ma scie.

La scie de Martin est, je le répète, un très remarquable instrument au point de vue du mécanisme; mais elle ne produit pas assez de force et n'a pas assez de fixité pour sectionner les os avec la netteté et la sécurité désirables. On arrive à son but sans doute, mais avec de bien plus grandes difficultés qu'avec la scie à volant. Une expérience comparative fera, du reste, saisir immédiatement la différence entre les deux instruments.

Présentation d'instrument.

M. Panas présente, au nom de M. Landolt, un nouvel écarteur des paupières, dont voici la description et la figure.

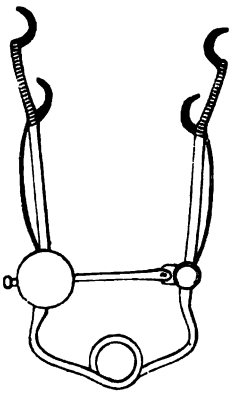

Fig. 1.

Fig. 2.

Les deux barres qui, dans les écarteurs ordinaires, relient les crochets destinés à supporter les paupières, sont suppimées dans cet écarteur.

Ces barres ne sont pas seulement inutiles pour soutenir les paupières, mais elles peuvent devenir dangereuses. Elles exercent souvent sur l'œil une pression douloureuse et peuvent gêner le mouvement de l'instrument pendant l'opération, ou même provoquer l'issue du corps vitré, comme cela arrive, surtout lorsqu'il s'agit de retirer l'écarteur rapidement.

Dans le nouvel écarteur, les deux barres sont donc remplacées par deux simples crochets, deux pour chaque branche de l'instrument (fig. 1), assez écartés l'un de l'autre pour ne jamais presser sur l'œil.

Digitized by Google

L'écartement des crochets est tel que les deux crochets du bas s'engagent entre ceux du haut. Ainsi, en fermant l'instrument pendant qu'il est dans l'œil, les crochets de la branche inférieure s'engagent entre ceux de la branche supérieure, et soulèvent la paupière supérieure; ces derniers dégagent de même la paupière inférieure (fig. 2), de sorte que l'on peut retirer l'instrument tout droit, sans l'incliner.

Lectures.

1° M. Pilate lit un mémoire intitulé : *Recherches sur la valeur du chlorate de potasse dans le traitement du cancroïde.*

Ce travail est renvoyé à une commission composée de M. Forget, Tillaux, Desprès.

2° M. Maurel, chirurgien de 1re classe de la marine, donne lecture d'une *Note sur l'onyxis ulcéreux à la Guyane.*

Commission composée de MM. Farabeuf, Nicaise et Sée.

La séance est levée à 5 h. 15 m.

Le secrétaire,
Horteloup.

Séance du 5 novembre 1879.

Présidence de M. Tarnier, président.

Le procès-verbal de la dernière séance est lu et adopté.

Correspondance.

La correspondance comprend :

1° Les journaux médicaux périodiques de la semaine.

2° Le *Bulletin de l'Académie de médecine,* les *Archives générales de médecine,* le *Recueil d'ophthalmologie,* le *Bulletin général de thérapeutique.*

3° Le *Lyon médical,* la *Gazette médicale de Strasbourg,* la *Revue scientifique de la France et de l'étranger.*

4° Le *Journal de médecine d'Athènes, Centralblatt für Chirurgie, The Practitioner,* la *Revue médicale française et étrangère,* la *Gazette médicale italienne-lombarde, The British médical journal.*

5° Un mémoire pour le prix Laborie portant pour épigraphe : Examinons les faits, voyons ce qui en découle, telle est notre philosophie.

Digitized by Google

6° Un mémoire pour le prix Laborie intitulé : *Études statistiques sur la méthode antiseptique de Lister*, avec cette épigraphe tirée de Shakespeare : *Can such thengs be and overcome as like summer sclouv ? — Withoutour special Wonder.*

7° Un travail de M. le docteur Boissaric, membre correspondant intitulé : *Les tumeurs sanguines du sinus maxillaire ont pour origine des kystes muqueux dans l'intérieur desquels des hémorrhagies viennent à se produire.*

8° *Du trépan dans les traumatismes du crâne*, par M. Schwartz. — Présenté par M. Tillaux.

9° *Bulletins et mémoires de la Société de chirurgie*] pour le mois d'octobre 1879.

Vote.

A quatre heures, M. le Président ouvre le scrutin pour la nomination des commissions chargées d'examiner les travaux envoyés à la Société pour les prix Demarquay, Gerdy, Duval et Laborie.

Sont nommés membres de ces commissions :

1° *Prix Demarquay.* — MM. Sée, Horteloup, Desprès, Farabeuf, Lefort.

2° *Prix Gerdy.* — MM. Berger, Périer, Verneuil, Guéniot, Nicaise.

3° *Prix Duval.* — MM. Duplay, Marjolin, Terrillon, Forget, Lucas-Championnière.

4° *Prix Laborie.* — MM. Trélat, Terrier, Anger, Nicaise, Delens.

Rapport de M. Périer.

Messieurs, je viens, au nom d'une commission composée de MM. Tillaux, Polaillon et Périer, rapporteur, vous rendre compte d'un mémoire adressé à la Société, par M. le docteur Desmons, chirurgien des hôpitaux de Bordeaux et professeur suppléant à la Faculté de médecine de cette ville. Ce mémoire a pour titre : *De la périostite phlegmoneuse diffuse des maxillaires et de la phlébite suppurée des sinus de la dure-mère consécutives à la carie dentaire.*

Dans une introduction à son volumineux travail, après avoir rappelé les causes nombreuses et variées de la périostite des maxillaires, l'auteur reproche aux chirurgiens qui se sont occupés de la périostite phlegmoneuse diffuse d'avoir porté toute leur

Digitized by Google

attention sur celle qui envahit les os longs des membres, laissant dans l'ombre celle qui atteint les os des mâchoires.

« Le rôle que je me suis tracé, dit-il, est tout simplement de « réunir ici des matériaux épars dans la science pour arriver à « donner à la description de la périostite phlegmoneuse diffuse « des maxillaires, encore mal ébauchée, une consistance réelle et « assurée. J'aurai surtout en vue dans la recherche des causes, la « carie dentaire, et l'on verra comment une maladie dont la béni- « gnité ordinaire est bien connue, peut, dans certains cas malheu- « reux, amener des accidents très graves et même une mort rapide. »

Non content de porter contre la carie dentaire une aussi grave accusation, l'auteur lui reproche encore de pouvoir à elle seule déterminer la suppuration des sinus de la dure-mère.

En conséquence, le mémoire est divisé en deux parties. La première consacrée à l'étude de la périostite phlegmoneuse diffuse, la seconde à la phlébite suppurée des sinus. Le lien qui unit ces deux parties, c'est que la phlébite, dans la plupart des cas, a son point de départ dans la périostite.

Dans la première partie, l'auteur a réuni douze observations dont la première se termine par cette phrase : « Ainsi, chez une « malade atteinte de pneumonie, nous trouvons une périostite gé- « néralisée à toute l'enveloppe du maxillaire inférieur, dont la « cause immédiate n'est pas suffisamment indiquée par l'état des « dents. »

L'observation II est empruntée à M. Daga. Un Arabe de 23 ans souffrait depuis 5 jours d'une grosse molaire droite. On lui ouvre, à la face externe du maxillaire, un abcès gros comme une noix, et le lendemain, on extirpe la dent malade dont la carie était superficielle. Après cette opération, l'inflammation s'étend rapidement, envahit le cou et gagne la fourchette sternale; le malade succombe 5 jours après.

A l'autopsie incomplètement pratiquée, on constate une dénudation étendue du maxillaire et une infiltration purulente des interstices musculaires du cou. M. Daga ne pense pas devoir rattacher tous ces désordres à la carie dentaire.

L'observation III a trait à une femme de 24 ans qui succombe à la suite d'une nécrose totale du maxillaire inférieur consécutive à l'avulsion d'une grosse molaire avec fracture du maxillaire. Tel est du moins le titre de l'observation recueillie par M. Reverdin, dans le service de M. Guérin. La dent n'avait pas été enlevée, mais cassée dans sa couronne, et le maxillaire avait été fissuré jusque près de sa base; les accidents inflammatoires ont débuté un mois après la tentative d'extraction. A l'autopsie, on trouva une altération étendue de l'os au niveau de la dent, se traduisant par

Digitized by Google

une perte de substance à bords dentelés à fond rugueux et criblé, sur une surface de 2 centimètres en longueur et en largeur. M. Reverdin attribuait la gravité du mal moins au traumatisme qu'à l'influence d'un état général mauvais.

Les observations IV et V empruntées de seconde main à des ouvrages allemands, sont trop écourtées pour que M. Desmons croie pouvoir s'en servir utilement.

L'observation VI a trait à un phlegmon large du cou ; il y est dit que l'alvéole de la dent de sagesse gauche est carié, mais il n'est malheureusement pas question de l'état du périoste.

Dans l'observation VII, il s'agit d'une fille de 19 ans qui, au milieu d'un excellent état de santé, se fit arracher une dent cariée, la deuxième grosse molaire gauche. Après quoi survinrent des accidents qui entraînèrent la mort par infection purulente. Mais M. Desmons dit lui-même que c'est là un cas de périostite circonscrite et non diffuse.

Les quatre observations suivantes ont été empruntées à un mémoire de M. Verneuil sur l'anthrax de la face où elles étaient l'objet d'une très courte mention n'ayant pas trait directement au sujet du mémoire. Les trois premières (8me, 9me et 10me du travail de M. Desmons) sont des phlegmons, l'un gangréneux, l'autre diffus, l'autre sans qualificatif, occupant la région sus-hyoïdienne, consécutifs l'un à une extraction de dent, l'autre à un plombage de dent, le dernier à une *périostite alvéolo-dentaire*. Quant à la quatrième (obs. XI) observation de M. Verneuil, elle se compose uniquement des deux phrases suivantes : Homme de 50 ans, alcoolique, atteint de périostite phlegmoneuse de la branche horizontale gauche du maxillaire inférieur. Mort en trois jours, malgré le traitement le plus actif.

L'observation XII, empruntée à M. Desprès, parle d'une malade qui succomba en trois jours à un décollement périostique étendu au sphénoïde et à la base du crâne à la suite d'une périostite dentaire de la deuxième grosse molaire gauche.

Si nous groupons ces douze observations, nous voyons qu'il y en a trois (obs. II, VII et VIII) où la périostite a été consécutive à une extraction de dents et encore, dans l'observation VII, la périostite n'a pas été diffuse : une (obs. III) où elle a été consécutive à une tentative infructueuse d'extraction avec lésion du maxillaire ; une (obs. IX) consécutive au plombage d'une dent ; une (obs. XI) où l'état des dents n'est pas mentionné ; deux (obs. IV et V) dont M. Desmons dit ne pouvoir se servir utilement ; cela fait déjà huit observations dans lesquelles la carie dentaire ne saurait être invoquée comme cause immédiate de la périostite phlegmoneuse diffuse.

Sur les quatre autres observations, il y en a une de M. Verneuil

Digitized by Google

(obs. X) où notre éminent collègue a le soin de noter comme point de départ la périostite alvéolo-dentaire; une de M. Desprès (obs. XII) qui emploie l'expression de périostite dentaire pour indiquer l'origine du mal; une de M. Langlet (obs. I) dans laquelle il s'agit d'une femme atteinte d'abord de pneumonie, puis de périostite du maxillaire et chez laquelle on trouva à l'autopsie trois dents peu profondément cariées sur neuf qui lui restaient. Enfin une de Mazet (obs. VI) recueillie dans les bulletins de la Société anatomique de 1837, qui est donnée comme un exemple de phlegmon large du cou, consécutif à la carie de la dent de sagesse et où il n'est fait mention ni de périostite ni de l'état du périoste.

A l'appui de sa thèse, l'auteur renvoie en outre à deux observations qu'il a insérées dans la deuxième partie de son mémoire et sur lesquelles nous aurons à revenir. Disons seulement que, pour l'une d'elles, il s'agit d'une fille qui, depuis huit jours, avait une fluxion dentaire lorsqu'on lui fit l'extraction d'une dent cariée et chez laquelle les accidents paraissent avoir acquis leur gravité après l'extraction de cette dent; pour l'autre comme il n'y est pas question de périostite, je crois que l'auteur a commis une erreur de renvoi et qu'il a voulu citer l'observation inédite que lui a communiquée M. Guyon, mais dans cette observation qui a trait surtout à la phlébite des sinus de la dure-mère, il est bien parlé de carie dentaire et de périostite suppurée du maxillaire, mais il n'est pas question de la relation qui existait entre les deux lésions, la carie n'est mentionnée que pour son siège à la deuxième petite molaire gauche supérieure.

C'est après avoir rapporté ces observations que l'auteur aborde le chapitre de l'étiologie en disant :

« Les causes déterminantes de la périostite phlegmoneuse dif-
« fuse des maxillaires sont en première ligne la carie dentaire,
« puis les opérations pratiquées sur les dents, enfin peut-être
« aussi les fractures des maxillaires et les résections de ces os ; les
« premières doivent m'occuper ici. » Laissant donc, comme lui, de côté les fractures et les résections, je crois que l'auteur, d'après ses observations, aurait dû renverser son ordre étiologique et placer les opérations pratiquées sur les dents avant la carie dentaire, si toutefois on pouvait admettre avec lui que la carie, surtout une carie légère, pût causer une périostite phlegmoneuse diffuse ce dont M. Desmons est lui-même étonné. « Chose curieuse, dit-il, et
« bien faite pour surprendre les observateurs, la carie était tou-
« jours superficielle et ne dépassait pas le collet de la dent. »

Si M. Desmons s'était défié des choses surprenantes, comme on doit toujours le faire, il aurait fait attention à la manière dont était rédigée la très courte note de M. Verneuil qu'il a comptée parmi les

Digitized by Google

observations, ainsi qu'à celle de M. Desprès; il aurait vu que l'un accuse la périostite alvéolo-dentaire, l'autre la périostite dentaire, d'avoir été le point de départ de la phlegmasie diffuse du périoste de l'os maxillaire.

La recherche de ce qui a été publié sur la périostite alvéolo-dentaire l'eût conduit à prendre connaissance de la thèse de M. Pietkiewicz, soutenue en 1876. Il y eût trouvé le résumé de tous les travaux sur cette question, et notamment deux des observations que lui-même a consignées dans le mémoire qu'il nous présente. Mais ces deux observations sont envisagées différemment par M. Pietkiewicz au point de vue de la pathogénie, car il il les cite comme des exemples remarquables de périostite diffuse occasionnée par la périostite alvéolo-dentaire. C'eût été pour M. Desmons une occasion de réfuter ou d'admettre l'opinion de M. Pietkiewicz, et je suis persuadé qu'il se fût rangé à l'avis de ce dernier.

En effet, la carie dentaire ne peut agir en dehors de la dent qu'en déterminant une périostite de l'alvéole ; mais elle n'est pas seule à pouvoir la produire : la périostiste de l'alvéole peut être aussi bien le résultat de la pulpite ou d'un traumatisme de l'alvéole que de la carie, et cependant avoir, dans l'un ou dans l'autre cas, la même physiologie. Cette périostite à causes multiples peut, comme l'admettent la plupart des odontologistes, et comme le dit expressément M. Magitot (*Diction. encyclop.*, art. Fluxion), se propager et donner naissance à une fluxion, à un phlegmon circonscrit ou à un phlegmon diffus, qui sont les trois degrés d'une même complication. Chez les malades de M. Desmons, c'est la périostite alvéolo-dentaire qui s'est propagée, et sans elle, il n'y aurait pas eu de périostite diffuse. Dans plusieurs de ses observations, il est facile de reconnaître que la maladie a passé successivement par les trois degrés dont je viens de parler.

Chassaignac avait désigné sous le nom de *Carie alvéolaire latente* une lésion qui n'est autre que la périostite alvéolo-dentaire. « Cette lésion, dit-il, peut être très avancée et avoir forte-« ment compromis l'os maxillaire avant qu'aucun indice ait donné « l'éveil sur sa présence » ; et il ajoute « que l'on est trop souvent « porté à attribuer à une carie dentaire les abcès de la région sous-« maxillaire. Que suffit-il, la plupart du temps, pour l'admission de « cette cause pathogénique ? D'une dent quelque peu gâtée, et l'on « ne va pas au-delà. » (*Traité de la suppuration*, t. II, p. 180.)

Ce qu'il eût été intéressant de rechercher, c'eût été pourquoi une périostite alvéolo-dentaire, quelle qu'en ait été la cause, carie, plombage, traumatisme ou autre, a pu dans certains cas donner naissance à une périostite phlegmoneuse diffuse, et quelle part

Digitized by Google

pouvait revenir à l'état constitutionnel, comme dans les observations I, III et XI; quelle part à l'infection locale. Il est regrettable que ces questions aient été laissées dans l'ombre par M. Desmons, et elles ne l'eussent pas été s'il avait eu connaissance des travaux antérieurs au sien. Nous ne pouvons pas admettre le titre donné à son mémoire, pas plus que nous ne pourrions admettre qu'un mémoire eût pour titre : *De la péritonite consécutive aux ulcères des jambes*. Lorsqu'on étudie la péritonite consécutive à l'adénite inguinale, on ne passe pas sous silence l'existence de cette adénite pour attribuer la péritonite, soit à une écorchure du pied, soit à un ulcère variqueux enflammé, cause première de l'adénite. De même, on ne saurait décrire une périostite diffuse consécutive à la carie, une autre consécutive aux traumatismes des dents, puisque entre la périostite diffuse et les deux ordres de lésions, carie et traumatisme, il y a un intermédiaire nécessaire et commun : la périostite alvéolo-dentaire. Si l'on veut remonter au-delà de cet intermédiaire commun, on arrive à créer des formes nosologiques imaginaires.

M. Desmons a mieux utilisé les matériaux qu'il a rassemblés, en en tirant un bon tableau descriptif de la maladie. On consultera également avec fruit la seconde partie de son mémoire, où il étudie la phlébite suppurée des sinus. Il annonce ne vouloir s'occuper que de celle qui est consécutive à la carie dentaire, et pourtant sur les six observations qu'il donne, il y en a une de périostite de la clavicule, une de résection du maxillaire pour un épithélioma, une d'anthrax de la nuque. Quant aux trois autres, où il est question de dents malades, tout ce que nous avons dit sur la carie et la périostite alvéolo-dentaire leur est applicable; aussi n'avons-nous pas à y revenir.

Sur ces trois observations, deux sont inédites : l'une a été communiquée à l'auteur par M. le professeur Guyon, l'autre lui est personnelle.

Dans la première, il s'agit d'un garçon de 22 ans qui souffrait d'une dent depuis quinze jours lorsqu'il se présenta à l'hôpital Necker. Il avait alors la moitié gauche de la face douloureuse et tuméfiée; la tuméfaction se prolongeait dans la fosse temporale, au-dessous de l'aponévrose de ce nom. Les mâchoires ne s'écartaient que de deux centimètres et du pus s'écoulait en abondance autour d'une dent cariée, au voisinage de laquelle le maxillaire était dénudé dans une étendue considérable.

Le lendemain, tuméfaction de l'orbite, projection de l'œil et chémosis. Le surlendemain, on craint une phlébite des sinus; la dent malade est extraite. Le quatrième jour, après une application de sangsues, délire furieux, suivi, le soir, d'un état comateux. Le

Digitized by Google

cinquième jour, la connaissance est revenue, mais l'exophthalmos est double. Pas de vomissements, un peu de diarrhée ; le soir, délire. Tous ces phénomènes s'aggravent les jours suivants, le malade urine par regorgement et ne peut retenir les matières fécales; il jette sans cesse des cris et succombe quinze jours après son entrée à l'hôpital.

A l'autopsie, on trouve des caillots dans le sinus longitudinal supérieur, une méningite suppurée de la base du cerveau, un ramollissement de la couche optique gauche, du pus dans le golfe de la veine jugulaire gauche, les sinus caverneux, les deux veines ophthalmiques. Du côté de la face, un décollement du périoste d'une moitié du maxillaire, et du pus dans la parotide, les veines temporales, ptérygoïdiennes, la veine jugulaire interne, le tout à gauche, sans compter les infiltrations purulentes intermusculaires et quelques foyers inflammatoires à droite. Les poumons étaient criblés d'abcès.

La seconde observation, celle qui est personnelle à M. Desmons, n'est pas moins intéressante. Il s'agit d'une femme de 40 ans qui, depuis quinze jours, souffrait d'une fluxion dentaire, lorsqu'elle se fit arracher une molaire cariée à la mâchoire supérieure du côté gauche. Trois jours après, un abcès s'était ouvert au niveau de la dernière molaire inférieure du même côté. Les jours suivants se montrèrent les signes d'un phlegmon occupant toute la région du maxillaire inférieur d'une oreille à l'autre et s'étendant aux régions sus-hyoïdiennes, parotidiennes et temporales. Le neuvième jour après l'extraction, il y avait un œdème de l'orbite et des paupières de chaque côté, mais plus accentué à droite qu'à gauche.

Malgré la constriction des mâchoires, on voyait sourdre du pus fétide au niveau du collet des dents. On constatait au même moment un affaiblissement intellectuel, une vive céphalalgie et une paralysie de la vessie. Trois jours après, les symptômes s'aggravant, la température montant graduellement de 38°,4 à 40°,4, la malade mourait dans un coma complet. Dans le cours de la mala die, on avait remarqué un symptôme important, au point de vue de la propagation des lésions au système veineux du crâne : c'est que l'exophthalmie était le plus prononcé à droite, bien que le point de départ des accidents ait été le côté gauche des maxillaires.

A l'autopsie, périostite diffuse du maxillaire inférieur, minutieusement décrite dans l'observation; la veine jugulaire interne gauche était pleine de pus à partir du niveau du cartilage thyroïde jusqu'à son golfe; presque tous les sinus veineux de la base de la dure-mère étaient remplis de pus ainsi que les veines ophthalmiques. Les cavités orbitaires en étaient infiltrées. La membrane interne des veines avait un revêtement pseudo-membraneux, la dure mère

Digitized by Google

était noirâtre et les sinus non purulents étaient oblitérés par des caillots sanguins. L'encéphale présentait quelques lésions inflammatoires disséminées. Notons encore un petit abcès superficiel du poumon droit ayant les caractères d'un abcès métastatique.

J'ai tenu à donner un résumé aussi exact que possible de ces deux observations parce qu'elles sont inédites et intéressantes, mais je ne puis suivre l'auteur dans tous les développements qu'il a donnés à cette question de la phlébite des sinus, et je me contenterai de citer ici quelques-unes des trente-trois conclusions qui terminent le mémoire :

« La phlébite des sinus commence ou finit, dans la majorité des « cas, par la phlébite des veines ophthalmiques.

« Les symptômes propres sont des phénomènes méningo-encé« phaliques dont les plus saillants sont le délire, la stupeur et le « coma, la céphalalgie. Il n'y a pas de vomissements ni aucun « trouble dans la sensibilité et la motilité des membres.

« Le diagnostic de la phlébite suppurée des sinus repose essen« tiellement sur deux ordres de symptômes : méningo-encéphali« ques et orbitaires, aidés plus ou moins par les symptômes de « phlébite antérieure des veines de la face et du cou. Ce diagnostic « est assez facile. La durée de la maladie varie de un à deux sep« tenaires. La terminaison constante est la mort. »

En résumé, malgré les objections que nous avons faites à la partie étiologique du mémoire de M. Desmons, nous devons constater que son travail présente un sérieux intérêt, et nous vous proposons :

1° D'adresser des remerciements à l'auteur ;

2° De l'inscrire dans un rang honorable sur la liste des candidats à la place de membre correspondant ;

3° De déposer son mémoire dans nos archives.

Discussion.

M. Magitot. Je ne saurais trop m'associer aux opinions formulées par M. Périer dans son remarquable rapport. Notre collègue a bien voulu me communiquer le manuscrit de M. Demons, et j'ai pu me convaincre, ainsi que lui, que ce travail repose tout entier sur une confusion. L'auteur, en effet, a méconnu entièrement la véritable origine et la pathogénie des lésions qu'il décrit. Il en accuse la carie dentaire qui ne saurait en aucun cas en être responsable, et il passe sous silence leur cause unique constante, qui réside dans un état pathologique bien nettement connu et défini aujourd'hui : la *périostite alvéolaire*.

La périostite alvéolaire ou périostite alvéolo-dentaire est souvent

Digitized by Google

la conséquence d'une carie antérieure; mais il ne faut pas oublier qu'elle est parfois, tantôt le résultat d'un traumatisme, tantôt aussi spontanée et essentielle.

Dans tous les cas, la nature de cette affection est de la plus haute importance pour expliquer la production d'une nombreuse série d'accidents qui surviennent très fréquemment dans les mâchoires, dans le sinus maxillaire, et aux régions cervicale et faciale, sous la dépendance des lésions de l'appareil dentaire.

En effet, si nous envisageons brièvement la périostite alvéolaire au point de vue de son évolution et de ses complications, nous trouvons d'abord une forme simple subaiguë qui ne donne lieu à aucun phénomène de voisinage, et produit seulement ce gonflement œdamateux de la face connue sous le nom vulgaire de *fluxion*. Si elle prend une allure plus aiguë, franchement inflammatoire, elle aboutit alors au phlegmon circonscrit ou au phlegmon diffus, à l'ostéite et à la nécrose des maxillaires et aux complications les plus graves : phlébite des sinus de la dure-mère, méningite, infection purulente, mort. Ces cas ne sont pas rares. M. Demons en rapporte plusieurs dans sonmémoire. M. Pietkiewicz, dans sa remarquable thèse, en cite d'autres, et nous en connaissons nous-même un bon nombre d'exemples. Ces jours derniers encore, une jeune peintre de beaucoup de talent et d'avenir succombait à Paris à une série d'accidents de ce genre consécutifs à une périostite et à une simple fluxion.

Mais la périostite alvéolaire revêt encore bien d'autres formes : elle peut se présenter à l'état chronique, soit qu'elle succède à une période aiguë, soit qu'elle ait apparu d'emblée. Dans ce cas elle occupe souvent le sommet d'une racine, et elle devient fréquemment l'origine de ces fistules interminables, soit gencivales, soit cutanées, pour le traitement desquelles nous avons proposé naguère la résection de ce sommet précédée de l'extraction et suivie de la greffe par restitution.

Cet état chronique peut encore se présenter sous cette forme particulière bien connue des médecins, et dans laquelle il y a ébranlement progressif et chute des dents avec suppuration des alvéoles; c'est le *catarrhe alvéolaire* des auteurs du dernier siècle, la *pyorrhée alvéolaire* ou *l'ostéopériostite*, ainsi que nous l'avons dénommée nous-même. C'est une affection liée, comme on sait, à différents états morbides ou à certaines diathèses, le diabète et l'arthritisme, par exemple.

Citons encore, parmi les complications de la périostite, les abcès intra-alvéolaires dont le périoste lui-même forme la paroi, les kystes des mâchoires, de cette variété désignée sous le nom de *kystes périostiques;* enfin, les formes de nécrose à marche lente

Digitized by Google

et progressive qui envahissent les maxillaires par leur partie centrale ou alvéolaire, et dont la nécrose phosphorée représente un type bien connu.

Nous ne poursuivrons pas plus loin ces considérations sur la périostite, et l'on voit par là que cette affection, malgré son siège restreint et son apparente bénignité, est la clef véritable d'un grand nombre de lésions chirurgicales. Elle est le point de départ de plusieurs processus ou de courbes diverses qui, d'une origine commune, aboutissent aux conséquences les plus variées comme parfois les plus graves.

Méconnaître aujourd'hui cette pathogénie est une faute que nous regrettons vivement, avec M. Périer, de rencontrer dans le travail qu'il a analysé. Nous le regrettons d'autant plus que plusieurs parties de ce mémoire et un certain nombre d'observations offrent un intérêt véritable.

Communication.

M. Delens lit une observation d'*anévrisme de la carotide primitive gauche à son origine. Ligature de l'artère au-dessus du muscle omo-hyoïdien.*

(Observation rédigée d'après les notes de M. Berthaut, interne du service).

Claude J...., âgé de 35 ans, maçon, est entré le 10 juin 1879 à l'hôpital Tenon, dans mon service, salle Saint-Ferdinand, n° 20.

C'est un homme bien constitué, habituellement bien portant, sans aucun antécédent morbide appréciable.

Le 30 *mai*, dans un effort, il a ressenti une douleur vive avec sensation de craquement, à la base du cou, du côté gauche. Depuis cette époque il a éprouvé des irradiations douloureuses dans le bras gauche et dans la moitié correspondante de la tête.

A son arrivée à l'hôpital, on constate l'existence d'une tumeur pulsatile qui fait saillie au-dessus de la moitié gauche de la fourchette du sternum, et qui se prolonge au-dessous des insertions sternale et claviculaire du sterno-mastoïdien. Elle a des battements isochrones à ceux du pouls et l'auscultation y fait percevoir un bruit de souffle intermittent très net. Les bruits du cœur sont normaux et il n'y a pas de signes d'anévrisme de l'aorte.

Le pouls radial gauche est plus faible que le droit. D'autre part, les battements de la carotide gauche, ne présentent pas de différences notables avec ceux de la carotide droite; mais si l'on comprime la carotide gauche, les pulsations de la tumeur deviennent un peu plus ortes.

Malgré les irradiations douloureuses daus l'épaule gauche et les différences dans les deux pouls radiaux, nous diagnostiquons un anévrisme de l'origine de la carotide primitive, à cause du siège de la

Digitized by Google

tumeur et des troubles très accentués qui existent dans la moitié correspondante de la tête. Il y a, en effet, des douleurs continues avec exacerbations irrégulières, des bourdonnements d'oreille et des vertiges. La pupille gauche est un peu plus étroite que la pupille droite. Parfois il y a un peu de douleur de la déglutition, mais pas de troubles du côté de la phonation, ni de la respiration.

Au début, nous prescrivîmes deux grammes d'iodure de potassium par jour et des injections hypodermiques de morphine pour calmer les douleurs; mais le volume de la tumeur continuant à augmenter et ayant acquis celui d'un demi-œuf de poule, en même temps que l'extrémité interne de la clavicule se trouvait un peu repoussée en avant, nous nous décidons à pratiquer la ligature de la carotide primitive par la méthode de Brasdor. Nos collègues, MM. Berger et Th. Anger, ont bien voulu nous prêter leur assistance dans cette opération.

Le 14 *juillet*, le malade est chloroformé. L'incision est pratiquée de manière à découvrir l'artère au-dessus du muscle omo-hyoïdien. L'isolement du vaisseau se fait sans difficultés. Un fil de catgut est passé au-dessous de l'artère de dedans en dehors avec l'aiguille de Cooper. Nous exerçons alors une traction douce et progressive sur les deux extrémités du fil, de manière à soulever la carotide, sans interrompre brusquement le cours du sang. Le soulèvement de l'artère est ainsi maintenu pendant deux ou trois minutes, puis le fil est noué et coupé ras. Le seul phénomène appréciable de la ligature est l'augmentation brusque de la force des pulsations radicales du côté gauche. Il n'y a aucune trace d'hémiplégie, malgré le soin que nous mettons à en rechercher les signes à la face et aux membres. La tumeur est un peu moins pulsatile.

La plaie est pansée avec de la charpie trempée dans l'eau-de-vie camphrée à 60°.

Les suites de l'opération ont été des plus régulières pour ce qui concerne la cicatrisation de la plaie.

La réunion immédiate profonde s'est effectuée par le rapprochement spontané des muscles. Les bords de l'incision cutanée n'ayant pas été réunis par la suture, la cicatrisation s'en est opérée lentement, mais sans suppuration appréciable, comme il arrive pour les plaies plates pansées avec de l'eau-de-vie camphrée.

Les seuls troubles consécutifs ont été un frisson d'ailleurs peu prolongé au moment où l'opéré a été replacé dans son lit, et un léger crachement de sang le surlendemain de l'opération. Ce jour-là, seulement, la température a atteint 38°2. Les deux jours précédents, elle n'avait pas dépassé 37°1, et depuis elle est restée normale.

Mais la tumeur, après avoir présenté une diminution légère dans l'énergie des battements et dans le volume, n'a pas tardé à reprendre sa marche expansive. Toutefois, à partir du jour de l'opération, malgré la persistance des battements, *le bruit de souffle a complètement cessé et n'a jamais reparu.* Les douleurs et les irradiations dans le côté gauche de la tête ont diminué, mais n'ont disparu que lentement et ont dû encore, pendant les premiers temps, être combattues par les injections de morphine.

Digitized by Google

Au commencement d'août, il n'y avait plus aucune crainte à concevoir relativement aux suites de la ligature. L'oblitération de l'artère était assurée sans qu'il se fût fait de suppuration au pourtour du fil. L'opéré était en état de se lever et n'éprouvait plus d'irridiations douloureuses dans l'épaule et dans le bras. Trompé, sans doute, par cette amélioration dans les symptômes qui l'avaient le plus inquiété, il a refusé de se soumettre à l'électropuncture que nous lui avons proposée et a voulu, malgré nos conseils, quitter l'hôpital le 12 août.

Au moment de son départ, la tumeur avait un volume plus considérable qu'avant l'opération, mais elle s'était notablement déplacée; au lieu de faire saillie sous la partie inférieure du muscle sterno-mastoïdien, sur le trajet de la carotide, elle proéminait immédiatement au-dessus de la fourchette du sternum, ayant dépassé à droite la ligne médiane. Sans doute la crosse de l'aorte se trouvait intéressée. Les battements étaient énergiques, mais le bruit de souffle n'avait pas disparu.

L'état général de l'opéré, qui se levait depuis quelque temps, était satisfaisant, et nous avons eu le regret de ne pouvoir le persuader de la gravité de la lésion dont il était encore atteint.

Discussion sur le travail de M. Verneuil, intitulé : *Quelques propositions sur l'immobilisation et la mobilisation des articulations malades.*

M. Duplay. Messieurs, il y a quelques mois, M. Verneuil lisait à cette tribune un important mémoire sur l'immobilisation et la mobilisation des articulations malades. Dans ce mémoire, notre savant collègue s'élève contre la pratique assez généralement suivie et qui consiste, lorsqu'une articulation malade a été soumise à une immobilité prolongée et paraît guérie, à lui imprimer des mouvements destinés à prévenir l'ankylose. Pour lui, cette crainte exagérée de l'ankylose, cette ankylophobie comme il l'appelle, est la source de maux sans nombre et doit être combattue à outrance. Pour soutenir sa thèse, M. Verneuil montre d'abord combien est préjudiciable dans une foule d'affections articulaires l'immobilisation incomplète, ou cessée trop tôt, et sous ce rapport, je m'associe entièrement à ce qu'il a dit. En présence d'une affection articulaire, aiguë ou chronique, le moyen thérapeutique par excellence est l'immobilisation *absolue*, et j'ajoute, comme il le dit, aussi prolongée que possible. Ici la crainte de l'ankylose est secondaire, sinon chimérique; il faut avant tout guérir l'articulation malade, et le seul procédé, c'est l'immobilisation.

Si elle est incomplète ou insuffisante, la maladie persiste indéfiniment; si elle est cessée trop tôt et à plus forte raison, si

Digitized by Google

elle est interrompue pour faire place à des mouvements intempestifs, la maladie reparaît quelquefois plus grave qu'auparavant.

Je me range encore à l'opinion de M. Verneuil sur ce point. L'ankylose qui suit les arthropathies ne peut être mise sur le compte de l'immobilisation, elle est la conséquence des lésions mêmes de l'arthropathie. Cependant ces lésions existent, il le reconnaît ; elles consistent, soit dans des adhérences intra-articulaires, soit dans des lésions extra-articulaires intéressant les ligaments, les tendons, les muscles, etc.

Comment disparaîtront-elles ? C'est ici que je me trouve en contradiction avec M. Verneuil. Suivant lui, quand le processus pathologique est près de finir, la nature prend à sa charge la restauration des fonctions. C'est à elle que le chirurgien doit abandonner ce soin, sans intervenir par des mouvements intempestifs.

Or il m'est impossible de souscrire à cette proposition. Si, dans certains cas, en effet, la simple action musculaire suffit à rétablir, à la longue, les mouvements d'une articulation qui est restée plus ou moins raide, à la suite d'une affection traumatique ou spontanée, j'estime que, si l'on s'en rapportait toujours à cette cure naturelle, on s'exposerait à laisser persister indéfiniment une impotence plus ou moins complète de l'articulation.

A ce sujet, je demande à faire une distinction entre les arthropathies vraies et les affections péri-articulaires qui simulent les arthropathies et qui aboutissent souvent au même résultat final, c'est-à-dire à la raideur de la jointure. Relativement aux premières, je suis entièrement de l'avis de M. Verneuil ; la mobilisation artificielle des jointures est impuissante et plus souvent nuisible. Mais il n'en est pas de même, selon moi, pour les affections péri-articulaires. Les lésions qu'elles produisent peuvent être modifiées avantageusement ou même prévenues, par la mobilisation artificielle. Je prendrai pour exemple l'affection que j'ai décrite sous le nom de périarthitre scapulo-humérale qui succède souvent à la luxation de l'épaule et qui donne lieu à une raideur plus ou moins considérable de l'articulation. J'ai montré que cette périarthrite connue ou mal soignée se termine par la formation de brides fibreuses très résistantes, qui unissent l'humérus à l'omoplate et qui portent une entrave considérable aux mouvements de l'épaule. Je pense, pour ma part, qu'il en est de même pour un grand nombre de raideurs consécutives, surtout aux lésions traumatiques des jointures et que ces raideurs sont bien plutôt le fait de lésions péri-articulaires que de lésions articulaires proprement dites.

Dans ces cas, il n'y a pas d'arthrite, et, dès lors, les mouvements provoqués ne peuvent raviver une inflammation articulaire mal éteinte. A ce point de vue, la mobilisation artificielle ne saurait

Digitized by Google

donc être nuisible. Peut-elle être utile? Je l'admets sans hésitation Les mouvements communiqués s'opposeront à l'organisation solide de ces adhérences anormales qui gênent les fonctions de l'articulation, ou si ces adhérences se sont déjà formées, les tiraillements qu'on leur fait subir produiront leur allongement et finiront par les détruire.

M. Verneuil nous dit bien que la contraction musculaire suffira à obtenir ce résultat. Cela est possible pour les raideurs légères, mais je doute que cela soit, en réalité, pour les cas graves où la raideur est considérable. A l'épaule, notamment, j'ai pu me convaincre qu'à une période avancée de la périarthrite, l'organisation des adhérences anormales péri-articulaires, est telle, qu'il faut une force considérable pour les rompre. On aurait pu prévenir ce fâcheux résultat par la mobilisation artificielle pratiquée de bonne heure.

Mais sans parler de ce cas particulier, et en ayant seulement en vue les raideurs d'autres jointures qui semblent pouvoir disparaître à la longue par le seul rétablissement des contractions musculaires, il resterait encore à démontrer que a cure spontanée de la pseudo-ankylose n'est pas considérablement plus longue que la guérison par le moyen de la mobilisation artificielle. Or, je crois que cette dernière abrégera de beaucoup le retour aux fonctions normales de la jointure.

Pour résumer mon opinion, je dirai donc que dans le jugement à porter sur la valeur de la mobilisation artificielle des articulations malades, il convient, avant tout, d'établir une distinction entre les arthrites vraies et les péri-arthrites.

Pour les premières, on ne saurait se montrer trop prudent, relativement aux manœuvres destinées à rétablir les mouvements de la jointure malade ; on pourrait presque dire que l'immobilisation n'est jamais trop prolongée. A ce point de vue, je m'associe pleinement à la thèse soutenue par M. Verneuil, et, je crois qu'il aura rendu un véritable service, en signalant les dangers de l'ankylophobie.

Mais pour les péri-arthrites, c'est-à-dire pour tous les cas dans lesquels la jointure n'a pas été sérieusement atteinte, et dans lesquels, par conséquent, les lésions qui déterminent la raideur, siègent en dehors de la jointure, je demeure convaincu que les mouvements sagement combinés et la gymnastique de la jointure sont capables, non seulement de prévenir les raideurs consécutives, mais encore de les guérir ou tout au moins d'en abréger la durée.

M. Trélat. Je partage les opinions de notre collègue M. Verneuil sur beaucoup de points, mais je dois reconnaître que donner une formule de traitement aussi générale, c'est courir le risque de tomber

Digitized by Google

à faux souvent, dans un sujet aussi vaste et aussi gros que celui des arthrites. Des distinctions me paraissent nécessaires et je mets au premier rang celles qui portent sur la nature de l'articulation atteinte, et sur l'intensité même du mal.

Quelques exemples me paraissent suffisants pour justifier mon dire. J'ai vu maintes fois des hydrarthroses d'un volume moyen résister longtemps, plusieurs mois, à l'immobilisation combinée à d'autres traitements. Un massage bien fait associé à de légers mouvements a été suivi d'une prompte résolution. De même dans certaines athrites légères les massages ont pleinement réussi à débarrasser les malades de raideurs pénibles. Mes collègues ont souvent vu comme moi les résultats de l'immobilisation prolongée dans les fractures du radius qu'une athrite légère accompagne ; les malades arrivent à avoir une main raide et dure comme un morceau de bois. Les mouvements imprimés, les massages, amènent dans ces cas une guérison beaucoup plus rapide. Les manœuvres parviennent alors à triompher des indurations périarticulaires qui sont plus étendues que les désordres de la jointure.

Mais à côté de ces exemples en opposition avec la doctrine de M. Verneuil, il en est d'autres, et j'en trouve trois dans mes souvenirs qui plaident en faveur de ses opinions. Je tiens à les citer; les voici : le premier est celui d'un monsieur, très ardent patriote pendant la guerre, qui fut pris d'une violente attaque de rhumatisme. Il en conserva une flexion du genou et de la hanche du même membre, pour laquelle il me consulta. Il était résolu à tout supporter pour retrouver un membre droit et utile. Je fis alors construire pour le redressement un appareil, irréprochable d'ailleurs. Mes tentatives ne furent pas heureuses en ce sens que le malade les repoussa bien vite, et après un mois d'essai, il renonça à tout. Il eut recours alors au massage, plus tard il alla à Aix ; bref après deux ans d'attente, il avait retrouvé les fonctions de son membre.

Le fait suivant est plus instructif encore. Un ouvrier revenait d'Algérie avec un genou fléchi à angle droit sur la cuisse ; il entre à l'hôpital demandant énergiquement le redressement de son membre. Je l'effectuai avec difficulté, il est vrai, mais il se produisit dans ce redressement, par suite de la subluxation du tibia, une compression de l'artère poplitée qui m'obligea dans la suite à pratiquer l'amputation de la cuisse; le malade a guéri.

Enfin, l'an dernier, j'eus à traiter une ankylose du genou gauche; j'essayai le redressement. Il fut suivi d'un réveil de douleurs très vives. Je fis ainsi plusieurs tentatives, elles furent infructueuses. Le malade renonça alors à tout traitement, il est revenu me voir et je dois dire que le résultat qu'il a obtenu spontanément

Digitized by Google

est certainement supérieur à celui plein de dangers que le redressement lui procurait.

Je me borne à ces exemples et mes conclusions sont les suivantes. Oui, on court au-devant des accidents par l'emploi du redressement, lorsque les arthrites ont eu de la durée et de l'intensité et qu'elles siègent dans des articulations serrées comme celles de la hanche, du genou et du coude. Je considère au contraire les tentatives de redressement comme bonnes et utiles, lorsque les arthrites ont été légères, modérées, et qu'elles siègent dans les articulations de l'épaule, du poignet.

Présentation de malades.

Anévrisme faux consécutif guéri par l'application continue de glace sur la tumeur,

Par M. Berger.

Quatorze jours avant son entrée à l'hôpital, le 3 septembre 1879, ce jeune homme, en désossant un gigot s'est donné un coup de couteau vers le tiers moyen de la cuisse, dans la région de l'artère fémorale. Aussitôt, hémorrhagie considérable, le malade perd connaissance et la recouvre seulement alors que l'écoulement sanguin était arrêté par la compression avec de l'amadou imbibé de perchlorure de fer.

Au bout de huit jours, se croyant guéri, il quitta son lit; à ce moment il n'y avait aucune tuméfaction de la cuisse; mais dès le surlendemain le blessé constatait une tumeur animée de battements et éprouvait des douleurs vives. Il entra à l'hôpital le 16 septembre.

A ce moment on voyait la partie moyenne de la cuisse, présentant une tuméfaction de la grosseur d'une pomme d'api, siégeant dans la région de l'artère fémorale et animée de battements visibles au premier examen. Cette tumeur qui correspondait à l'intervalle du triceps et du premier adducteur offrait à la palpation une résistance assez grande, peu de dépressibilité; il n'y avait aucune participation du tissu cellulaire environnant, la tumeur était très nettement circonscrite et limitée à l'égard des tissus voisins. Seulement une ecchymose se voyait à la partie inférieure et interne de la cuisse, vers l'anneau du troisième adducteur ; elle était de couleur jaune et par conséquent ancienne. La tumeur était très sensible à la pression.

A la palpation, expansion des plus manifestes, et en outre un thrill caractérisé, mais discontinu et synchrone à la pulsation artérielle seulement ; en même temps, souffle diastolique (par rapport à l'artère) coïncidant avec l'afflux sanguin, et, qu'on me passe l'expression, assourdissant par son intensité. Ce souffle se prolongeait sur le trajet de la fémorale jusqu'au creux poplité ; aucun phénomène anormal, ne pouvait été perçu ni par l'examen direct, ni par la palpation, ni par

Digitized by Google

l'auscultation au-dessus de la tumeur. La compression sur la fémorale au pli de l'aine déterminait l'affaissement presque complet de la tumeur qui se montrait de rechef animée de battements dès qu'on cessait la pression sur l'artère. Les pulsations étaient manifestement conservées dans la tibiale postérieure, et de même force que du côté opposé.

En présence de ces phénomènes je conclus à l'existence d'un anévrisme artériel faux consécutif. Malgré le frémissement vibratoire, dont l'existence ainsi que le caractère discontinu sont à noter avec soin, je crus pouvoir exclure l'idée de toutecommunication veineuse d'origine traumatique à cause de l'absence complète de bruits vasculaires dans les veines au-dessus du point malade. La circonscription de l'épanchement sanguin en un anévrisme véritable me paraissait d'ailleurs évidente, la tuméfaction ne présentant aucun des caractères de l'anévrisme diffus, et son apparition consécutive ne laissait place à aucun doute. Restait à préciser le siège exact de la lésion artérielle; malgré la région qu'occupait la tumeur les battements conservés dans la tibiale postérieure me firent admettre que l'instrument vulnérant avait atteint non pas la fémorale, mais une de ses branches collatérales volumineuses, aux dépens de laquelle s'était développé cet anévrisme faux consécutif.

La tumeur étant douloureuse et un peu chaude, je résolus, provisoirement, avant de me décider pour un mode particulier de traitement de faire appliquer sur elle de la glace, ce qui fut fait le jour même. Quel fut mon étonnement de constater, dès le lendemain, que la tumeur était dure et sans battements; que le thrill avait disparu, et que le souffle était à peine perceptible. Les jours suivants, la tumeur angmenta très notablement de volume, sans pourtant présenter de retour de battements; en même temps l'application de glace déterminait de vives douleurs sur le trajet du nerf crural. Le 22 septembre, la glace ayant été enlevée la nuit, l'expansion reparut mais à un faible degré. A partir du 24 septembre, le souffle disparut tout à fait et la tumeur commença à diminuer de volume ; néanmoins la glace fut maintenue jusqu'au 2 octobre ; à cette époque on l'enleva la nuit pour ne la laisser que le jour. A partir du 5 octobre la glace fut supprimée; la tuméfaction continua néanmoins à décroître, le malade put se lever le 11, quitter l'hôpital le 29 et je vous le présente aujourd'hui. Ce qui fut autrefois un anévrisme n'est plus représenté que par une induration profonde, peu étendue analogue à celles qui résultent de tous les processus inflammatoires.

Je crois donc pouvoir conclure à la guérison complète de cet anévrisme traumatique faux consécutif, par l'application continue

Digitized by Google

de glace sur la tumeur, et c'est ce fait assez insolite que je vous livre sans commentaires.

Discussion.

M. Gillette. Le cas de M. Berger me paraît très intéressant à deux points de vue. Les anévrismes des branches collatérales de l'artère fémorale sont très rares comparés à ceux du tronc principal, ainsi que j'ai pu m'en assurer dans un récent article que j'ai fait pour le dictionnaire. En second lieu, le traitement par la réfrigération a été souvent suivi d'accidents, d'inflammations dans le sac et quelquefois de la gangrène du membre ; on doit donc considérer ce résultat comme très heureux.

M. Berger. Les craintes que j'ai eues un instant confirment les dernières paroles de M. Gillette. La tumeur est devenue plus volumineuse, elle a rougi et j'ai craint les suites de cette inflammation, déterminée par l'application de la glace. Elles ont été, en définitive, des plus heureuses.

M. Verneuil. Messieurs, je vous ai amené un malade atteint de polype naso-pharyngien qui est un exemple, à mes yeux, frappant, du résultat que l'on peut obtenir, dans ces cas, sans recourir aux grosses opérations préliminaires. J'en étais autrefois le partisan, mais je suis heureux d'en faire l'aveu, la découverte des nouveaux procédés m'a conduit à modifier mes premières idées. Quand il me fut conduit à l'hôpital, ce grand garçon était dans un tel état que je dus rejeter l'idée de toute opération radicale. Je me décidai alors à lui fendre le voile du palais, et avec un écraseur linéaire je réséquai une bonne partie de la tumeur. Il put alors manger à son aise, ne perdit plus de sang et se refit promptement. Dès lors je pus poursuivre à mon gré la cure radicale du polype. C'est ce que je fis en me servant d'acide chromique dont je faisais des applications tous les deux ou trois jours. Le volume de ce polype a été considérablement réduit par ce moyen, et ce qu'il en reste est en voie d'atrophie. Aussi ne puis-je trouver aucun inconvénient à permettre à ce jeune homme son retour dans son pays qu'il réclame avec insistance. Nos confrères de province poursuivront facilement la même œuvre sans embarras. Je tiens en effet à vous dire que la cautérisation par l'acide chromique est beaucoup plus facile à manier que les anciens procédés.

M. Duplay. Je ne demande la parole que pour prendre date sur ce point. Il y a un an, j'ai traité un malade atteint de polype naso-pharyngien, par des injections interstitielles de chlorure de zinc dans la tumeur; le malade a guéri. J'ai pensé qu'on pourrait atta-

Digitized by Google

quer ainsi désormais les polypes, soit par le nez, soit par la bouche sans opération préliminaire.

M. Trélat. Je demande à rappeler à la société que, depuis six ans, j'ai préconisé la cure des polypes naso-pharyngiens, par la methode des cautérisations lentes. Sans avoir eu recours au même caustique que mes collègues, j'ai obtenu la guérison de deux cas très graves, dont l'un est connu par MM. Marjolin et Lannelongue, en poursuivant le mal par des cautérisations répétées.

La séance est levée à cinq heures et demie.

Le secrétaire,
Lannelongue.

Mémoire sur les abcès des os

Par Chassaignac.

Notre savant et regretté collègue se proposait de lire ce mémoire à la Société de chirurgie lorsqu'il est devenu plus gravement malade et a succombé.

Sa famille m'a prié de présenter à la Société le travail qu'il lui destinait, en même temps qu'il s'était proposé d'en communiquer les conclusions à l'Académie des Sciences. J'ai eu l'honneur de les lui présenter en son nom.

Larrey.

12 novembre 1879.

Avant d'aborder la description des différents groupes d'*abcès des os*, nous croyons devoir appeler l'attention du lecteur sur un point de première utilité.

Si l'on entreprenait de faire porter la description sur l'ensemble des abcès osseux pris en bloc, on irait au-devant d'assertions inexactes, par une raison bien simple, c'est qu'on ne peut faire reposer sur une base commune des descriptions générales qui se rapportent à des éléments aussi disparates que le sont les abcès médullaires et les abcès ostéitiques purs ou en pleine substance. Ce qui peut se dire des uns, ne saurait être appliqué aux autres que par une extension forcée, c'est-à-dire fausse.

La première chose à faire, dans cette étude, consiste donc à établir des groupes bien tranchés comportant une description topique exacte et fidèle.

Digitized by Google

1er *Groupe.* — **Abcès médullaires** (OSTÉO-MYÉLITIQUES.)

Nous n'admettons dans ce groupe que ceux des abcès osseux qui ont leur siège parfaitement déterminé à l'intérieur du canal médullaire des os longs.

Toute ostéo-myélite purulente confinée par des diaphragmes osseux, dans un point du canal médullaire, constitue un abcès médullaire.

Ce qui différencie l'abcès médullaire de l'ostéo-myélite purulente, c'est la présence de diaphragmes ou tampons osseux, parce que l'existence de ces diaphragmes implique un commencement de travail réparateur, qui n'existe jamais dans le cas de médullite aiguë de la totalité du canal osseux des os longs.

Ce caractère suffit pour tracer une ligne de démarcation entre les abcès médullaires proprement dits et l'ostéo-myélite.

Ainsi, entre la médullite purulente et l'abcès du canal médullaire, il y a cette connexité, que pour engendrer l'abcès osseux, il a bien fallu qu'il y ait eu ostéo-myélite partielle, mais il y a cette énorme différence entre les deux maladies, différence fondée sur des caractères anatomiques certains, que la médullite pure et aiguë ne donne jamais lieu à des diaphragmes osseux limitateurs qui cloisonnent le canal médullaire et que la médullite aiguë purulente et totale ne présente jamais la trépanation spontanée, tandis que l'abcès médullaire présente les diaphragmes *toujours* et la trépanation spontanée quelquefois.

Voilà donc deux caractères incompatibles avec la médullite suraiguë et totale.

Ce qui, à un autre point de vue, constitue la différence essentielle, c'est moins la chronicité de la maladie que l'existence du travail d'enkystement ou de séquestration de la collection purulente dans une partie du canal médullaire d'une part, et d'autre part le travail de la trépanation spontanée qui établit un processus de guérison, travail qui implique l'existence de conditions anatomiques incompatibles, d'une manière absolue, avec la médullite franchement suraiguë. — Cette dernière produit forcément le décollement du périoste. Or, il n'y a pas d'exemple de trépanation spontanée, sans un périoste adhérent à des couches osseuses d'emboîtement, de nouvelle formation, c'est-à-dire de formation plastique.

On peut donc dire que c'est le travail préalable de l'enkystement par des cloisons et le travail du désenkystement par la trépanation spontanée, qui constituent, entre les deux maladies, le caractère différentiel par excellence.

Nous avons avancé que ce n'est pas la chronicité qui constitue

Digitized by Google

le caractère propre de l'abcès osseux, puisqu'à côté d'exemples d'une durée de 20 à 25 ans, il y a des cas d'une durée beaucoup moindre, 2 ans, 6 mois et 2 mois. (Obs. de Larüer, 2e du synopsis.)

Ces préliminaires étant posés, voyons la succession des faits.

Non seulement le canal médullaire peut être le siège d'abcès clos par diaphragmes osseux soit à l'une, soit à l'autre extrémité du canal, la supérieure ou l'inférieure, mais ce canal peut présenter une collection purulente centrale close alors par deux tampons distincts.

La médullite purulente partielle enkystée, c'est-à-dire l'abcès médullaire, est démontrée par des observations et des pièces que nous allons faire connaître et qui prouvent que chacune des extrémités du canal médullaire peut être le siège d'abcès clos par un seul tampon, ou diaphragme osseux.

Obs. I. — *Observation de Pétrequin et Socquet.* (Les indications bibliographiques sont relevées au synopsis.) *Abcès de la partie inférieure du canal médullaire du fémur.*

Homme robuste, 56 ans.

Douleurs depuis 25 ans, attribuées au rhumatisme.

Concentration de la douleur depuis 6 ans à la partie inférieure de la cuisse.

Fistules multiples ne conduisant pas sur l'os à nu.

Douleurs rongeantes et térébrantes pendant 5 ans.

Le 24 février 1844 amputation de la cuisse.

Mort le 28 février 1844.

Autopsie : Oblitération de la moitié supérieure du tiers inférieur du canal médullaire.

Tampon dans la substance duquel on trouve de la matière osseuse.

Membrane médullaire adhérente à l'os, molle, rougeâtre, épaisse.

Trou ovale de trépanation spontanée au-dessus du condyle. Périoste épaissi.

Malgré les desiderata que laisse cette importante observation, il n'en est pas moins vrai qu'elle démontre d'une manière non douteuse l'existence d'un abcès osseux dans l'extrémité inférieure du canal médullaire du fémur.

Les fistules qui, au nombre de 7 ou 8 existaient chez le malade, représentent la seconde période du phénomène de la trépanation spontanée.

La trépanation spontanée amène le pus du canal médullaire au contact du périoste et dans le tissu celluleux sous-musculaire, mais ce pus, arrivé là, donne lieu à des abcès, puis à des fistules, qui constituent la pomme d'arrosoir du foyer qui s'est établi dans la profondeur.

Il y a, dans la trépanation spontanée, plusieurs actes bien dis-

Digitized by Google

tincts : 1° La perforation du canal médullaire par une ouverture unique, à bords mousses et bien caractérisés ; 2° La formation d'une couche purulente sous-musculaire ; 3° La fistulisation.

Remarques sur l'observation de Petrequin et Socquet, au point de vue de la démonstration d'un abcès osseux dans l'extrémité inférieure du fémur, cette observation est décisive, nous en sommes convenus. Voici ce qu'elle laisse à désirer :

Il n'y a pas de distinction faite entre la portion de l'épaisseur des parois du fémur formée par des couches néo-plasiques et la portion appartenant à l'os primitif.

L'existence et la modalité du tampon limitateur ne sont pas suffisamment indiquées.

Ce qui trouble la netteté du fait, c'est l'existence, depuis un temps considérable, de 7 ou 8 fistules.

Pour nous, c'est une médullite purulente circonscrite, constituant un abcès osseux qui entretenait des lésions multiples dans l'extrémité inférieure du fémur : inflammation des couches néoplasiques, périostite, fistules, etc.

L'observation suivante, qui offre un bel exemple de trépanation spontanée, viendra compléter le tableau d'un abcès ostéo-myélitique de l'extrémité inférieure du fémur.

(Je tiens la pièce anatomique à la disposition de tous ceux de mes confrères qui voudraient contrôler, par eux-mêmes, le bien ou bien mal fondé de mes appréciations).

Obs. II. — Larnier (Eugène), 32 ans, courtier-marchand, entré à l'hôpital Lariboisière le 27 novembre 1855, mort le 19 décembre 1855.

6 semaines avant l'entrée, coup violent à la partie inférieure du fémur; marches forcées (nécessités par sa profession de courtier).

Au bout de 3 semaines, le malade prend le lit.

15 jours d'alternatives de marches et de repos.

A l'entrée du malade : bourrelet abrupt à l'union du tiers inférieur de la cuisse gauche avec le tiers moyen.

Suppuration énorme de la cuisse avec globules huileux.

Suppuration du genou.

A l'autopsie : Couches épaisses de tissu néo-plasique dans le lieu du coup ; trépanation spontanée conduisant jusque dans le canal médullaire ; canal médullaire notablement agrandi dans son tiers inférieur, qui est rempli de pus.

Le canal est complètement clos par un diaphragme osseux à la limite du pus.

Membrane médullaire épaisse et rouge autour de la partie purulente.

Au microscope : Globules de pus, fibrine et globules huileux.

Pièce présentée à la Société de chirurgie le 2 janvier 1856. *Gazette des Hôpitaux* 15 janvier 1856.

Digitized by Google

Indépendamment de ce que ce fait prouve l'existence d'un véritable abcès du canal médullaire, dans l'extrémité inférieure du fémur, il a une interprétation pathogénique des plus curieuses, il est le point de départ de plus d'une vue nouvelle, et notamment de celle du processus physiologico-pathologique qui s'observe lorsque dans un os en plein travail d'ostéo-myélite plastique, survient, par l'accession de nouvelles causes d'irritation, une ostéo-myélite franchement purulente, ce qui, nous le croyons, n'avait jamais été observé jusqu'ici.

De plus, ce fait a donné l'éveil sur le rôle du périoste remplissant la fonction d'un perforateur vivant qui a été mise en évidence par l'examen autopsique.

L'interprétation pathogénique du fait, c'est celle-ci : un homme, de 32 ans, reçoit un coup violent sur la partie inférieure du fémur ; ce coup détermine une ostéo-myélite plastique, c'est-à-dire sans suppuration du fémur.

Au cours de ce processus pathologique, se sont produits trois faits importants, ce sont :

1° L'engainement de la partie inférieure de l'os malade par d'abondantes couches néo-plasiques sous-périostiques ;

2° L'agrandissement du canal médullaire ;

3° L'adhérence forte du périoste aux couches néo-plasiques.

Pendant que durait ce travail, de nature purement plastique et ne donnant lieu qu'à des phénomènes de nature hyperplasique, survient, par de nouvelles causes d'irritation répétées, les marches forcées d'un homme qui est courtier-marchand, une inflammation suppurative qui s'établit dans un os préparé par un processus plastique, ce qui n'a jamais lieu dans la suppuration aiguë d'emblée.

En effet, que nous apprend l'histoire de l'ostéo-myélite purulente d'emblée ?

1° Le périoste est totalement décollé dans toute l'étendue de l'ostéo-myélite purulente. Or, ici, il était adhérent et cela tient à un second fait ;

2° La production des couches néo-plasiques, ce qui n'a jamais lieu dans une médullite purulente d'emblée. Ces deux premiers faits en entraînent un troisième ;

3° La possibilité de la perforation spontanée de l'os qui n'a jamais lieu dans l'ostéo-myélite aiguë non précédée par une ostéo-myélite plastique.

Pourquoi cette perforation spontanée est-elle impossible dans l'ostéo-myélite purulente d'emblée ?

Voici le pourquoi : Nous croyons pouvoir démontrer que l'agent

Digitized by Google

perforateur des couches néo-plasiques est le périoste qui faisant fonction de membrane granuleuse, analogue à celle qui se forme sous les couches nécrosiques de moyenne épaisseur, tant qu'elles ne sont pas mobiles, en produit la perforation par un mécanisme que nous avons décrit (*Traité de la suppuration*, t. Ier, p. 612).

C'est ce périoste qui fournit la vrille sous forme d'un mamelon qui perfore, de l'extérieur à l'intérieur, les couches néo-plasiques d'abord puis la paroi primitive de l'os elle-même.

Or, cette action ne peut se produire que par l'entremise d'un périoste juxtaposé aux couches néo-plasiques qui, elles-mêmes, sont étroitement juxtaposées à l'os primitif.

L'agent de la trépanation, le trépan organique est donc un mamelon granuleux du périoste.

Ceci étant admis, on comprend parfaitement la configuration de l'orifice et de l'infundibulum que représente la perforation osseuse dans les trépanations spontanées.

Ces faits et celui du confinement partiel par des diaphragmes osseux dans les invasions purulentes incomplètes du canal médullaire répandent une vive clarté sur l'histoire des abcès contenus dans la cavité de la moelle et sur la perforation spontanée des os dans l'ostéo-myélite, ils établissent la filiation entre l'ostéo-myélite et les abcès médullaires.

En résumé :

Quatre faits importants, inconnus ou mal connus de Brodie et de ses continuateurs, faits sans la connaissance desquels on ne peut donner qu'une notion incomplète ou fausse de la pathogénie des abcès médullaires.

Ces faits sont les suivants :

1° La localisation et le confinement de l'ostéo-myélite purulente par des diaphragmes ou tampons osseux dans telle ou telle portion du canal médullaire ;

2° L'élargissement du canal médullaire par hyperplasie interstitielle (Processus plastique) ;

3° L'engaînement de l'os primitif atteint d'ostéo-myélite au degré plastique, par des couches néo-plasiques ;

4° La térébration spontanée du canal médullaire et la guérison possible de l'abcès des os longs par les seuls efforts de l'organisme.

Voici les propres paroles de Brodie sur la durée indéfinie, inévitable, d'un abcès osseux, non trépané chirurgicalement :

« Un abcès développé dans l'intérieur d'un os ne peut pas s'ouvrir à l'extérieur, de sorte qu'il peut rester indéfiniment enfermé. » *Illust. lectures*, 21e lecture, 1846.

Il nous semble que pour tout homme de bonne foi, une déclara-

Digitized by Google

tion aussi explicite, aussi catégorique, prouve que Brodie ne connaissait pas le fait de la trépanation spontanée, qui constitue un mode de guérison naturelle aussi bien dans les abcès médullaires que dans les abcès en pleine substance, surtout quand la chirurgie vient en aide à l'organisme avec les puissants moyens de canalisation que nous possédons aujourd'hui.

Ce qui me fait attacher une importance capitale aux faits fondamentaux que j'ai énumérés, c'est qu'ils sont la base du système que je crois avoir établi, et, s'ils sont admis par les chirurgiens, après mûr et contradictoire examen, il s'en suivra logiquement des réalisations sérieuses et de larges aperçus ouverts sur la physiologie pathologique du système osseux.

Je ne demande pour cela que le contrôle minutieux et rigoureux de la préparation dessinée en tête de ce chapitre.

Combien faut-il de temps pour l'accomplissement de ce curieux travail?

C'est dans un espace de 9 septenaires au plus, que se sont accomplis tous les actes de cette évolution pathologique.

Pendant les trois premiers septenaires qui suivent le coup reçu au fémur, le malade ne prend pas le lit — 15 jours avant l'entrée à l'hôpital, les accidents douloureux surviennent.

Nous ne croyons pas abuser de l'induction clinique en disant que pendant les trois premières semaines, le travail pathologique est resté strictement dévolu à la médullite plastique, qui a provoqué l'élargissement du canal médullaire et la formation des couches néo-plasiques engainantes.

Dans les quinze derniers jours avant l'entrée du malade à l'hôpital et sous l'excitation de nouveaux abus de la marche, qui ont entrecoupé les temps d'arrêt ou de repos que le malade était forcé de garder, la phlegmasie a pris une intensité qui a suscité le travail suppuratif, mais non plus alors comme sur un os qui est atteint de purulence d'emblée, et qui n'a le temps ni d'agrandir son canal médulllaire ni de se revêtir de couches de nouvelle formation, deux faits qui ne s'observent jamais dans les cas d'ostéomyélite purulente d'emblée, mais sur un os déjà modifié par les processus physiologico-pathologiques qui viennent d'être indiqués.

Il est permis d'affirmer que le travail purulent commençait quinze jours avant l'entrée à l'hôpital pour se terminer à la mort du malade 19 jours après son entrée.

C'est donc dans la durée relativement courte, d'un mois à 5 semaines, que s'est accompli le processus de la trépanation spontanée.

Ce dernier mode de térébration représente à nos yeux, une tendance de l'organisme vers le seul mode de guérison spontanée

Digitized by Google

qui soit possible, pour les sujets atteints de médullite purulente. Car il est évident que si le canal médullaire pouvait déverser au dehors le pus qu'il contient, il y aurait possibilité de guérison sans l'intervention opératoire, soit d'une trépanation chirurgicale, soit surtout d'une amputation.

C'est par le même mécanisme d'un périoste devenant agent de perforation ou de trépanation d'un tissu osseux vivant, que se produisent les foramina qui percent l'os nouveau, dans la nécrose invaginée et donnent lieu aux cloaques de la nécrose. Mais c'est là une opinion que je ne puis développer ici. On la trouvera traitée plus au long dans le travail sur la trépanation spontanée.

Nous avons prouvé par les deux observations qui précèdent, la réalité incontestable d'abcès médullaires confinés dans l'extrémité inférieure du fémur, c'est-à-dire dans l'extrémité inférieure des os longs.

Prouvons maintenant, par d'autres observations, que l'extrémité supérieure du canal médullaire des os longs peut être le siège d'abcès clos par diaphragmes osseux.

Il nous suffira de dire que M. Ed. Cruveilhier, dans sa thèse sur les abcès des os, donne le specimen d'un abcès occupant la partie supérieure du canal médullaire du tibia. (*Voyez* les planches qui se trouvent à la fin de la thèse, Pl. 3, *Pièce du Musée Dupuytren.*) Il nous est donc permis d'établir sur des faits, que les abcès du canal médullaire ont été observés à l'une et à l'autre des deux extrémités de ce canal.

Non seulement l'abcès médullaire a été observé à l'une et à l'autre des deux extrémités du canal de la moelle, mais il a été également constaté au centre du canal médullaire, ainsi que le prouve l'observation que nous allons rapporter.

Obs. III. — *Abcès osseux par ostéo-myélite centrale cloisonnée du fémur.*

Voici le résumé des traits essentiels de l'observation publiée dans notre traité des opérations, à l'article *Désarticulation de la cuisse.*

Gallais, 17 ans, exposition de nuit à une humidité exceptionnelle pendant 8 mois, couché sur des sacs de charbon vides dans une usine à gaz. Douleurs vives aux deux cuisses, mais principalement à gauche. Au centre du fémur renflement fusiforme central depuis 4 mois, angioleucite grave, amputation coxo-fémorale.

Examen du fémur. — Gonflement de l'os à égale distance de ses deux extrémités.

Abcès au centre de l'os avec trépanation spontanée. — Couches néo-plasiques sous-périostiques abondantes, secrétion osseuse de

Digitized by Google

deux tampons formant, en haut et en bas, un espace purulent de 5 centimètres de longueur.

Réflexions. Ce fait nous paraît concluant. Abcès médullaire au centre du fémur, fermé par un double tampon de matière osseuse condensée, remplissant, aux deux extrémités de l'abcès, tout le calibre du canal.

Trépanation spontanée ayant mis l'abcès en communication avec les couches celluleuses profondes du membre.

En mettant en lumière le fait d'une ostéo-myélite cloisonnée par des tampons, à ses deux extrémités, je crois avoir démontré la réalité des abcès médullaires centraux.

Nous croyons que, par l'exposé des faits que nous avons rapportés, il arrivera que désormais personne ne confondra les abcès médullaires avec les abcès épiphysaires, et, pour notre compte, nous n'avons jamais commis cette méprise.

Ce qui avait donné créance à l'erreur que nous combattons c'est ce préjugé qui s'était établi, que toutes les fois qu'il y avait production du pus dans un point du canal médullaire, il devait y avoir envahissement inévitable par le pus, de la totalité du canal de la moelle. Brodie qui ne connaissait pas les abcès médullaires et qui connaissait si bien les abcès en pleine substance, avait prêté un grand appui à cette erreur.

On professait cette idée, que la marche envahissante de l'ostéomyélite ne permet pas au travail de l'ostéite limitante de circonscrire la purulence et de faire obstacle à sa propagation. Cela est vrai quand il y a médullite purulente totale et d'emblée. Mais les choses vont tout autrement, quand une médullite plastique a précédé la médullite purulente, c'est donc ce grand fait de la précession d'une médullite plastique, fait inaperçu jusqu'en 1855, qui a constitué le progrès aujourd'hui réalisé. (*Voy.* thèse d'Ed. Cruveilhier, p. 33, ligne 10.)

Une autre erreur encore à redresser, c'est de croire que les abcès médullaires reconnaissent des causes différentes de celles qui produisent les abcès en pleine substance. Nous avons démontré dans une de nos observations, que le froid humide et prolongé pendant des nuits entières pouvait produire ce genre de lésion. Nous croyons avoir établi, par des observations précises, que les abcès médullaires aussi bien que les abcès parenchymateux sont soumis (l'une et l'autre espèce) à l'action des causes traumatiques comme à celle des causes non traumatiques.

Au point de vue étiologique, on aurait donc tort d'établir entre les collections purulentes myélitiques et les collections en pleine substance une différence de causalité qui n'existe pas.

Tant qu'on a ignoré le mode de confinement propre aux abcès

Digitized by Google

médullaires, on pouvait croire que ces abcès étaient nécessairement des épanchements de totalité du canal de la moelle. Mais les causes des maladies ne tiennent pas toujours compte des dispositions anatomiques et bien rarement de nos idées préconçues.

Qu'importe à la cause génératrice originelle de l'abcès médullaire qu'il y ait telle ou telle distribution de vaisseaux telle ou telle configuration particulière. La cause sévit là où l'ont porté les influences morbides qui, sans prendre garde à telle ou telle disposition histologique, font leur œuvre suivant leur nature intime.

Nous avons, dans une de nos observations, celle de Garnier, n° 2 du synopsis des abcès médullaires, parlé de l'agrandissement en diamètre du canal de la moelle par ampliation hyperplasique interstitielle, ce qui nous conduit à entrer dans quelques détails sur cette question.

C'est un phénomène de nutrition et d'accroissement interstitiel de la paroi du canal, qui est tout à fait différent de l'accroissement de diamètre par destructions plus ou moins étendues des couches internes du canal.

Sur la planche 3e de la thèse de M. Ed. Cruveilhier, on voit, à l'extrémité supérieure du canal médullaire, au moment où il va se terminer dans le tissu spongieux de l'épiphyse, une crevasse manifeste qui agrandit le canal médullaire au double de son diamètre normal.

On observe de ces destructions qui semblent faites à l'emporte-pièce, dans les préparations de nécrose centrale des os longs.

Le canal médullaire peut donc se présenter à l'observateur, dans un état d'agrandissement produit par deux modes très différents et qu'il importe de bien distinguer.

Dans un des deux modes, l'agrandissement du canal n'est autre chose que le résultat d'une crevasse de la paroi intérieure de celui-ci, crevasse qui laisse un espace où les couches internes du canal ont été détruites.

C'est là un processus d'agrandissement par destruction partielle de paroi, totalement différent de celui que nous avons décrit et qui est dû à un évasement réel du canal par hyperplasie interstitielle du cylindre des os longs, hyperplasie qui ne s'observe que dans l'ostéo-myélite plastique non suppurante.

De telle sorte que, quand on rencontre cet évasement dans un cas d'abcès médullaire, on peut affirmer que la formation du pus a été précédée par une ostéo-myélite plastique, au cours de laquelle s'est effectué ledit agrandissement, qui est absolument impossible dans le cas d'ostéo-myélite purulente d'emblée.

Voici à quels caractères on discerne la différence des deux modes d'agrandissement : dans l'agrandissement par crevasse, on

Digitized by Google

remarque une perte de substance de la paroi ; dans l'agrandissement par hyperplasie interstitielle, on ne trouve la trace d'aucune perte de substance à la surface interne du canal médullaire.

Description de l'agrandissement qui existe sur la pièce de Garnier. Résultat uniforme et non heurté comme cela se voit dans les ampliations par crevasse.

Sur cette préparation, on constate, par l'emploi du compas, que le canal médullaire au niveau du point qui renfermait le pus et jusqu'à l'extrémité la plus déclive du canal, a subi un élargissement qui va au double du diamètre que le canal présente sur tous les autres points placés au-dessus de la partie oblitérée par le tampon qui forme limite entre la partie purulente et la partie saine du canal, c'est-à-dire dans toute la moitié supérieure du fémur.

Sous l'influence d'une suppuration médullaire qui a été précédée par une médullite plastique, deux phénomènes nouveaux se produisent :

1° Le canal médullaire s'agrandit ;

2° Les parois s'ouvrent par une perforation spontanée.

Le canal s'agrandit par hypertrophie interstitielle de ses parois.

Il se perfore par transformation du périoste en membrane granuleuse.

L'agrandissement de la cavité médullaire ne peut se concevoir que de deux manières ou par le creusement, de la perte de substance des couches internes qui forment l'étui même de la cavité, ou bien par un accroissement de la cavité, accroissement dû à une hyperplasie interstitielle de la paroi osseuse.

Pour se rendre compte du mécanisme par lequel s'opère l'accroissement de la cavité médullaire par hyperplasie interstitielle de ses parois, on peut se figurer l'os qui est creusé d'un canal médullaire comme constitué par un ensemble de rondelles osseuses perforées à leur centre. Supposez que chacune de ces rondelles soit constituée par un nombre X de particules; si on augmente mentalement le nombre de ces particules, par l'addition de particules nouvelles dans chacune des rondelles, on se fait une idée de l'élargissement du canal par hyperplasie interstitielle de ses parois.

Cet évasement, par hyperplasie interstitielle, n'est donc pas le fait d'une destruction, d'un creusement de la paroi interne du canal ainsi que cela se voit sur des pièces provenant de nécrose. Et cela est si vrai, que le tissu même de la paroi osseuse primitive présente, de toute évidence, une modification dans sa texture transformée, au point de ressembler à un tissu éburné.

Nous ne terminerons pas ce chapitre sur les abcès médullaires,

Digitized by Google

sans rappeler une observation très intéressante de Brodie, où l'on voit que cet éminent chirurgien, trompé par les signes subjectifs d'une périotiste, appliqua le trépan croyant avoir affaire à un abcès médullaire de l'humérus. Voici le fait :

Obs... Abcès présumé de la partie moyenne de l'humérus chez un jeune homme, perforation par le trépan de part en part de l'humérus; aucune trace de pus.

Cette observation, dont l'analyse se trouve au synopsis suffit pour prouver qu'il faut apporter beaucoup de circonspection dans l'emploi du trépan, puisque des praticiens aussi compétents que Brodie ont été conduits à des erreurs de diagnostic, qui n'ont eu, dans le cas particulier, aucune suite fâcheuse pour le malade. Un essai de trépanation avortée peut avoir des conséquences moins inoffensives et engager la responsabilité du chirurgien.

Ces cas dans lesquels on pratique la trépanation sans rencontrer la moindre trace de pus, sont aujourd'hui assez nombreux, nous en devons des exemples à Nélaton, observation consignée dans la thèse de M. Ed. Cruveilhier, à Gosselin mentionné dans la même thèse, à M. Richet, dans deux cas rapportés in-extenso dans la même thèse.

Le processus plastique dans la pathogénie des abcès osseux s'exprime par les manifestations suivantes :

1° L'éburnation qui s'observe surtout dans les cas d'abcès en pleine substance ;

2° L'emboîtement par les couches néo-plasiques et qui a été mal étudié ou même pas étudié du tout ;

3° La fermeture par tampons osseux des ostéo-myélites partielles, processus qui constitue l'ostéite limitante.

En effet, l'ostéite limitante n'est nulle part plus prononcée que dans la médullite partielle qui présente de véritables tampons, des diaphragmes osseux parfaitement prononcés et organisés, formant à la limite de la collection purulente une barrière infranchissable. C'est donc une erreur pleinement démontrée que celle qui admettait que par le seul fait d'une goutte de pus dans le canal médullaire celui-ci ne pouvait manquer d'être envahi en totalité.

Les différences capitales entre l'ostéo-myélite purulente et l'ostéo-myélite plastique sont les suivantes :

1° L'ostéo-myélite purulente aiguë est essentiellement décollante des membranes des os, périoste et membrane médullaire, tandis que l'ostéo-myélite plastique ne l'est pas;

2° La médullite plastique, au lieu de décoller les membranes qui tapissent l'os à l'intérieur et à l'extérieur, les fixe plus solidement qu'à l'état normal; elle fixe, elle ne décolle pas ;

3° La médullite plastique quand elle précède la médullite puru-

Digitized by Google

lente, rend possible la trépanation spontanée, la médullite purulente d'emblée la rend absolument impossible.

Décollement partiel du périoste pour la perforation spontanée. —Le périoste qui revêt les couches néo-plasiques est habituellement adhérent et très fortement adhérent à ces couches.

Mais dans la période où sur un point de son étendue le périoste se transforme en granulations perforantes et donne lieu à un travail de trépanation spontanée, il se décolle, mais seulement alors dans un point circonscrit.

Sous quelle influence ce périoste naguère si adhérent devient-il le siège d'un décollement partiel ? Quelquefois c'est par l'effet d'un choc extérieur sur la partie malade, mais il est à présumer que le décollement tient aussi à ce mode d'action à distance que provoquent, dans certains cas, des foyers purulents profondément placés.

L'ostéite plastique ou *ostéite de prolifération* offre, dans les abcès des os, des expressions très différentes dans la forme, quoique se rattachant intimement au même principe.

Ces 3 expressions de la production plastique, peuvent être distinguées de la manière svivante :

1° Hyperplasie engainante ;
2° Hyperplasie limitante ;
3° Hyperplasie condensante ou hyperplasie interstitielle.

L'hyperplasie engainante se traduit par des couches nouvelles qui emboîtent le fût de l'os malade; l'hypertrophie limitante par des diaphragmes ou tampons qui cloisonnent la cavité médullaire.

L'hypertrophie *condensante* ou mieux l'hyperplasie *interstitielle* s'observe dans le tissu entourant la collection de pus dans les abcès en pleine substance et qui donne lieu à cet état parfaitement caractérisé par Brodie, comme ayant pour attribut d'exister sans ligne de démarcation avec la partie saine de l'os.

A cette dernière forme de l'hyperplasie osseuse condensante et sous son type le mieux accusé, se rattache l'hyperplasie éburnée ou éburnation de la paroi des os longs atteints d'abcès médullaires.

Le type d'ostéite limitante qui s'observe surtout dans les abcès médullaires se présente sous la forme de cloisons plus ou moins épaisses et de tampons limitateurs.

Plusieurs exemples méritent d'être relevés en particulier.

Dans l'observation de Petrequin n° 1, du synopsis, on lit que : au niveau du tiers inférieur de l'os, la moelle est transformée en une substance fibro-vasculaire rougeâtre, élastique et parsemée de *produits osseux*. C'est bien là un tampon osseux limitateur.

Digitized by Google

Au-dessous et oblitérant la moitié du tiers inférieur du canal médullaire, la matière osseuse dominait sur l'élément vasculaire. »

Quelle que soit la manière d'interpréter les détails de cette description, il nous paraît bien difficile de contester l'existence d'un tampon sensiblement osseux dans plusieurs de ses parties.

Dans l'observation de Larnier, la 2e du synopsis, les caractères de l'ostéite limitante sont bien plus nets et voici ce que nous avons trouvé :

A la limite de la portion suppurée du canal médullaire, au-dessus du point où le conduit de trépanation spontanée vient s'ouvrir à l'intérieur du canal, s'observe, non pas une cloison, mais un véritable tampon de matière osseuse de formation nouvelle. Ce tampon, du côté de la partie suppurée, est formé d'une substance osseuse dure et même éburnée ; il remonte dans le canal sur une étendue de 3 centimètres et se termine par une extrémité spongieuse, raréfiée et presque friable, pour disparaître tout à fait à demi-hauteur de la cavité médullaire.

Une préparation qui offre une cloison type, en quelque sorte, et parfaitement délimitée à ses deux surfaces, c'est la pièce du Musée Dupuytren, n° 3 de la thèse de M. Ed. Cruveilhier; sur cette pièce on voit 2 abcès osseux bien distincts. D'abord dans la tête du tibia, un abcès en pleine substance, sous la forme d'une sphère creuse très régulière ; un deuxième abcès médullo-épiphysaire qui, par son extrémité supérieure, est contenu dans l'épiphyse, et par son extrémité inférieure, dans le canal médullaire. C'est à la limite inférieure de cette partie médullaire qu'on observe une cloison faisant limite entre la partie suppurée et la partie non envahie du canal médullaire.

Ce diaphragme au lieu d'être dirigé perpendiculairement à l'axe du canal, est obliquement dirigé; son épaisseur est de 3 à 4 lignes; sa forme diffère notablement de celle des tampons.

Par contre, sur le fémur du jeune Gallais désarticulé de la cuisse, observation n° 3 du synopsis on voit des tampons massifs et d'un tissu éburné qui, au-dessus et au-dessous de la myélite purulente, occupent une partie notable de la cavité médullaire.

Il est vrai que la maladie avait commencé sourdement et longtemps avant les accidents qui conduisirent à l'amputation. C'était donc une myélite centrale suppurée essentiellement chronique, produite sous l'influence d'un froid humide, s'exerçant toutes les nuits, pendant plusieurs mois.

Conclusions du travail sur les abcès osseux médullaires.

1° On ne doit admettre comme abcès osseux médullaires que

Digitized by Google

ceux qui ont leur siège parfaitement déterminé à l'intérieur du canal de la moelle.

2° Toute ostéo-myélite purulente confinée par diaphragmes osseux dans la cavité de la moelle, constitue un abcès médullaire.

3° Entre la médullite purulente et l'abcès du canal médullaire, il y a cette connexité, que pour engendrer l'abcès osseux, il a bien fallu qu'il y ait eu ostéo-myélite purulente partielle, mais il y a cette énorme différence, différence fondée sur des caractères anatomiques certains, que la médullite pure et aiguë ne donne jamais lieu à des diaphragmes osseux limitateurs et à la trépanation spontanée, qui ne s'observent que dans l'abcès osseux.

4° Une condition anatomique de la médullite aiguë totale est incompatible d'une manière absolue avec le cloisonnement de la cavité médullaire et avec la trépanation spontanée, cette condition c'est le décollement complet des membranes extérieure et intérieure d'avec l'os, ce qui constitue un obstacle invincible à la trépanation spontanée.

5° L'existence de la médullite purulente partielle limitée par diaphragmes osseux, est cliniquement et anatomiquement démontrée par des observations et préparations authentiques.

6° Les observations prouvent que le canal médullaire peut être le siège d'abcès clos par diaphragmes osseux, non-seulement dans l'une ou l'autre extrémité du canal, la supérieure ou l'inférieure, mais encore au centre même du canal, clos dans ce cas par deux diaphragmes ou tampons distincts. (*Voy.* Obs. I, II, III du travail.)

7° Il y a dans la trépanation spontanée trois actes bien distincts :

1° La perforation du canal de la moelle par une ouverture infundibulaire, à bords arrondis et mousses.

2° La formation d'une couche purulente sous-musculaire.

3° La formation de fistules s'ouvrant à la peau.

8° Quand l'abcès osseux médullaire se forme dans un os qui vient d'être le siège d'une ostéo-myélite purement plastique, on observe les faits suivants :

1° L'engainement de l'os malade par des couches néo-plasiques.

2° L'adhérence intime et très solide du périoste aux couches néo-plasiques.

3° L'agrandissement en diamètre du canal médullaire.

4° Le cloisonnement à la limite de l'abcès par des diaphragmes ou des tampons osseux.

5° La trépanation spontanée de l'os.

Digitized by Google

Ces phénomènes ne s'observent jamais dans la médullite purulente d'emblée.

9e *conclusion.* — L'agent de la trépanation, le trépan organique est le périoste.

10e *conclusion.*— Dans les abcès médullaires pas plus que dans les abcès en pleine substance, il n'y a jamais de nécrose. On ne trouve que des phénomènes d'hyperplasie, soit condensante ou interstitielle, soit limitante, soit engainante.

11e *conclusion.* — Les abcès médullaires, comme tous les autres abcès des os, peuvent être produits par des causes traumatiques ou par des causes organiques.

12e *conclusion.* — L'agrandisssement de la cavité de la moelle dans les abcès médullaires est un phénomène de nutrition et d'accroissement de la paroi du canal.

Il importe de discerner deux genres tout à fait dissemblables dans les accroissements de la cavité médullaire : 1° les acccroissements par crevasses ou perte de substance; 2° par hyperplasie interstitielle.

13e *conclusion.* – Le processus plastique dans les abcès osseux s'exprime par les manifestations suivantes :

1° L'éburnation;
2° L'emboîtement par des couches de nouvelle formation ;
3° La fermeture par des tampons osseux dans les médullites purulentes partielles (ostéite limitante).

14e *conclusion.* — Voici les différences capitales entre la médullite purulente et la médullite plastique :

1° La médullite purulente aiguë est essentiellement décollante du périoste et de la membrane médullaire ; la médullite plastique est tout le contraire, elle fait adhérer les membranes plus fortement qu'à l'état normal.
2° La médullite plastique, quand elle a précédé la médullite purulente rend possible la trépanation spontanée, la médullite purulente, la rend absolument impossible.

15e *conclusion.* — Un abcès médullaire n'est possible qu'à cette condition d'avoir été précédé et accompagné d'une ostéite engainante et d'une ostéite limitante.

Digitized by Google

Séance du 12 novembre 1879.

Présidence de M. TARNIER.

Le procès-verbal de la dernière séance est lu et adopté.

Correspondance.

La correspondance comprend :

1° Les journaux périodiques de la semaine, le *Bulletin de l'Académie de médecine*, les *Bulletins de la Société anatomique* (1er trimestre de 1879), la *Revue médicale*, *Journal de thérapeutique* de juillet, *Concours médical*, *Revue médicale de l'Est*, *Journal des sciences médicales de Lille*, le *Praticien*, l'*Art dentaire*, *Gazette d'ophthalmologie*, *Journal de médecine*, *Lyon médical*, *Journal de la Société de médecine de la Haute-Vienne*, l'*Année médicale*, *Tribune médicale*, *Paris médical*.

2° La *Gazette médicale italienne lombarde*, le *Medical Times de Philadelphie*, *British medical*.

3° *Étude clinique sur l'ostéosarcome du maxillaire supérieur et son traitement par la résection des os*, par le professeur Estlander, traduit du suédois par le Dr Thomas, sous-bibliothécaire de la Faculté de médecine de Paris.

4° *De la guérison de certains polypes naso-pharyngiens par les méthodes palliatives et lentes*, par le Dr Bruslée.

5° *De la syphilis. Unité d'origine. Incurabilité. Traitement*, par le Dr Denis Dumont, chirurgien en chef des hôpitaux de Caen.

6° M. Larrey offre à la Bibliothèque plusieurs ouvrages de chirurgie.

7° M. Bandou, membre correspondant, adresse une note intitulée : *Résultats constatés dans trois résections de la hanche, 4 ans 1/2 après les opérations.*

8° *Kyste congénital de la cuisse*, par M. Pilate (d'Orléans), renvoyé à une commission composée de MM. Horteloup, Farabeuf et Lucas-Championnière.

M. LARREY offre à la Société cinq ou six de ses publications anciennes de chirurgie, manquant aujourd'hui à la bibliothèque de la Société.

Rapport sur une note relative à l'*onyxis ulcéreux de la Guyane* par M. MAUREL, médecin de 1re classe de la marine.

Messieurs, au nom d'une commission composée de MM. Farabeuf,

Digitized by Google

Nicaise et Sée, rapporteur, je viens vous rendre compte d'une note sur l'*onyxis ulcéreux de la Guyane* dont l'auteur, M. Maurel, chirurgien de marine de 1re classe, vous a donné lecture dans la séance du 29 octobre 1879. Cette note n'est qu'un extrait, très complet d'ailleurs, d'un travail plus étendu que M. Maurel a eu soin de me faire parvenir peu de jours après sa lecture à la Société de chirurgie.

Voici les principaux points que M. Maurel met en relief dans ce travail.

L'onyxis ulcéreux est extrêmement fréquent à la Guyane française, à ce point qu'il donne une physionomie toute spéciale aux salles d'hôpital. Dans un pénitencier, sur un total de 8,000 journées d'hôpital dues à des affections chirurgicales, il figurait à lui seul pour plus de 1,000 journées. Il consiste dans une inflammation ulcéreuse qui envahit graduellement toute la matrice de l'ongle et entraîne presque constamment la perte de cette lame cornée.

Les causes auxquelles M. Maurel attribue cette grande fréquence de l'onyxis ulcéreux sont au nombre de trois : 1° L'habitude qu'ont les travailleurs de notre colonie de marcher les pieds nus et les traumatismes auxquels cette habitude expose leurs pieds ; 2° l'extrême malpropreté de ces travailleurs, rebelles à tous les conseils de l'hygiène ; 3° la présence fréquente d'une chique (*Pulex penetrans*) sous le bord libre de l'ongle; le parasite expulsé, avec la suppuration qu'il a provoquée autour de lui, il reste une plaie qui s'ulcère et s'étend de proche en proche. Bientôt l'ongle s'altère, se ramollit et tombe par fragments; sa partie postérieure seule subsiste, mais altérée elle-même et déformée par suite de l'inflammation de la matrice; elle constitue, dans la rainure unguéale, un véritable corps étranger dont la présence est une cause d'inflammation et qui détermine d'atroces douleurs au moindre contact. L'ulcération peut s'étendre à tout l'orteil, gagner même la région métatarsienne et compromettre plus ou moins gravement les fonctions et l'intégrité du membre inférieur, voire même la vie du malade.

On voit que dans cette étiologie, M. Maurel n'invoque aucune cause générale, aucune diathèse, soit syphilitique, soit scrofuleuse, et ne fait intervenir que des causes purement locales. On pourrait se demander quelle est, parmi ces causes, celle qui, d'après lui, joue le rôle prépondérant, qui imprime à l'affection cette marche particulière qui la fait ressembler, d'une manière si frappante, à l'onyxis ulcéreux des enfants scrofuleux, ou à certains onyxis syphilitiques.

Est-ce l'habitude de marcher nu-pieds? Mais il ne manque pas d'individus, dans nos campagnes, qui ne mettent que rarement des chaussures, et cependant on n'a pas remarqué que l'onyxis fût si

Digitized by Google

fréquent ni surtout qu'il prît le caractère phagédénique. Serait-ce la malpropreté ? Que de gens, dans ce cas, seraient affectés d'onyxis ulcéreux, même à Paris? Reste donc la chique. Mais la chique paraît n'exercer qu'une action mécanique sur les tissus; du moins n'a-t-on pas dit qu'elle dépose, dans les plaies qu'elle produit, une substance particulière qui leur donne ce caractère ulcéreux et envahissant. Tout au contraire, « la chique, comme le dit M. Laboul-« bène, cause des ulcérations qui n'ont rien de spécial ou de ve-« nimeux au début; aucun poison ne paraît déposé par l'insecte. « L'ulcère de la Guyane, comparable à celui des autres pays chauds, « du Mozambique, de la Cochinchine, de la Nouvelle-Calédonie, de « l'Yémen, peut être occasionné par la chique comme par d'autres « causes diverses. Cet ulcère arrive sur des sujets anémiés sur-« tout par les fièvres des marais, et il mérite le nom d'ulcère de la « Guyane. Le terme d'ulcère phagédénique des pays chauds est « très convenable et a été donné par Le Roy de Méricourt. » (*Dict. encycl. des sc. méd.*, art. CHIQUE, t. XVI, p. 214.)

Le traitement de cette affection est, au dire de M. Maurel, une des questions qui ont le plus exercé la sagacité des chirurgiens qui ont habité la Guyane et qui leur ont donné le plus d'ennuis. L'avulsion de l'ongle lui paraît constituer la méthode la plus efficace. Or, cette avulsion réussit très bien dans les cas où l'ulcération, marchant rapidement, laisse à l'ongle toute sa consistance. Mais quand le travail ulcératif se fait avec lenteur, l'ongle se désagrège en quelque sorte, ou plutôt ne se développe plus qu'incomplètement. Il est impossible alors de l'arracher en totalité et l'affection est des plus rebelles. Il n'y a là rien de spécial à l'onyxis de la Guyane. M. Maurel, dans ces cas, après avoir essayé inutilement de divers caustiques, s'est très bien trouvé de l'usage des caustiques arsénicaux, auxquels il attribue la propriété d'attaquer presque exclusivement les tissus composés de jeunes cellules.

« Mon but, dit-il, était de profiter de cette propriété qu'ont ces « caustiques pour détruire la matrice, disséquer l'ongle et l'isoler « ainsi lentement des parties environnantes. De plus, mieux que « les autres, les caustiques arsenicaux me permettaient de prévoir « l'épaisseur de l'eschare. »

Tout le monde ne partagera peut-être pas ces idées sur le mode d'action de la poudre de Rousselot et des autres préparations analogues, et j'ai moi-même, d'autre part, réussi fréquemment à guérir des onyxis ulcéreux scrofuleux en détruisant toute la matrice de l'ongle avec le cautère actuel, dont il me paraît tout aussi facile, au moins, de limiter l'action aux tissus malades. Quoi qu'il en soit, M. Maurel dit avoir toujours réussi en se servant des caustiques arsénicaux, et je ne vois pas pourquoi d'autres chirurgiens n'imi-

Digitized by Google

teraient pas sa pratique. Mais ce qu'il me paraît utile d'ajouter au traitement qu'il préconise, ce sont des soins hygiéniques appropriés et, en particulier, un régime alimentaire substantiel propre à réconforter la constitution délabrée des malades qu'amènent dans les hôpitaux de la Guyane les ulcères provoqués par la chique.

J'ai l'honneur de vous proposer, messieurs :

1° D'adresser des remercîments à M. Maurel pour son intéressante communication ;

2° De déposer sa note aux archives.

Discussion.

M. Larrey. Je rappellerai à notre collègue, M. Sée, qu'un ancien chirurgien militaire, M. Guyon, a signalé dans un travail sur la chique des accidents analogues à ceux qui viennent d'être décrits.

M. Sée. Je connais parfaitement bien l'important mémoire de M. Guyon. Il y est, en effet, parlé d'ulcérations, prenant quelquefois une gravité exceptionnelle, surtout lorsque les malades ont été frappés de fièvre intermittente. Mais les ulcérations sous-unguéales n'avaient que fort peu attiré l'attention de M. Guyon.

Discussion sur l'immobilisation et la mobilisation des articulations malades.

M. Tillaux. Messieurs, dans une des séances du commencement de cette année, à propos d'une communication relative au traitement des articulations malades, M. Verneuil émet la proposition suivante : « Les articulations malades recouvrent d'autant plus rapidement leurs mouvements qu'elles ont été plus longtemps maintenues immobiles. »

Je ne dissimulai pas ma surprise en entendant cette proposition paradoxale, du moins en apparence, et notre collègue prit l'engament de développer plus tard ses opinions sur ce sujet à la tribune de la Société. M. Verneuil a tenu largement sa parole, et, au mois de juin dernier, il nous a lu un long et remarquable travail intitulé modestement : « *Quelques propositions sur l'immobilisation et la mobilisation des articulations malades.* » M. Verneuil nous a conviés à discuter avec lui ce point important de la pratique chirurgicale, et c'est en répondant à son appel que nous témoignons le mieux de la haute estime que nous professons pour tout ce que produit cet esprit si original et si fécond.

Digitized by Google

Le principal but de notre collègue a été de combattre ce qu'il appelle la *mobilisation préventive* dans le traitement des affections articulaires :

Eh bien, je ne comprends pas exactement ce qu'il désigne ainsi — mobilisation préventive de quoi ? de l'ankylose évidemment. Mais si on mobilise une articulation, c'est qu'apparemment elle a perdu plus ou moins de sa mobilité. Or, si l'on mobilise une articulation déjà frappée d'ankylose, la mobilisation n'est pas préventive, elle est curative.

Notre collègue ferait-il allusion à certaines manœuvres consistant à imprimer des mouvements à la jointure malade avant que la guérison ne soit obtenue, afin de prévenir l'ankylose ? Il aurait alors mille fois raison et je ne crois pas que cette détestable pratique compte des défenseurs dans notre Société. Je ne crois pas que dans le cours d'une arthrite aiguë, par exemple, au milieu de la période inflammatoire, il vienne à l'idée d'un praticien sérieux d'imprimer à la jointure des mouvements dans le but de prévenir une ankylose future.

Mais ce n'est évidemment pas la pensée de M. Verneuil, car il reconnaît lui-même que les partisans de la mobilisation ne la conseillent que lorsqu'elle ne présente plus de dangers « lorsque, dit-il, la douleur a disparu et que l'inflammation s'est dissipée. » Et, d'ailleurs, il la pratique lui-même quelquefois dans ces conditions, car voici ce qu'il dit dans un passage de son mémoire : « Dans quelques cas, si je suppose des obstacles légers, une ostéophyte, des brides peu nombreuses, si le malade est jeune et bien portant, s'il demande avec instance une tentative de restauration complète, je lui cède parfois, sans d'ailleurs lui rien promettre. Le chloroforme administré, j'essaie avec ma seule force musculaire à triompher des résistances. » Je demande à M. Verneuil si, dans ce cas-là, il fait ce qu'il appelle de la mobilisation préventive ?

Je n'ai donc pas bien saisi ce que notre collègue entend sous cette dénomination. Cela tient peut-être à ce qu'il n'a pas suffisamment, à mon sens, établi de distinction entre le traitement des affections articulaires aiguës et celui des arthropathies chroniques. Le but à atteindre dans les deux cas, à savoir la guérison, est sans doute le même, mais les moyens sont différents, et, telle manœuvre qui est excellente dans le premier, produirait un résultat déplorable dans le second.

Je pense donc qu'il faut, avant tout, établir cette distinction fondamentale et je demande maintenant à la Société la permission de lui dire comment je comprends l'emploi de l'immobilisation

Digitized by Google

et de la mobilisation dans le traitement des arthropathies aiguës et chroniques. Je commencerai par les arthrites aiguës.

Dans le traitement des arthropathies aiguës, on doit admettre deux phases en rapport avec les deux périodes principales de la maladie : la première phase correspond à la période inflammatoire ; la deuxième à la période de réparation de la jointure.

Dans la période inflammatoire, il faut, dès le début, le plus tôt possible employer l'immobilisation absolue avec un certain degré de compression. C'est, ainsi que le dit M. Verneuil, le moyen antiphlogistique par excellence. On ne saurait trop insister sur ce moyen, car il n'est pas encore universellement employé.

Lorsqu'un sujet est atteint d'arthrite aiguë, qu'elle soit traumatique, rhumatismale, blennorrhagique ou puerpérale, commencez par immobiliser d'emblée la jointure, et, si la région s'y prête, appliquez de suite un appareil inamovible sans vous attarder avec les révulsifs. Le premier effet de l'appareil est de diminuer la douleur, que les moindres mouvements exaspèrent à un si haut degré, et de la faire même bientôt disparaître complètement. De plus, on abrège ainsi la durée de la maladie, et le membre ne peut contracter une attitude vicieuse. Nos diverses gouttières en fil de fer ne sont pas mauvaises, mais ne valent pas, à beaucoup près, un bon appareil ouaté silicaté. Mais combien de temps convient-il de laisser le membre emprisonné dans son épaisse couche d'ouate? Là, messieurs, commencent les difficultés du traitement. Je répète que, dans tout le cours de la période inflammatoire, il serait insensé d'enlever l'appareil pour imprimer à la jointure des mouvements destinés à prévenir l'ankylose. En agissant ainsi, on réveille les douleurs, on retarde la guérison, et l'on fait ce qu'il faut pour produire cette ankylose qu'on voulait éviter.

Cependant, il faudra bien arriver à l'enlever, cet appareil. L'idéal est de le laisser en place jusqu'à ce que la guérison soit obtenue. Mais combien de temps demande-t-elle, cette guérison?

On ne saurait, évidemment, répondre à cette question d'une manière directe, car cela varie avec le cas et avec le malade. Il faut donc procéder avec un certain tâtonnement. En général, une arthrite aiguë nécessite au moins un mois d'immobilisation. Si le gonflement était très considérable, l'arthrite très intense, il serait préférable de laisser l'appareil six semaines ou deux mois sans y toucher.

L'appareil une fois enlevé, on constate que la guérison est obtenue si la jointure a recouvré sa forme normale, s'il n'existe plus de douleur spontanée ni de douleur provoquée par de légers mouvements. Dans le cas contraire, il faut immobiliser de nouveau.

Lorsque la guérison est constatée, deux circonstances se pré-

Digitized by Google

sentent : ou bien l'articulation est restée mobile, ce qui est l'exception, ou bien ses mouvements sont plus ou moins entravés. Dans le premier cas, le rôle du chirurgien est terminé, et le malade doit faire agir peu à peu ses muscles, pratiquer ce que M. Verneuil appelle la *mobilisation naturelle*.

Dans le second cas, s'il existe une raideur considérable de la jointure, une pseudo-ankylose (car il ne saurait y avoir à cette période d'ankylose vraie), que faut-il faire? Abandonner le malade à ses propres efforts en lui conseillant la mobilisation naturelle? Je ne le pense pas, et je me sépare résolument sur ce point de M. Verneuil. Je pense qu'il faut imprimer à la jointure des mouvements artificiels, les faire sagement, avec prudence, employer au besoin le chloroforme et s'arrêter s'ils réveillent de l'inflammation, car alors celle-ci ne serait pas encore suffisamment éteinte. Ces mouvements provoqués sont douloureux, mais ce qui rassure le chirurgien, ce qui confirme la guérison, c'est que la douleur disparaît de suite après la cessation des manœuvres. Je ne nie pas que la mobilisation naturelle ne puisse, dans certains cas, suffire à faire disparaître la rigidité articulaire, surtout si les malades sont courageux et énergiques, mais je suis certain aussi qu'il existe bon nombre de cas où cette rigidité persistera, augmentera, et deviendra définitive si l'on s'abstient de toute mobilisation artificielle.

Donc, pendant la période inflammatoire des arthropathies aiguës, employez l'immobilisation à outrance; mais, dans la période de réparation, remplacez-la par la mobilisation artificielle toutes les fois qu'il subsistera de la rigidité.

Je ne vois, en vérité, à cette pratique aucun inconvénient, car, si vous mobilisez une articulation qui eût pu retrouver spontanément, plus tard, ses propriétés physiologiques, vous avancez encore singulièrement le retour à une guérison complète.

J'ai raisonné jusqu'ici dans l'hypothèse où nous serions appelés à diriger dès le début le traitement d'une arthrite aiguë. Si nous sommes consultés dans le cours de la période inflammatoire, ce qui arrive fréquemment, et que le patient ait contracté une attitude vicieuse, l'indication absolue est de restituer au membre une bonne position, avec ou sans chloroforme, et de l'immobiliser. Il n'y a pas de divergence à cet égard parmi nous.

Il n'en est peut-être pas de même dans le cas suivant : les phénomènes inflammatoires ont disparu depuis assez longtemps déjà; la jointure est fort raide, les mouvements n'ont aucune tendance à revenir, il n'existe que des traces de mobilité dans l'articulation, mais assez cependant pour qu'on soit certain qu'il n'y a pas de soudure osseuse. D'ailleurs le patient se sert de son

Digitized by Google

membre, incomplètement il est vrai, et n'éprouve aucune douleur. Quelle est la conduite à tenir dans ce cas?

Je pense qu'il faut distinguer soigneusement, suivant que le membre occupe une position défectueuse ou qu'il est dans une bonne position.

Dans le premier cas, si, par exemple, la cuisse est fortement fléchie sur le bassin, si le bras est rectiligne ou bien le coude fléchi à angle obtus, si le genou est plus ou moins fléchi, etc.; dans ces cas, je n'hésite pas, pour mon compte, à conseiller les mouvements artificiels et je propose de rompre les adhérences, s'il en existe, après avoir anesthésié le malade.

Si le membre est dans une bonne position, par exemple, si le membre inférieur est rectiligne et le coude fléchi à angle droit, la mobilisation est beaucoup moins indiquée et je conçois même très bien qu'un chirurgien se refuse à la conseiller. Cependant l'ankylose rectiligne du genou est si gênante que je suis encore d'avis, dans ce cas particulier, de tenter le rétablissement des mouvements, quand il m'est bien démontré que l'affection primitive n'avait rien de constitutionnel, et n'était en quelque sorte qu'un accident, une arthrite blennorrhagique par exemple; car j'ai la conviction que des manœuvres sagement conduites ne peuvent alors ramener les accidents inflammatoires.

Nous allons voir qu'il en est tout autrement dans le traitement des arthropathies chroniques.

Lorsqu'il s'agit d'une de ces affections articulaires chroniques qui constituent le groupe mal défini des tumeurs blanches : ostéites, ostéo-arthrites, synovites chroniques, synovites fongueuses, l'immobilisation dans un appareil inamovible constitue encore la base du traitement. Elle peut même être prolongée beaucoup plus longtemps que dans les cas d'arthrite aiguë. L'ankylose est d'ailleurs beaucoup moins à craindre; et dût-on l'obtenir, qu'il faudrait encore s'estimer très heureux, puisqu'elle constitue en définitive un mode souvent enviable de guérison.

Grâce à l'immobilisation prolongée pendant des mois et même des années (ce qui n'empêche pas le malade de faire quelque exercice, même lorsque l'affection porte sur le membre inférieur), chacun de vous, Messieurs, sait quels résultats remarquables et parfois inespérés, nous pouvons obtenir.

J'ai toujours été frappé du petit nombre de résections articulaires que nous pratiquons en France, par rapport à celles qui sont faites à l'étranger. C'est à peine si, dans un grand service d'hôpital, chacun de nous en pratique deux ou trois par an, et pour mon compte, je ne crois pas en avoir fait une douzaine depuis

Digitized by Google

douze ans que je suis à la tête d'un grand service. Aucun de nous cependant ne repousse systématiquement les résections.

Est-ce que les cas de tumeur blanche sont beaucoup plus rares dans notre pays? Je ne le crois malheureusement pas. Nous réséquons moins d'articulations, parce que, depuis les beaux travaux de Bonnet, de Lyon, nous les traitons mieux ; parce que nos confrères étrangers ne sont pas pénétrés comme nous de l'efficacité de l'immobilisation et de la compression longtemps continuées à l'aide de l'appareil Burgrœve.

Lorsqu'on a été assez heureux pour obtenir la guérison d'une arthropathie chronique, même au prix d'une grande rigidité articulaire, faut-il mobiliser la jointure pour lui restituer les mouvements qu'elle a perdus? Certes non. C'est alors que je partage pleinement l'opinion de M. Verneuil et que je trouve la mobilisation dangereuse. Pour un résultat incertain, elle pourrait rallumer le foyer à peine éteint de la maladie, et compromettre le membre et la vie du sujet. C'est dans ces cas surtout que le mieux est l'ennemi du bien.

Cependant, lorsque le membre a été abandonné à lui-même et se trouve dans une mauvaise attitude, si, par exemple, le genou est dans la flexion, si le pied est dans l'extension, je crois le chirurgien autorisé, dans certains cas spéciaux, à restituer au membre une attitude qui permette la marche.

Telle est, Messieurs, ma manière de voir sur l'immobilisation et la mobilisation des articulations malades. Je la formulerai brièvement dans les propositions suivantes :

1° Tant qu'une arthropathie aiguë ou chronique n'est pas complètement guérie, l'immobilisation dans un appareil inamovible constitue la partie fondamentale du traitement ;

2° Si l'articulation présente une position vicieuse, que la maladie soit aiguë ou chronique, il faut restituer au membre une bonne position avant de l'immobiliser ;

3° Lorsqu'après guérison d'une arthrite aiguë, il persiste une certaine rigidité de la jointure, on devra mobiliser celle-ci avec ou sans chloroforme ;

4° Après guérison d'une arthropathie chronique, l'articulation eût-elle perdu tous ses mouvements, on ne devra jamais la mobiliser.

M. Lucas-Championnière. Il faudrait une voix bien plus autorisée que la mienne pour combattre définitivement les conclusions de M. le professeur Verneuil relativement à l'influence de l'immobilisation sur les articulations. C'est une question qui ne peut être jugée que par une longue expérience.

Cependant il me semble qu'il y a dans son discours des propo-

Digitized by Google

sitions contredites par quelques faits bien connus. Ainsi je crois qu'il n'est pas juste d'affirmer que l'immobilisation des articulations même saines soit innocente. Je lui crois de grands inconvénients, je crois aussi qu'en des cas déterminés on suivra une pratique opposée; mobiliser des articulations immédiatement après certaines poussées inflammatoires, peut rendre d'importants services.

Sans doute l'immobilisation ne fait pas l'ankylose avec les grandes adhérences fibreuses, encore moins la fusion osseuse; cela est d'autant plus certain que l'ankylose ainsi comprise est chose fort rare comme l'a bien montré dans un travail récent M. Campenon; mais elle fait bien la raideur des articulations, l'ankylose relative, fonctionnelle, si on veut; et les raideurs articulaires qui persistent sont souvent plus graves que les lésions articulaires ou voisines des articulations auxquelles l'immobilisation avait voulu remédier.

La preuve la plus palpable se trouve dans l'histoire des fractures articulaires ou voisines des articulations. N'a-t-on pas trouvé pour les fractures de la rotule et de l'olécrane, que la raideur consécutive était si redoutable qu'il valait mieux sacrifier les chances de consolidation que d'immobiliser le membre suffisamment. On a dépassé le but, sans doute, mais ce traitement paradoxal était justifié par l'expérience des inconvénients de l'immobilisation.

Parmi les fractures voisines des articulations, celle du radius est un précieux exemple.

Les inconvénients de l'immobilisation du poignet et des doigts sont tels, qu'il y a longtemps que, suivant l'exemple de certains maîtres, j'ai renoncé à l'immobilisation absolue de la plupart des fractures du radius, au moins celles qui ont peu de déplacement. Mes malades se servent de leur poignet beaucoup plus rapidement. Je pourais citer l'exemple d'un homme, avec deux fractures du radius, l'une immobilisée, l'autre négligée; du côté négligé la main fut bien plus rapidement mobile.

Je crois que les petites articulations sont plus disposées à ces raideurs que les grandes.

Mais l'âge surtout est important : le traitement des fractures chez les vieillards doit être très attentif à cette condition, car ils sont disposés à ces raideurs.

Je puis citer le cas d'une femme de 72 ans qui s'était fait une fracture du radius. On l'avait laissée avec un appareil d'avant-bras et le bras en écharpe pendant deux mois. Non seulement elle avait raideur du poignet et des doigts qui ne retrouvèrent jamais leurs fonctions, mais l'épaule et le coude restèrent si raides que plus d'un an après il lui était impossible de se servir de son bras.

Digitized by Google

Je vais plus loin, et je pense que pour toute fracture voisine d'une articulation, même compliquée de plaie (traitée antiseptiquement) on aura avantage à mobiliser l'articulation à chaque pansement.

J'ai montré à Lariboisière le coude d'un homme ainsi mobilisé, malgré une fracture comminutive, avec plaie de l'extrémité inférieure de l'humérus, le résultat était excellent.

Je ne veux pas révolutionner la chirurgie et rejeter l'immobilisation du traitement des tumeurs blanches et des arthrites aiguës, je la fais comme tout le monde.

Mais je crois que lorsque les articulations ont été ouvertes, il y a avantage à les mobiliser rapidement ; bien entendu cela ne saurait être fait qu'avec la méthode antiseptique.

M. Verneuil nous a montré un homme auquel il avait enlevé un corps étranger articulaire du genou. Le succès était fort beau ; mais cet homme avait été traité par l'immobilisation et le genou, après trois mois, était très raide. J'ai opposé à cette observation l'histoire d'un malade auquel j'avais enlevé un corps étranger du genou gauche.

Il ne fut jamais immobilisé.

Il n'avait, aussitôt qu'il put marcher, c'est-à-dire à la fin du mois, aucune raideur articulaire.

Mais les cas d'arthrite suppurée sont bien autrement intéressants, parce que j'en ai cinq qui furent très différents suivant que j'avais rapidement mobilisé les genoux ou que je les avais laissés à eux-mêmes, à ce que M. Verneuil appelle la mobilisation fonctionnelle.

Chez une jeune femme en état puerpéral, ouverture d'un genou purulent fermé en vingt-quatre jours. État grave. Cette femme ne fut pas immobilisée, mais ne voulut pas laisser faire les mouvements nécessaires. Après quatre mois, elle marchait très bien, mais la jambe très raide.

Chez un jeune homme à l'hôpital de Lariboisière, ouverture du genou suppuré, ostéo-arthrite, nécrose ancienne du fémur. Les lésions restantes empêchaient la mobilisation. Il conserva son membre inférieur et sa vie, mais il garda le genou raide.

Un malade de M. Sée à la Maison de Santé, avec une arthrite purulente du genou droit fut un peu plus mobilisé, quoique insuffisamment son genou, était fermé en 14 jours. Il guérit bien, marcha vite, mais avec un genou encore raide, quoique beaucoup moins que les précédents.

En revanche, mon premier opéré par ce procédé, à l'hôpital de Lariboisière avait eu le genou droit rempli de pus. Il fut tiré de sa gouttière pour chaque pansement, et dès que le genou ne fut

Digitized by Google

plus douloureux (il était encore ouvert), on le mobilisa. Il avait eu une sorte d'atteinte d'infection purulente. En 24 jours son genou fut fermé. Trois mois après il faisait d'immenses courses dans Paris; il pliait sa jambe jusqu'à faire toucher son talon à sa fesse.

J'ai opéré le cas d'arthrite le plus grave à l'hôpital de la Salpétrière dans le service de mon ami M. Terrier. C'était une femme ayant eu une arthrite purulente du genou gauche, d'origine puerpérale.

L'état était le plus misérable que l'on put imaginer. Plus d'un litre de pus crémeux sortit par les deux incisions latérales que je fis. Le membre ne fut même pas immobilisé dans une gouttière. Il fut remué chaque jour pour les pansements. A peine le genou fermé, M. Terrier fit à deux reprises, la mobilisation forcée avec le chloroforme. Aussi cettte femme marchait fort bien cinq mois après l'opération. Elle pliait son genou complètement sans difficulté.

Toutes ces articulations avaient été ouvertes par de grandes incisions de dix à quinze centimètres, lavées à l'eau phéniquée forte et traitées par un pansement antiseptique parfait.

De ces courtes réflexions, je conclus que l'immobilisation des articulations ne saurait être considérée comme innocente, cette opinion conduirait à des pratiques dangereuses pour le traitement des fractures articulaires et périarticulaires, où les articulations demandent à être remuées de bonne heure.

Pour les articulations largement ouvertes, saines ou suppurées, la méthode antiseptique a permis une mobilisation immédiate. Par ce procédé les malades obtiennent, en peu de temps, un retour aux fonctions normales que leur mobilisation spontanée mettrait un temps considérable à donner et souvent n'obtiendrait point.

M. Terrier. Je n'entrerai pas dans la discussion générale, n'ayant pas une expérience personnelle suffisante. Mais je tiens à faire deux remarques à M. Lucas-Championnière. Une première a trait aux fractures du radius. Je partage entièrement l'opinion de notre collègue qui est celle que professait Jarjavay. Jarjavay conseillait d'immobiliser ces fractures le moins longtemps possible. Après avoir opéré leur réduction, il ne laissait l'appareil en place qu'une huitaine de jours. Ses résultats étaient excellents.

Ma seconde remarque est relative à la malade dont nous a parlé M. Lucas-Championnière. Cette femme avait une arthrite purulente du genou; après l'ouverture de l'articulation, le membre fut abandonné à lui-même sans immobilisation. Pendant la période de suppuration de la jointure, lorsque les tubes à drainage étaient en place, je n'eus pas le courage de faire exécuter des mouvements. J'attendis que les ouvertures fussent fermées ; à ce moment je fis des manœuvres pour rendre au membre ses fonctions. Lorsque cette femme a quitté l'hôpital, elle marchait parfaitement bien.

Digitized by Google

M. Marjolin. Je ne puis accepter l'opinion de mes collègues qui conseillent de ne pas maintenir plus de huit jours, les fractures du radius dans un appareil. On s'expose, d'une façon presque certaine, à voir se produire un cal difforme.

Pour éviter les raideurs ultérieures, il suffit, d'ailleurs, de quelques précautions ; on doit imprimer par temps aux articulations des doigts, de la main, du coude et de l'épaule quelques légers mouvements.

Je considère que la question de la mobilisation des jointures enflammées nécessite une distinction. On doit séparer les arthrites d'origine traumatique, des arthrites dites chroniques. Dans les arthrites traumatiques, dans celles du coude en particulier, il importe d'imprimer fréquemment des mouvements à la jointure, pour éviter la formation d'ankyloses rebelles. Maintes fois il m'a été donné d'avoir à traiter ces ankyloses du coude consécutives à des fractures pour lesquelles on avait négligé de faire des mouvements à temps opportun.

Mais faire de la mobilisation une règle générale pour les affections chroniques des jointures, pour la coxalgie, par exemple, me paraît être une grande faute. J'ai été souvent le témoin d'accidents graves provoqués, dans la coxalgie, par des tentatives de redressement inopportunes ou par des mouvements imprimés. On le voit, la conduite à tenir est différente dans les deux cas que j'ai envisagés.

Communication.

Kyste dermoïde huileux congénital.

M. Le Dentu présente une pièce provenant de son service. C'est un kyste dermoïde congénital extirpé le matin et offrant de l'intérêt, au double point de vue de son siège et de son contenu.

Le sujet est une jeune fille de 16 ans, chez qui on a remarqué vers l'âge de 10 ans, une petite tumeur située au-dessus de la racine du nez entre les têtes des deux sourcils. Cette tumeur a grossi régulièrement depuis cette époque et a atteint le volume d'une grosse noisette.

Cette tumeur est placée immédiatement au-dessus du nez et remplit la dépression normale qui sépare le front du nez. M. Le Dentu avait diagnostiqué un kyste dermoïde congénital et avait pensé de plus que le contenu de ce kyste pourrait bien être huileux, parce que c'est ordinairement vers l'angle interne de l'œil ou au voisinage de la tête du sourcil que l'on a observé les cas de kystes huileux publiés jusqu'à ce jour.

La tumeur paraissait en continuité avec le périoste par un pé-

Digitized by Google

dicule étroit ; d'où une facilité pour l'extirpation qui fut décidée et pratiquée sans retard.

La malade étant anesthésiée, M. Le Dentu dessina avec le bistouri un lambeau à base supérieure qui fut relevé par une dissection attentive pendant laquelle la poche kystique ne fut pas ouverte. Elle put être isolée de toute part jusqu'à son pédicule qui fut coupé avec des ciseaux courbes.

Au niveau du point d'implantation qui était juste sur la ligne médiane, on voyait une très petite dépression traversée par plusieurs petits vaisseaux qui constituaient le hile vasculaire du kyste. Dans ce point, le périoste fut gratté avec soin au moyen d'une rugine.

Avant l'incision, la poche paraissait très mince et offrait une translucidité remarquable. Incisée, elle laissa échapper un liquide d'un jaune citron clair, tout à fait comparable, comme couleur et comme consistance, à de l'huile d'olive figée. Dans ce liquide on voyait un grand nombre de poils de 4 à 5 millimètres de long, et des grumeaux de matières grasses et de cellules épithéliales en assez grande quantité.

Le liquide, étalé sur du papier, produisait de suite une grande tache translucide tout à fait semblable à celle que détermine l'huile ordinaire. La tumeur était bien un kyste huileux congénital de la racine du nez.

Discussion.

M. Lannelongue. Messieurs, il m'a été donné d'assister à la formation d'un liquide huileux dans un hyste sébacé ordinaire non congénital; pour mieux dire, un kyste sébacé s'est transformé en kyste huileux. Voici le fait : un notaire de Paris me consulta l'an dernier pour un kyste sébacé placé dans la région du dos, un peu à gauche de la ligne médiane. La tumeur avait le volume d'une noisette. Il la portait depuis quatre ou cinq ans et comme elle ne le gênait nullement, il ne s'en était pas préoccupé. A la suite d'un voyage en chemin de fer assez long, quelques jours avant la visite qu'il me fit, il ressentit quelques douleurs qu'il attribua, et avec raison, à la pression contre le dossier du compartiment où il se trouvait. Bref, quand je le vis, la tumeur était rouge, enflammée, douloureuse ; je l'ouvris avec le bistouri. Il en sortit de la matière sébacée ordinaire sans pus. Mon incision très petite n'avait fait à la paroi du kyste qu'une petite boutonnière ; elle se referma, malgré l'introduction d'une petite mèche de charpie qui fut introduite dans la poche en vue de la faire suppurer. Le malade revint me trouver deux ou trois mois plus tard ; la tumeur avait repris

Digitized by Google

son volume. Cette fois, il demandait à en être débarrassé. J'en fis l'extirpation. Mon étonnement fut grand de voir sortir de la poche un liquide oléagineux tachant le papier comme l'huile. Il ne s'était pas réformé de matière sébacée. Ce fait est démonstratif; dans une première phase, le kyste était exclusivement sébacé ; il est devenu huileux dans la suite. La formation du liquide huileux est-elle le résultat d'une sécrétion de la paroi du kyste ou de la transformation de la matière sébacée comme cela paraît être dans le cas de M. Le Dentu, je ne saurais le dire. En tout cas on peut désormais assurer qu'il existe une étroite connexion entre les kystes huileux congénitaux ou accidentels et les kystes sébacés ordinaires. Au surplus, il n'entre pas dans ma pensée de dire que les kystes huileux ont toujours cette origine, mais uniquement d'établir une corrélation dont l'exemple précédent fournit la preuve.

M. Le Dentu. Rapprochée de notre observation, celle de M. Lannelongue tend à prouver que ce caractère spécial du contenu n'appartient pas exclusivement aux kystes congénitaux, et qu'il doit être rapporté simplement à une transformation particulière de la matière sébacée dans les kystes qui en contiennent.

Communication.

Tubercules des os, tumeurs blanches consécutives.

M. Lannelongue. Messieurs, j'ai l'honneur de mettre sous vos yeux des pièces anatomiques provenant d'un jeune enfant qui a succombé aux suites d'une affection tuberculeuse des os. Voici, brièvement exposé le fait suivi de l'étude des lésions anatomiques. Depuis plusieurs mois, était couché dans mon service, salle Napoléon, n° 27, un petit garçon, âgé de 3 ans 1/2. Il était atteint d'un spina ventosa suppuré du premier métacarpien de la main droite, d'une tumeur blanche du genou droit et du coude du côté gauche. Ces tumeurs blanches étaient en pleine suppuration et elles étaient la suite de lésions primitives des os. Enfin il existait en même temps sur diverses parties du corps, sur le membre inférieur droit en particulier, dans la peau, des gommes disséminées à l'état cru ou en voie de suppuration. En même temps on trouvait dans la poitrine, du côté droit principalement, des signes évidents de tuberculose pulmonaire. L'enfant a succombé le 9 novembre et nous avons trouvé dans les os les altérations tuberculeuses que je mets sous les yeux de la société. Comme l'indiquait la clinique, les arthrites suppurées, avec tous les désordres de la synoviale, fon-

Digitized by Google

gosités, ramollissement, etc..., ne sont que le résultat des lésions primitives des os. Ces lésions sont d'ailleurs les mêmes au coude, qu'au genou, que dans le premier métacarpien et il me suffira de décrire l'une d'elles, celle de l'extrémité inférieure du fémur, pour n'avoir pas à parler des autres. Le cartilage articulaire n'adhère plus à l'extrémité de l'os, on le sépare avec facilité; le cartilage épiphysaire ou conjugal a lui-même disparu, de telle sorte que le noyau osseux épiphysaire n'est plus relié à la diaphyse; il baigne dans une cavité purulente pleine d'un pus caséeux. Par une coupe verticale antéro-postérieure du fémur faite au couteau, on trouve dans la diaphyse du fémur deux parties distinctes. L'une, la plus inférieure, contigue au noyau épiphysaire, est comme ce dernier d'un jaune clair sans tache. Elle est très finement aréolaire et dans les aréoles se trouve du pus caséeux qu'on enlève avec la pointe d'un scalpel, elle blanchit par le lavage. Cette partie jaune comprend presque toute l'épaisseur de la diaphyse, ce n'est qu'à la surface de cette dernière que le tissu osseux reprend ses caractères; elle a un centimètre et demi dans le sens de la longueur de la diaphyse.

La partie du fémur placée au-dessus de la partie précédente tranche par sa couleur franchement rouge, d'un rouge foncé. Une ligne brusque à direction oblique les sépare, mais il n'y a pas de sillons proprement dit, la continuité de tissu existe encore. Dans cette dernière partie qui est la diaphyse, on trouve les aréoles agrandies, le canal médullaire plus large, rempli d'un moelle plus consistante que d'ordinaire. Enfin un nouvel os d'origine périostée engaine l'os ancien dans une hauteur de 4 à 5 centimètres; le nouvel os qui se confond avec l'os ancien a une épaisseur de plusieurs millimètres.

L'interprétation de cet état du fémur ne laisse aucune incertitude surtout si l'on veut considérer à côté de lui les lésions que présente le premier métacarpien; cet os est infiltré de granulations tuberculeuses comme vous pouvez vous en rendre compte. Dans le fémur, l'infiltration a occupé presque toute l'extrémité inférieure de cet os, les granulations ont parcouru leur évolution oblitérant les vaisseaux de cette partie de l'os qui dès lors a cessé de vivre. Vous pouvez remarquer, en effet, qu'on ne trouve pas trace de moelle rouge dans la partie jaune, bien plus, toute moelle a disparu des aéroles et c'est un pus caséeux qui les remplit. Mais cette partie nécrosée ne se trouve encore séparée que de son cartilage, elle est en continuité avec la diaphyse, parce que la durée de l'affection n'a pas été assez longue. J'ajoute que l'os ainsi atteint à part sa décoloration et son infiltration caséeuse, n'a pas perdu de sa consistance. Comme je l'ai déjà dit au coude gau-

Digitized by Google

che, l'extrémité inférieure de l'humérus présente un état analogue. Ainsi les tumeurs blanches que l'on trouvait chez ce jeune enfant ont eu pour point de départ les tubercules des os constituant les jointures atteintes. Or, je me borne aujourd'hui à cette mention, me réservant de revenir plus longuement sur ce sujet ultérieurement.

Je dois, en terminant faire remarquer que malgré la multiplicité des lésions osseuses tuberculeuses, les viscères n'étaient que faiblement atteints. Dans la poitrine le lobe supérieur du poumon droit présentait une carnification totale avec des noyaux de tubercule assez nombreux, les uns crus, les autres ramollis, et même de petites cavernes. Le reste de ce poumon était très emphysémateux. Le poumon gauche ne nous a présenté que deux tubercules un peu plus gros que la tête d'une épingle, vers le sommet. Les autres viscères de l'abdomen, de l'encéphale étaient indemnes de toute atteinte.

Lecture.

M. Beauregard, du Havre, lit un travail intitulé : *Traitement du genou valgum par l'ostéotomie.* Commission : MM. Le Dentu, Berger, Terrillon, rapporteur.

Le Secrétaire,
LANNELONGUE.

Séance du 19 août 1879.

Présidence de M. TARNIER.

Le procès-verbal de la dernière séance est lu et adopté.

Correspondance.

La correspondance comprend :

1° Les journaux périodiques de Paris ;

2° Le *Bulletin de l'Académie de médecine*, les *Annales de Gynécologie*, *Montpellier Médical*, *Bulletin de thérapeutique*, la *Revue de littérature médicale*, *Lyon médical*, *Gazette obstréticale*, *Revue mensuelle de médecine et de chirurgie*, *Revue scientifique ;*

3° *British medical*, *Nouveau bulletin d'hygiène*, *Centralblatt für chirurgie*, le *Galénos*, *Journal international de médecine et de chirurgie*, la *Gazette médicale italienne ;*

Digitized by Google

4° *Nouveau traitement de la luxation du long péronier latéral*, par M. Daniel Mallière;

5° Du *Drainage capillaire*, par les crins, par le Dr M. Boë.

6° *Traité des blessures du globe de l'œil*, par M. le Dr Yvert, aide-major, présenté par M. Terrillon;

7° Une lettre de M. Dumenil, membre correspondant dont voici la teneur :

Rouen, 17 novembre 1879.

« Monsieur le Président,

« J'ai trouvé dans le n° 8 du *Bulletin de la Société de chirurgie*, à la séance du 6 août, une importante communication du professeur Le Fort, à propos des injections modificatrices dans les fongosités des tumeurs blanches.

« Les résultats sont des plus encourageants et engageront certainement les chirurgiens à entrer dans cette voie.

« Pour ma part, je suis heureux de voir, confirmée par les faits, la valeur d'une méthode dont j'avais eu l'idée dès 1867, et que j'avais dès cette époque soumise à l'expérimentation.

« On trouvera dans mon mémoire sur les amputations publié dans la *Gazette hebdomadaire* (nos 10, 12, 14, 15; 1879), le résumé d'un fait rapporté à un autre point de vue, où l'emploi de la méthode des injections modificatrices dans les fongosités des tumeurs blanches, est nettement indiqué (page 218, obs. III).

« J'ai l'honneur d'adresser à la *Société de chirurgie*, l'observation *in-extenso*.

« J'ai employé comme agent modificateur, le perchlorure de fer qui était considéré à cette époque comme le plus propre à obtenir la coagulation du sang. L'insuccès de mon essai a probablement tenu plus au degré des lésions articulaires, qu'à l'insuffisance du liquide, ainsi qu'on peut s'en convaincre d'après la relation de l'examen nécroscopique des parties malades.

« Si j'ai à regretter de ne pas avoir poursuivi les tentatives avec plus de persévérance et dans de meilleures conditions, je me crois cependant autorisé à me croire le premier qui ait eu l'idée de la méthode et de sa mise en pratique.

« Veuillez agréer, Monsieur le Président, l'expression de mes sentiments respectueux, « H. Duménil. »

Observation. — *Tumeur blanche de l'articulation tibio-tarsienne; injections répétées de perchlorure de fer au centre des fongosités, insuccès, amputation de la jambe.*

Un soldat, âgé de 27 ans, entre à l'hôpital dans mon service, le

Digitized by Google

25 juillet 1867, pour une tumeur blanche de l'articulation tibio-tarsienne.

Toute la région présente une tuméfaction considérable; il y a au côté interne plusieurs ulcérations et un boursoufflement avec consistance mollasse.

Pendant les mois d'août et de septembre, un certain nombre de cautérisations transcurrentes amènent d'abord une diminution notable du gonflement; mais au mois d'octobre, tout reste stationnaire, et les cautérisations sont remplacées par la compression; celle-ci est continuée pendant un mois sans résultat.

Au commencement de novembre les parties molles qui entourent la malléolle externe restent boursouflées, mollasses; cette région présente une ulcération en voie d'agrandissement, à surface fongueuse. La plaie est pansée avec un plumasseau imbibé d'une solution de perchlorure de fer à 15° environ, et à partir du 7 novembre, des injections du même liquide sont faites tous les jours au moyen de la seringue de Pravaz, au centre des fongosités, dans la partie la plus tuméfiée, au-dessus de la maléolle externe. 5 gouttes sont injectées les deux premiers jours, 10 gouttes les jours suivants. L'injection est suivie pendant 5 ou 6 heures de douleurs supportables. Je continue jusqu'au 15 novembre en portant la solution à 20° les derniers jours. Il se manifeste alors des douleurs assez vives pendant 7 à 8 heures, mais jamais de symptômes inflammatoires, jamais de suppuration à l'endroit des piqûres.

Les injections n'amenant pas de diminution du gonflement, l'amputation est pratiquée le 26 novembre. Le malade meurt le 5 décembre.

Les ligaments de l'articulation étaient en grande partie détruits, infiltrés de substance lardacée; des trajets fistuleux communiquaient avec un foyer purulent, siégeant dans l'articulation. L'astragale, le scaphoïde, les cunéiformes, le calcanéum étaient atteints d'ostéite. Les cartilages de ces os étaient érodés.

Après la mort, nous avons trouvé dans la plèvre droite un épanchement purulent, dans le poumon gauche, un petit abcès, et une caverne entourée de tubercules ramollis.

Déclaration de vacance.

M. le président déclare une place vacante de membre titulaire de la Société de chirurgie.

Communication.

M. Abadie lit un travail intitulé : *De la section des nerfs optique et ciliaires, substituée l'énucléation du globe de l'œil.* Ce travail est renvoyé à une commission composée de MM. Panas, Berger, et Giraud-Teulon, rapporteur.

Digitized by Google

Discussion sur la mobilisation et l'immobilisation dans les maladies articulaires.

M. Berger. Je veux, à l'appui des propositions, énoncées par M. Verneuil, citer quelques exemples des dangers que présente la mobilisation d'articulations atteintes d'ankylose ou de roideurs consécutives à une lésion traumatique et spécialement à une fracture. Je les choisirai surtout parmi les fractures du coude, et particulièrement parmi les fractures compliquées de cette articulation.

En août 1877, entrait à l'Hôtel-Dieu, dans le service de M. Cusco, que je suppléais, un homme de 42 ans qui, dans une chute, s'était fracturé le coude gauche. La fracture était transversale, mais s'accompagnait d'un trait vertical qui pénétrait dans l'articulation. Le long du bord interne de la région du coude se trouvait, en outre, une plaie assez nette et profonde, longue de six centimètres, à travers laquelle s'était fait un écoulement sanguin assez abondant. La plaie et ses environs ayant été lavés avec la solution d'acide phénique au 20e, le déplacement fut réduit aussi exactement que possible, puis tout le membre supérieur fut enfermé dans un appareil ouaté de Guérin.

Malgré l'apparition d'une albuminurie passagère, les semaines suivantes se passèrent bien et presque sans fièvre. Le 28e jour, l'appareil put être définitivement enlevé; la plaie du coude était fermée et la situation du membre assez satisfaisante. Le malade quitta l'hôpital avec un appareil silicaté. Quinze jours après, toute trace d'inflammation articulaire ou péri-articulaire ayant disparu, je voulus chercher à rendre au coude quelques mouvements; mais les tentatives très douces d'extension et de flexion auxquelles je me livrai, furent suivies d'une réaction fébrile intense, de douleurs vives; au bout de quelques jours la cicatrice du coude se rouvrit et donna issue à un abcès qui resta quelque temps fistuleux; il guérit néanmoins sans qu'il y eut élimination de séquestre. J'ai revu depuis lors ce malade qui s'est fait, soit dit en passant, une fracture compliquée des os de l'avant-bras, laquelle guérit, comme la première, sans suppuration du foyer de la fracture, par l'appareil ouaté de M. Guérin. La plaie du coude ne s'est pas rouverte, mais l'ankylose dans la flexion est absolue.

L'insuccès de la tentative que j'avais faite pour rendre quelque mouvement à l'articulation atteinte par le traumatisme, attira d'autant plus mon attention, que justement, à la même époque, j'étais témoin d'un cas absolument analogue, et dans lequel les efforts du chirurgien, pour améliorer le résultat fonctionnel auquel avait abouti le traitement, eurent les mêmes conséquences fâcheuses.

Il s'agit d'un malade couché à la salle Saint-Jean, dans le service de M. Alphonse Guérin. Quelques semaines avant que la direction de ce service me fût confiée, cet homme était entré à l'Hôtel-Dieu pour une

Clichy.—Impr. Paul Dupont, 12, rue du Bac-d'Asnières. (67, 11-79.) *Le gérant :* Masson.

Digitized by Google

fracture avec luxation du coude, lésions que compliquait l'existence d'une large plaie. M. Guérin avait réduit la luxation, et le membre blessé ayant été enfermé dans un appareil ouaté, il avait eu la satisfaction de voir la plaie se fermer et le malade guérir sans aucune complication. Restait une ankylose incomplète du coude : M. Guérin ayant cherché avec beaucoup de précautions à augmenter l'étendue des mouvements obscurs dont jouissait l'articulation lésée, une ostéite assez intense se déclara et détermina la formation d'abcès, qui restèrent fistuleux et l'étaient encore lorsque je vins suppléer M. A. Guérin. Le malade guérit avec une raideur totale.

A ces deux faits, je puis joindre un troisième qui montre encore mieux les effets vraiment désastreux des essais dirigés dans le but de rendre à l'articulation sa mobilité.

Il s'agit d'un homme qui est actuellement couché salle Sainte-Vierge, à la Charité, dans le service de M. Gosselin : cet homme présente une ankylose complète du coude dans une situation voisine de l'extension. Tous les mouvements de pronation et de supination sont abolis ; le membre présente un amaigrissement notable, résultant d'une atrophie musculaire prononcée. A la partie postérieure du coude, se voit l'orifice d'un trajet fistuleux siégeant au milieu d'une cicatrice ancienne. Une autre cicatrice ancienne fort étendue règne sur la face interne du membre du quart inférieur du bras, au quart supérieur de l'avant-bras. Le stylet introduit dans la fistule pénètre à 5 centimètres de profondeur entre des os dénudés; enfin, autour de l'orifice, se voit une rougeur érysipélateuse, il y a du gonflement œdémateux de la région, plus haut des traînées d'angioleucite; le malade présente, en un mot, un érysipèle développé autour du trajet fistuleux dont il est porteur. Voici l'histoire abrégée des accidents qui l'ont mis en l'état où nous le voyons aujourd'hui :

Il y a 5 ans, il fut atteint d'un coup de feu au coude; la suppuration consécutive à cette blessure dura un an et s'accompagna de l'élimination de plusieurs esquilles d'os. Enfin, le blessé guérit avec une ankylose presque complète dans la flexion, mais en conservant les mouvements de pronation et de supination presque intacts. Pendant trois ans il put, sans en souffrir, se servir de son membre, mais, désirant recouvrer l'intégralité de ses fonctions, il tourmenta M. Deroubaix jusqu'à ce que ce chirurgien consentît à tenter une opération.

Que fut-elle? fut-ce une simple section de l'ankylose, ou une section cunéiforme? Il est plus probable que ce fut une résection véritable, car le malade dit qu'on lui enleva une assez grande longueur (plusieurs centimètres) des os du coude. L'opération ayant été pratiquée suivant les règles de la méthode antiseptique, la plaie fut recouverte d'un pansement de Lister. Mais jamais depuis lors le trajet des tubes à drainage ne s'est fermé; la suppuration tantôt rare, tantôt abondante, ne se tarit jamais; en outre, presque tous les mois, sont survenues des poussées inflammatoires, douloureuses, analogues à celle à laquelle

Digitized by Google

nous asssistons ; l'impotence du membre est complète, et le malade incapable de se livrer à aucun travail manuel.

En résumé, substitution d'une position plus défectueuse à une ankylose dans une position favorable ; perte des mouvements de pronation et de supination qui étaient conservés ; établissement de fistules conduisant sur des os malades ; poussées inflammatoires douloureuses et fréquentes, tel est le triste bilan des résultats produits par cette opération.

Cette inefficacité, cette influence nuisible des tentatives faites pour restaurer les fonctions à la suite des fractures du coude, compliquées d'ouverture de l'articulation, sont d'autant plus dignes d'attirer l'attention, que les fractures compliquées du coude, n'entraînent pas forcément l'ankylose complète, ainsi que le prouvent deux autres faits que je vais rappeler en quelques mots.

Un homme d'une cinquantaine d'années, alcoolique, en état d'ivresse, tombe d'un deuxième étage. Appelé le soir même à l'hôpital Saint-Antoine, je trouve, indépendamment de deux fractures de jambe, dont l'une comminutive, une fracture de l'humérus immédiatement au-dessus de son extrémité inférieure : l'extrémité de la diaphyse sort au travers d'une plaie de la peau et ne peut être réduite qu'avec peine ; l'articulation est largement ouverte, les tubérosités interne et externe de l'humérus complètement séparées et la partie moyenne de l'extrémité articulaire réduite en plusieurs fragments. J'agrandis aussitôt la plaie, j'enlève tout ce qui reste de l'extrémité inférieure de l'humérus, puis j'enferme le membre dans un appareil ouaté. Celui-ci fut laissé quarante jours au bout desquels on put s'assurer que la plaie était en réparation dans toute son étendue, que le stylet ne pouvait arriver jusqu'à la cavité articulaire ; mais il existait un séquestre n'occupant que les parties superficielles de l'extrémité inférieure de l'humérus ; il s'élimina au bout de quelques semaines et la plaie se ferma aussitôt.

La dernière fois que je vis le blessé, il commençait à se servir de son membre ; le coude avait conservé quelques mouvements, peu étendus à la vérité, de flexion et d'extension.

On pourrait attribuer la conservation de ces mouvements à la résection de nécessité que j'avais été contraint de pratiquer ; la même cause ne pourrait être invoquée dans le cas que voici :

Un homme entre le 28 septembre de cette année dans le service de M. Gosselin. Il présente une fracture de la cuisse droite compliquée d'une large plaie donnant une hémorrhagie abondante, et une fracture du coude et spécialement de l'extrémité inférieure de l'humérus avec mobilité considérable, compliquée, elle aussi, de deux plaies dont une, postérieure, très large, donnait également issue à un écoulement sanguin notable. La cuisse fracturée fut placée dans un appareil de Scultet ouaté, le membre supérieur dans un appareil ouaté de Guérin.

Digitized by Google

Malgré la gravité de ces lésions, le malade n'eut ni fièvre, ni réaction générale, la température ne s'éleva pas au-dessus de 37°,8. Quand, au bout de trente jours environ, j'enlevai ce double appareil, je trouvai que la plaie de la cuisse s'était réunie dans la profondeur et ne fournissait plus qu'une suppuration superficielle. La consolidation, à la vérité, faisait défaut et il existait un raccourcissement notable (six centimètres). La plaie du coude était également toute superficielle, la fracture de l'humérus était consolidée et le blessé se mit aussitôt à faire exécuter, sans qu'on put l'en empêcher, à son coude des mouvements peu étendus à la vérité, mais qui parurent s'accroître dès les jours suivants.

Je ne voudrais pas exagérer la portée de ces quelques faits ; ils me paraissent seulement montrer que le rétablissement, au moins partiel, des fonctions, peut se faire spontanément dans de grandes articulations, comme celle du coude, qui ont été le siège de fractures compliquées de plaie, et que, dans un certain nombre de cas où l'on est intervenu pour hâter le retour des mouvements, une aggravation des désordres locaux et de l'état fonctionnel a été la conséquence de la mobilisation inopportune de la jointure.

En est-il de même et a-t-on les mêmes dangers à craindre lorsque l'on veut agir pour dissiper les raideurs consécutives aux traumatismes sous-cutanés des articulations, à ceux qui ne s'accompagnent pas d'ouverture de la cavité synoviale ? ou du moins la mobilisation des raideurs articulaires offre-t-elle les avantages que l'on est disposé à lui attribuer ?

M. le docteur Berthonnier, dans une fort bonne thèse sur les fractures du coude chez les enfants (Paris, 1875), affirme que, lorsqu'à la suite d'une fracture du coude, on observe une ankylose plus ou moins complète, elle est toujours due à la réduction incomplète des fragments ; que les fractures du coude guérissent sans perdre de mouvements si la réduction a été bien faite.

Je n'ai pas assez de faits pour répondre à une assertion qui me paraît beaucoup trop exclusive. En voici quelques uns pourtant qui semblent prouver que la mobilisation préventive de l'ankylose est d'une efficacité au moins douteuse.

L'un d'eux a déjà été publié (*Bulletin de la Société clinique*, 1877), je ne fais que le rappeler ici.

Au mois de juin 1876, j'eus à donner mes soins à un écolier de treize ans, qui s'était fait une luxation au coude compliquée d'une petite fracture dont le siège ne put être exactement précisé. Après trois semaines d'immobilité absolue, commandée par l'arthrite très intense et très persistante qui se déclara, le gonflement étant tombé, la douleur ayant disparu, j'essayai de communiquer quelques mouvements à l'articulation du coude ; mais ces tentatives, bien que répétées avec beaucoup de douceur et de ménagements, durent à chaque instant être

Digitized by Google

interrompues à cause de poussées inflammatoires accompagnées de douleurs et de gonflements qui se produisaient à chaque instant. Comme je perdais plus que je ne gagnais, je voulus rompre les adhérences que je supposais s'être produites ; j'endormis le malade et j'exerçai des mouvements de flexion et d'extension, de pronation et de supination aussi étendus que possible, non sans entendre des craquements qui annonçaient en effet la rupture d'adhérences articulaires ou périarticulaires. Les phénomènes inflammatoires qui suivirent cette séance opératoire nécessitèrent une immobilisation de quelques jours encore, au bout desquels l'état fonctionnel de l'articulation était le même qu'avant l'opération. En même temps se montrait et se prononçait tous les jours davantage une atrophie, portant principalement sur les muscles qui s'insèrent à l'épitrochlée. Ce fut alors que je changeai ma manière de procéder, et, tout en conseillant au jeune blessé d'exercer le plus possible les mouvements du coude, je renonçai à toute espèce de mouvements forcés, et je soumis le membre blessé à l'action des courants continus faibles et descendants. Au bout d'un mois, il y avait une amélioration notable de l'état fonctionnel ; trois mois après le début du traitement, les masses musculaires avaient repris leur volume ; au bout de six mois, les mouvements s'effectuaient aussi parfaitement du côté droit que du côté gauche, sauf l'extension qui n'était pas aussi complète, peut-être, du côté blessé.

Dans ce cas, les mouvements communiqués à l'articulation n'ont fait que retarder le retour des fonctions, qui s'est opéré spontanément dès que le repos et l'emploi des courants continus eurent déterminé la résolution complète de l'arthrite et de la périarthrite traumatiques.

Déjà l'année précédente, à la Pitié, j'avais vu une jeune fille de seize ans environ, qui, à la suite d'une entorse du coude, avait conservé une raideur presque complète de cette articulation. Je l'endormis pour rompre les adhérences articulaires, et les jours suivants, j'essayai, mais sans succès, de conserver par des mouvements communiqués, tous les jours, ce que m'avaient fait gagner de liberté la flexion et l'extension brusque du membre. Au bout de quelques semaines, j'avais perdu presque tout le bénéfice de mon opération et, fatiguée de ces séances douloureuses, la malade cessa de venir à l'hôpital.

L'année suivante, j'eus l'occasion de suivre quelque temps, à l'Hôtel-Dieu, un jeune garçon de dix ans environ, qui, à la suite d'une fracture du coude consolidée sans déformation notable, avait une atrophie musculaire marquée portant sur la masse qui s'insère à l'épitrochlée, et une raideur articulaire considérable. Celle-ci parut diminuer sous l'influence du traitement par les douches et les courants continus, mais je ne pus suivre le malade assez longtemps pour savoir quel devint, en définitive, l'état fonctionnel de l'articulation malade.

Voici enfin une dernière observation d'autant plus importante qu'il s'agissait d'une personne que son âge disposait à l'ankylose.

Digitized by Google

L'année dernière, je fus appelé pour une dame d'une cinquantaine d'années, qui avait, la veille, fait une chute violente sur les deux coudes. A gauche, existait une fracture du côté interne de la trochlée, peut-être simplement de l'épitrochlée ; à droite, il n'y avait qu'une contusion intense de l'articulation avec épanchement sanguin extra et probablement intra-articulaire. Des deux côtés, le gonflement était énorme et l'ecchymose s'étendit bientôt du milieu du bras jusqu'à la main. Les deux membres furent d'abord soumis à la compression ouatée ; puis le coude gauche (côté de la fracture) fut enfermé dans un appareil inamovible ouaté et silicaté, qui fut laissé jusqu'au 30e jour ; du côté droit, un appareil silicaté fut aussi placé, mais fut retiré vers le 21e jour ; à partir de cette époque, je commençai à imprimer des mouvements au coude droit. — Trois semaines environ après avoir enlevé les deux appareils, trouvant que la raideur ne se laissait vaincre ni d'un côté ni de l'autre par les tentatives modérées de flexion et d'extension, j'eus recours à une mobilisation forcée pendant l'anesthésie chloroformique ; je rompis des adhérences assez intimes ; les jours suivants, l'immobilisation fut de nouveau nécessaire, et quand l'inflammation consécutive à l'opération se fut dissipée, je trouvai que je n'avais pas gagné grand chose. Peu à peu, sous l'influence de douches chaudes, de l'électrisation et de mouvements exercés par la malade elle-même, la mobilité revint ; mais le retour des fonctions s'opéra plus rapidement du côté gauche (côté fracturé qui avait été immobilisé plus longtemps) que du côté droit, et actuellement encore, les mouvements de flexion et surtout d'extension, de pronation et de supination se font mieux à gauche, où ils sont presque complets, qu'à droite, où l'extension notamment est encore assez imparfaite.

L'examen de ces observations nous ramène à la distinction si judicieusement établie par M. Verneuil entre la *mobilisation artificielle et la mobilisation naturelle* des raideurs articulaires.

Nous voyons, en effet, que la première s'est montrée, dans ces différents cas, tout au moins inefficace et que les malades, malgré les mouvements quotidiennement exercés par le chirurgien, malgré la rupture brusque effectuée en une seule séance, avec l'assistance du chloroforme, des adhérences, ont vu les bénéfices acquis par ces mouvements, compensés par les suites des retours inflammatoires qui en étaient la conséquence. Au contraire, sous l'influence du temps, avec l'auxiliaire des douches, des massages, de l'application méthodique des courants galvaniques et de la mobilisation naturelle, physiologique, ayant pour agents les muscles excités par la volonté, les mouvements se sont peu à peu rétablis et le membre est revenu dans un état d'intégrité fonctionnel satisfaisant, sinon complet.

Voici les faits tels que je les ai observés : j'ai voulu restreindre ces remarques à l'étude des phénomènes articulaires qui surviennent à la suite des lésions traumatiques du coude ; en est-il de

Digitized by Google

même pour les autres articulations? Je ne saurais le dire; permettez-moi pourtant de rappeler que, dans un travail déjà ancien, j'ai cru pouvoir affirmer que la raideur articulaire du genou, qui s'observe si souvent à la suite des fractures du fémur, dépendait bien moins de l'immobilité prolongée à laquelle était soumise cette jointure, que de l'arthrite que M. Gosselin et moi nous avons décrite comme un des phénomènes ordinaires de cette fracture; et puisque dans la dernière séance, on a parlé des ankyloses consécutives aux fractures de la rotule, je rappellerai également que M. Guyon a bien démontré que la cause qui retarde le plus la consolidation et le retour des fonctions à la suite de cette fracture, est l'épanchement articulaire, et que ce chirurgien a conseillé de s'attaquer, avant toute espèce de tentative de réduction et de contention des fragments, à l'élément inflammatoire, basant sur cette manière de voir une méthode de traitement que j'ai déjà plusieurs fois employée avec succès.

En résumé, si dans les arthrites traumatiques, notamment dans celles qui sont consécutives aux fractures articulaires, on ne peut nier absolument que l'immobilité prolongée n'augmente les raideurs articulaires et ne favorise l'ankylose, il faut avouer, d'autre part, que la mobilisation artificielle plus ou moins violente de l'articulation peut être la cause de retours inflammatoires sérieux, qu'elle ne détermine le plus souvent aucune amélioration immédiate des fonctions et que les bénéfices que l'on en retire, peuvent être tout aussi bien attribués à l'action du temps et aux moyens qui favorisent la résolution de l'inflammation articulaire et le retour des parties constituantes de l'articulation à l'état d'intégrité, tels que le traitement thermal, les douches, l'emploi méthodique de l'électricité et la mobilisation naturelle exécutée par le malade lui-même.

Communication.

Enfoncement des os du crâne; lésions cérébrales.

M. Lannelongue. Messieurs, j'ai l'honneur de vous communiquer un exemple d'enfoncement des os du crâne chez un enfant de 8 ans. Ces lésions sont assez rares à cet âge, mais on comprend vite que l'élasticité du crâne doit céder à une force supérieure à la résistance du tissu, et c'est ce qui a eu lieu chez notre petit malade. L'enfoncement a été circonscrit à une portion du frontal gauche, et il a présenté ceci de spécial, que tandis que la lame externe enfoncée et divisée en deux fragments restait encore unie par sa circonférence au reste de l'os, la lame interne correspondante se trouvait libre de toute attache et nettement séparée de la lame externe; elle avait pénétré en partie dans la cavité crânienne par une éraillure

Digitized by Google

faite à la dure-mère. Des lésions cérébrales circonscrites en regard de la lésion osseuse ont été produites ; un foyer de contusion formant une cavité comme une noisette environ était placé dans la partie moyenne de la seconde circonvolution frontale, c'est-à-dire à une certaine distance des lieux où les localisateurs placent les centres moteurs. Voici le fait tel qu'il nous a été donné de le suivre.

Dupont (Arthur), âgé de 8 ans, entre à Sainte-Eugénie, salle Napoléo, n° 5, le 12 novembre 1879.

Cet enfant a reçu à midi un coup de pied de cheval ; il est transporté à l'hôpital à deux heures. Mon interne, M. Combi, le trouve dans l'état suivant :

Perte de connaissance, état de somnolence et de résolution incomplète.

Pas de paralysie véritable.

Respiration régulière et forte, sans être stertoreuse ; pouls régulier et sans augmentation de fréquence (84) ; température rectale 36°,7. Impossible d'entrer en conversation avec l'enfant ; il paraît insensible à toute excitation extérieure. Cependant les piqûres et le pincement cutané lui arrachent quelques plaintes et provoquent des mouvements ; on entend fréquemment un bruit serratique produit par le frottement des dents de la mâchoire supérieure sur celles de la mâchoire inférieure. De temps à autre quelques efforts de vomissements accompagnés parfois d'un peu d'écume aux lèvres et de glaires.

Le soir, à 6 heures, son état n'a pas changé ; pouls 84 ; t. 37°,7.

La face est très pâle.

13 *novembre*, matin. — P. 80 ; t. 38°,3. L'enfant est toujours plongé dans une somnolence comateuse, dont on ne le sort pas par les excitations extérieures ; de temps en temps il pousse des grognements et fait grincer les dents. Les paupières sont clauses, mais quand on les ouvre, on voit que la pupille est sensible à la lumière. La sensibilité est conservée partout, les piqûres provoquent des grognements, il n'existe pas de paralysie des membres, ni de la face, il n'y a pas non plus de contracture.

Il existe au cuir chevelu une plaie de 4 à 5 centimètres de long dans la région fronto-pariétale gauche. Elle est située à 3 centimètres de la ligne médiane et se dirige obliquement d'arrière en avant et de dehors en dedans. L'extrémité antérieure de la plaie est séparée de la peau du front par 3 centimètres 1/2 environ. Quand on soulève le lambeau postérieur, on découvre un enfoncement des os ; pour se donner du jour, il a fallu diviser le lambeau en deux parties par une incision verticale.

L'enfoncement a 3 centimètres 1/2 de longueur sur 2 centimètres de largeur. Il existe deux plans, un antérieur dirigé de haut en bas et d'avant en arrière, l'autre postérieur formant avec le premier un angle ouvert en haut. Il y a trois traits de fracture : un médian à l'union des deux lames enfoncées, les deux autres en avant et en arrière de ce dernier.

Digitized by Google

Pour relever ces deux fragments osseux, il a fallu, à l'aide de stylets recourbés leur faire exécuter une bascule ; cette opération a présenté quelque difficulté, à cause de l'absence d'écartement des fragments qui empêchait l'introduction des instruments.

Enfin les deux lamelles osseuses ont été extraites ; il en restait une troisième, beaucoup plus petite, qui a été également retirée. Le diploë a fourni une certaine quantité de sang qui, en se coagulant empêchait de voir la profondeur de la plaie. Mais l'étude des fragments retirés qui n'offraient qu'une surface lisse, a montré que la table interne de l'os était également enfoncée ; il était donc nécessaire de procéder à son extraction ; c'est ce qui a été fait ; une lamelle plate, inégale sur les bords a été retirée ; la dure-mère s'est alors montrée au fond de la plaie, avec une petite perforation produite par une pointe du fragment enfoncée. Il ne restait plus d'autre indication opératoire à remplir : l'hémorrhagie externe a été facilement arrêtée. Un pansement de Lister recouvre la plaie, une vessie de glace est maintenue constamment sur la tête du petit malade.

Soir, même état que le matin ; pouls 120, t. 39°,4.

14 *novembre*. — Du côté de la plaie, rien d'anormal ; l'enfant est agité et remue tous ses membres quand on le pique ou qu'on le pince. La face est normale. Il n'a pas eu de mouvements convulsifs dans aucune partie du corps. Les yeux sont fermés, mais il les tient ouverts quand on les ouvre et on remarque alors un nystagmus accusé des deux côtés, sans modification du côté des pupilles ; enfin notons quelques contractions fibrillaires des muscles des mâchoires.

La température ne cesse pas de s'élever ; 39°,7. Pouls 120.

L'enfant est dans le coma ; il n'en sort que pour grogner quand on le remue.

La glace est continée. Lavement purgatif.

15 *novembre*. L'enfant est toujours dans le même état de somnolence comateuse. Son agitation est moins vive, aucun nouveau phénomène n'a apparu, ni paralytique ni convulsif. Le nystagmus d'hier est moins apparent, les mouvements des mâchoires moins prononcés.

Peau très chaude. T. 40°-3. Pouls petit 120.

Mort samedi, 11 heures du soir.

Quelques heures avant sa mort, la température atteignait 40°,3, et le pouls 180.

Autopsie le 18 novembre. Etat du crâne dont la calotte est sciée. Au niveau de l'enfoncement existe un orifice. Cet orifice est dans le frontal du côté gauche ; il est ovalaire, part de la suture fronto-pariétale, à un pouce environ de la ligne médiane, et se dirige d'arrière en avant et de dehors en dedans. Trois centimètres de long, un de large. Sur la surface externe du crâne, il n'y a pas de fissure, les bords de l'orifice sont nets. Il n'en est plus de même à l'intérieur du crâne. Une lame osseuse triangulaire de la lame interne se trouve en grande partie détachée sur des bords de l'orifice interne ; elle proémine à l'intérieur du crâne et reste encore

Digitized by Google

adhérente par sa base, d'un demi-centimètre ; elle a 2 centimètres de long dans sa partie libre. Ainsi le choc a détaché la partie de la lame interne que j'ai extraite le lendemain de l'accident ; mais il y avait encore une partie de la lame interne au pourtour de l'orifice qui était mobile quoique adhérente par sa base. Ce fait nous avait échappé le jour de l'opération ; il me paraît important à connaître, car il montre le soin que l'on doit apporter à l'examen des bords de ces perforations.

Entre les os et la dure-mère il n'y a que quelques petits caillots sanguins autour de l'enfoncement. La dure-mère présente une perforation à son centre, de 1 centimètre 1/2 de longueur. Elle est tapissée de fausses membranes du côté de l'arachnoïde et rugueuse du côté des os du crâne ; il existe aussi une couche de pus poisseux sur la dure-mère, à quelque distance de le perforation.

Encéphale. — La surface des méninges est on ne peut plus vasculaire, le sang est coagulé dans quelques vaisseaux. Sur l'hémisphère droit on trouve du pus infiltrant la pie-mère par places. Ce n'est qu'à la convexité de l'hémisphère, qu'on trouve cet état. A la coupe, l'hémisphère droit ne présente qu'un piqueté très abondant. Sur l'hémisphère gauche, il existe une infiltration purulente de la pie-mère sur le lobe frontal, et, comme de l'autre côté, cette membrane adhère à la substance corticale ; on ne la détache que par lambeaux. En même temps, il existe sur cet hémisphère, une dépression correspondant à l'enfoncement des os. Cette dépression est une véritable cavité du volume à peu près d'une noisette, elle occupe exactement la partie moyenne de la seconde circonvolution frontale ; la substance cérébrale qui la limite est absolument ramollie et disparaît sous un filet d'eau. Une infiltration sanguine existe autour de cette cavité. Les parties antérieures et postérieures de cette seconde circonvolution sont intactes. Ce foyer de contusion cérébrale est très limité et bien circonscrit ; il est assez éloigné du siège qu'on accorde aux divers centres moteurs qu'on a localisés dans cette région de l'encéphale. A ce point de vue, l'absence de toute paralysie pendant la vie du sujet semble venir à l'appui du bien fondé de cette localisation.

En résumé, la mort de cet enfant a été produite par une méningo-encéphalite traumatique qui a été très promptement suppurative. Il est à noter que la température a suivi une courbe toujours ascendante, et qu'elle s'est élevée de 36°7 qui était celle de son entrée, à 42°3 quelques heures avant sa mort.

M. Houel. Je tiens à faire remarquer une particularité sur laquelle n'a peut-être pas assez insisté notre collègue M. Lannelongue dans son intéressante communication. Elle a trait à la lame

Digitized by Google

interne au pourtour de l'orifice de l'enfoncement. Cette lame interne est détachée au pourtour de l'orifice, dans une étendue de 2 centimètres, elle est mobile et pouvait faire saillie dans l'intérieur du crâne. Or, c'est là un fait extrêmement fréquent dans les enfoncements du crâne et je me propose de profiter de cette circonstance, pour faire, dans la prochaine séance, une communication à ce sujet.

M. Lannelongue. Je ne veux dire qu'un mot. Lorsque j'eus enlevé les fragments enfoncés, c'est-à-dire la lame externe et la lame interne, la dure-mère formait le fond de la cavité nouvelle. Les bords de l'orifice osseux étaient égaux, j'avoue que je ne pouvais penser que l'un d'eux était en grande partie détaché, et je crois qu'il était plus sage, en tout cas, de borner là mon intervention.

Le secrétaire,

Lannelongue.

Séance du 26 novembre 1879.

Présidence de M. Tarnier.

Le procès-verbal de la précédente séance est lu et adopté.

Correspondance.

La correspondance comprend :

1° Les journaux périodiques de Paris ;

2° Le *Bulletin de l'Académie de médecine*, les *Archives navales*, le *Bulletin médical du Nord*, le *Journal de thérapeutique* de Gubler ; la *Gazette obstétricale*, le *Lyon médical*, la *Revue médicale de l'Est*, la *Revue scientifique*, le *Praticien ;*

3° Le *Bulletin de l'Académie de médecine de Belgique*, le *Centralblatt für chirurgie*, le *Galènos*, *The british medical Journal*, la *Gazette médicale italienne et lombarde ;*

4° Une lettre de M. Gillette qui, à l'occasion du travail de M. Abadie *sur la section des nerfs ciliaires pour ophthalmie sympathique*, rappelle que M. Boucheron a pratiqué, en 1876, cette section dans le service de M. Gillette, à l'hôpital temporaire, et qu'à cette époque M. Boucheron a publié un mémoire, à la Société de biologie, sur ce sujet, en se basant sur des expériences faites sur les animaux ;

Digitized by Google

5° Une lettre de M. Fleury, de Clermont, demandant l'avis de la Société sur le fait suivant :

Un jeune cuisinier, âgé de 18 ans, est venu me consulter, il y a deux jours et me demander ce qu'il pourrait faire pour rétablir les mouvements de flexion du médius de la main gauche qui n'obéissait plus à la volonté. Une assiette, m'a-t-il dit, s'était brisée dans sa main; l'un des fragments avait déterminé une petite plaie à laquelle il avait attaché bien peu d'importance, car il en avait peu souffert et l'écoulement de sang avait été très léger.

En examinant la paume de la main, on apercevait une cicatrice en forme de croissant ayant à peu près 1 centimètre de longueur, dirigée obliquement de dehors en dedans ; elle occupait le tiers inférieur, à peu près, de la région palmaire et correspondait à une ligne qui traverserait le doigt médius, qui était dans un état d'extension permanente ; les autres doigts executaient le mouvement de flexion avec la plus grande facilité.

Nul doute que le tendon fléchisseur n'eût été coupé. Comment l'arcade palmaire ou l'une de ses branches avait-elle pu échapper? Que faire en pareille circonstance? Pourrait-on tenter une opération qui découvrirait les deux bouts du tendon pour en pratiquer la suture, après en avoir rafraîchi les deux extrémités? Je vous avoue que je ne l'oserais pas ; la section de l'arcade palmaire serait inévitable et pourrait donner lieu à un écoulement de sang abondant. Pourrait-on, après avoir incisé l'aponévrose palmaire, découvrir les deux extrémités du tendon? Je me demande s'il serait facile de les trouver, et si, en cas de réussite, on ne provoquerait pas une inflammation qui, dans cette région, pourrait avoir les conséquences les plus graves. Sauf meilleur avis, je ne ferais rien, ou, si le doigt était trop gênant, je l'amputerais. Mais avant de prendre un parti, je ne suis pas fâché d'avoir votre avis et celui de nos savants collègues de la Société.

M. Duplay pense qu'en pareil cas il est parfaitement indiqué de pratiquer la suture tendineuse. Avec l'ischémie obtenue par la bande d'Esmarch, les opérations de sutures tendineuses sont devenues très faciles, et, en employant le pansement antiseptique, on peut se mettre à l'abri des accidents inflammatoires.

Dans le cas de M. Fleury, il sera très aisé de mettre à découvert l'extrémité inférieure du tendon; mais il est probable, comme il arrive presque toujours en pareille occurrence, qu'il sera très difficile de trouver le bout supérieur rétracté. Cette difficulté, que j'ai rencontrée plusieurs fois, n'est pas de nature à arrêter, et je pense que, plutôt que de poursuivre la recherche du bout supé-

Digitized by Google

rieur, qui pourrait conduire à des délabrements considérables, il est préférable de réunir le bout inférieur à un tendon voisin, de pratiquer, en un mot, l'anastomose tendineuse, qui m'a complètement réussi dans deux cas.

M. le Président annonce que M. le Dr Cazin, membre correspondant, assiste à la séance.

Communications.

De l'ovariotomie antiseptique, par le Dr Jules Bœckel membre correspondant.

Je n'aurais pas eu l'idée de soumettre à la Société de chirurgie les observations qui suivent, tant elles me semblent aujourd'hui banales, — pour me servir de l'expression de M. Tillaux, — si la récente communication de notre confrère n'avait été le point de départ d'une discussion qui ne me semble pas avoir touché à sa fin.

Le traitement du pédicule ovarique est, en effet, une question d'actualité, qui est loin d'être résolue. A ce titre, je crois qu'il est du devoir de tout chirurgien d'apporter ici le fruit de son expérience et de contribuer ainsi, chacun dans la mesure de ses moyens, à élucider ce problème important.

Les ovariotomistes sont actuellement divisés en deux camps : les anciens et les nouveaux. Les uns fixent le pédicule à l'angle inférieur de la plaie; les autres le réduisent dans l'abdomen, après l'avoir lié en un, deux ou plusieurs faisceaux.

Les deux méthodes ont donné d'éclatants succès; mais il s'agit de savoir laquelle des deux l'emportera.

Lorsqu'on voit des spécialistes de renom abandonner une pratique qui leur a valu, à juste titre, une réputation universelle en faveur d'une méthode nouvelle, il est bien permis de supposer que c'est cette dernière qui finira par triompher. C'est à cette opinion que se sont ralliés MM. Tillaux, Terrier, Lucas-Championnière. C'est également la conduite que suivent aujourd'hui la plupart des chirurgiens anglais et allemands. Je l'ai adoptée chez mes opérées et n'ai eu qu'à m'en louer : la réunion immédiate a été obtenue en quelques jours; après trois pansements mes malades étaient *entièrement* guéris. La première se levait le 15e, la seconde le 12e jour, bien que chez cette dernière, le kyste fût compliqué d'une grossesse de 4 mois, qui ne fut nullement influencée par le traumatisme et qui suit aujourd'hui son cours normal. Voici ces observations :

Digitized by Google

Obs. I. — *Kyste ovarique multiloculaire; ovariotomie; ligatures au catgut. Réduction du pédicule, Lister. Guérison le 15e jour, après 3 pansements.*

Sophie K..., âgée de 55 ans, entre le 13 mai dernier (n° 35 de la salle 31) à l'hôpital civil de Strasbourg. C'est une femme de bonne constitution, de tempérament lymphatico-sanguin, n'ayant jamais été malade. Réglée pour la première fois à l'âge de 18 ans, elle a perdu ses règles il y a 8 ans. La ménopause s'est faite sans accidents. Elle est mère de 6 enfants bien portants; ses couches ont toujours été normales. Il y a un an et demi, elle s'aperçut que son ventre grossissait : depuis trois mois, l'accroissement en est rapide; à partir de cette époque, la miction et la défécation devinrent irrégulières, les jambes enflèrent, au point d'empêcher la malade de travailler.

Actuellement, le ventre présente une forme globuleuse; sa circonférence, au niveau de l'ombilic, est de 106 centimètres. On sent une tumeur, nettement fluctuante, remplissant tout l'abdomen et s'étendant jusqu'à deux travers de doigt au-dessus de l'ombilic. Les parois de l'abdomen glissent facilement au-dessus de la tumeur et ne semblent pas adhérentes : la tumeur elle-même jouit d'une mobilité assez grande; sa surface est unie. Par le toucher vaginal, on constate un col élevé, petit, court; les culs-de-sac sont presque complètement effacés. Léger œdème des jambes. Pas de fièvre. On propose l'opération à la malade, qui l'accepte volontiers.

Le 15 mai, on prescrit 3 verres d'eau de sedlitz et le jour de l'opération, qni est fixé au 16, on lui administre un lavement.

Opération le 16 mai. — Tous les instruments, éponges, etc., qui doivent servir ont été préalablement nettoyés et désinfectés; les pinces à forcipressure ont été passées au feu; la salle d'opération a été soigneusement désinfectée et le pulvérisateur à vapeur fonctionne depuis une demi-heure. La malade est opérée dans son lit.

M. Kaltenthaler administre le chloroforme. M. Jules Bœckel procède à l'opération avec l'assistance de M. E. Bœckel, et de MM. Wolff, Ruhlmann et Lentz. Il pratique, sous le brouillard phéniqué, une incision sur la ligne blanche, allant de l'ombilic à 2 centimètres 1/2 du pubis. Les vaisseaux sont saisis avec des pinces hémostatiques, qu'on laisse à demeure jusqu'à la fin de l'opération. Le péritoine incisé, on aperçoit le kyste. Il n'a contracté aucune adhérence avec les parties voisines, comme on s'en assure en passant la main derrière lui. M. J. Bœckel enfonce alors le trocart à ovariotomie dans le kyste : il s'en écoule un liquide brunâtre, très visqueux, qu'on évalue à 11 litres. La poche étant vidée, on l'attire au dehors avec des pinces plates. Les intestins sont maintenus dans l'abdomen avec des compresses chaudes. Une deuxième poche est ponctionnée avec le même trocart. Le kyste se vide entièrement et peut être extrait.

On en étreint le pédicule avec un double fil de fer recuit, qu'on serre à l'aide d'un serre-nœud ordinaire. La tumeur est sectionnée un peu au-dessus du fil de fer. Le pédicule est long et coriace : on saisit avec

Digitized by Google

des pinces les vaisseaux du moignon et on les lie avec des fils de catgut n° 2. Pour assurer l'hémostase, on divise le pédicule en deux moitiés, qu'on lie isolément avec un fil de catgut. Enfin, un dernier fil de catgut est enroulé plusieurs fois autour du pédicule en masse. Le serre-nœud est enlevé après s'être assuré que les ligatures tiennent, que le sang est bien arrêté ; on fait rapidement la toilette du péritoine et on abandonne le pédicule dans le ventre. Le grand épiploon est disposé au-devant des intestins pour les protéger, et la réunion pratiquée à l'aide de 3 fils métalliques profonds, intéressant le péritoine et fixés sur des bouts de sonde, et une quinzaine d'épingles pour la suture superficielle. Tube en verre dans l'angle inférieur de la plaie. L'ovaire enlevé est le gauche; l'ovaire droit est normal.

Pansement avec silk, plusieurs doubles de mousseline phéniquée, ouate salicylique et imperméable en gutta percha laminé; le tout maintenu par un bandage de corps bien serré. — TS = 37,2.

Le 17, la malade a bien dormi ; on défait le pansement pour enlever la moitié des épingles ; sérosité sanguinolente, peu abondante dans le tube; on l'aspire avec une poire en caoutchouc. TM. 36,8; TS. 37,5.

Le 18, TM. 37,5; TS. 38,1. On enlève le restant des épingles et le tube en verre. Réunion parfaite. 2e pansement *ut supra*.

Le 19,	TM. 37,2	TS. 37,7.
Le 20,	TM. 37.	TS. 37,2.
Le 21,	TM. 37,1	TS. 37.
Le 22,	TM 37,1	TS. 37,2.

On enlève les sutures profondes ; la réunion est parfaite sur toute la ligne; on applique pour tout pansement de la ouate salicylique sur le ventre et l'on maintient le tout à l'aide d'un bandage de corps.

La malade a eu la première selle ce matin. Son état est des plus satisfaisants ; elle peut être considérée comme guérie.

Le 30 mai (15e jour), elle se lève pour la première fois. La réunion s'est maintenue; les points de suture n'ont pas suppuré un instant.

Elle quitte l'hôpital le 15 juin, munie d'une ceinture abdominale. La guérison ne s'est pas démentie un seul instant.

Obs. II. — *Kyste multiloculaire, non adhérent, compliqué d'une grossesse de 4 mois. Ovariotomie. Réduction du pédicule. Pansement de Lister. Guérison le 12e jour après 3 pansements.*

Madame Madeleine M..., 28 ans, d'habitude bien réglée, a toujours joui d'une excellente santé. Mariée à 25 ans, elle devint enceinte au bout de 2 ans et mit au monde une fille bien portante. Un an après, elle accoucha d'une seconde fille qui se présenta par les pieds. Aucun incident ne compliqua d'ailleurs l'évènement.

Au mois de juillet 1878, elle s'aperçut que son ventre augmentait de volume ; bien qu'elle fût toujours réglée, elle se crut enceinte de 4 mois environ. Je vis pour la première fois madame M... au mois de septembre suivant. Je constatai un ventre moins développé qu'il n'est d'habitude au 6e mois de la grossesse ; la palpation abdominale dénotait la

Digitized by Google

présence d'une tumeur fluctuante, homogène, de forme globuleuse, siégeant dans la fosse iliaque gauche, empiétant sur la ligne médiane et s'étendant jusqu'à un travers de doigt au-dessus de l'ombilic. En bas, cette masse plonge dans le bassin. Toutes les parties occupées par la tumeur donnent à la percussion un son mat; les intestins sont refoulés dans la fosse iliaque droite et remontent bien avant sous le rebord des côtes. Lorsqu'on change la position de la malade, la matité persiste dans les points indiqués. La présence d'un fœtus ne paraît pas probable : On ne sent ni dos, ni petites parties. L'auscultation ne révèle qu'un bruit de souffle assez faible, mais point de battements redoublés. Le résultat du toucher vaginal est le suivant : col élevé, mais court, incliné à droite, admettant l'extrémité de l'index; l'utérus paraît normal. Culs-de-sac en partie effacés. L'idée d'une grossesse est donc à rejeter; celle d'un kyste de l'ovaire, développé du côté gauche, plus probable. Nous perdons la malade de vue jusqu'au mois de juillet 1879. Les règles ont été normales jusqu'au 16 avril, et ont disparu depuis cette époque. Le ventre a acquis une notable augmentation de volume. Il mesure 108 centimètres de circonférence; la tumeur remonte à 10 centimètres au-dessus de l'ombilic. L'état général a subi une profonde atteinte; l'amaigrissement a fait de rapides progrès.

Le 14 juillet, je pratique dans la tumeur une ponction exploratrice, qui donne issue à 8,700 grammes d'un liquide filant, jaune citrin, riche en albumine. L'examen histologique y décèle la présence de nombreux cristaux de cholestérine, de cellules épithéliales abondantes, dont les unes sont en voie de dégénérescence graisseuse, les autres recouvertes de cils vibratils, d'autres enfin chargées de pigment; quelques rares globules rouges flottent dans le liquide.

Tout en soupçonnant une grossesse concomittante, bien que ne pouvant l'affirmer, je propose à la malade de la débarrasser de son kyste. Elle accepte sans hésiter, et se décide à entrer à la Maison de santé des diaconesses pour y subir l'opération.

Opération le 28 *juillet.* — Elle est pratiquée 15 jours après la ponction avec l'assistance de M. le professeur E. Bœckel et de MM. Wolff, Ruhlmann et Lentz, internes des hôpitaux civils. Les précautions habituelles ont été prises comme chez notre première malade; elle occupe une chambre à elle seule et sera opérée dans son lit.

M. Kaltenthaler administre le chloroforme. L'anesthésie obtenue, je pratique, sur la ligne blanche, une incision commençant à 2 travers de doigt au-dessous de l'ombilic et s'étendant jusqu'à 2 centimètres 1/2 au-dessus de la symphyse pubienne.

Quelques pinces hémostatiques sont nécessaires pour tarir l'hémorrhagie des parois; le péritoine, incisé dans toute la longueur de l'incision cutanée, met à découvert le kyste. Celui-ci est dépourvu d'adhérences; il occupe la fosse iliaque gauche et la partie supérieure de l'incision. Vers le pubis, on tombe sur une tumeur qu'on prend tout d'abord pour un fibrôme : on ne tarde pas à s'apercevoir qu'on a affaire à l'utérus gravide. Il s'élève à un travers de main, au-dessus de la symphyse. Le kyste est ponctionné, vidé et attiré au dehors. Le pédicule

Digitized by Google

est large, relativement court et sillonné de grosses veines. Je le divise en deux faisceaux, que j'étreins isolément dans une anse de fil de fer. Le kyste est sectionné avec des ciseaux au-devant de ces ligatures temporaires. Cela fait, j'enroule chaque moitié du pédicule ainsi fragmenté d'un fil de catgut n° 2, coupe les fils courts et abandonne le tout dans le ventre, sans lier les vaisseaux du moignon, comme dans le cas précédent. La réunion est faite à l'aide de deux sutures profondes enchevillées, comprenant le péritoine et de plus 14 épingles superficielles. Tube en verre dans l'angle inférieur de la plaie.

Pansement de Lister *ut supra*. TS. 36,9.

On est obligé de sonder la malade dans la nuit.

Le 29, TM. 37,5; TS. 37,5. On enlève la moitié des épingles. Le tube contient à peine quelques gouttes de liquide sanguinolent. 1er pansement de Lister.

Le 30, TM. 37,5; TS. 37,3.

On enlève le tube et le restant des épingles. 2e pansement.

La malade a laissé échapper des gaz par l'anus. État des plus satisfaisants. 2e pansement. Réunion assurée.

Le 31 juillet	TM. 37,3.	TS, 37.1.
Le 1er août	TM. 37,3.	TS. 37.5.
Le 2	TM. 37,2.	TS. 37. Une selle dans la journée.
Le 3	TM. 36,9.	TS. 37.

Le 6, on enlève le pansement pour ôter les sutures profondes. *Absence de pus le long du trajet des fils.* Réunion parfaite sur toute la ligne.

Le 9 (12e jour), la malade se lève pour la première fois.

Exeat le 16 août (20e jour).

La malade a été revue depuis; la grossesse suit son cours normal et tout fait prévoir qu'elle arrivera à terme sans aucun incident. J'aurai soin, d'ailleurs, de tenir la Société de chirurgie au courant des événements futurs.

J'aurais pu me borner à ces deux observations et passer sous silence les deux cas suivants. Ils ont trop de rapport avec le sujet que je traite pour être omis. D'autre part, la probité et l'intérêt de la science m'obligent à les relater.

Dans le premier cas, il s'agit d'une laparotomie pratiquée par erreur de diagnostic pour une ascite datant d'une dizaine d'années et qui, au point de vue opératoire, a été suivie d'un succès complet. Le deuxième a trait à une hystérotomie terminée par la mort.

Obs. III. — *Laparotomie antiseptique pour une ascite. — Succès opératoire.*

Emma P..., 23 ans, souffre depuis 9 ans d'une distension énorme du ventre. Traitée par différents remèdes plus ou moins empiriques, elle vint me consulter dans le courant de l'année 1878. Son ventre est fluctuant, il mesure 126 centimètres de diamètre au niveau de l'ombilic;

Digitized by Google

elle est cyanosée; ses extrémités sont le siège d'un léger œdème. Urines normales. Cœur et poumons normaux. La paracentèse de l'abdomen, pratiquée il y a déjà quelques années, a été suivie d'une amélioration passagère; elle devient urgente quelques jours après la visite de ma malade. Comme la première fois, elle est suivie d'un mieux sensible. Néanmoins, au bout de quelques mois, une nouvelle ponction est nécessaire.

L'état général de E. P... est satisfaisant, du reste. Après cette dernière ponction, le ventre ne se vide qu'incomplètement; malgré l'issue de 17 litres de liquide, on ne peut explorer l'abdomen comme il convient.

Je propose à la malade de lui pratiquer la laparotomie et la fais entrer à la Maison de santé.

L'opération est pratiquée le 14 août 1879, en présence de MM. les professeurs E. Bœckel, Bruch (d'Alger), et de MM. les docteurs Tchoudouski, Ruhlmann et Lenz. Toutes les précautions de la méthode antiseptique ont été prises. Anesthésie chloroformique. Incision sur la ligne blanche de 10 centimètres. Pas trace de tumeur. Écoulement abondant d'un liquide jaune clair, transparent, albumineux. Le doigt, introduit dans l'abdomen, touche le foie et la rate, notablement hypertrophiés. Le premier de ces organes descend jusque dans la fosse iliaque droite. Matrice et ovaires sains.

2 sutures enchevillées profondes; 12 épingles superficielles. Tube en verre à l'angle inférieur de la plaie.

Pansement de Lister. TS. 36,5.

Le 15, TM. 37,3; TS. 37,5.

Le 16, TM. 37,2; TS. 37. Enlèvement de la moitié des épingles et du tube.

Le 17, TM. 36,8; TS. 36,7. État général des plus satisfaisants; a laissé échapper des gaz par l'anus.

Le 18, enlèvement du restant des épingles; réunion assurée.

Le 20, première selle.

Le 21, enlèvement des sutures profondes (3e pansement); réunion parfaite.

Le 27, se lève pour la première fois.

Exeat le 6 septembre, munie d'une ceinture.

J'ai revu la malade ces jours-ci; son état général est toujours excellent, bien que son ventre se soit énormément distendu. La cicatrice est ferme; je me propose de la ponctionner prochainement, pour éviter des désastres qui pourraient avoir de graves conséquences.

Obs. IV. — *Tumeur fibreuse de la matrice. — Laparo-hystérotomie. — Mort le 4e jour de septicémie suraiguë.*

Madame B..., 43 ans, tempérament nerveux, grande, svelte, est atteinte depuis six ans d'une tumeur abdominale qui a pris naissance du côté droit. Elle est restée stationnaire pendant 5 ans; ce n'est guère que depuis un an qu'elle s'est accrue. Depuis six mois, elle

Digitized by Google

augmente de volume. Le médecin de la malade, pour combattre des accidents de compression, pratique deux fois par semaine le relèvement de la tumeur.

Cette manœuvre est difficile et de peu d'effet, car à peine opérée, la tumeur reprend sa place primitive.

Depuis 6 semaines, la malade est sujette à des pertes plus ou moins considérables. Son état général est déplorable. Elle ne quitte plus le lit depuis 3 semaines. Je la vois pour la première fois en mai 1879.

État actuel. — Ventre peu distendu; la palpation révèle une masse considérable occupant toute la partie inférieure de l'abdomen, s'étendant surtout à gauche, dans la fosse iliaque qu'elle remplit entièrement, pour remonter jusqu'à 4 travers de doigt au-dessous du nombril et empiétant dans la fosse iliaque droite. La surface présente des nodosités en grand nombre. La peau est lisse au-dessous de la tumeur et glisse facilement au devant d'elle. Le toucher révèle ce qui suit : Col élevé, presque entièrement effacé, dévié fortement à droite; l'orifice admet le bout de l'index, bien que madame B... soit vierge. Culs-de-sac effacés, le col se confond presque avec la tumeur. Miction et défécation normales. Par le toucher rectal, on arrive à 6 centimètres au-dessus du sphincter externe sur la tumeur qu'on circonscrit en arrière assez aisément.

La malade implore à grands cris l'intervention chirurgicale, disant qu'elle ne peut continuer à vivre dans cet état.

Opération le 19 juillet 1879 à la Maison de santé. Précautions antiseptiques habituelles. Anesthésie chloroformique. Incision de 18 centimètres s'étendant du pubis jusqu'à 3 travers de doigt au-dessous de l'ombilic.

Le péritoine incisé, on tombe sur la tumeur et on en commence l'énucléation; elle est très pénible. Les intestins viennent à chaque instant faire hernie, et il est très difficile de les maintenir dans l'abdomen.

Afin de pouvoir placer la chaîne de l'écraseur à la base de la tumeur, je pratique sur cette dernière une incision horizontale entre elle et la vessie. Le péritoine se décolle facilement après cette manœuvre et la tumeur cède; j'opère de même à sa face postérieure; mais la masse est encore bridée par les ligaments ronds et la trompe. Je sectionne de chaque côté ces organes entre 2 ligatures de catgut. L'ovaire reste couché sur la tumeur. Je pratique en outre 2 ligatures sur le pédicule de la trompe et du ligament rond ainsi sectionnés, coupe le nœud à ras et abandonne le tout dans le ventre. La même opération est pratiquée des deux côtés.

La tumeur alors cède après quelques faibles tractions et peut être amenée au dehors. Je place une chaîne d'écraseur aussi bas que possible et la serre vigoureusement. Pour empêcher le pédicule ainsi formé de glisser vers l'intérieur, on transperce la tumeur en deçà de la chaîne à l'aide d'un trocart de Chassaignac, qu'on laisse en place. La constriction ne paraissant pas suffisante, je divise le pédicule en deux, d'avant en arrière, à l'aide d'un trocart courbe, dans lequel j'engage

Digitized by Google

deux fils de fer, qu'on fixe à l'aide d'un serre-nœud. Au devant des serre-nœuds, on engage une longue fiche en acier pour les empêcher de glisser. La constriction portée à ses dernières limites, j'enlève la tumeur à l'aide du bistouri. Il ne s'en écoule pas une goutte de sang.

Toilette du péritoine; pendant cette manœuvre, l'estomac vient faire hernie à l'angle supérieur de la plaie. Réduction des intestins très longue et laborieuse, malgré la longueur de l'incision. 6 sutures profondes avec soie phéniquée, et sutures intermédiaires superficielles avec la même substance. La réunion est faite aussi exactement que possible, de manière à ne pas laisser d'intervalle entre la paroi abdominale et le pédicule, fixé à l'angle inférieur de la plaie.

Cautérisation du pédicule avec une solution de chlorure de zinc au dixième. Pansement de Lister. Injection morphinée. Glace à l'intérieur. Champagne frappé. TS. 37,8.

Le 19, l'état de la malade est satisfaisant. TM. 37,6; TS. 38. J'enlève le trocart placé en deçà du pédicule, car il a occasionné de vives douleurs en comprimant la paroi abdominale.

Deux pansements par jour. Ecoulement abondant de liquide sanguinolent.

Le 20, écoulement comme la veille. Facies grippé.

Le 21, mort à 3 heures de l'après-midi.

J'ai regretté, dans ce cas, de n'avoir pas recouvert le pédicule du feuillet péritonéal, ainsi que l'a de nouveau préconisé tout dernièrement Czerny; j'ai la conviction qu'en agissant ainsi, on pourrait, sans crainte d'hémorrhagie, réduire le pédicule, après l'avoir au besoin fragmenté en plusieurs faisceaux, et faire bénéficier les malades des avantages incontestables que la ligature perdue m'a donnés chez mes premières opérées.

Tumeur sanguine développée dans le sinus maxillaire. — Incertitudes dans le diagnostic. — Guérison par l'incision et la suppuration de la poche.

Par le Dr Boissarie, membre correspondant.

Les épanchements sanguins dans l'intérieur du sinus maxillaire sont rarement observés, et leur existence réelle a même été mise en doute. Si on élimine en effet les épanchements traumatiques, on ne trouve pas un seul exemple d'une tumeur de cette nature développée dans cette région. Dans ce fait si connu de Bermond, que nous interpréterons plus loin, le malade avait reçu, vingt ans auparavant, un coup violent sur la face.

Le cas que nous citons est donc intéressant par sa rareté d'abord, par les difficultés que présentait son diagnostic, enfin par le volume considérable que cette tumeur avait atteint, détruisant

Digitized by Google

toutes les cloisons osseuses et se creusant une vaste cavité dans un des côtés de la face.

Nous allons résumer cette observation dans ses traits essentiels.

Dans le courant de l'hiver dernier se présentait devant moi un malade âgé de 50 ans, d'une santé générale satisfaisante, qui, depuis 18 mois, s'était aperçu de la présence d'une tumeur dans la narine droite.

Cette tumeur, parfaitement visible en avant, se retrouvait encore en arrière avec le doigt introduit dans la bouche, et porté derrière le voile du palais. De ce côté, l'œil était plus saillant, dévié en dehors et en haut, et en partie caché par la paupière supérieure.

Ma première impression fut que j'avais à faire à un polype, et j'engageai le malade à revenir me voir dans quelques jours, pour mieux étudier la natur et les points d'attache de cette tumeur et prendre une détermination définitive. Ma recommandation ne fut pas écoutée, et trois mois s'écoulèrent sans que je revisse mon prétendu polype. Dans l'intervalle, le malade avait consulté plusieurs médecins et en particulier le Dr Gadaud, de Périgueux. Ce dernier crut tout d'abord comme moi à un corps fibreux, mais émit plus tard quelques doutes sur la nature bénigne de cette affection ; et de fait, depuis mon premier examen, les choses avaient changé d'aspect.

La tumeur faisait à la joue, au-dessus de la fosse canine, une saillie très sensible. L'œil de plus en plus dévié, disparaissait sous la paupière supérieure. La moitié droite de la voûte palatine était abaissée et formait une saillie dans la bouche, la narine était entièrement obstruée, enfin un ganglion sous-maxillaire était engorgé. Avec un doigt introduit dans sa bouche, et un autre appliqué sur la tuméfaction de la joue, on sentait une fluctuation profonde dans toute la tumeur.

Les dents étaient saines de ce côté, les gencives intactes. En tenant compte de l'âge du malade, de l'accroissement rapide de la tumeur, de l'engorgement ganglionnaire, on pouvait penser à une tumeur maligne. Cependant il n'y avait ni douleurs, ni cachexie, ni altération des téguments.

Quel que fût du reste la nature du mal, il était urgent d'intervenir.

Si la tumeur était de mauvaise nature, on pouvait encore la circonscrire et l'enlever dans son entier. Dans l'hypothèse d'un corps fibreux il fallait arriver jusqu'à son point d'implantation. La résection du maxillaire supérieur fut adoptée en principe, tout en me réservant d'agir suivant les indications du moment ; je fis à la

Digitized by Google

partie la plus élevée de la tumeur, le long du rebord inférieur de l'orbite une incision se dirigeant vers la racine du nez; et avant d'aller plus loin, sentant la fluctuation de plus en plus distincte, je fis une ponction avec le bistouri au fond de mon incision. Immédiatement, un gros jet de sang vint se projeter à distance et nous couvrir de ses éclats.

J'enfonçai mon doigt dans la plaie pour arrêter cet écoulement, et je trouvai non pas une tumeur, mais une vaste cavité allant de l'orbite à la voûte palatine, ayant refoulé la cloison, et dépassant en dehors les limites que je pouvais atteindre.

Chaque fois que j'essayais de retirer mon doigt, le même jet de sang faisait irruption, et avec la même violence. Un instant même je dus songer à la ligature de la carotide, et ce ne fut qu'en faisant comprimer cette artère que je pus appliquer un premier pansement. Toute cette cavité fut exactement remplie par 7 à 8 gros tampons de charpie, imbibés de perchlorure de fer. L'hémorrhagie put être arrêtée de la sorte, mais je n'en restai pas moins très préoccupé des suites ultérieures de l'opération; pendant les deux ou trois premiers jours, l'hémorrhagie se reproduisit en effet à divers intervalles et affaiblit beaucoup notre malade. Le pansement fut laissé en place pendant 6 jours, jusqu'à ce que la suppuration vînt à paraître sur ses bords et nous annoncer qu'une modification s'était faite dans toute l'étendue de cette cavité.

Malgré la mauvaise odeur qui s'exhalait de la plaie, ce ne fut que pièce à pièce que chaque tampon fut enlevé et le dernier, le 9e jour seulement.

Notre satisfaction fut grande à ce moment, de voir s'écouler non plus du sang, mais une sanie noirâtre et fétide. Cet écoulement resté longtemps très abondant se faisait par la plaie de la face, par la narine droite, tombait parfois dans la bouche et déterminait des accidents septicémiques qui nous donnèrent longtemps de l'inquiétude.

Cet écoulement était entretenu par les hémorrhagies qui se faisaient sans cesse au fond de cette poche; le sang ne pouvant trouver d'issue, se décomposait sur place, et était rejeté sous forme de putrilage. Lorsque le malade courbait la tête c'était par jet que se faisait cet écoulement noirâtre que nous pouvons évaluer de 2 à 300 grammes par jour. Sous l'influence d'une alimentation très tonique, d'injections phéniquées dans la plaie, nous pûmes relever graduellement les forces de notre malade qui resta pourtant plusieurs jours dans un état désespéré.

La cavité se rétrécit peu à peu, la suppuration prit un meilleur caractère, et trois mois après notre malade était absolument guéri. A la place de la tumeur de la face et à son centre, se trouvait une

Digitized by Google

cicatrice régulière déprimant les tissus à ce niveau. Par cette cicatrice aujourd'hui fermée on apercevait dans les derniers temps une cavité ayant les dimensions d'un sinus maxillaire normal, tapissée par une muqueuse lisse et polie.

Le travail de réparation était aussi rapide, aussi surprenant, que l'avait été l'évolution de cette tumeur. L'œil qui semblait perdu, et qui se cachait sous la paupière supérieure, avait repris sa place et ses fonctions ; les deux fosses nasales étaient entièrement libres. La voûte palatine s'était relevée et la muqueuse ressoudée ; enfin, de tous ces grands délabrements de la face, de cette cavité qui pouvait contenir 250 grammes de sang, il ne restait pas trace. La guérison ne s'est pas démentie depuis.

En résumé, voilà un homme de 50 ans, qui voit se développer, sans cause connue, une tumeur, qui, à la manière des polypes, obstrue d'abord la narine droite, et puis prend tout à coup dans l'espace de quelques mois, un développement considérable, fait éclater le sinus dans tous les sens, et proémine à la fois du côté de l'orbite, de la bouche et de la face. L'incision de cette tumeur donne lieu à une hémorrhagie considérable, qui persiste ou se reproduit pendant plusieurs jours. Lorsque le sang cesse de couler, les parois se rapprochent, la cavité se comble, les organes reprennent leur place, et peu de temps après, il reste à peine trace de tous ces désordres.

A première vue, cette observation semble la reproduction du fait bien connu de Bermond. Mais dans ce dernier cas, une violence extérieure semble avoir été le point de départ de l'affection. Il en est de même dans les faits cités par Jourdain, Dupuytren, Velpeau ; une contusion avait déterminé la formation d'un épanchement dans la cavité du sinus. Ici, rien de semblable dans l'étiologie. Aussi, le diagnostic n'a pu être porté qu'au moment de l'opération.

On cite des cas nombreux dans lesquels des kystes volumineux de la mâchoire ont été méconnus, et confondus avec une tumeur sarcomateuse. Dans notre exemple , la confusion était possible, et la ponction exploratrice elle-même pouvait ne pas lever tous les doutes, car le trocart peut pénétrer dans une cavité due au ramollissement kystique d'un ostéo-sarcome.

Ces considérations expliquent l'incertitude dans laquelle nous sommes restés, sur la véritable nature de la tumeur. Même, à l'heure actuelle, il n'est pas sans intérêt de rechercher quel a été le point de départ de cette affection. Au moment de l'opération c'est une vaste cavité d'où le sang s'échappe en jet volumineux.

Bermond, également, en incisant sa tumeur, donne issue à mille grammes de sang ; et certainement, il n'y avait pas place pour une aussi grande quantité de liquide ; il devait y avoir une hémor-

Digitized by Google

rhagie entretenue par l'extrême vascularité de la membrane kystique, ou par quelque artère ouverte au centre de la poche ; il est facile de comprendre qu'une tumeur arrivée à un tel développement, qui détruit ou refoule les parois osseuses, peut ouvrir également les vaisseaux qu'elle rencontre sur sa route et devenir comme une sorte de poche anévrismale dans laquelle des battements peuvent être perçus, signe qui a été déjà noté.

Mais si telle était la constitution de notre tumeur au moment de l'opération, quel avait été son origine, son point de départ ? Nous trouvons dans les antécédents du malade un fait important qui nous vient en aide dans cette recherche.

Il y a trois ans, notre malade avait vu apparaître une tumeur au niveau du rebord orbitaire supérieur droit, tumeur molle et fluctuante, tumeur précédée et suivie de douleurs sourdes à ce niveau, et qui, après avoir persisté environ six mois, se vida brusquement par les fosses nasales, en donnant issue à un écoulement abondant de liquide séro-sanguinolent. Peu de temps après, des accidents analogues se déclarent dans le sinus maxillaire et suivent la marche que nous venons de rapporter.

D'après ces indications, il est permis de conclure qu'un kyste s'est développé d'abord dans le sinus frontal, s'est vidé par les fosses nasales ; qu'un second kyste de même nature prenant naissance dans le sinus maxillaire, a pu atteindre un développement considérable, et perdre son caractère primitif par les hémorrhagies qui se sont faites dans son intérieur.

Dans ce cas ce second kyste est bien indépendant de la dentition ; l'âge du malade, le bon état de ses dents, enfin la coïncidence du même accident dans le sinus frontal, excluent cette hypothèse. C'est donc à un kyste muqueux du sinus que nous avons eu à faire ; et cet exemple tendrait à prouver que les observations inscrites sous le titre « d'épanchements sanguins dans le sinus maxillaire » (nous laissons de côté les traumatismes), ne sont que des kystes dont le produit de sécrétion a été modifié par des hémorrhagies dans l'intérieur de la poche.

De même que Giraldès a établi que les faits d'hydropisie du sinus se rapportent à la dilatation de cette cavité par un kyste développé dans les glandes de la muqueuse ; de même aussi, on pourrait dire que les épanchements sanguins, les hématocèles du sinus ne sont que de simples kystes dégénérés ou plutôt modifiés par des hémorrhagies faites dans leur intérieur.

Ainsi se trouverait simplifiée l'étude des maladies de cette région : et l'exemple que nous venons de rapporter aurait de l'intérêt non-seulement par sa rareté, par le développement énorme de la tumeur, par les difficultés qu'a présentées le diagnostic ; mais surtout

Digitized by Google

par le développement simultané de deux tumeurs analogues dans le sinus frontal et maxillaire ; la première, conservant ses caractères primitifs, la seconde se convertissant en une sorte de poche anévrysmale ; ce rapprochement nous permet de conclure que quelles que soient les modifications ultérieures de ces tumeurs, la nature et le point de départ restent les mêmes. De la sorte, les épanchements sanguins spontanément développés dans le sinus, pas plus que l'hydropisie ne peuvent être conservés comme entité morbide distincte et se rattachent aux kystes muqueux du sinus.

Présentation de malade.

Résection du genou par M. Le Dentu.

Messieurs, j'ai fait venir de Saint-Louis, pour vous le présenter, un malade à qui j'ai réséqué le genou. C'est un jeune homme âgé de 28 ans qui entra dans mon service, en mai 1879. Il n'y a pas dans son passé d'antécédents scrofuleux ; la tumeur blanche pour laquelle il était venu à l'hôpital, avait pour origine un traumatisme reçu sur le genou plusieurs mois auparavant. L'arthrite siégeait à droite ; elle était très fongueuse, et il existait autour du genou de nombreux trajets fistuleux fournissant une suppuration abondante et affaiblissant beaucoup le malade. Il n'existait pas de tubercules dans le poumon.

La résection du genou me parut indiquée ; je la pratiquai d'après le procédé suivant : deux incisions latérales longitudinales sont pratiquées et réunies par une incision transversale passant sous la rotule. J'enlève ensuite cet os et j'excise 4 à 5 centimètres de peau. Pnis je résèque les extrémités du fémur et du tibia et je coupai ces os de manière à ce que leur affrontement fût très exact. Je ne fis pas de suture osseuse. Pansement de Lister. Appareil plâtré.

Les suites furent simples ; il n'y eut que quelques petits débridements à pratiquer. La guérison fut à peu près complète le premier août ; il ne restait que quelques légères ulcérations superficielles qui ont cessé complètement. Aujourd'hui la soudure est parfaite, et cet homme marche très facilement.

Discussion.

M. Sée. Je désire demander à M. Le Dentu un simple renseignement. Notre collègue s'est-il préoccupé du cul-de-sac de la synoviale sus-rotulien, après avoir enlevé la rotule? On a donné le conseil de réséquer ce cul-de-sac afin d'éviter des fusées purulentes ultérieures.

Digitized by Google

M. Le Dentu. Je n'ai, pour ainsi dire, pas eu à m'en occuper, ce cul-de-sac étant en partie rempli de fongosités dont j'ai fait l'abrasion pendant l'opération.

M. Le Fort. Mes remarques porteront sur trois points. Le premier a trait à la résection de la rotule ; je crois, après avoir réfléchi à la question, qu'il vaut mieux l'enlever ; elle pourrait en effet devenir la cause d'un insuccès.

En second lieu, je demanderai à M. Le Dentu s'il n'a pas été gêné par une tendance fâcheuse qu'a le fémur dans ces cas à se porter en avant.

Le troisième point, enfin, a trait à l'appareil.

Dans mes opérations, je me suis servi comme lui d'un appareil plâtré, très renforcé en arrière, et j'ai pris soin également de l'échancrer sur les côtés. Je n'en ai pas été content. La suppuration, malgré toutes les précautions prises, a coulé dans l'appareil, et à mon grand regret, j'ai dû le changer vers le vingtième jour. Or c'est là une grande cause d'insuccès opératoire.

M. Anger. J'ai fait une résection de l'extrémité supérieure du tibia ; je me servis du pansement à l'alcool, et j'appliquai un appareil plâtré. Mais il se produisit par le fait des pansements et de l'écoulement des liquides de la plaie un ramollissement de l'appareil qui m'obligea de le recouvrir d'une feuille de gutta-percha pour assurer sa consolidation.

J'ai conservé la rotule chez mon sujet et j'ai fait la résection sous le périoste. L'os se reproduisit chez cet enfant âgé de 14 ans. L'ankylose fut complète et le résultat assez semblable à celui de M. Le Dentu.

M. Le Fort. Je n'avais pas en vue dans ce que je viens de dire, un ramollissement de l'appareil, mais uniquement une odeur de putréfaction par l'écoulement des liquides dans l'appareil même.

M. Trélat. Je ne dirai que quelques mots au sujet des appareils. J'ai l'habitude de me servir, comme M. Anger l'indiquait, d'une feuille de gutta-percha qui rend l'appareil imperméable. Et pour mieux assurer sa résistance en arrière, dans sa partie postérieure, je place dans l'appareil une attelle en fil de fer recouverte d'ouate. On a ainsi l'appareil le plus résistant, le plus solide qu'on puisse désirer.

M. Le Dentu. Je répondrai successivement aux objections qu'on m'a adressées. A l'égard de la rotule, je conçois que théoriquement on en puisse faire la conservation ; mais chez mon malade, la chose était impossible et il me semble qu'à part quelques cas spéciaux, il doit en être ainsi le plus souvent.

Digitized by Google

Je n'ai pas observé la tendance du fémur à se déplacer en avant qu'a signalé M. Lefort. Cela peut tenir à plusieurs causes, telles que la grande étendue de l'os enlevé, l'obliquité des surfaces nouvelles affrontées très exactement. Mais j'en accuse principalement l'appareil auquel j'ai consacré tous mes soins. Il n'est ouvert qu'au niveau du genou, et là il est largement échancré latéralement, partout ailleurs il est fermé et contient exactement le membre sans le comprimer. J'emploie d'ailleurs une autre précaution qui peut contribuer encore à empêcher ce déplacement. Pour éviter les fusées purulentes dans le creux poplité, je place des tampons d'ouate entre l'appareil et cette région, peut-être ces tampons agissent-ils encore en vue de refouler le tibia en avant.

Je n'ai pas d'expérience à l'égard des sutures, mais j'ai vu autrefois, dans le service de M. Richet, deux ou trois malades réséqués du genou, dont les os avaient été suturés. Or, j'ai gardé le souvenir des difficultés qu'on a eu à les extraire ; les malades les ont gardées plusieurs mois.

Il ne s'est pas produit dans mon cas, de glissement latéral dans les os juxtaposés, parce que les valves latérales de mon appareil maintenaient parfaitement les fragments.

Enfin pour éviter l'entrée des liquides dans l'appareil, je mets de chaque côté de la fenêtre une couche d'ouate avec de la gaze phéniquée par-dessus.

Ces précautions m'ont pleinement réussi, et je n'ai eu à changer qu'une seule fois mon appareil à une époque tardive.

Communication.

Grenouillette congénitale due à la dilatation du canal de Warthon imperforé, par M. Lannelongue.

Messieurs, en 1866, M. Guyon présentait à la Société de chirurgie une pièce anatomique qui établissait d'une manière incontestable l'existence d'une dilatation congénitale du canal de Warthon, de manière à former grenouillette. Le canal atteignait le volume d'une plume d'oie, il était imperforé à son extrémité antérieure ; la glande sous-maxillaire était saine. L'enfant avait succombé au huitième jour, et c'était le lendemain de sa naissance qu'on s'était aperçu de l'existence d'une grosseur dans le plancher de la bouche du côté droit.

C'est une observation clinique analogue à la précédente que je viens vous communiquer. Mais, auparavant, je vous rappellerai qu'en 1833, Stoltz avait publié dans la *Gazette médicale* un fait de

Digitized by Google

grenouillette qu'on doit aussi regarder comme congénitale, bien qu'on ne l'eût pas constaté immédiatement après la naissance. Le voici :

Observation de Stoltz.

Enfant du sexe féminin. — Tout de suite après la naissance on n'avait rien remarqué. Le 3e jour la nourrice s'aperçut qu'il existait une grosseur sous la langue.

C'est le 4e jour seulement que Stoltz constata le fait.

En examinant la bouche on voyait pointer la langue, soulevée et un peu déjetée à droite. La tumeur blanchâtre, presque transparente est placée sur la partie antérieure et gauche, à côté et au-devant du frein lui-même très effacé.

La tumeur s'étend jusqu'au bord libre de la langue; elle s'appuie sur le plancher de la bouche. La langue est ainsi immobilisée. Aussi l'enfant ne peut-il que très difficilement prendre le sein.

En ouvrant cette grenouillette, il s'écoule une humeur glaireuse transparente et diaphane, les parois s'affaissent.

L'orifice se ferma et le lendemain, cinq jours après la naissance, on aperçut une nouvelle tuméfaction qui ne fit que grossir le 6e et le 7e jour. Le 8e jour la poche était encore plus remplie et on l'incisa de nouveau. Cette fois l'ouverture ne se ferma pas et le malade guérit.

Avant Stoltz, Paul Dubois avait aussi publié un fait de kyste congénital de la face inférieure de la langue ; mais je partage l'opinion de Stoltz sur ce point que le fait de Dubois ne doit pas être rapporté à une dilatation du canal excréteur de la glande sous-maxillaire, car il faudrait admettre une déviation par trop anormale de ce canal.

Obs. II. — *Grenouillette congénitale.* — Le 8 novembre dernier on nous amène à l'hôpital Sainte-Eugénie un petit garçon âgé de 15 jours, le nommé Ernest Piequet.

Cet enfant porte sur le côté droit du plancher de la bouche une tumeur qui à première vue ressemble absolument à une grenouillette.

Cette tumeur est superficielle, elle part presque de la ligne médiane un peu en dehors du frein de la langue et suit le plancher de la bouche jusqu'en arrière, vers la base de la langue. Sa direction est demi-curviligne.

Son volume est tel qu'elle proémine sur le plancher de la bouche, sans atteindre cependant le bord gengival.

La muqueuse qui recouvre cette tumeur est transparente et l'on voit le liquide contenu, également transparent. En avant, près de la ligne médiane, à côté du frein, la tumeur se termine par une saillie conoïde, une sorte de prolongement papillaire nettement détaché, qui est comme le reste de la tumeur, remplie d'un liquide transparent.

En pressant d'arrière en avant sur la tumeur, on fait refluer le liquide vers cette partie conoïde qui correspond à l'*ostium ombilicale* du

Digitized by Google

canal de Warthon; mais le liquide ne s'écoule pas et on ne découvre pas à un examen attentif, l'orifice normal du canal. Je me suis servi de la loupe sans parvenir à le découvrir.

Sur le sommet de la papille, j'ai fait avec les ciseaux une petite ouverture; il s'est écoulé un liquide transparent glaireux, mélangé à quelques grumeaux. L'ouverture faite, j'ai sondé la cavité et je n'ai pas été peu surpris de m'enfoncer jusqu'à 4 ou 5 centimètres de profondeur. Le stylet se dirige non pas directement vers la base de la langue, mais en dehors vers le cou. Son extrémité vient faire saillie au niveau de la région sus hyoïdienne du côté droit, c'est-à-dire qu'il pénètre probablement dans la glande sous-maxillaire qui paraît intacte.

Les caractères précédents me paraissent décisifs. Forme de la tumeur, imperforation du canal que l'on constate, tandis que de l'autre côté on reconnaît parfaitement bien l'*ostium ombilicale*, exploration enfin avec le stylet, tels sont les éléments qui concourent dans le même sens pour établir le siège de l'affection.

L'enfant avait 15 jours quand on nous l'a conduit à l'hôpital. Mais la tumeur existait à la naissance; la sage-femme l'a découverte une heure environ après que l'enfant est venu au monde. Elle avait alors le même volume que celui que nous lui avons reconnu.

Nous avons revu cet enfant deux fois depuis le jour où nous avons ouvert la poche; la dernière fois était le 23 novembre, c'est-à-dire quinze jours après l'opération. L'ouverture est béante et donne passage à la sécrétion de la glande; il n'existe plus le moindre relief, et le cathétérisme avec un fin stylet suit le trajet du canal de Warthon dans la direction de la glande; on pénètre à 3 centimètres environ.

La séance est levée à 5 heures.

Le secrétaire,
LANNELONGUE.

Séance du 3 décembre 1879.

Présidence de M. TARNIER, président.

Le procès-verbal de la dernière séance est lu et adopté.

Correspondance.

La correspondance comprend :

1° Les journaux périodiques de Paris.

2° Le *Bulletin de l'Académie de médecine*, le *Bulletin de*

Digitized by Google

thérapeutique, le *Lyon médical*, la *Revue médicale de Toulouse*, les *Archives de médecine*, la *Revue scientifique*.

3° *Centralblatt für Chirurgie*, la *Gazette de santé militaire de Madrid*, le *Galènos*, le *British medical*.

4° M. Le Fort offre au nom de M. Surmay plusieurs brochures. — *Quelques faits pour servir à l'histoire de la syphilis cérébrale.* — *Contribution au chapitre des morts subites à propos de la fièvre typhoïde.* — *Observations d'entérotomie.*

5° M. Duplay offre, de la part de M. Roger, du Havre : 1° *Nouveau forceps symétrique;* 2° *Dystocie par allongement hypertrophique congénital du col de l'utérus.*

6° *Traité de chirurgie et de médecine opératoire*, par M. Albert Devienne.

7° *Tumeur de la voûte palatine, ablation et guérison*, par M. Dionisio, de Turin.

8° Une lettre de M. Nepveu se portant candidat au titre de membre titulaire.

9° *Une Observation de cysto-fibro-sarcome du muscle triceps fémoral gauche — Désarticulation coxo-fémorale*, par M. Gross, professeur à la Faculté de médecine de Nancy. — Renvoyé à l'examen de M. Nicaise.

10° Exposé des titres scientifiques de MM. Gross, de Nancy, et Mollini, de Lyon.

M. le président annonce que MM. les docteurs Vast et Bourgeois d'Etampes assistent à la séance.

Vote.

M. le président ouvre le scrutin pour la nomination des deux commissions chargées de faire le rapport sur les candidats associés étrangers et correspondants nationaux.

Sont nommés membres de la commission : 1° pour les associés étrangers, MM. Verneuil, Perrin, Duplay, Bergér;

2° Pour les correspondants nationaux, MM. Marjolin, Trélat, Guéniot, Sée.

M. LE PRÉSIDENT. J'ai le regret d'annoncer à la Société la perte d'un de ses membres correspondants, M. Vallet, d'Orléans.

M. LE SECRÉTAIRE GÉNÉRAL donne lecture de la note suivante adressée à la Société par M. Baudon, membre correspondant.

Digitized by Google

Résultats constatés dans trois résections de la hanche quatre ans et demi après ces opérations.

Les résultats tardifs des résections étant en général peu connus, j'ai pensé qu'il serait intéressant de faire connaître à la Société de chirurgie les résultats qu'ont donnés trois résections de la hanche, dont j'ai donné l'histoire à la Société de chirurgie, il y a trois ans environ.

Ces trois résections datent toutes de plus de quatre ans et demi.

La première a porté sur une jeune fille de huit ans; l'opérée, qui avait été considérée comme guérie et qui ne portait plus qu'un petit pertuis fistuleux au moment de ma communication, présente aujourd'hui trois larges fistules communiquant avec les os. Il y a donc récidive.

Le second opéré, âgé de vingt ans, n'a jamais eu d'amélioration après son opération; il est mort de phtisie pulmonaire après quatre ans.

Le troisième opéré, âgé de neuf ans, est aujourd'hui guéri et court la ville du matin au soir, *sans bâton*. Il peut marcher longtemps sans fatigue, quoique la nouvelle tête fémorale n'ait pas un point d'appui solide sur l'os des îles. A chaque pas, cette tête remonte de 3 centimètres environ et donne à l'enfant la démarche des infirmes atteints de luxation congénitale.

Ainsi que le montre la photographie ci-jointe, les reins sont cambrés et le corps est déjeté du côté de l'opération, ce qui compense le raccourcissement du membre qui est de 5 centimètres.

La cicatrice est demi-circulaire, blanchâtre et peu apparente.

L'opération a été faite le 11 avril 1875.

En somme, sur trois opérations faites, il y a quatre ans et demi, une seule a été profitable à l'opéré. Elle lui a, du reste, été très profitable, car la guérison a été rapide, et l'opéré n'a pas tardé à marcher.

Une autre de ces opérations qui avait paru devoir être suivie de guérison, se termine par une récidive franche.

Une troisième opération n'a jamais été suivie d'amélioration, quoique j'aie cru avec M. Sarazin, que toutes les parties malades avaient été enlevées.

Digitized by Google

Communication par M. Rochard, sur les polypes naso-pharyngiens.

Messieurs, à la séance du 5 novembre dernier, M. le professeur Verneuil vous a présenté un jeune malade qu'il avait opéré avec succès d'un polype naso-pharyngien par une méthode mixte. Le malade étant trop anémié pour résister à une opération sanglante, M. Verneuil s'est borné, après avoir incisé le voile du palais, à enlever une partie de la tumeur avec l'écraseur linéaire et à détruire le reste par des cautérisations successives. Ce traitement lui a réussi, le polype s'est ramolli, et le malade commence à respirer par le nez. A l'occasion de cette communication, M. Duplay a fait savoir à la Société qu'il avait guéri un polype naso-pharyngien par les injections interstitielles de chlorure de zinc, et M. Trélat a rappelé qu'il avait préconisé la cure des polypes par la cautérisation lente et par la voie palatine.

Ce serait un si grand progrès que la possibilité de détruire les polypes naso-pharyngiens, sans enlever la maxillaire supérieure, sans abattre le nez, sans fendre la voûte palatine, que tous les faits qui peuvent confirmer cette espérance doivent être recueillis avec empressement. C'est dans cette pensée, Messieurs, que je viens vous communiquer une observation déjà vieille d'une année et qui m'a été adressée par un des chirurgiens les plus distingués de la marine, par M. Barthélemy, professeur de clinique chirurgicale à l'Ecole de Toulon. Il s'agit, comme dans le cas rapporté par M. Duplay, d'un polype naso-pharyngien détruit à l'aide d'injections interstitielles de chlorure de zinc. Cette observation est fort longue, et je craindrais d'abuser de vos instants en vous la lisant tout entière; je me bornerai donc à vous en communiquer un extrait, en déposant sur votre bureau le manuscrit de l'auteur.

Le malade qui fait l'objet de cette observation, est un apprenti de l'arsenal, âgé de quatorze ans, sujet depuis longtemps à des épistaxis abondantes. Lorsqu'il entra, le 12 octobre 1878, à l'hôpital de Toulon, après une hémorrhagie de près d'un litre et dans un état d'anémie des plus alarmants, l'écoulement du sang avait été arrêté par le tamponnement des fosses nasales. Le malade livide, exsangue, bouffi, dans un état semi-syncopal, n'osait pas faire un mouvement dans la crainte de provoquer une hémorrhagie nouvelle, et se refusait à toute opération, à toute intervention chirurgicale. Un examen rapide, fait par la bouche et par la narine droite, permit toutefois à M. Barthélemy de reconnaître un volumineux polype naso-pharyngien qui déprimait le voile du palais et obstruait les fosses nasales. Le malade avait perdu

Digitized by Google

l'odorat, le goût et l'ouïe du côté gauche; la déglutition était gênée; la respiration pénible; le sommeil anxieux et interrompu. L'enfant, effrayé par les hémorrhagies, était devenu d'une pusillanimité extrême et se refusait à toute tentative. Il ne demandait qu'une chose : qu'on le laissât tranquille et qu'on respectât le tampon qui le protégeait contre le retour de la perte de sang; mais cette protection ne fut pas de longue durée. Cinq jours après l'entrée du malade, une nouvelle hémorrhagie de 500 grammes força le chirurgien de prendre un parti. Après avoir pris les mesures nécessaires pour être en mesure de pratiquer au besoin la transfusion du sang, M. Barthélemy fit une première tentative d'arrachement avec une tenette courbe garnie de pointes sur la face concave de ses cuillers; il put saisir le polype derrière le voile du palais. Mais tous les efforts de traction furent impuissants, et la masse fibreuse demeura inébranlable, dans sa continuité, comme dans ses racines. Cette tentative eut toutefois un résultat relativement favorable; les épistaxis ne se renouvelèrent pas; le jeune malade put s'alimenter, reprendre un peu de force, et, seize jours après, M. Barthélemy parvint, à force de supplications, à obtenir du malade qu'il se prêtât à une opération nouvelle. Cette fois encore, les tentatives d'arrachement échouèrent; les pinces lâchèrent prise. Séance tenante, le chirurgien fit passer par la narine gauche, un fil de soie double qui lui servit à conduire, d'avant en arrière, l'anse d'une corde métallique composée de sept fils de fer tordus ensemble. Cette anse ramenée dans la bouche, fut rapidement passée derrière le polype, à l'aide de la main gauche, tandis que la droite tirait les extrémités par la narine. Après un temps de repos, celles-ci furent engagées dans un serre-nœud; la constriction fut lentement opérée, mais, après quelques tours, la corde se rompit et les choses en restèrent là.

C'est alors que M. Barthélemy eut la pensée de recourir aux cautérisations interstitielles à l'aide d'injections avec le chlorure de zinc. Dans ce but, il fit confectionner par M. Colin deux canules susceptibles de s'adapter à une seringue de Pravaz. De ces canules, dont je mets le dessin sous vos yeux, l'une est droite et destinée à être introduite par la narine, l'autre courbe pour agir par la bouche. Cette dernière fut garnie d'une collerette en éponge pour empêcher le liquide caustique de tomber dans le pharynx.

Ces précautions prises, l'opérateur, profitant d'un moment de décision de son jeune malade, incisa le voile du palais, sur la ligne médiane, suivant la méthode de Manne, entoura toute la portion accessible de la tumeur avec la chaîne d'un écraseur linéaire et en enleva la partie la plus saillante. Le lendemain, 25 décembre, il fit une première injection à l'aide de quatre gouttes de chlorure

Digitized by Google

de zinc liquide. Une douleur assez vive que le malade ressentit dans l'oreille et qui se calma très rapidement, l'écoulement de quelques gouttes de sang par la piqûre, furent les seules conséquences de cette première opération. Il en résulta une escarre blanchâtre, d'un centimètre carré de surface, qui se détacha au bout de dix jours et fut avalée par le malade. Elle laissa après elle une cavité en forme de cupule, dans laquelle on pouvait faire pénétrer l'extrémité du doigt. Ces injections furent répétées, alternativement par le nez et par la bouche, le 10, le 13 et le 20 janvier, le 9 et le 22 février, le 12 et le 19 mars. Elles produisirent les mêmes effets. Sous l'influence de ces neuf injections successives, qui n'ont jamais dépassé la dose de cinq gouttes de chlorure, la tumeur diminua sensiblement de volume, et les troubles qu'elle entretenait dans les fonctions se dissipèrent d'une façon presque complète. Le 2 avril, le malade put quitter l'hôpital et reprendre ses fonctions. Le 23, il se présenta de nouveau à la clinique de M. le professeur Barthélemy, qui put constater les résultats suivants :

L'incision de la voûte palatine s'est réunie complètement, à l'exception de la luette qui reste bifide. La narine droite est libre, la gauche laisse passer l'air, mais incomplètement; la respiration, la dégustation s'exécutent normalement; la voix reste un peu nasonnée. Les épistaxis n'ont pas reparu. A l'aide du toucher, on peut retrouver encore les vestiges de la tumeur dont la surface est dure manelonnée. Le malade a repris l'appétit, le sommeil, la fraîcheur et la gaîté de son âge. Il ne souffre plus et se livre sans effort à ses occupations.

Sorti quelques jours après de l'hôpital, le malade n'a pas voulu se représenter de nouveau à l'observation des cliniciens, de la part desquels il redoutait une intervention nouvelle. M. Barthélemy a appris, toutefois, que la tumeur avait repoussé et qu'un prolongement se dessinait plus nettement du côté de la joue, ce qui n'a pas lieu de surprendre après six mois d'interruption de tout traitement.

Ce n'est pas là, comme vous le voyez, un succès complet : c'est une tentative heureuse qui, jointe à quelques autres fait concevoir des espérances et encourage de nouveaux essais, une méthode qui permet de morceller, de détruire peu à peu un polype naso-pharyngien, ou tout au moins d'enrayer des progrès et de permettre d'attendre le moment opportun pour tenter une opération plus radicale, cette méthode me paraît mériter des encouragements. L'idée n'est pas neuve, je le sais ; tout le monde a encore présente à la mémoire l'observation lue par Nélaton, le 28 juillet 1864, à l'Académie des sciences, et dans laquelle il est question d'un po-

Digitized by Google

lype naso-pharyngien très volumineux détruit en six séances, et sans effusion de sang par la méthode électrolytique; mais les injections caustiques sont d'un emploi bien autrement facile et bien plus pratique : c'est, en tout cas, un moyen de plus pour atteindre le but, c'est en même temps une preuve nouvelle de la réaction qui tend à se produire en France, depuis quelques années, et qui entraîne les chirurgiens vers les méthodes de douceur, au détriment des grandes opérations sanglantes.

Il y a vingt ans, les opérations préliminaires étaient considérées comme le prélude indispensable de l'extirpation de tout polype naso-pharyngien un peu sérieux. C'était, disait alors M. Verneuil, le premier temps du *combat chirurgical* qu'il s'agissait de lui livrer. « Il faut se garder, disait-il, de palliatifs et des demi-mesures; il faut se frayer une voie assez large et assez directe pour arriver sûrement sur le point d'implantation et pour le détruire, parce que la cure radicale est à ce prix. Il faut se méfier, ajoutait-il, des méthodes *parcimonieuses*. » L'âge l'a rendu plus économe et je ne le lui reproche pas, tant s'en faut, et j'applaudis avec bonheur aux efforts que fait aujourd'hui cet éminent collègue pour réagir, au nom de l'humanité, de la science et du bon sens, contre les extravagances d'une chirurgie d'aventure qu'il ne faut pas laisser s'implanter chez nous.

Discussion.

M. Verneuil. Je ferai une petite réflexion. M. Rochard a terminé sa communication par une phrase un peu dure pour les opérations radicales. Or, il y a un certain nombre de cas où les méthodes de douceur, palliatives, lentes, ne peuvent absolument rien, tandis qu'elles conviennent parfaitement bien dans d'autres circonstances. Je suis prêt à exécuter les méthodes larges, qui font de grands délabrements, pour certaines formes de polypes, comme j'ai conseillé de recourir à celles très parcimonieuses lorsqu'elles me paraissent indiquées.

M. Anger. Je demande à faire une réflexion sur le fonds du débat. L'idée d'attaquer les polypes naso-pharyngiens par de petits moyens appartient à Nélaton, et j'ai consigné, en 1869, dans ma thèse sur la cautérisation, une observation : quand il employait l'électrolyse, Nélaton faisait, au préalable, l'incision du voile du palais, mais déjà à cette époque il avait la pensée d'injecter des caustiques dans la tumeur. C'est dans cette intention qu'il m'engagea à expérimenter l'action comparative des caustiques sur les tissus vivants. J'ai suivi ce conseil et de mes recherches il est résulté que le caus-

Digitized by Google

tique que je considère comme préférable, supérieur au chlorure de zinc, est le perchlorure de fer en injections très étendues.

Ces injections doivent être faites en pleine substance, au milieu même du tissu du polype. J'ai d'ailleurs appliqué ce procédé. Remplaçant Giraldès, en 1873, j'ai injecté dans un polype naso-pharyngien de son service, 15 à 20 gouttes d'une solution étendue de perchlorure de fer. Il se produisit une escarre noire, sèche, sans gonflement de la tumeur : à sa chute le polype avait diminué de volume. Or, je puis dire que le chlorure de zinc produit, au contraire, des escarres volumineuses, suivies de suppuration. Je quittai le service de Giraldès sans savoir ce qu'était devenu le malade.

Plus tard, deux ans après, à l'hôpital Saint-Louis, en présence de M. Cruveilhier, j'ai fait une nouvelle injection de perchlorure de fer chez un petit malade atteint de polype naso-pharyngien. Même résultat que pour le précédent; les hémorrhagies nasales très abondantes qu'il avait cessèrent : je l'ai également perdu de vue. Je me demande donc si, par ces procédés, on parviendra à guérir radicalement un polype naso-pharnygien, je serais porté à le croire, surtout après l'observation concluante que vient de nous communiquer M. Rochard. En tout cas, je tenais à vous faire part de mes essais dans cette voie.

M. Rochard. Je remercie notre collègue, M. Anger, de sa communication; j'ai été heureux d'entendre dire que cette pratique, fort rationnelle, a été suivie depuis longtemps et que l'idée en revient à Nélaton.

Je dirai à M. Verneuil que si j'ai terminé mon discours par une phrase qui le touche, c'est uniquement pour rendre hommage à un esprit éminemment progressif, qui le porte aujourd'hui à reconnaître l'utilité de la méthode de douceur ; mais je suis loin de blâmer les grandes opérations radicales ; je doute qu'on puisse les rejeter dans ces énormes polypes ayant envahi la plupart des cavités de la face et qui jettent des prolongements de tous les côtés. Mon expérience personnelle, qui ne porte que sur 4 ou 5 cas, ne me permet pas de faire mettre à l'ordre du jour une discussion où je ne pourrais apporter que les matériaux d'autrui, mais je suivrai avec intérêt les enseignements qui émaneront de la Société de chirurgie.

Présentation de pièces anatomiques.

M. Panas présente à la Société une pièce anatomique qui lui a été envoyée d'Égypte, et qui est relative à l'opération de la gué-

Digitized by Google

rison du prolapsus utérin par le procédé de M. Le Fort. Un rapport sera fait dans la prochaine séance par M. Panas.

Communication.

M. Vast, membre correspondant, communique à la Société deux observations de luxations tibio-tarsienne, compliquées de plaie, traitées par l'irrigation continue. Elles ont été suivies de succès.

Note *pour servir à la statistique des* luxations tibio-tarsiennes *compliquées de plaies, par le docteur* Vast, *chirurgien de l'hôpital de Vitry-le-François, membre correspondant.*

Je n'ai certes la prétention de rien innover en insistant sur les ressources que présente la chirurgie conservatrice dans le traitement des luxations tibio-taniennes compliquées de plaies.

Depuis longtemps déjà, on le sait, l'opinion des chirurgiens s'est singulièrement modifiée sur ce point. Si, en effet, pendant longtemps, les maîtres les plus éminents tels qu'A. Paré, la plupart des membres de l'ancienne Académie royale de chirurgie. Larrey, Blandin, Velpeau, Nélaton, etc., effrayés des dangers de ces graves lésions, se sont adressés presque exclusivement à l'amputation, on s'accorde très généralement aujourd'hui, d'accord avec Desault, Boyer, Dupuytren, Astley Cooper, Malgaigne, à prescrire d'abord la réduction, sauf à recourir plus tard au sacrifice du membre.

Une intéressante statistique a été publiée dans ces derniers temps sur ce sujet par notre collègue, M. Poinsot (*De l'intervention chirurgicale dans les luxations compliquées du cou-de-pied.* Paris, 1877). Réunissant les cas de la pratique continue des chirurgiens de Bordeaux, M. Poinsot a constaté les faits suivants :

Sur 28 cas de luxations compliquées du cou-de-pied,

17 fois, la réduction a été tentée et obtenue facilement;

5 fois, on a dû, pour l'obtenir, réséquer une ou plusieurs extrémités articulaires;

4 fois, on a pratiqué l'amputation.

Dans les 22 cas où la réduction a été obtenue avec ou sans résection, la guérison a été constatée 16 fois.

C'est à cette statistique vraiment encourageante que je viens apporter comme contribution deux faits nouveaux de guérison, soit donc aujourd'hui, en continuant la statistique de M. Poinsot,

Digitized by Google

18 cas favorables sur 24 tentatives de réduction et de conservation de la jambe.

L'une de ces observations a été recueillie dans mon service à l'hôpital de Vitry : la seconde, rédigée par M. le docteur Mathieu (de Saint-Remy), est l'histoire d'un malade traité récemment par lui, après avoir reçu les soins immédiats du docteur Ménard (de Vitry) et près duquel j'ai été appelé en consultation.

Ces résultats méritent assurément de fixer l'attention, et je crois qu'on doit insister sur eux afin de rassurer spécialement les praticiens isolés, éloignés des grands centres, et qui, livrés à leurs propres inspirations, peuvent être appelés à prendre rapidement un parti susceptible d'avoir sur l'avenir des blessés la plus sérieuse influence : ils tendront à démontrer qu'aujourd'hui le pronostic de ces grands traumatismes est moins sombre, mais que, s'il s'est éclairci, c'est bien certainement grâce aux nouveaux procédés de la chirurgie moderne. N'est-ce pas, en effet, à l'irrigation continue, au drainage, aux pansements ouatés, aux méthodes antiseptiques que nous devons reporter une bonne part de ces succès sur lesquels on n'aurait pas cru pouvoir compter autrefois, alors que l'usage même des simples gouttières était bien peu généralisé?

Obs. I. — Hôpital de Vitry-le-François, service de M. le docteur Vast. — *Luxation en dehors de la jambe sur le pied, compliquée de l'issue des extrémités articulaires des os de la jambe à travers une large plaie des téguments, avec fracture de la malléole interne. — Réduction. — Guérison.*

Louise D... (de Frignicourt), âgée de 8 ans, entre dans mon service, salle Notre-Dame, le 8 juin 1875.

C'est un enfant bien développé, d'un tempérament nerveux très accusé.

Le 7 juin, au soir, elle jouait derrière une charrette dételée et chargée de bois, lorsqu'ayant fait perdre l'équilibre à cette voiture, elle se trouva prise sous elle : la jambe droite, vers son tiers inférieur, fut pressée entre la barre inférieure de la voiture et le sol, et de ce choc violent resulta la lésion suivante, que je fus bientôt appelé à constater.

Le pied était complètement luxé en dedans, la plante tournée en ce sens. Au voisinage, du côté externe de l'articulation tibio-tarsienne, existait une plaie longue d'environ 6 à 7 centimètres, transversale, à travers laquelle faisaient issue les extrémités articulaires des os de la jambe, c'est-à-dire la malléole péronéale entière et l'extrémité inférieure du tibia. J'avais ces surfaces sous les yeux, je pus les examiner, les toucher du doigt et constater que la seule portion de l'extrémité articulaire du tibia qui ne fit point saillie hors de la plaie, était

Digitized by Google

la malléole interne fracturée et restée en place. Il n'y avait pas de fracture du péroné.

Je ne pouvais songer à laisser l'enfant chez ses parents qui étaient indigents. Aussi, je résolus de la faire de suite transporter à l'hôpital, après avoir au préalable réduit la luxation sur le lieu même de l'accident.

Cette réduction fut facile : je ramenai fortement le pied en dehors et, à l'aide d'une traction énergique, je fis rentrer aussitôt en place les extrémités articulaires. La large boutonnière de la peau ne me gêna pas et comme, après la réduction, la plaie cutanée se trouva à environ 1 centimètres au-dessus de l'interligne articulaire, l'ouverture de l'articulation se trouvait être complètement obturée par les téguments et mise ainsi à l'abri du contact de l'air. L'enfant fut ensuite conduite à l'hôpital, où le membre fut placé dans une gouttière et soumis à l'irrigation continue.

Pendant les premiers jours, pas de fièvre, peu de douleurs.

L'irrigation est maintenue très régulièrement; néanmoins, le siège de la plaie, sur le côté externe du membre, la rend parfois difficile.

Au 8e jour, je cesse l'irrigation.

Le 9e jour, se manifestent des douleurs vives dans l'articulation, puis apparaît au pourtour de la plaie un érysipèle.

Application de collodion élastique.

L'érysipèle s'étend jusqu'au genou, puis s'arrête et s'éteint peu à peu sans incidents.

Il ne se développe ni arthrite aiguë, ni abcès périarticulaire.

L'enfant guérit peu à peu, mais je la garde plusieurs mois dans mon service d'où elle ne sort que le 27 décembre 1875.

La guérison de la plaie articulaire était complète; un seul inconvénient se produisit, ce fut un raccourcissement apparent du membre inférieur, raccourcissement dû à une déviation secondaire du bassin.

L'enfant, que j'avais dit être très vive, ne put s'astreindre, malgré toute la surveillance possible, à une position normale dans son lit. Elle contracta ainsi une déviation assez marquée du bassin avec ensellure. Mais en dehors de cette complication, complètement étrangère, d'ailleurs, à la lésion articulaire et à notre sujet, la guérison de la *luxation compliquée* fut complète.

Je revois l'enfant le 1er décembre 1879, quatre ans et demi après son accident.

Une cicatrice gaufrée semi-circulaire, d'une longueur d'environ 6 centimètres, située à 4 centimètres au-dessus et en dehors de l'articulation tibio-tarsienne, indique le siège de la plaie : il existe une demi-ankylose de l'articulation du cou-de-pied avec équinisme et une saillie très marquée du tendon du jambier antérieur, immédiatement au-dessus de l'articulation.

L'enfant, à l'aide d'un talon un peu élevé et destiné à corriger le raccourcissement consécutif à la déviation du bassin, marche rapidement et avec une grande liberté.

Obs. II. — *Luxation en dedans de la jambe sur le pied, avec large*

Digitized by Google

plaie des téguments et issue de l'extrémité inférieure du tibia. — Fracture du péroné. — Réduction. — Guérison.

(Recueillie et communiquée par le Dr MATHIEU, de Saint-Remy (Marne).

M. L. Leroy, entrepreneur de maçonnerie à Saint-Remy, âgé de 30 ans, d'une bonne constitution, d'un tempérament lymphatico-sanguin, n'avait jamais été malade; il était seulement atteint de varices très développées du membre inférieur droit pour lesquelles il portait habituellement un bas élastique. Le 28 août dernier, il travaillait à la maison commune de Châtelraould, près Vitry. L'échafaud sur lequel il était monté vint tout à coup à s'écrouler : un amas de planche, et de solives vint frapper contre la partie inférieure de la jambe droite tandis que le pied était arc-bouté contre un poteau et produisit un choc des plus violents.

Notre confrère, le Dr Ménard, de Vitry, mandé aussitôt, arrivait deux heures après l'accident et constatait les désordres suivants : le pied était complètement luxé en dehors; l'extrémité inférieure du tibia, sur une longueur de 5 à 6 centimètres, avait fait issue en dedans, à travers une énorme ouverture de la peau; la malléole interne était intacte. Le péroné était fracturé à 0m,07 au-dessus de la malléole externe. La réduction était urgente : notre confrère en vint assez rapidement à bout, bien que la perforation de la peau fût située à 0m,05 au-dessus de l'extrémité de la malléole, comme il le constata ensuite. Cette plaie contournait transversalement la moitié interne de la jambe et ne mesurait pas moins de 0m,09 de longueur. Cela fait, il assura le repos du membre sur lequel on appliqua des compresses mouillées souvent renouvelées.

Le lendemain, notre confrère nous appela en consultation, le Dr Vast et moi. En présence d'une grande articulation largement ouverte, la question de l'amputation fut de prime abord discutée, et nous convînmes que, si cette ressource extrême était jugée nécessaire, nous devrions y recourir sans trop tarder, avant l'apparition d'aucun symptôme grave. Mais en considérant, d'autre part, que la fièvre, la douleur, le gonflement n'étaient pas considérables, que la plaie était à 3 centimètres 1/2 au-dessus de l'interligne articulaire, que la fracture du péroné ne paraissait pas comminutive et qu'il n'y avait que très peu d'emphysème ; que d'ailleurs l'existence de varices volumineuses était une circonstance défavorable au point de vue de l'amputation ; comme, d'ailleurs, le blessé déposé dans une auberge était dans de mauvaises conditions pour le traitement, nous décidâmes qu'il serait transporté immédiatement, sur une voiture appropriée, dans son domicile à Saint-Remy, à la portée du médecin. Je fus chargé de surveiller l'apparition possible des premiers accidents et de prévenir par dépêche mes deux confrères afin de pratiquer aussitôt l'amputation.

Le voyage se fit sans encombre; à l'arrivée, je plaçai le membre dans une gouttière et j'établis un appareil à irrigation continue qu'on fit fonctionner très régulièrement.

Digitized by Google

L'examen du pouls et de la température axillaire donna les résultats suivants :

29 août, jour du transport et du début de l'irrigation : P. 96; T. 38,8.
30 août, P. 75; T. 38,2.
31 — P. 70; T. 37,8.
1er, 2 et 3 septembre matin ,P. 63; T. 37,5.

Etat local très satisfaisant. Dès le 31 août, de gros bourgeons charnus, vermeils, se développent sur la plaie et lui servent d'obturateurs; usage d'aliments solides.

1er septembre et 2. Pleurodynie intense à gauche, qui cède à des injections sous-cutanées de morphine.

3 septembre soir. T. 38.

4 et 5 septembre. T. 38,2.

Gonflement et douleurs articulaires ; gonflement des bourgeons charnus, écartement des bords de la plaie.

5 septembre. Renouvellement complet de l'appareil; le Dr Vast voit le malade avec moi. Nuit mauvaise : l'irrigation a été irrégulière, quelques ganglions douloureux dans l'aîne.

Le 7, frissons signalant le début d'un érysipèle qui envahit successivement tout le pied et plus du tiers inférieur de la jambe. T. 38,8.

Le 8, je tente de diminuer l'irrigation, mais je ne peux y arriver à cause du redoublement de chaleur et de fièvre qui accompagnait ces tentatives. Les bourgeons deviennent blafards et une petite plaie blanchâtre se forme au niveau de la fracture du péroné. Pansement avec charpie imbibée d'une solution concentrée d'acide phénique.

Du 9 au 10, diminution de l'irrigation, nuit agitée, frisson et extension de l'érysipèle; applications répétées de collodion riciné sur le pied et la jambe.

Le 11, pouls faible, à 106; T. 39.

Quelques phlyctènes sur l'érysipèle; fausses membranes sur les bourgeons de la grande plaie. Consultation avec le Dr Ménard : continuation du traitement local, potion de Todd, sulfate de quinine 25 centigrammes, matin et soir.

Le 12, bords de la plaie ternes et grisâtres; je les saupoudre avec du coaltar plâtré et j'applique dessus un plumasseau de charpie trempée dans l'acide phénique, irrigation réduite au minimum, érysipèle stationnaire.

Le 13, amélioration. Je puis enlever la partie superficielle sphacélée des bourgeons charnus; érysipèle enrayé.

Le 15, cessation complète de l'irrigation, l'érysipèle s'éteint.

Le 16, sous les couches de collodion, se forme un abcès dans la gaîne des péroniers latéraux.

Le 17, T. 39. J'ouvre l'abcès à environ 4 centimètres 1/2 au-dessus de la fracture du péroné et j'y introduis un tube à drainage.

Du 18 au 20, diminution de la fièvre, de la rougeur de la peau au niveau de l'abcès; issue facile du pus par deux tubes à drainage, l'un placé dans la plaie, l'autre dans l'abcès ouvert.

Le 22, changement de la gouttière. *Il n'y a pas encore de consoli-*

Digitized by Google

dation et la luxation tend à se reproduire. Je la réduis et fixe le pied dans une position normale. En même temps, sort par la plaie un bout de tendon appartenant au jambier postérieur.

Les 23 et 24, amélioration notable; écoulement abondant par les tubes, injection phéniquée au millième dans les plaies. Vin de quinquina.

Le 6 octobre, ouverture artificielle d'un petit abcès près du tendon d'Achille.

Le 13, l'articulation est déjà consolidée. La gouttière devenue insupportable, est remplacée pendant quelques jours par des oreillers.

Le 16, formation d'un abcès au niveau de la fracture du péroné. P. 125; T. 42.

Je l'ouvre le 19.

1er novembre. Un certain degré de mobilité persiste au niveau de la fracture du péroné : j'élargis l'ouverture du dernier abcès pour m'assurer qu'il n'y a pas de séquestre, le membre est replacé de nouveau dans la gouttière où il reste complètement immobile pendant onze jours. La mobilité anormale cesse dès lors d'être perçue.

Le 11 novembre, la suppuration a entièrement cessé et la cicatrisation est complète. Le malade se lève le 17, après être resté 82 jours au lit; il marche avec deux béquilles, mais ne peut s'appuyer sur le membre blessé que vers le 24. Les jours suivants, j'imprime au pied des mouvements de flexion et d'extension pour combattre la raideur articulaire. Il n'y a pas d'ankylose. La pointe du pied est très légèrement portée en dedans, ce qui tient à la contension qu'il a fallu exercer sur le bord externe du pied pendant la consolidation, pour réagir contre l'action des péroniers latéraux qui tendaient à reproduire la luxation. Léger gonflement extra-articulaire.

En somme, il n'y a pas de difformité et tout porte à croire que les mouvements deviendront facilement libres dans un avenir prochain.

En résumé, et sans revenir en détail sur les péripéties diverses qui ont signalé le long traitement auquel a été soumis ce malade, malgré les dangers qu'il a courus par suite de l'érysipèle, des diverses collections purulentes et des menaces de résorption sous le coup desquelles il s'est trouvé placé, le résultat avantageux qui a été obtenu est venu largement compenser ces épreuves. Aussi, nous appuyant sur les observations que nous venons de rapporter, croyons-nous qu'aujourd'hui, grâce aux méthodes perfectionnées de la chirurgie contemporaine, on ne peut que se ranger à l'opinion récemment exprimée dans le *Nouveau Dictionnaire de médecine et de chirurgie pratique* et que l'auteur de l'article Pied, M. Delorme, formule ainsi : « Les résultats statistiques ne font que confirmer la valeur généralement reconnue de la réduction... » La résection doit être réservée pour les cas de saillie considérable des os, de fractures comminutives et de tendances persistantes au déplacement. « Enfin, ce n'est que lorsque l'étendue des désordres primi-

Digitized by Google

tifs est telle que la gangrène paraît inévitable, que l'amputation est regardée aujourd'hui comme indiquée. »

Discussion.

M. Gillette. Je désire, en quelques mots, faire suivre la communication de M. Vast du récit du cas suivant : un homme de 50 ans, puisatier, tombe d'une grande hauteur et est apporté dans mon service à Bicêtre. D'un côté il s'était écrasé le calcanéum, et de l'autre il avait une luxation tibio-tarsienne, compliquée de plaie avec fracture bi-malléolaire. Après avoir réduit sa luxation, je plaçai le membre sous le pansement ouaté : il n'eut pas de complications et le résultat fut très bon ; malheureusement, de l'autre côté, il s'établit une suppuration qui finit par l'emporter six mois après l'accident.

Le secrétaire,

Lannelongue.

Séance du 10 décembre 1879.

Présidence de M. Tarnier, président.

Le procès-verbal de la dernière séance est lu et adopté.

Correspondance.

La correspondance comprend :

1° Les journaux périodiques de Paris.

2° Le *Bulletin de l'Académie de médecine*, *Lyon médical*, *Revue médicale de l'Est*, *Gazette obstétricale*, *Journal des sciences médicales de Lille*, *Marseille médical*, *Gazette médicale de Strasbourg*.

3° *Gazette Italienne-Lombarde*, le *Practitionner*, *British médical journal*.

4° M. Verneuil présente au nom de M. Gross, professeur à la faculté de Nancy, candidat au titre de membre correspondant, une série de brochures.

5° Une lettre de M. Védrènes signalant une erreur typographique qui se trouve à la page 802, ligne 11e, dans une communication qu'il a faite dans la séance du 22 novembre. Ce n'est pas enchondrose, mais ecchondrose que l'on doit lire.

Digitized by Google

Communication par M. Mordret, membre correspondant.

Abcès de la cavité ischio-rectale et fistule ano-rectale ayant son orifice supérieur à une hauteur de plus de 10 centimètres. — Guérison.

Il semble qu'il n'y ait plus rien à dire sur la fistule anale et sur les abcès de la fosse ischio-rectale. L'observation qui suit me paraît cependant présenter quelques détails intéressants. Elle a été recueillie jour par jour pendant deux mois par mes internes MM. Auriol et Salomon. J'en vais autant que possible abréger la relation.

M. P... (Charles), 35 ans, entre à l'asile de la Sarthe le 13 juin 1879, atteint de folie furieuse ayant pour cause toute sorte d'excès et surtout l'alcoolisme. Ce malade a eu plusieurs blennorrhagies qu'il n'a jamais soignées, mais il n'a jamais fait de maladies graves. Cependant il est très amaigri, a le teint terreux, de l'anorexie, une soif vive, une toux intense de nature suspecte ; il y a alternative de constipation et de diarrhée, peu ou point de fièvre, mais des frissons légers qui reviennent chaque soir. L'auscultation ne fait entendre que de gros râles muqueux à la base et une certaine rudesse de la respiration au sommet des poumons.

Je passe naturellement sous silence tout ce qui se rapporte à l'état mental du malade, je ne puis pourtant me dispenser de dire que les symptômes de la folie alcoolique sont très caractérisés : hallucinations, incohérence, agitation portée jusqu'à la fureur, etc., rien n'y manque. Pas un instant de lucidité ni même de repos.

Le soir de son entrée, le malade n'ayant pas eu de garde-robes depuis plusieurs jours, je prescrivis un lavement salé qui amena une petite évacuation de matières demi molles, mêlées d'un peu de sang.

Le 15, M. P... se plaint d'une douleur au fondement ; je trouve le pourtour de l'anus rouge et légèrement tuméfié. Il s'écoule en permanence un liquide sanieux infect ; le malade a de la diarrhée et ne peut retenir ses matières. Bain prolongé ; opium.

Le lendemain 16, le pourtour de l'anus est plus rouge, la tuméfaction plus considérable, s'étend d'avant en arrière de la racine des bourses au coccyx et latéralement elle occupe les deux fosses ischio-rectales. Cet énorme gonflement est chaud, résistant, mais ne donne point la sensation d'une fluctuation manifeste ; il n'y a pas de douleur bien accusée. Le toucher rectal qui est aussi indolore, indique que la muqueuse est boursouflée, on dirait que le doigt appuie sur un tissu emphysémateux. Le malade n'a uriné depuis la veille que par regorgement et s'en plaint à peine : le cathétérisme fournit 3 litres 1/2 d'urine claire. Bain et cathétérisme chaque jour.

Progression des symptômes jusqu'au 19. La chaleur, la rougeur, la tuméfaction ont beaucoup augmenté. Les fesses sont luisantes et plus que doublées de volume. Cependant je ne puis percevoir qu'une sensation de fausse fluctuation et je me refuse à faire une incision qu'on me conseillait.

Digitized by Google

A 2 centimètres environ de la marge de l'anus et à droite, j'aperçois une très petite ouverture à travers laquelle fait saillie un point gris. Je le saisis avec une pince, c'est un petit fragment de tissu cellulaire mortifié. A la pression il ne sort point d'autres fragments de ce tissu, il ne s'en engage point dans l'ouverture, il ne sort point de pus; mais un liquide sanieux et fétide mêlé de matières diarrhéiques et dont il ne se distingue à vrai dire pas, continue de suinter par l'anus. Je me dispense de sonder le trou fistuleux pour ne pas m'exposer à commettre quelque dégat inutile. La rétention d'urine persiste; continuation du cathétérisme et des bains.

Deux jours plus tard, le 21, la rougeur et la tuméfaction ont notablement diminué, la résistance aussi; il devient certain qu'il n'y avait pas de pus, qu'il n'y en aura pas; le phlegmon se termine par résolution. La toux a tout à fait cessé; la rétention d'urine persiste et la diarrhée est toujours abondante.

Le lendemain 22, élimination d'un petit fragment de muqueuse gangrenée qui faisait saillie à l'anus et qui cède à une légère traction (2 centimètres environ). Le toucher qui est toujours indolore me permet d'apprécier que du côté droit, surtout, la muqueuse continue d'être très boursouflée et que le décollement doit être considérable. Même état général du reste; pas de fièvre, appétit et soif insatiables.

Le 23 toute tumeur et toute tuméfaction ont disparu, mais la muqueuse fait hernie de nouveau; même état du reste; pas de fièvre, agitation extrême, le malade ne tient point au lit, saute, gambade jour et nuit, rétention d'urine, etc...

Le 26, œdème considérable de toute la cuisse droite et pour la première fois un peu de fièvre qui dura deux jours (température 38°,4, pouls, 85). En exerçant quelques tractions sur la muqueuse herniée, je détache un lambeau irrégulièrement ovoïde, long de 12 centimètres, large de 7, épais de 1 à 1 1/2 selon les points. Il est d'un brun livide, très infiltré, du poids de plus de 100 grammes, présente une face parfaitement lisse et luisante, l'autre est tomenteuse et très boursouflée. Cette masse sphacélée ne présente en rien l'aspect en écheveau de fil mêlé qui caractérise les bourbillons de tissu cellulaire gangrené. Je ne puis donc douter que ce ne soit une portion assez considérable de la muqueuse rectale. Le malade perdit après cet arrachement de 150 à 200 grammes de sang environ.

Le pourtour de l'anus est induré surtout à droite et d'un rouge vif. En promenant le doigt dans le rectum on sent très bien à gauche la paroi lisse de la muqueuse, tandis qu'à droite on sent des inégalités et comme le rebord des saillies musculaires. La sensation est très différente des deux côtés. La prostate, la vessie, les vésicules séminales se distinguent très bien. Le doigt est dans une sorte de vaste clapier vide et qui se resserre en haut. En le portant aussi loin que possible, il rencontre un bourrelet épais et très mou au centre duquel son extrémité s'introduit. C'est évidemment une boursouffiure de la muqueuse détruite en grande partie jusqu'à cette hauteur, qui ferme incomplètement le calibre de l'intestin. Enfin un stylet mousse intro-

Digitized by Google

duit dans le trajet fistuleux dont il a déjà été question, ne pénètre dans l'intestin qu'au niveau de ce bourrelet, c'est-à-dire à une hauteur d'au moins 10 centimètres, de sorte que l'extrémité de ce stylet peut à peine rencontrer celle du doigt.

Le lendemain, à la place du stylet, j'introduisis une sonde molle dont je dus aller chercher l'extrémité avec une longue pince à polype, puis au moyen de cette sonde je passai dans la fistule un petit cable de fil d'argent et j'opérai graduellement la section en 4 jours, de manière à éviter toute hémorrhagie chez un sujet très affaibli. Le doigt peut alors arpenter toute la cavité ischio-rectale droite qui était complètement disséquée, son tissu cellulaire ayant disparu. Le toucher pratiqué tous les 2 à 3 jours me permettait d'assister au retrait progressif de cette cavité ; la fièvre n'avait guère duré que deux jours et avant même la chute de la ligature, le malade s'était trouvé relativement très bien. Bientôt la diarrhée devint moins abondante, l'urination se rétablit, l'état mental s'améliora rapidement. Quoique je n'eusse constaté aucun accident syphilitique, j'ai cru cependant qu'il ne pourrait y avoir qu'avantage à faire subir à M. P... un traitement à l'iodure de potassium ; il fut continué pendant un mois. Il va de soi que je ne fis aucun pansement ni avant ni après l'opération ; l'agitation extrême du malade rendait impossible la contention d'aucun appareil, j'ai dû me borner à faire chaque jour des injections détersives avec de l'eau phéniquée et alcoolisée.

Le 1er août, le malade retenait ses matières fécales quand il était couché, mais il les perdait encore debout ou quand il rendait des gaz. Le 8 il pouvait se promener presque tout le jour et passer son temps à jardiner ; il tachait à peine son linge. Le toucher me fit constater un retrait considérable des tissus ; pour la première fois il fut un peu douloureux et je sentis sur le doigt la constriction de l'anus.

Le 14 août le malade sortait de l'asile doublement guéri, après deux mois de traitement.

Cette observation, ai-je dit, me paraît présenter quelques points intéressants ; qu'il me soit permis de les faire ressortir.

D'abord, quelle a été ici la cause de l'affection ? faut-il la chercher dans une prédisposition morbide du malade qui avait de la toux, qui était très débilité, qui avait des alternatives de constipation et de diarrhée, qui avait eu plusieurs blennhorrhagies ; ou bien faut-il invoquer un traumatisme ? Il se peut en effet que vu l'agitation extrême de M. P... l'infirmier qui a donné le lavement ait érodé la muqueuse rectale. Je veux même l'admettre bien que je n'aie pu, lors de mon premier examen, trouver les traces d'aucune blessure. Mais si cette cause doit être invoquée, comme je le crains, toujours est-il que son action a dû être puissamment secondée par l'état général du malade. Je dois toutefois faire remarquer que la canule ne saurait avoir blessé l'intestin à la hauteur où s'est faite la fistule. Inutile d'insister davantage.

Ce qui doit surtout fixer l'attention, c'est la marche des accidents, c'est leur heureuse terminaison.

La maladie a débuté comme tous les abcès du creux ischio-rectal ;

Digitized by Google

or, il est assez rare que ceux-ci n'arrivent pas en quelques jours à donner lieu à une abondante suppuration, et c'est ce qui n'a pas eu lieu.

La règle est d'ouvrir ces phlegmons largement et de très bonne heure. Je ne puis que me féliciter de n'avoir pas suivi ce précepte et j'avoue qu'il ne s'en est de bien peu fallu que je ne l'aie fait. D'ordinaire après l'incision il s'écoule une grande quantité de pus plus ou moins lié, mêlé de détritus de tissu cellulaire sphacélé, véritables bourbillons, et de matières fécales chaque fois qu'il y a fistule anale. Si celle-ci n'existe pas quand on ouvre l'abcès, l'incision, même prématurée, n'en met que rarement le malade à l'abri, la fistule se fait quelques jours plus tard.

Dans le fait que je soumets à la Société, les choses ne se sont pas passées exactement ainsi. Tous les signes d'un vaste phlegmon existent ; j'attends le moment opportun pour l'ouvrir et tout à coup, du jour au lendemain, la douleur cesse, la tumeur s'affaisse, comme s'il y eût eu délitescence ou même métastase ; la sensation, douteuse il est vrai, qui me faisait croire à une fonte purulente disparaît, de ce côté tout rentre dans l'ordre sauf sur un point. Un très petit pertuis s'est fait à 2 centimètres de la marge de l'anus ; il est fermé par un petit bourbillon gros comme une bonne tête d'épingle et quand ce bouchon est enlevé il ne s'écoule point de liquide, il ne se présente pas d'autre bourbillon à l'orifice qui tout le temps de la maladie ne donnera lieu qu'à un suintement insignifiant et que la pression n'augmente pas. C'est par l'anus seul que continue de s'échapper, comme dès le début un liquide diarrhéique, séreux, formé en grande quantité, sinon en totalité, de matières fécales très aisées à reconnaître, dans lequel on ne trouve ni pus bien formé, ni tissu cellulaire mortifié. Ce liquide, assez abondant du reste, a toujours gardé l'aspect qu'il avait le premier jour. Puis une membrane déchiquetée fait hernie à l'anus ; je la saisis entre les mords d'une pince et j'arrache environ 2 centimètres d'un tissu qui me paraît être une petite portion de la muqueuse rectale, qui n'avait en tout cas rien de feutré comme l'eût été du tissu cellulaire mortifié. D'autre part le toucher me fait constater l'épaississement et la diffluence de la muqueuse jusqu'à une très grande hauteur, dans toute l'étendue de la longueur du doigt.

Quelques jours après nouvelle saillie d'une membrane à l'orifice anal. Le lendemain la procidence est plus grande et j'arrache le gros lambeau de muqueuse que j'ai déjà décrit. Pour celui-ci, plus de doute possible sur sa nature ; sa surface est parfaitement lisse d'un côté, tomenteuse de l'autre, son épaisseur au milieu, où l'infiltration est très grande, son amincissement sur les bords, l'absence de tout tissu feutré, en écheveau de fil mêlé, sont autant de caractères qui permettent d'affirmer que c'est bien là une grande portion de la muqueuse rectale décollée et sphacélée. De plus l'examen microscopique a été fait par un de mes internes, M. Auriol, qui a trouvé des cellules épithéliales pavimenteuses et quelques fibres élastiques, sans aucunes traces de fibres musculaires. Si j'avais un instant pu douter de la nature de cette masse, e toucher que j'ai pratiqué immédiatement après sa sortie,

Digitized by Google

eût suffi pour m'éclairer. Aussi haut que peut atteindre le doigt en refoulant l'anus, on rencontre le bourrelet muqueux déjà décrit, donnant la même sensation que celle qu'on éprouvait tout le long du rectum avant la sortie du lambeau ; ce doit être le point où la muqueuse s'est détachée. A gauche on a la sensation d'une surface lisse glissante ; à droite, celle d'une surface anfractueuse. De ce côté on explore en effet une vaste cavité irrégulière ; on se croirait dans le creux ischio-rectal ; cependant il n'en est rien, car un stylet passé dans le pertuis marginal ne sort que très haut, de sorte que le doigt a peine à le rencontrer. Autant que j'en ai pu juger, l'ouverture ne doit pas être très large, car il m'a été impossible d'abaisser la pointe mousse de ce stylet. Il y avait donc entre lui et le doigt, l'épaisseur au moins de la couche musculaire du rectum. Après la section de cette couche, on pénétrait réellement dans le triangle ischio-rectal ; avant que cette section ne fut complète on y pénétrait déjà, mais par une boutonnière dont il était aisé de sentir les lèvres. Or, cette cavité était vide et c'est là un point intéressant.

J'ai en effet constaté qu'il n'était presque rien sorti par l'ouverture extérieure de la fistule, il faut donc de toute nécessité que le pus se soit échappé par l'ouverture rectale. Celui-ci qui n'était point lié, mais ichoreux, séreux, a dû fuser à mesure qu'il se formait entre la muqueuse qui n'était pas encore perforée et la tunique musculeuse ; ces deux membranes se trouvant ainsi séparées l'une de l'autre, le sphacèle de la première s'explique aisément. Mais j'ai fait remarquer qu'on n'a reconnu dans les matières rendues par l'anus, ni détritus de tissu cellulaire sphacélé, ni même de véritable pus, que les fœcès étaient seulement fort liquides. On objectera que je n'ai pu tout vérifier ; cela est vrai : cependant le linge du malade a été régulièrement examiné matin et soir, ainsi que son vase ; il est donc au moins extraordinaire que ni moi, ni mes internes, n'ayons jamais rien trouvé qui pût nous éclairer, d'autant que nous suivions avec beaucoup de soin tous les détails de ce cas intéressant et que l'infirmier qui ne quittait pas le malade avait reçu des instructions. Il y a là un point qui est resté pour moi fort obscur ; je ne puis m'expliquer la destruction du tissu cellulaire, et d'une grande quantité de ce tissu sans qu'il y ait formation de pus et de bourbillons. J'admets que le plus grand nombre de ceux-ci aient échappé à nos recherches, encore eussions-nous dû en rencontrer quelques-uns. Faut-il supposer que l'ouverture supérieure de a fistule qui devait être assez étroite, ne laissait passer que les liquides ! Cela semble assez probable ; mais alors que sont devenus les flocons celluleux plus épais qui nagent toujours dans les grandes collections de pus et dont il n'a pas été retrouvé traces ?

J'ai cherché, dans les recueils dont je dispose, quelques faits qui ressemblassent à celui-ci, je n'en ai point trouvé. Ceux qui m'ont paru s'en rapprocher le plus sont ceux qui ont été communiqués à la Société, en 1861, par MM. Verneuil et Richet. On se souvient qu'ils ont donné lieu à une discussion qui a occupé plusieurs séances ; mais ces faits n'ont avec le mien que des rapports fort éloignés. Dans celui de

Digitized by Google

M. Verneuil, il s'agit d'un abcès ischio-rectal qui n'avait pas été ouvert et qui s'était terminé au bout de trois mois par une fistule borgne externe. « Le stylet explorateur pénétrait à une grande profondeur, 7 centimètres environ, et paraissait se mouvoir aisément dans une cavité assez spacieuse. » M. Verneuil, ne pouvant trouver l'ouverture supérieure de la fistule, prit le parti de perforer l'intestin assez haut, puis opéra par l'écrasement linéaire pour se mettre à l'abri d'une hémorrhagie. Le malade mourut quarante-huit heures après presque subitement, sans avoir présenté de symptômes qui aient pu faire croire à cette brusque et fatale terminaison. L'autopsie révéla qu'il existait un véritable phlegmon diffus du tissu cellulaire péri-rectal et que l'infiltration purulente, car le pus n'était pas encore collecté, remontait entre la tunique musculeuse et la tunique péritonéale, à une hauteur d'environ 14 centimètres. Il n'y avait pas d'ouverture supérieure et la muqueuse de l'intestin était saine. Cette observation n'a donc avec la mienne qu'un point de commun; c'est l'étendue de l'abcès ischio-rectal: tout le reste est à peu près dissemblable. Le fait de M. Richet a plus d'analogie. Un abcès pelvi-rectal supérieur avait fusé dans l'espace pelvi-rectal inférieur et s'était ouvert à la peau. Le malade, qui avait eu comme le mien des accidents vénériens antérieurs, n'était entré dans le service de M. Richet qu'après trois mois de soins infructueux. « Il existait à la partie antérieure du rectum un trajet fistuleux qui remontait si haut que le stylet de trousse n'en pouvait atteindre les limites. » M. Richet, vu la hauteur à laquelle il lui aurait fallu porter le bistouri, se décida à employer l'entérotome selon le procédé de Gerdy. Le malade souffrit peu de l'opération et l'instrument tomba de lui-même six jours après. Mais, bien que l'entérotome eût été placé à une hauteur de 10 centimètres, il n'avait pas atteint le fond du décollement; il fallut en faire une seconde application et détruire encore 5 à 6 centimètres de tissu. L'instrument tomba encore seul au bout de quatre jours. Il n'y eut pas d'accidents, et le malade put être, après moins d'un mois de traitement, envoyé à Vincennes, où il se rétablit complètement.

M. Richet est porté à croire que les accidents syphilitiques ont été la cause première de l'abcès de son malade; il y a là une concordance avec ce qui s'est passé chez le mien. M. Gosselin professe aussi que les abcès pelviens ont assez souvent pour cause une inflammation lente des vésicules séminales consécutive à des accidents vénériens. J'ignore nécessairement si cette inflammation existait chez M. P... Ses antécédents, la rétention persistante de l'urine peuvent le faire supposer, mais je dois dire que ni les vésicules séminales, ni la prostate, que j'ai souvent explorées en pratiquant le toucher rectal, ne m'ont jamais paru tuméfiées. Ce n'est toutefois pas une raison pour qu'il n'y eût pas de ce côté une certaine inflammation sourde, chronique, et que le toucher ne pouvait reconnaître.

Chez les deux malades aussi, la fosse pelvi-rectale supérieure a été envahie la première; c'est par là que le mal a débuté selon toute apparence. Mais, tandis que chez le malade de M. Richet, le pus a fusé dans

Digitized by Google

l'espace pelvi-rectal inférieur et est venu s'ouvrir une issue à la peau, cette issue a dû, chez le mien, se faire tout d'abord dans le rectum, car l'écoulement par l'anus s'est montré dès les premiers jours assez abondant et l'est resté tout le temps, tandis que l'ouverture à la peau ne s'est faite que plus tard et n'a jamais fourni qu'un suintement insignifiant. Si cette marche de la maladie peut être admise, elle explique jusqu'à un certain point la cessation rapide du gonflement, l'absence de la fluctuation, mais elle ne suffit pas, ce me semble, pour rendre compte de la disparition du tissu cellulaire péri-rectal.

Comme MM. Verneuil et Richet, dont je ne connaissais pas alors les observations, j'ai été, en opérant, préoccupé surtout de la crainte d'une hémorrhagie, et, pour l'éviter, j'ai de prime abord rejeté l'usage du bistouri. Celui-ci n'eût pu, du reste, être manœuvré que sur un gorgeret; l'opération eût été très pénible chez un malade indocile. J'ai préféré la section lente (procédé de Desault un peu modifié) à la section rapide (écrasement linéaire), qu'il m'eût été tout aussi facile d'employer, parce que j'ai pensé que la première me mettrait plus sûrement à l'abri d'une hémorrhagie. Je n'ai point songé à l'entérotome, dont l'emploi eût d'ailleurs été absolument impossible chez mon malade. Je ne craignais pas non plus pour lui la douleur que la section lente occasionne assez souvent, puisque les surfaces étaient à peu près insensibles; puis, s'il fût survenu des douleurs vives, j'étais toujours à temps de terminer en une séance la section, en tordant mon petit câble avec un serre-nœud.

Je crois que l'analgésie si manifeste de mon malade a dû contribuer au succès que j'ai obtenu dans un cas certainement grave. S'il y eût eu des réactions douloureuses vives, il y eût probablement eu aussi des phénomènes inflammatoires intenses, une forte fièvre, des accidents de traumatisme aigu, puis, consécutivement peut-être, de l'infection purulente, de la fièvre hectique. Je craignais surtout que le double cathétérisme, pratiqué chaque jour pendant près d'un mois, ne donnât lieu à des accidents urémiques toujours si dangereux et qui le sont plus encore chez les sujets débilités. Heureusement j'avais affaire à un fou, et, je l'ai déjà dit l'an dernier dans une communication faite à la Société (Des fractures chez les aliénés), j'ai observé maintes fois que chez nos malades, les traumatismes guérissent avec une facilité parfois surprenante. J'ai vu des chutes, des contusions assez graves, sans accidents consécutifs; j'ai pratiqué sur des aliénés des opérations chirurgicales plus ou moins sérieuses, et d'ordinaire ils ont guéri plus vite que je ne devais l'espérer. J'insiste sur ce fait qui n'est pas admis par tous les aliénistes, parce que je l'ai observé assez souvent. Je ne veux pas le discuter dans cette enceinte, ce ne serait pas le lieu, mais je ne crois pas qu'il soit hors de place de l'y signaler. J'ai aussi remarqué que les affections chirurgicales qui surviennent spontanément chez nos malades, telles qu'anthrax, abcès, phlegmons diffus, etc..., exercent assez souvent une influence heureuse sur leur état mental, tandis que les lésions analogues qu'on s'efforce de produire artificiellement, telles que vésicatoires, sétons, cautères..., sont

Digitized by Google

presque toujours de nul effet. Les maladies intercurrentes internes ne m'ont point paru non plus avoir des résultats aussi souvent avantageux sur l'état mental des aliénés que les maladies chirurgicales. A quoi tiennent ces différences? Je l'ignore et ne puis le chercher ici, mais j'espère que ces courtes remarques n'auront eu rien de déplacé dans le récit d'un fait chirurgical observé chez un aliéné, car elles peuvent, jusqu'à un certain point, expliquer l'heureuse issue d'une affection qui, dans les circonstances de gravité où elle s'est présentée, se termine encore assez souvent par la mort.

Dans les cas de chute du rectum, il est arrivé que la muqueuse prolapsée s'est gangrenée et que le malade a perdu un anneau plus ou moins large de cette membrane; sa résection a pu aussi être faite avec avantage. Mais, dans ces cas, la tunique musculeuse ne reste point à nu, au moins sur une grande surface, ce n'est que l'excédant de la muqueuse qui disparaît. Dans le fait que je viens de faire connaître, toute la moitié droite de l'intestin s'est trouvée privée de sa muqueuse dans une hauteur de plus de 10 centimètres, les circonstances sont donc toutes autres que ce qu'elles eussent été dans un cas de prolapsus.

Dans les fistules, l'orifice supérieur se trouve d'ordinaire à une petite hauteur (Ribes); une seule fois, M. Gosselin l'a rencontré au commencement de l'ampoule et il semble douter qu'il soit jamais place plus haut (*Dic.* Jacoud) Il n'y avait, en effet, pas d'orifice supérieur dans le fait de M. Verneuil et rien ne prouve qu'il y en eut un dans celui de M. Richet, puisqu'il n'a pas été trouvé. Dans le mien, cet orifice élevé est certain, il doit même avoir existé dès le début; le doute de M. Gosselin n'est plus possible.

L'opération d'une fistule à l'anus ne compromet d'ordinaire que la portion anale du rectum; ce conduit reste à peu près indemne, aussi le rétrécissement ultérieur n'est-il guère à craindre ou, s'il se produit, son siège est bas, et n'est point au-dessus des ressources de l'art. L'incontinence des matières cesse quand la cicatrisation est complète, mais on l'a cependant vue persister pendant plusieurs mois, surtout quand la fistule est un peu élevée. La cessation de l'incontinence a été très rapide chez mon malade, et ce, malgré la réunion des conditions les plus défavorables. Les choses se sont passées chez lui aussi simplement que possible et ce n'est pas là le côté le moins intéressant de l'observation. L'excavation ischio-rectale s'est comblee vite, le conduit rectal s'est reformé, bien qu'il ait été divisé sur une grande longueur; le malade, à l'heure où j'écris, retient bien ses matieres et n'a pas de rétrécissement. Mais qu'adviendra-t-il par la suite?... Il se peut en effet qu'un travail de rétraction lente s'effectue; il se peut que le passage des matières sur un intestin dépourvu d'une bonne partie de sa muqueuse ne soit pas toujours inoffensif; il se peut qu'il survienne des accidents graves ultérieurs. Mais deux mois se sont écoulés et rien ne les fait encore prévoir; je suis de source certaine que M. P... se porte fort bien.

Digitized by Google

Communication.

Kyste de l'ovaire. — Ovariotomie; rétrocession du pédicule; péritonite généralisée. Mort.

Par M. CHIPAULT, membre correspondant.

Recullé (Estelle), qui fait le sujet de cette observation, a eu une enfance maladive; mais vers 14 ans, moment de l'apparition des règles, sa santé devint meilleure et resta bonne jusqu'en juin 1878, époque à laquelle elle eut pour la première fois des règles douloureuses suivies douze jours plus tard de pertes accompagnées de douleurs dans la cuisse droite.

Un mois après, vers les premiers jours de juillet, cette jeune fille s'aperçoit qu'une tumeur du volume d'un gros œuf de poule se montre dans la fosse iliaque droite. La tumeur augmente rapidement; elle a bientôt envahi tout le ventre; c'est alors, en août, que mon confrère d'Olier, consulté, pratique une ponction qui donne issue à un liquide épais, brunâtre.

La ponction est suivie de la reproduction rapide du liquide; des douleurs apparaissent dans le flanc gauche. Un mois s'écoule encore et la malade vient me voir, le 16 septembre, pour la première fois. Le facies est altéré, d'une coloration jaunâtre; les membres sont amaigris. Le ventre est très développé, arrondi, tendu. La palpation donne la perception d'une tumeur nettement séparée des parois abdominales. Au niveau de la région ponctionnée, il est facile de sentir sous les doigts une crépitation amidonnée résultant d'adhérences récentes.

Je diagnostique un kyste de l'ovaire, mais la malade est trop affaiblie pour l'opérer tout de suite. Une bonne nourriture et des toniques lui sont donnés pendant plusieurs mois, sans que les forces augmentent beaucoup. Dès lors, l'opération est résolue.

Je la pratique le 23 avril 1879, avec le concours de mes confrères les docteurs Deshayes et Dubujadoux; j'avais aussi avec moi deux internes de l'Hôtel-Dieu, Beaurieux et Boule.

Le matin de l'opération le pouls est à 110, la température à 37,4.

Les dimensions du ventre sont les suivantes :

Circonférence	0,97 centim.	au niveau de l'épigastre.
—	1,07	—	au niveau de l'ombilic.
—	1,05	—	au niveau du pubis.

La malade endormie avec le chloroforme, une incision de 10 centimètres au moins est faite le long de la ligne blanche. Le péritoine ouvert, le kyste apparaît; il est ponctionné avec le trocart de Thompson; un liquide visqueux, légèrement verdâtre s'écoule à plein tube. Les parois du kyste sont attirées au dehors avec précaution, mais bientôt je suis arrêté par des adhérences avec le grand épiploon et ensuite par d'autres adhérences dans la fosse iliaque gauche; ces dernières sont assez molles et faciles à déchirer; quant aux premières très résistantes et étendues, je les coupe entre deux ligatures au catgut. Enfin,

Digitized by Google

le kyste ne tient plus que par le pédicule dont le volume est de deux travers de doigt environ. Après l'avoir étreint à l'aide du clamp de Spencer Wels, je le sectionne entre le clamp et la tumeur.

La toilette du péritoine est faite avec des éponges neuves maintenues dans l'eau phéniquée depuis la veille. Les bords de la plaie sont rapprochés et réunis par 13 points de sutures avec du fil d'argent. La partie d'épiploon coupée est placée dans l'angle supérieur de la plaie ; le pédicule est solidement fixé entre deux sutures sur l'angle inférieur, au-dessus du pubis.

Le pansement est fait de compresses imbibées d'eau phéniquée et de plusieurs feuilles d'ouate enroulées autour du ventre.

Bouillon pour la journée.

Soir. — T. 38. — P. 108. L'opérée est calme, elle n'éprouve aucune douleur ; mais, encore sous l'influence du chloroforme, elle a vomi le bouillon qu'on a voulu lui faire prendre.

24 *avril*. — Matin. — Nuit calme. Sommeil de quelques heures; aucune douleur. L'urine est venue spontanément. T. 37. — P. 112.

Soir. — T. 37,4. — P. 120. Même état; grand calme ; le bouillon est bien supporté.

25. — Matin. — T. 37,4. — P. 116. Sommeil ; pas de vomissement ni de nausées. L'opérée prend du bouillon et du lait.

Soir. T. 37,6. — P. 104.

26. — Matin. — Quelque gêne au niveau de la plaie. Etat d'ailleurs satisfaisant. Langue humide, ventre souple, non ballonné, insensible à la pression. T. 38,2. — P. 120.

Soir. — T. 38,5. — P. 106.

27. — Matin. — Bonne nuit. Bon état général. L'opérée est gaie. Elle prend avec plaisir du bouillon et du lait. T. 37,6. — P. 112. — Soir. — T. 38. — P. 120.

28. — Matin. — Bon état général. Le pansement est enlevé pour la première fois ; il est odorant. La réunion paraît faite dans la plus grande partie de la plaie. La portion d'épiploon étreinte par la ligature en haut de la plaie est tombée.

En bas, les parties du pédicule comprises entre les mors du clamp sont mortifiées, en partie détachées de la masse principale qui s'est gonflée et forme un large champignon débordant de chaque côte. Légère rougeur de la peau dans une zone de quelques centimètres. Le clamp est retiré. Lotions à l'eau phéniquée. Le ventre toujours plat, souple, indolore. Pansement ouaté. T. 38,6. — P. 112.

Le bouillon et le lait sont toujours pris avec plaisir.

Soir. — T. 38,5. — P. 120.

29. — Matin. — Etat général satisfaisant. Bon facies.

L'opérée est gaie. T. 37,6. — P. 102.

Soir. — T. 38. — P. 108. Très bonne journée.

30. — Matin. — Nuit bonne. T. 38,6. — P. 120.

Soir. — La malade se sent un peu fatiguée; pendant toute la journée, elle a eu quelques coliques légères parcourant tout le ventre qui d'ailleurs reste souple et insensible. Pas de frisson, ni de nausées. Le facies est un peu altéré. T. 39,5. — P. 140.

Digitized by Google

Le pédicule semble moins volumineux.

1er *mai*. — Matin. — Bonne nuit, malgré quelques coliques légères. Ce matin grand calme. Le bouillon et le lait sont pris avec plaisir. T. 39. — P. 120. — R. 30.

Soir. — T. 39. — P. 120. Le pourtour du pédicule est rouge et suintant; sa masse a diminué.

2. — Matin. — Bonne nuit, aucune douleur. T. 39. — P. 120. Six sutures sont enlevées au niveau desquelles les bords de la plaie sont bien réunis. Quant au pédicule, son extrémité libre a diminué de volume ; au pourtour de la base, la peau est rouge. Ventre un peu ballonné, mais indolore à la pression. Pansement ouaté.

Bouillon. — Potages.

Soir. — T. 37,8. — P. 125. Le potage est vomi ; d'ailleurs ni frissons, ni nausées, ni douleurs abdominales.

3. — Matin. — Pendant la nuit, plusieurs nausées et un vomissement bilieux. Pas de frisson; ventre indolore, deux selles.

Soir. — Les nausées ont continué. Teinte subictérique de la face. Langue humide, à peine saburrale à la base. Ventre ballonné surtout au niveau de l'estomac; toutefois il reste souple et insensible même à une pression assez forte.

Pansement : La réunion est définitive sauf en bas. Ablation de plusieurs fils ; il n'en reste plus qu'un, le fil supérieur. Le pédicule s'est encore enfoncé dans le ventre. Le pourtour est rouge et suintant. — Lotions à l'eau phéniquée. La malade boit un peu d'eau vineuse qui est vomie presque aussitôt. T. 38,8. — P. 130. Potion, avec cinq grandes cuillerées d'eau-de-vie, le jus d'un citron, 400 grammes d'eau et du sucre en quantité suffisante.

4 *mai*. — Matin. Ni nausées, ni vomissements. La malade a bu dans la nuit à peu près la moitié de la potion plus quelques cuillerées de bouillon, — deux selles. Pas de frisson ni de sueur.

Même teinte subictérique de la face. Grande tristesse.

Ventre moins ballonné qu'hier, toujours insensible.

Le pédicule est rosé; il est maintenant au fond de la plaie abdominale. T. 38,2. — P. 130. — R. 47.

Soir. — Nouvelle potion alcoolisée. T. 39,1. — P. 140. — R. 45.

5 *mai*. — Matin. — Nuit assez bonne ; ni frisson, ni sueur, ni vomissement. Ce matin l'opérée ne peut pas se coucher sur le côté gauche ; elle est suffoquée aussitôt. Elle se tient couchée sur le côté droit et s'assied souvent dans son lit. Douleurs dans les épaules, surtout dans l'épaule droite. — Grande anxiété. — 1 selle diarrhéique. — Urine peu abondante, à teinte acajou. T. 39. — P. 140. — R. 50.

6 *mai*. — Matin. — Pas de sommeil, cette nuit. L'anxiété continue. La malade ne se trouve bien qu'assise sur son lit. — Elle prend un peu de café au lait.

Soir. — Même agitation, la malade n'éprouve ni nausée, ni frisson. Le pouls est moins fréquent que ce matin. La respiration est très gênée, sans que l'auscultation révèle aucune lésion dans la poitrine. Le foie a son volume normal.

Digitized by Google

Pansement: Ventre souple, nullement douloureux. Le fil placé directement au-dessus du pédicule a complètement coupé le lambeau gauche et la plaie s'est écartée davantage; elle a maintenant la dimension d'une pièce de cinq francs en argent. Le pédicule rétracté ne fait plus saillie au dehors; il est sur le plan des muscles profonds; son volume est celui d'une cerise, sa coloration est d'un rose pâle. Le sommet du pédicule est recouvert d'une couche pultacée très mince. Le fond de la plaie qui constitue le pourtour de la base du pédicule est également recouvert du même enduit.

La bandelette collodionnée est remplacée par une bandelette de diachylon pour rapprocher les bords de la plaie.

Pansement phéniqué.

Potion alcoolisée avec addition de jus de viande.

T. 38,9. — P. 140.

7 *mai.* — Pas de sommeil, malgré l'absence de douleur. La potion est bien supportée. La malade ne peut rester couchée, sans suffocation.

Pansement: La ligne de cicatrice s'ulcère dans une étendue de plusieurs centimètres. — Même aspect du pédicule. — T. 39. — P. 150. — R. 54.

8 *mai.* — Anxiété très grande. — Pouls incalculable. — T. 39. — R. 60.

9 *mai.* — Après une nuit d'angoisses, de dyspnée et de sueurs très abondantes, la malade meurt vers dix heures du matin. — A l'autopsie, nous trouvons une péritonite généralisée. Le ventre est plein de pus. Les organes contenus dans la cavité abdominale sont recouverts de fausses membranes. Le pédicule réduit au volume d'une cerise et presque complètement rétracté, n'est plus adhérent que du côté de l'angle inférieur de la plaie; dans tout le reste de sa base, il existe un espace libre assez large. — Le foie est mou, friable, mais d'ailleurs normal: rate augmentée de volume. Rien dans les poumons. Les autres organes n'ont pas été examinés.

Mon confrère et ami le docteur Dubujadoux a fait l'examen du kyste.

Examen macroscopique. — Au premier examen, le kyste semble formé d'une poche unique avec des parois épaisses, sauf dans sa partie supérieure et dans la partie droite de sa base.

Sur la face antérieure, on retrouve les brides épiploïques adhérentes dans une assez grande étendue.

A la base, on reconnaît le ligament large, les traces du pédicule et un bourrelet fibreux dans lequel sont les ouvertures des vaisseaux de la tumeur.

En ouvrant le kyste, on le trouve composé d'une poche principale volumineuse dont on pourra apprécier les dimensions en sachant qu'elle contenait 14 litres d'un liquide verdâtre, épais comme de la purée. Le poids de cette tumeur, en y ajoutant celui du liquide, est de 15 kilogrammes.

D'autres poches plus petites dont la plus grosse a le volume du poing sont comprises dans l'intérieur du kyste principal. L'une d'elles située au pôle supérieur est développée dans l'épaisseur même de la paroi en

Digitized by Google

dedans de laquelle elle fait surtout saillie. Les parois de cette poche sont minces ; elle contient une matière visqueuse, ayant la consistance et la coloration de la gelée de groseille.

Les autres kystes situés à la base de la tumeur s'emboitent les uns dans les autres; leur paroi est mince comme une feuille de papier, tandis que les parois du kyste principal ont 0,005 d'épaisseur. Le contenu de ces petits kystes est semblable tantôt à de la gelée de groseille tantôt à du blanc d'œuf à peine coagulé.

Enfin, au fond de ces kystes, sur la paroi même de la tumeur principale, est un bourgeon charnu gros comme une noix, semblable à une sorte d'éponge dont les mailles sont remplies de la matière des kystes.

Examen histologique. — Le liquide puréiforme est formé d'une masse homogène dans laquelle on trouve beaucoup de globules de pus.

Ce liquide est visqueux, et ne se coagule point par la chaleur ni par les acides. Il se coagule par l'alcool.

Les parois du kyste se composent de tissu fibreux. (Tissu cellulaire et fibres élastiques.)

La masse bourgeonnante trouvée dans l'intérieur du kyste mérite une description spéciale.

C'est une masse de lacunes, de petites cavités entourées d'un tissu fibreux délicat. Les cavités sont tantôt de simples fentes, tantôt une série de lacunes aboutissant à une cavité centrale, tantôt ce sont des cavités plus grandes, mais anfractueuses.

Les parois de ces cavités sont tapissées par une couche régulière de cellules cylindriques, qui, pour la plupart, ont subi ou subissent la dégénérescence muqueuse.

On reconnaît ces cellules dégénérées à leur aspect évasé du côté de la cavité kystique; elles se divisent en deux parties, l'une externe très courte, ayant l'aspect normal, renfermant le noyau ; l'autre, interne, évasée ayant un contenu transparent, homogène, très finement granuleux qui paraît communiquer et même se confondre avec le contenu kystique.

Les lacunes sont bornées par une rangée de ces cellules disposées suivant une ligne régulière, mais dans les cavités un peu plus considérables, on voit partir de la périphérie, une série de papilles qui rappellent les villosités de l'intestin. La surface de ces villosités est constituée par une couche de cellules cylindriques.

On croirait avoir, sous les yeux, une coupe de la couche glandulaire de l'intestin.

Toutes les cellules tapissant les parois de ces kystes ne sont pas cylindriques; quelques unes se terminent par une extrémité effilée. Au-dessous de la couche épithéliale, on aperçoit une zone mince qui paraît amorphe.

Enfin, au dehors de cette zone vient le tissu cellulaire délicat dont nous avons parlé comme formant les cloisons interkystiques. Ce tissu est remarquable pour la quantité de ses cellules rondes ou fusiformes à un seul noyau, et par l'abondance de ses vaisseaux. Les capillaires rampent presque sous la couche amorphe; ils pénètrent dans les papilles les plus fines.

Digitized by Google

La masse bourgeonnante est ce qui reste de l'ovaire.

Ce kyste est une variété d'épithélioma myxomateux.

L'observation précédente est intéressante surtout parce qu'elle prouve d'une manière évidente que la rétrocession du pédicule seule a déterminé la péritonite et la mort. En effet, pendant les sept premiers jours, l'opérée va bien, la température est normale, elle oscille entre 37 et 38, la fièvre traumatique est modérée. Le ventre est souple, indolore, même à une pression forte; l'ensemble est satisfaisant; tout fait pressentir une guérison, lorsque le 30 avril, c est-à-dire sept jours après l'opération, survient du malaise; la température est à 39.5, le pouls à 140; il y a de légères coliques. Ce changement coïncide avec une légère diminution du pédicule; chaque jour, à mesure que le pédicule se rétracte, l'état s'aggrave, et quand l'opérée meurt le pédicule est réduit au volume d'une cerise. La réunion ne s'est faite que partiellement autour du pédicule qui s'est rétracté progressivement; du pus a pénétré dans la cavité abdominale et la péritonite s'est faite lentement, sous une forme torpide, sans manifestation accusée, quoique la séreuse fût envahie dans toute son étendue.

Rapport.

M. le professeur Panas. Messieurs, je vous ai montré, dans la dernière séance, la première pièce anatomique que nous ayons sur l'opération imaginée par M. Le Fort pour la guérison de la chute complète de l'utérus; je ne crois pas nécessaire d'y revenir. Je viens aujourd'hui vous donner connaissance du fait et de l'opération qui a été pratiquée par le docteur Zancarol, d'Alexandrie. J'y ajouterai quelques remarques. Voici, d'abord, l'observation :

Prolapsus complet de l'utérus, opéré par le procédé du professeur Le Fort. — Guérison.

La femme A. P..., de Chios, âgée de 36 ans, couturière, est entrée à l'hôpital grec d'Alexandrie le 26 février 1877.

Dans la misère et sans travail depuis quelques années, elle venait réclamer nos soins pour un prolapsus complet de l'utérus, qui la rendait très malheureuse, et qu'aucun moyen de contention ne pouvait retenir.

Elle nous dit qu'elle a été et qu'elle est encore très bien réglée, qu'elle a fait trois grossesses, dont la première à l'âge de 23 ans. Que pendant ces trois grossesses elle a fait tout son possible pour provoquer l'avortement, mais sans réussir, de façon qu'elle a toujours accouché à terme. Dans son premier accouchement, il y a 13 ans, elle eut une petite déchirure du périnée. — Quatre jours après son second accouchement, ayant sauté d'un mètre et demi de hauteur, elle a ressenti comme un poids qui est descendu dans le vagin, et très près de la vulve elle sentait, par le toucher, une tumeur.

Digitized by Google

Il y a 7 ans 1/2 pendant qu'elle était à sa troisième grossesse, elle a ressenti, après une fatigue corporelle, une tumeur qui dépassait les grandes lèvres. Cette tumeur se réduisit facilement par le décubitus dorsal sans jamais ressortir pendant tout le temps qu'a duré la grossesse. Mais après l'accouchement elle franchissait les grandes lèvres après chaque fatigue corporelle. Cette tumeur n'était autre chose que l'utérus qui se réduisait au commencement par le seul décubitus horizontal; plus tard il ne se réduisait que par la pression. Ainsi son prolapsus datait de 7 ans 1/2 et à son entrée à l'hôpital elle présentait l'état suivant :

Une tumeur à forme conique faisait saillie en dehors des grandes lèvres formée par l'utérus et le vagin. Le périnée était déchiré et si on jugeait par la cicatrice, cette déchirure était de 3 centimètres. Le prolapsus se réduisait facilement, mais les moyens ordinaires ne suffisaient pas pour le contenir.

Dans ces conditions, l'intervention chirurgicale était indispensable pour soulager cette malheureuse. Ainsi, le 6 avril 1877, nous avons procédé à l'opération par le procédé du professeur Le Fort, de la manière suivante :

L'utérus en étant tout à fait hors de la vulve, nous avons fait deux avivements, un antérieur à la paroi vésico-vaginale, et l'autre postérieur à la paroi recto-vaginale. Ces avivements, qui n'intéressaient que la muqueuse, étaient de 6 centimètres de long sur 2 centimètres de large chaque, dont les extrémités inférieures se rapprochaient assez de la vulve. Les deux surfaces saignantes furent alors adossées et suturés en commençant par le bout supérieur le plus rapproché de l'utérus et en passant le fil métallique de la surface rectale à la surface vésicale et en commençant par trois points de suture, deux aux extrémités et un au milieu. Ceci fait, nous avons poussé un peu l'utérus et plus bas nous avons passé de la même façon deux autres points de suture. Ainsi, au fur et à mesure que nous passions les sutures nous poussions l'utérus dans le vagin et à la dernière suture, qui était la plus rapprochée de la vulve, l'utérus et le vagin se trouvaient être réduits complètement. Notons que, comme au bout supérieur, le bout inférieur des surfaces saignantes fut réuni par trois points de suture. Ainsi, en tout, nons avons passé douze points de suture, cinq de chaque côté et deux aux deux extrémités au milieu.

Le résultat de ces sutures a été que les deux surfaces avivées étant accolées, le vagin se trouvait être divisé en deux trajets et que chacun de ces trajets pouvait à peine contenir le petit doigt. Ainsi que le recommande son auteur, nous avons pris la précaution de laisser les fils métalliques des sutures assez longs pour les avoir en dehors de la vulve et pouvoir les tirer après la réunion et les enlever facilement.

Le septième jour de l'opération, cette femme a eu ses règles, qui n'ont duré que quelques heures. Le 2 mai, qui était le vingt-septième jour de l'opération, les fils n'étant pas tombés, nous avons dû les enlever, les uns par traction, les autres par le ciseau. Et ce jour même la malade quittait l'hôpital parfaitement guérie. La réunion était com-

Digitized by Google

plète et ni la marche, ni la toux ne produisaient aucune saillie à la vulve. Mais pour rendre la guérison plus durable, et pour éviter toute chance de récidive, il restait à faire la périnéoraphie de la partie qui a été déchirée dans un accouchement antérieur, mais nous avons dû y renoncer, la malade se refusant à s'y soumettre.

Sept mois plus tard, ayant revu la malade, nous avons constaté que la guérison persistait toujours, malgré une toux très opiniâtre qu'elle avait. A cette occasion, nous avons insisté auprès d'elle pour la persuader à compléter l'opération par la périnéoraphie, d'autant plus que la paroi postérieure du vagin, faisait procidence vers la partie déchirée du périnée. La malade ayant, cette fois-ci, accepté l'opération, nous avons procédé à l'opération, le 7 novembre de la même année, de la façon suivante. — Après avivement des cicatrices qui nous indiquaient, par leur différence de couleur, à quel point a été déchiré le périnée anciennement, nous avons suturé ces surfaces saignantes par trois points de sutures profondes, enchevillées, et quatre points de suture superficielle.

La réunion se fit par première intention ; les sutures profondes furent enlevées le cinquième jour, les superficielles le septième. Nous n'avons eu à noter ici que seulement une légère cystite, provoquée par le sondage, trois fois dans les 24 heures, pour évacuer l'urine; elle a cédé facilement au traitement. La malade a quitté de nouveau l'hôpital le 22 décembre. La cicatrice de la périnéoraphie était de 3 centimètres et très solide.

Vingt-sept mois après la première opération, cette femme se fait recevoir à l'hôpital. Elle venait cette fois-ci pour se soigner d'une phthysie laryngienne très avancée avec caverne au sommet des poumons. Mais malgré la toux très persistante dont elle était tourmentée nuit et jour, la guérison de sa procidence utérine ne se fit pas démentir. Elle nous dit même que pour se procurer le nécessaire, elle était obligée à faire de très longues courses, malgré quoi aucune saillie ne se faisait voir à la vulve.

Elle a succombé à l'hôpital le 25 août 1879, au progrès de sa maladie des voies respiratoires. A l'autopsie nous avons pu enlever l'utérus, le vagin et la vulve de cette femme, que nous présentons aujourd'hui à la Société de chirurgie.

Cette observation parle trop en faveur du procédé du professeur Le Fort.

Il n'arrive pas souvent qu'on puisse suivre pendant vingt-huit mois des opérées et encore moins qu'on puisse présenter les pièces anatomo-pathologiques. Ces considérations nous ont fait croire que cette observation intéresse la Société de chirurgie, d'autant plus qu'il s'agit d'un procédé opératoire dont la science n'a pas encore enregistré beaucoup de cas.

Cette observation me paraît devoir être suivie des remarques suivantes. C'est la troisième fois qu'on la pratique, et elle a donné trois succès. Les trois observations vous ont été communi-

Digitized by Google

quées par MM. Le Fort, Zancarol, et par moi. Il résulte de l'analyse de ces trois faits, que l'opération est d'une exécution facile. Elle diffère de celle de Marion Sims, en ce qu'on unit la paroi antérieure à la postérieure du vagin, de manière à créer deux vagins communiquant entre eux. L'opération se pratique en dehors de la vulve sans le concours du spéculum à valves, et on place successivement les divers points de suture en même temps qu'on procède à la réduction : le procédé est rendu ainsi très facile. On a pu élever des craintes sur la possibilité d'accidents du côté du cul-de-sac du péritoine par le fait d'une inflammation secondaire ; aucun des opérés n'a justifié jusqu'ici ces craintes. Ainsi l'inocuité est complète.

Dans sa communication, M. Le Fort vous avait déclaré qu'il avait éprouvé de réelles difficultés à enlever les points de suture placés profondément ; je crois même qu'il les a abandonnés. J'ai éprouvé le même inconvénient, cependant j'y suis parvenu, et M. Zancarol a eu aussi beaucoup de peine à enlever ces sutures ; il a dû exercer des tiraillements qui auraient pu nuire au résultat. Il y a donc là un inconvénient sérieux. C'est pour cela, qu'à l'avenir, je serai tenté de faire autrement ; je crois qu'on pourrait remplacer la suture métallique par la suture au catgut qui est aussi facile à faire, et qui a l'avantage de pouvoir être abandonnée, puisque les fils se résorbent. Je propose donc de substituer la suture au catgut à la suture métallique.

Chez mon opérée, il n'a pas été nécessaire de faire une opération complémentaire. Au contraire, M. Zancarol, comme M. Le Fort, a fait une périnéorraphie complémentaire qui a ajouté à la perfection du résultat.

En résumé, je ne trouve qu'une objection à faire à cette opération ; elle ne s'adresse qu'aux vieilles femmes ; chez les femmes jeunes, et c'était le cas de la malade de Zancarol, elle avait 36 ans, on ne peut la tenter qu'avec leur autorisation, et après les avoir bien prévenues de la situation nouvelle dans laquelle elles seront placées.

Je vous propose d'adresser des remercîments à l'auteur et d'insérer cette intéressante observation dans nos bulletins.

Discussion.

M. Le Fort. La difficulté à enlever les fils placés profondément est réelle ; il y a même impossibilité à les retirer, mais je ne vois à cela aucun inconvénient à la condition de les couper au ras. Les fils en effet sont placés sur les côtés et non en regard des parties qui doivent s'affronter. Je trouve la substitution que propose

Digitized by Google

M. Panas avantageuse, mais j'aimerais tout autant des fils de soie ou de chanvre que du catgut.

M. Trélat. On pourrait retirer les sutures profondes en engageant les extrémités des fils dans un long tube de verre, après avoir fermé l'anse par un tube de Galli. Mais je préfère recommander de préférence au catgut, la soie phéniquée plus résistante que le catgut, et qui se résorbe comme lui.

Communication

M. Monod fait une communication sur la castration inguinale. Ce travail est renvoyé à une commission composée de MM. Desprès, Anger et Terrillon, rapporteur.

M. Blum lit un travail sur *la laparotomine*.

Commission : MM. Lucas-Championnière, Sée et Gillette, rapporteur.

Séance du 17 décembre 1879.

Présidence de M. Tarnier.

Le procès-verbal de la dernière séance est lu et adopté.

Correspondance.

La correspondance comprend :

1° Les journaux périodiques de Paris ;

2° *Bulletin de l'Académie de médecine*, le *Lyon médical*. Un travail sur l'action physiologique du chlorure de magnésium, par le Dr Laborde, les *Annales de gynécologie*, le *Recueil d'ophthalmologie*, l'*Union médicale de la Seine-Inférieure*, la *Revue scientifique de la France et de l'Etranger*, le *Journal de la Société de médecine et de pharmacie de la Haute-Vienne*.

3° Le *Journal de médecine d'Athènes*, la *Gazette de santé militaire de Madrid*, *The British médical journal*, la *Gazette médicale Italienne Lombarde*.

4° Un mémoire imprimé intitulé : *Examen des signes usuels de la luxation de la hanche, et sur la conduite à tenir quand la luxation de la hanche est compliquée de fracture du fémur*, par le Dr Oscar Allis de Philadelphie.

5° Une note sur un cas de résection du coude, suivie de la con-

Digitized by Google

servation complète des mouvements, par le Dr Pilate, d'Orléans.

6° Une note intitulée : *Trepanation à la suite d'une plaie pénétrante du crâne. Extraction d'une balle. Guérison*, par M. le Dr Pilate, d'Orléans.

7° Une lettre de M. le Dr Bœckel, ainsi conçue :

« Strasbourg, 9 décembre 1875.

« Monsieur et très honoré collègue,

« Je vous remercie d'avoir bien voulu vous charger de donner lecture de mon travail sur l'ovariotomie, à la Société de chirurgie.

« Je vous prierai de communiquer à nos savants confrères que ma deuxième opérée (kyste compliqué de grossesse) est accouchée normalement d'une fille bien conformée, le 4 décembre dernier.

« La cicatrice résultant de l'opération ne présente rien de particulier. Il n'y a pas d'éventration. Bref, l'état de mon opérée est aussi satisfaisant que possible.

« Ma troisième opérée (ascite et laparotomie, etc.) a été ponctionnée il y a trois semaines. Il s'est écoulé 22 litres de liquide. Elle est dans un état de santé florissant. Voilà plus de 10 ans que cela dure.

« La cicatrice résultant de la gastrotomie ne s'est pas rompue, malgré l'énorme distension de l'abdomen.

« Veuillez agréer, etc., etc.

« J. Bœckel. »

Discussion sur le procès-verbal.

M. Terrier. Dans la dernière séance, M. Desprès m'a incriminé en prétendant que j'ai décrit dans mon livre un appareil détestable. Je ne dirai qu'un mot ; ce reproche doit être retourné à son inventeur, M. Adolphe Richard, un des nombreux astres gravitant autour du soleil.

M. Desprès. Je n'ai pas eu l'intention d'incriminer M. Terrier ; mais j'ai dit que l'appareil représenté dans son livre, excellent d'ailleurs, ne vaut rien. Cet appareil prend les doigts, la main, le poignet. Il immobilise ces jointures et amène des raideurs ultérieures, qui m'ont fait porter un jugement défavorable sur cet appareil.

Digitized by Google

Rapport.

RAPPORT présenté au nom de deux commissions composées de MM. Panas, Terrier, Berger et Giraud-Teulon, rapporteur, sur deux mémoires ayant pour objet la substitution de la *névrotomie optico-ciliaire* à l'*énucléation* dans les affections comportant cette dernière opération.

Le premier de ces mémoires adressé à la Société le 19 mars 1879 par M. le Dr Dianoux, professeur suppléant à l'Ecole de médecine de Nantes;

Le second, lu en séance le 19 novembre même année, par M. le Dr Abadie, professeur libre d'ophthalmologie, à Paris.

I.

Messieurs, les rapports si mystérieux encore, connus en physiologie sous le nom d'actions réflexes, se manifestent dans le domaine de l'oculistique en un grand nombre d'exemples, dont un fort triste, à savoir, cette terrible maladie qui a nom *ophthalmie sympathique*. Et l'art enregistra une grande conquête, le jour où la chirurgie anglaise eut réalisé en pratique l'axiome vulgaire que la suppression de la cause supprime l'effet. Or, la cause, le point de départ de l'action réflexe, c'est l'œil malade ; lui enlevé, le destin fatal est désormais conjuré ; au moins est-ce l'unique espérance de salut pour son congénère.

Mais la mutilation est grave ; ou, plus exactement semble telle; car si, pour le chirurgien, elle ne s'offre que comme un bienfait, les intéressés ne s'y résignent qu'avec une horreur peu déguisée. C'est que les premiers voient seuls nettement les conséquences de son omission.

Cependant, quelque repos d'esprit que l'énucléation laisse au chirurgien, heureux d'avoir éloigné, et au prix de si faibles sacrifices, le fantôme de l'ophthalmie sympathique, comme, après tout, la suppression complète d'un organe de cet ordre ne laisse pas d'entraîner quelques inconvénients à sa suite, on conçoit que l'on puisse désirer mieux, et on est en devoir de se demander si ce moyen de détourner l'orage est bien positivement le seul. Ne serait-il donc pas possible d'interrompre, à moins de frais, et sans un sacrifice aussi complet, la chaîne nerveuse, chemin obligé de communications aussi néfastes.

Cette question, de Græfe fut le premier à la poser, et il en indique la solution dans la section des nerfs ciliaires. Mais « on « devait hésiter, ajoutait-il, à sectionner *tous* les nerfs ciliaires en « dehors de la sclérotique, en raison *de la difficulté* du procédé

Digitized by Google

« et de la nécessité de trancher, en même temps, des vaisseaux « importants ; il était plus pratique, à son avis, de sectionner « directement, et dans la région douloureuse de l'œil, les filets « ciliaires, cause du mal. On devrait obtenir le résultat désiré en « pratiquant dans ladite région, au moyen d'un fin névrotome une « incision de un centimètre à un centimètre et demi, à travers un « segment de la sphère sclérotícale, sur le modèle de celle exé- « cutée sur la cornée dans les nouveaux procédés d'extraction « linéaire ».

Lorsqu'il proposait cette nouvelle méthode opératoire, il est vrai de dire que de Græfe n'avait directement en vue que de combattre des phénomènes d'irido-choroïde, rétinite (photopsies, névralgies ciliaires, etc.) ; mais l'extension de la méthode à l'ophthalmie sympathique, conséquence de ces irritations ciliaires, est si légitimement simple, qu'il est difficile de supposer qu'il ne l'ait pas sous-entendue. Ultérieurement, d'ailleurs, considérant, dit-il expressément, l'*énucléation comme plus sûre*, il ne poursuivit pas les applications de cette méthode au sujet qui nous occupe.

Elle fut reprise depuis et mise en pratique, toujours au même point de vue limité, par son élève M. le Dr E. Meyer ; et nous aurons plns loin l'occasion de mettre à profit, comme contribution, les résultats obtenus par ce praticien éclairé.

Ces résultats, d'ailleurs, ne pouvaient évidemment être que partiels, comme l'était l'opération elle-même, laquelle n'intéressait qu'une portion très limitée des expansions nerveuses du groupe ciliaire.

Une autre et importante considération venait s'ajouter aux précédentes, et accroître les doutes sur le degré d'efficacité de la nouvelle méthode, au moins dans ses applications à l'ophthalmie sympathique.

Si, dans la plus grande généralité des cas, le groupe ciliaire est bien assurément l'organe de la transmission réflexe qui transporte du moignon douloureux à l'autre œil la funeste sympathie, est-il bien certain que cette communication soit la seule. Plusieurs observateurs — et nous sommes du nombre — avaient eu l'occasion de rencontrer des cas d'ophthalmie sympathique, rares relativement, cela est vrai, mais incontestables, et dans lesquels, en l'absence de toute douleur dans l'œil blessé, l'unique symptôme observable consistait dans un commencement d'altération du nerf optique du côté sain, traduit symptômatiquement par l'abaissement concomitant de l'acuité visuelle.

Concurremment avec les premières causes de doute relativement à l'insuffisance d'une interruption partielle de la chaîne ciliaire, pour prévenir l'explosion de l'ophthalmie sympathique,

Digitized by Google

se présentait donc la possibilité d'une part d'influence à faire, dans le mécanisme de cette transmission, au nerf optique lui-même.

Dès lors une opération plus radicale ne pouvait-elle être étudiée et dans laquelle, sans que l'on fût obligé de recourir à l'extirpation du globe entier, on supprimât en même temps les communications optiques et ciliaires.

C'est ce nouvel aspect de la question qui va nous occuper maintenant et qui a fait déjà l'objet de plus d'une tentative dont il convient d'étudier avec soin les résultats. Le tableau de ces premiers essais est fort bien tracé dans une thèse très recommandable, due à un élève du Dr Abadie, M. Redard ; thèse à laquelle nous ferons plus d'un emprunt, comme au complément naturel des idées du maître.

Dans cet intéressant travail, on trouvera l'historique complet de la question et de la part à faire dans l'œuvre totale aux différents participants dont nous nous bornerons à inscrire ici les noms :

MM. Rondeau (1866), Secondi, Lawrence, Salomon, Snellen (1868), et plus récemment de 1877 à 1879, Dianoux, Landesberg, Boucheron, Schœler, Dor, E. Meyer et Abadie.

Avant d'entrer dans le cœur de cette discussion, il importe de vous rappeler qu'au point de vue chirurgical, les essais dont nous allons nous occuper forment trois phases distinctes :

La première est marquée par l'indication donnée par de Græfe, d'attaquer les nerfs ciliaires sur un arc très limité de la circonférence sclérale et dont nous venons de nous entretenir.

La seconde (Snellen) a consisté à attaquer directement ces nerfs aux abords de leur point de pénétration dans le globe, opération que de Græfe considérait comme trop délicate et qui n'a, en effet, donné que des résultats incomplets.

Ces tentatives, nous ne les rappelons que pour la part de contribution qu'elles peuvent et doivent apporter pour l'élimination de ce délicat problème chirurgical. Elles sont, d'ailleurs, l'introduction naturelle à l'étude de la troisième phase, celle des méthodes ayant pour objet la division simultanée du nerf optique et de l'anneau de nerfs ciliaires qui l'entoure, méthodes en ce moment soumises à votre jugement, dans les deux mémoires de MM. Dianoux et Abadie.

Eu égard aux très légères différences qui peuvent être signalées entre ces deux mémoires, à l'importance de leur rapprochement, à la convenance d'épargner votre temps, permettez au rapporteur unique de vos deux commissions de les comprendre dans une même analyse.

Digitized by Google

II.

PROCÉDÉS OPÉRATOIRES.

La première en date de ces deux communications étant celle de M. le Dr Dianoux, nous commencerons par elle. L'auteur nous y présente quatre observations de névralgies ciliaires incoercibles, siégeant dans des yeux perdus en commençant à agir par sympathie sur l'œil sain.

A ces quatre cas, le chirurgien a opposé la section directe du nerf optique et des nerfs ciliaires qui l'entourent. Voici le procédé qu'il a suivi :

1° Ecartement des paupières avec le blépharostat ;

2° Section de la conjonctive et de la capsule de Ténon, entre le droit interne et le droit inférieur (Les deux premières applications ont été faites en s'ouvrant le chemin entre le droit externe et le droit supérieur) sur une longueur d'un centimètre et demi environ, parallèlement à la direction de ces muscles ;

3° Section à coups de ciseaux courbes appliqués sur le globe comme dans la strabotomie ;

4° Introduction du petit doigt jusqu'au contact du nerf optique ;

5° Section du nerf optique et des nerfs ciliaires sur le doigt servant de conducteur ;

6° Dénudation avec les ciseaux de tout l'hémisphère postérieur :

7° Introduction du crochet à strabisme pour s'assurer qu'il n'existe plus aucune attache, ce qu'on peut faire également avec le doigt.

Pansement simple, légèrement compressif, imbibé d'eau froide pour les deux ou trois premiers jours.

Effets immédiats.

Dans le premier cas, la section du nerf fut annoncée par une brusque projection de l'œil en avant ; et il fut alors facile de contourner, avec le doigt, l'hémisphère postérieur, et aux ciseaux de l'affranchir de toute communication vasculo-ciliaire. Un écoulement peu abondant de sang eut lieu ; l'œil reprit sa situation normale ; à peine existait-il une très légère exophthalmie.

— Second cas : même procédé ; mêmes résultats ; seulement un peu plus d'exophthalmie que dans le premier cas.

Dans ces deux cas, après la cessation complète du traumatisme chirurgical, parmi les effets observés, l'auteur constate, sans pouvoir se l'expliquer, un strabisme divergent qui n'a, ultérieurement, rien perdu de sa constance.

Troisième et quatrième cas : M. Dianoux réforme ici son procédé, il attaque le globe par le côté interne comme dans la descrip-

Digitized by Google

tion donnée ci-dessus. Tout se passe comme dans les deux premiers cas, le strabisme divergent en moins.

Rationnellement, il est difficile de concevoir qu'un muscle, l'influence cérébrale n'étant pas en question, voie son mouvement suspendu absolument, sans que son nerf, ni lui-même n'y soient pour quelque chose ; nulle entrave étrangère apportée au mouvement ne peut d'ailleurs être invoquée dans l'espèce.

Voilà pour l'argumentation inductive : maintenant entrons dans la discussion du fait opératoire lui-même ; et nous prions notre honoré confrère de ne voir rien qui ressemble à une critique de sa conduite en cette circonstance ; c'est le fait en lui-même que nous étudions, eu égard aux enseignements très sérieux qu'il renferme.

Le procédé de M. Abadie, semblable en gros au précédent, en diffère cependant par quelques perfectionnements.

En sus de l'ouverture faite dans la conjonctive, le tendon du droit externe est sectionné comme dans l'opération du strabisme, puis on dénude largement en haut et en bas, tout en respectant les muscles droits supérieur et inférieur. On arrive ainsi à se frayer un passage jusqu'au nerf optique que l'on coupe d'un coup de ciseaux, comme si l'on voulait pratiquer l'énucléation.

Dès lors, le globe oculaire, jouissant d'une certaine mobilité, est laissé hors de la cavité orbitaire, puis, lui faisant subir une rotation en dedans, on amène son pôle postérieur dans le champ opératoire, ou plutôt sous les yeux ; alors, avec des ciseaux mousses, on achève de dénuder le sclérotique dans le voisinage du nerf optique sectionné, en ayant soin qu'aucun des nerfs et vaisseaux ciliaires postérieurs, n'échappe à l'instrument. Cela fait, l'œil est refoulé dans l'orbite, à sa place ordinaire. Un fil de suture passé à travers la conjonctive bulbaire ramène en rapport normal le muscle et le globe oculaire.

Pansement comme dans l'autre procédé, avec addition de quelques gouttes de solution phéniquée au 1/100 dans l'eau d'imbibition.

Les suites opératoires immédiates ont toujours été des plus simples et sans aucune réaction inflammatoire de nature à inquiéter.

M. Abadie, a pratiqué dix-huit fois cette opération, il en expose les résultats d'ensemble dans son mémoire, mais ne présente pas les observations elles-mêmes. Nous avons cependant trouvé la moitié d'entre elles reproduites dans la thèse de son élève, M. Redard, mais un peu brièvement. Ces neuf cas ont pour objet des yeux affectés d'irido-choroïdites et de névralgies ciliaires, suites de traumatismes, de panophthalmites, et plaies pénétrantes avec

Digitized by Google

corps étrangers, demeurant probablement dans l'organe, de sclérotite atrophiante, etc., etc..., dont quatre avec retentissement sympathique sur l'autre œil.

Dans le mémoire, lu à cette tribune, M. Abadie renvoie aux faits qui précèdent ; il y ajoute seulement la relation sommaire de deux cas où l'œil avait atteint un volume énorme par suite de distension staphylomateuse. La névrotomie avait bien rendu l'œil absolument insensible ; mais, au bout d'un an, le volume de l'œil staphylomateux n'avait en rien diminué. M. Abadie eut l'heureuse inspiration de tirer parti de l'absence de réaction de l'organe et applique en grand, le principe de la paracentèse. Une incision de un centimètre environ d'étendue fut pratiquée pour donner issue à une certaine quantité de corps vitré. La plaie soumise à une compression modérée fut régulièrement entr'ouverte à chaque pansement quotidien, de façon à procurer par ces évacuations une atrophie progressive du globe. L'insensibilité du globe éloignant la douleur et la réaction, le résultat cherché fut promptement obtenu et l'œil, réduit bientôt à une maigreur, propre à supporter une pièce artificielle.

III

Résultats définitifs.

Laissons de côté pour un moment, la discussion des mérites comparatifs de ces deux procédés de névrotomie optico-ciliaire, *d'énervation de l'œil*, comme M. Dianoux propose de dénommer cette opération, résumons-en les résultats généraux.

1° Parlons d'abord des *effets favorables*.

Le nombre des opérations apportées par M. Dianoux est de 4 ; M. Abadie en compte 18. Dans ces 22 cas, le résultat cherché a été entièrement obtenu, à savoir : l'insensibilité complète du globe, et le maintien de la nutrition dans l'organe remis en place, après la névrotomie.

Mais en sus de ces 22 cas, nous croyons devoir enregistrer ici 17 autres observations, dues à différents auteurs également autorisés, dans lesquels les mêmes méthodes ont été mises en usage, et que nous trouvons relatées dans la thèse précitée.

Or, sur ces 17 cas, nous notons :

Un succès incomplet, dû sans doute à une section elle-même incomplète, et 4 insuccès incontestables, entre autres, 2 fontes purulentes de l'œil.

Voilà donc sur 39 cas bien observés, 5 seulement qui ont trompé les espérances des chirurgiens, et, en regard, 34, dont les

Digitized by Google

suites presque identiques, peuvent être résumées dans le tableau suivant.

Comme résultat immédiat, une inflammation modérée, dépassant cependant notablement le degré de celles qui suivent une simple strabotomie, se manifeste dans les 24 heures, mais ne dépasse guère 8 à 10 jours.

Dans tous les cas, la sensibilité cornéale est immédiatement éteinte, au moins en ce qui concerne la douleur, car la notion du tact y est conservée. Il n'en est pas de même de la conjonctive où l'injection et l'irritation persistent assez longtemps et qui demeure sensible à une excitation douloureuse.

Le globe, auparavant le siège de douleurs intenses soit spontanées, soit provoquées, devient dans les 24 heures, absolument calme et indolent.

Dans les sections incomplètes du groupe ciliaire (méthode de névrotomie intra-oculaire ou rétro-bulbaire, mais avec conservation du nerf optique), l'insensibilité du globe, celle de la cornée n'étaient que partielles comme sa section elle-même, et limitée aux mêmes segments.

De même que la conjonctive, l'iris paraît conserver sa sensibilité. Une observation (celle de M. le professeur Dor), le montre même susceptible encore de mouvements réflexes répondant à une excitation lumineuse, portée dans l'autre œil.

Malgré cette exception, le globe dans son ensemble devient totalement insensible et généralement voit sa tension diminuer. S'il a une tendance à s'atrophier, elle doit être fort lente, car à la date encore assez rapprochée où nous sommes des plus anciennes de ces opérations, la diminution de volume de l'organe et l'altération de transparence de la cornée, ne se sont pas sensiblement manifestées.

En résumé, dans 34 cas sur 39, où plus incontestablement, dans 25 cas sur 30, l'objet poursuivi par nos auteurs a été pleinement réalisé, à savoir : la cessation des douleurs soit provoquées, soit spontanées, la conservation des mouvements, de la nutrition et de la transparence.

Voyons la contre partie.

2° *Résultats défavorables.*

Chez M. Dianoux, les deux premiers cas, très satisfaisants, au point de vue des conséquences que nous venons d'énumérer, présentent cependant une petite tare.

Tout de suite après l'opération, se manifeste un strabisme divergent absolu, symptômatique d'une absence totale d'action du

Digitized by Google

droit interne. Ce strabisme persiste inébranlable après la guérison.

L'auteur ne s'explique pas cet accident. Il ne peut avoir atteint le filet nerveux moteur propre à ce muscle, trop distant du champ opératoire, cela n'est pas douteux; mais il a, dit-il, conscience de n'avoir pas touché le muscle droit interne. De ce dernier point, nous sommes moins assuré que lui.

Dans notre opinion, le muscle droit interne a dû être atteint, et fort sérieusement, par le névrotome; et nous ajouterons que, dans les mêmes circonstances, c'est-à-dire dans une manœuvre opératoire de ce genre accomplie à tâtons, avec le petit doigt pour seul guide, au fond d'un infundibulum étroit, ce muscle risque une fois sur deux d'être plus ou moins compris dans la section. Son voisinage immédiat du nerf optique le compromet à l'avance.

Nous en jugeons par ce qui se passe dans un champ beaucoup plus largement ouvert, lors de l'énucléation. Or, nous avouerons très sincèrement, que sans être plus expressément maladroit que le commun des hommes, il nous est arrivé plus d'une fois de donner un, deux, trois coups de ciseaux — et en coupant quelque chose — avant d'avoir saisi le nerf optique : ce quelque chose devait être un muscle. C'est que là, en effet, est le temps délicat de l'énucléation, le temps critique pour la réputation de dextérité du chirurgien. Ce n'est pas toujours chose de grande conséquence pour le malade, qu'une légère entaille involontaire donnée dans un globe qui va être emporté; c'en est une pour l'opérateur, et c'est assurément le point qui le préoccupe le plus dans une extirpation des globes. Pour s'en convaincre, écoutez les conseils donnés à ce sujet par les praticiens. L'un recommande de saisir l'œil solidement avec des pinces à griffes; l'autre de le tendre avec un fil passé dans un tendon musculaire, ou même dans la sclérotique; notre éminent collègue, le professeur Trélat, a même inventé une petite cuillère à encoche destinée à soutenir le globe.

Les avertissements ne portent que sur ce point.

C'est qu'en effet, dans les cas les plus ordinaires, et quoique le globe soit affranchi de l'escorte des quatre droits, ce dernier temps de l'opération est rarement sans quelque difficulté.

Or, si dans ces conditions de grande latitude relative, la section du cordon optico-ciliaire n'est pas absolument simple et aisée, comment présenterait-on comme assurée dès son premier essai d'exécution, cette même opération poursuivie à tâtons au fond d'un étroit canal.

Ce n'est donc point une critique que nous soulevons ici, mais un fait général que nous constatons. Notre analyse vise en effet, plus haut qu'une simple déviation d'un globe oculaire inutile; et nous le rappellerons tout à l'heure, quand il s'agira de faire un choix

Digitized by Google

entre l'énervation et son aînée l'énucléation. Elle nous fournira même un de nos principaux arguments.

Il est d'ailleurs à croire que dans les méditations suivies auxquelles s'est livré M. Dianoux dans l'intervalle de temps qui a séparé les deux premières opérations des deux dernières, notre confrère est arrivé à des conclusions semblables aux nôtres ; nous croyons, en effet, que dans les deux derniers cas, il a posé en principe d'attaquer l'œil du côté opposé, c'est-à-dire entre le droit interne et le droit supérieur ; ce ne peut être évidemment que dans la pensée que, vu la distance plus grande du droit externe au nerf optique, il risquerait moins d'atteindre l'organe musculaire, et le résultat lui a donné raison ; de ce côté, il n'a point eu à observer de strabisme consécutif.

Passons aux cas de M. Abadie :

M. Abadie nous apporte neuf observations ; et parmi elles, nous montrons aussi un cas de strabisme consécutif. Nous ne nous y arrêterons pas longtemps. La cause en étant aisée à reconnaître dans un tout autre mécanisme.

Il nous servira pourtant de texte pour la comparaison des deux procédés en lesquels se partage la méthode de la névrotomie optico-ciliaire.

Ce procédé, nous l'avons vu, ne diffère du premier, que par l'étendue plus large donnée au partage dans la capsule de Ténon. Comme M. Dianoux (première manière), M. Abadie pénètre dans la capsule par le côté externe ; mais au lieu de se contenter de l'étroit espace que lui offre la distance entre deux muscles successifs comme le droit supérieur et le droit externe, M. Abadie détache l'insertion de ce dernier, comme dans la strabotomie, et le renversant en dehors, se procure ainsi pour champ de manœuvres toute la distance qui sépare le droit supérieur du droit inférieur, c'est-à-dire un espace presque triple de celui de M. Dianoux.

Cette pratique nécessite ultérieurement la suture consécutive des muscles détachés, et c'est sans doute à l'omission de cette précaution qu'est dû le strabisme interne observé. Ajoutons toutefois que, pour arriver de dehors en dedans sur le nerf optique, on peut être obligé de couper les attaches bulbaires des obliques ; et c'est en effet ce qu'a fait M. Abadie ; de cette nécessité peut résulter aussi une cause de strabisme interne.

La comparaison que nous venons de faire des deux procédés de névrotomie, va servir comme appoint à notre argumentation sur le degré de facilité que présente son exécution.

En cette occurence, M. Abadie n'est pas suspect ; or, il est moins affirmatif que M. Dianoux : notre opération, dit-il, en terminant sa première observation, n'a été effectuée qu'après quel-

Digitized by Google

ques tâtonnements ; il a fallu agir avec une grande prudence et...

Et cependant, son champ de manœuvre offrait un diamètre trois fois plus grand que celui dans lequel opérait M. Dianoux.

Les autres cas de M. Abadie ne présentent pas d'accidents à noter. Mais nous devons dire que leur extrême concision nous oblige à être sobre de réflexions comme de conclusions à leur endroit.

Mais nous avons quelque profit à tirer des observations qui, dans la thèse de M. Redard, suivent ou précèdent celles que nous venons de mentionner :

Dans une première observation, due à M. Schœler ;

(Même procédé d'exécution que M. Abadie, détachement préalable d'un des muscles droits) on observe : « immédiatement après la section du nerf optique, projection du globe par suite d'une hémorrhagie assez considérable. L'exorbitisme augmente pendant la première journée, et ne rétrocède que trois jours plus tard ; la cornée est insensible ; mais le globe va se ramollissant. Quelques jours plus tard, retour des réactions : inégalité de la sensibilité, excitée par places, suspendue sur d'autres points. »

La section des nerfs ciliaires a été ici incomplète.

Dans un deuxième cas du même auteur (sur dix qui lui appartiennent), et où la névrotomie a été exécutée par le procédé de M. Boucheron, analogue à celui de M. Dianoux, c'est-à-dire sans détachement préalable d'un ou plusieurs muscles, et dans la nécessité d'opérer à tâtons, au fond d'un infundibulum étroit, on constate : « comme résultat immédiat, une propulsion exophthalmique du globe (par hémorrhagie probablement), ultérieurement, et comme résultat consécutif, *fonte purulente* du globe succédant à une kératite ulcéreuse, névro-paralytique, conséquence évidente de l'insensibilité de la cornée sur un œil irrité et à *découvert*. C'est la contre-partie de la célèbre expérience de Snellen, ou la reproduction de celles de C. Bernard. Nous rencontrons exactement ce même mécanisme en action, et les résultats dans un troisième cas dû à M. Boucheron. En voici le résumé :

Iritis-irido-cyclite, névralgie ciliaire névrotomie sur le plan suivi par M. Dianoux. (Ouverture étroite entre deux muscles droits voisins.)

Résultat immédiat : hémorrhagie insignifiante, pas d'exophthalmie ; insensibilité immédiate et complète de la cornée.

Mais, trente-six heures après, hémorrhagie secondaire, rétrobulbaire ; jonction dans les tissus infiltrés, sans résultat. On est forcé de ponctionner le globe lui-même. Finalement, fonte purulente de l'œil. Le moignon demeure indolent.

Voici un quatrième cas qui offre avec les précédents une grande

Digitized by Google

analogie quant à son issue et au mécanisme qui l'a procurée. Il est dû à M. Schœler. Lésion traumatique de l'œil ; irido-cyclite purulente avec menaces d'accidents sympathiques. Névrotomie optico-ciliaire, si largement exécutée que plusieurs muscles sont coupés au fond de l'orbite : hémorrhagie et forte exophthalmie : évacuation du contenu du globe par aspiration pour obtenir la retraite de l'organe : fonte de l'œil, cornée anesthésiée.

Citons enfin un cinquième et dernier résultat négatif.

M. Landesberg : décollement rétinien ; cataracte secondaire. accidents sympathiques. Névralgies très intenses.

La section du nerf optique et des filets ciliaires qui l'entourent est faite après détachement d'un des muscles droits, c'est-à-dire dans le champ opératoire de plus large accès.

Or, après quelques jours, retour subit des douleurs, et accidents réflexes (il est évident que tous les filets ciliaires n'ont pas été compris dans l'incision).

On est obligé, trois semaines après l'opération, de recourir à *l'énucléation*. Dans tous les cas, on peut reconnaître à l'insuccès qui l'a suivie, le même ordre de causes :

Une hémorrhagie immédiate le plus souvent, une fois consécutive ; or, cette hémorrhagie a une même conséquence, à savoir un exorbitisme plus ou moins notable ; et comme résultat de ce dernier, joint à l'insensibilité de la cornée, l'ulcération de cette dernière, puis la fonte purulente de l'œil par inflammation névro-paralytique se manifestant comme dans les expériences de C. Bernard, par absence de protection de l'œil.

Supprimez l'hémorrhagie, le globe demeure à couvert pendant la courte période inflammatoire, et la cornée quoique insensible garde son intégrité. (Vérification spontanée de l'expérience de Snellen.)

Mais cette hémorrhagie, à quoi l'attribuer ? Avant tout : l'impossibilité d'éviter la section de vaisseaux plus ou moins notables, que l'on n'épargne du reste pas davantage dans l'énucléation ; mais combien est grande la différence des conditions quant aux conséquences de l'écoulement de sang.

Dans l'énucléation, cet écoulement est presque sans conséquence : l'œil enlevé, un courant d'eau, la compression, en ont immédiatement raison, n'y a-t-il pas un fond résistant et comme tout préparé à cet effet ; et d'ailleurs, tout se passe à ciel ouvert.

Combien les choses sont différentes à la suite de la névrotomie. Voyez l'observation de M. Boucheron — auquel on doit des remercîments pour la publicité qu'il lui a donnée, — l'hémorrhagie ayant pour théâtre un *espace clos*, plein de fissures ouvertes pour l'infiltration. On peut l'arrêter également, il est vrai, par la com-

Digitized by Google

pression, mais il reste l'exophthalmie avec ses conséquences névro-paralytiques, l'ulcération de la cornée et la fonte purulente.

V.

CONCLUSION.

L'analyse critique des observations apportées à l'appui de la substitution de la névrotomie optico-ciliaire à l'énucléation par MM. Dianoux et Abadie, nous permet d'aborder maintenant celle de leur conclusion, et de proposer les nôtres.

Les propositions dans lesquelles nos confrères résument leurs conclusions sont les suivantes :

1° L'opération est peu grave en elle-même ;

2° Le globe conserve ses dispositions consécutives ; sa nutrition, sa forme, sa transparence, ses mouvements.

3° L'anéantissement de la sensibilité douloureuse y amène la suppression entière des phénomènes locaux, et *par suite de leurs actions sympathiques ou réflexes.*

Pour la commodité de notre argumentation, nous intervertirons cet ordre et le commencerons par le dernier.

a) « Le globe conserve ses dispositions constitutives; sa nutrition, sa forme, sa transparence, ses mouvements. »

D'après le tableau des faits rapportés dans les observations, il est incontestable, en effet, que dans le plus grand nombre des cas, la forme de l'œil soumis à la névrotomie optico-ciliaire demeure intacte ; que l'œil, dur antérieurement, devient généralement d'une souplesse normale ou inférieure à la normale; et que, s'il a une tendance à l'atrophie, ce mouvement est assurément lent. L'organe continue donc à vivre d'une vie, disions-nous, en quelque sorte végétative, mais sa vitalité, en définitive, est maintenue.

Il est naturel, en présence de semblables faits, de rechercher le mécanisme de la nutrition d'un organe aussi délicat, subitement privé de ses communications nerveuses avec le dépôt des énergies générales.

Pour expliquer ce curieux phénomène, admettrons-nous la soudure consécutive, plus ou moins éloignée, et bout à bout des extrémités sectionnées? Il est difficile d'y songer : la mobilité continuelle des tronçons libres, le défaut de constance dans leurs rapports de contiguité semblent exclure une telle supposition.

La régénération des communications nerveuses n'aurait donc à son service que les routes diverses des communications collatérales ; mais ce que l'on connaît de cette restitution fonctionnelle ne permet pas de lui assigner une rapidité exigeant beaucoup

Digitized by Google

moins d'une année. Or, ici l'existence d'un reste de circulation nerveuse apparaît immédiatement.

D'où vient donc, dans ces circonstances, l'entretien de cette mystérieuse vivacité.

Or, l'anatomie nous apprend qu'en sus de la couronne des nerfs ciliaires, satellites du nerf optique, il existe quelques autres filets, au nombre de trois ou quatre, partant des mêmes origines (le ganglion ophthalmique) ou directement du rameau nasal de la branche ophthalmique, et qui s'écartant plus ou moins de l'anneau divisé avec le nerf optique échappent, par cela même, au névrotome et continuent leur trajet régulier jusqu'en avant de l'équateur de l'œil (*rami ciliares longi*).

Ces filets sont suivis par les anatomistes jusque dans l'iris et même la conjonctive.

Si nous rapprochons de ces notions anatomiques le fait remarquable constaté dans les observations : 1° De la conservation d'une sensibilité remarquable de la conjonctive après l'opération ; 2° de la persistance des mouvements réflexes de l'iris dans certains cas, pendant que la cornée est incontinent frappée d'insensibilité, il nous est démontré que ces quelques filets auxiliaires continuent à apporter à l'organe leur utile concours, et nous devons évidemment reconnaître en eux ou l'élément, ou l'un des éléments de cette nutrition persistante.

Maintenant leur faible nombre est-il en rapport avec la quantité d'effets produits ? Tout le travail nutritif qui continue à s'accomplir dans l'organe leur est-il dû ?

Voilà une question aussi délicate qu'intéressante à résoudre, mais qui demeure encore entourée de bien des obscurités. La physiologie n'a pas dit son dernier mot en ce qui concerne la nutrition de l'œil. Quel est, par exemple, l'étendue du rôle départi aux cellules nerveuses disséminées dans la choroïde elle-même ! ne tiendraient-elles pas quelque empire dans la fonction nutritive ?

Supposer en ces matières est déjà une hardiesse !

Quoi qu'il en soit, le simple fait d'avoir donné lieu à la position logique de ces questions demeurera un honneur pour les auteurs de ces tentatives chirurgicales.

b) 2e proposition (la 3e des auteurs).

L'anéantissement de la sensibilité dans le globe y amène la suppression des phénomènes locaux douloureux et, par suite, *de leurs actions sympathiques ou réflexes.*

De cette proposition nous pouvons admettre, sans conteste, la suppression des phénomènes locaux douloureux — *durable* — jusqu'à ce moment, c'est à dire un an et peut être deux après l'opération.

Digitized by Google

Quant à la question de la *garantie acquise* contre l'explosion ultérieure d'une ophthalmie sympathique, c'est un point qui exige au moins des réserves.

Et d'abord, en admettant, bien entendu, que la section de la couronne des nerfs ciliaires qui enveloppe le nerf optique avait été bien complètement divisée avec lui, la sympathie ciliaire des deux organes peut-elle être considérée comme absolument et à jamais interrompue ?

Les détails dans lesquels nous venons d'entrer relativement aux seules sources visibles de nutrition qui paraissent rester à l'organe, les *rami ciliares longi* nous montrent qu'elles sont justement au nombre de celles qui établissent entre les deux organes la sympathie la plus manifeste, celle des deux iris.

Qui pourrait prétendre, d'ailleurs, que ces filets nerveux, peu nombreux sans doute, et auxquels est dû, en partie au moins, le maintien de la nutrition dans l'organe, borneront scrupuleusement leur action à la conservation de la scène nutritive, et qu'il leur est interdit à tout jamais de reconstituer des canaux d'échanges et de communications sympathiques avec leurs congénères dans l'autre œil. Et nous parlons ici de sympathies dans l'ordre nutritif, car en tant qu'actions réflexes proprement dites, ces sympathies existent encore immédiatement après l'opération.

Nous reconnaissons certainement qu'au point de vue des probabilités, les espérances des auteurs de la névrotomie optico-ciliaire ont droit à se faire jour; mais qu'ils nous permettent de nous élever contre l'assertion radicale, absolue, d'une *garantie* contre la possibilité d'un retour de l'ophthalmie sympathique; empressés, d'ailleurs, que nous sommes à déclarer que si elle n'a pas été absolument détournée, la menace de ce retour a perdu une grande partie de son imminence. C'est là tout ce qu'on en peut dire; il faut plus d'années que l'on en compte depuis la première névrotomie optico-ciliaire, pour être en droit d'énumérer, sur ce sujet, autre chose que des probabilités.

Mais, nous objectera-t-on, les droits de l'auteur réservés, pourquoi ne pas profiter des avantages présents? Dès aujourd'hui, la douleur initiale, origine des mouvements réflexes, étant supprimée, les effets de la sympathie le sont nécessairement. En admettant que, dans un nombre d'années indéterminé, elles doivent reparaître, n'est-ce pas un grand pas accompli que cet ajournement de l'énucléation ?

Assurément; — si la névrotomie ciliaire est une opération aussi innocente qu'on nous le représente; si, par le seul fait de la moindre étendue de la mutilation opérée, elle entraîne à moins de

Digitized by Google

périls que son aînée l'énucléation, ce serait à elle qu'il faudrait dès maintenant donner la préférence.

C'est justement le point que nous allons examiner dans l'appréciation qui nous reste à faire de la dernière proposition de nos auteurs.

c) Cette dernière proposition est, on se le rappelle, formulée ainsi :

« L'opération est peu grave en elle-même. »

Ce n'est pas tout à fait là ce qu'avait écrit l'auteur : il avait mis : « l'opération est possible et peu grave. »

Quoique au cours de la rédaction de ses observations, M. Dianoux ait dit que la névrotomie avait été exécutée *sans difficulté*, dans sa conclusion générale, il a cru devoir se servir de la qualification de *possible* et n'a point osé mettre : *facile*.

C'est qu'en effet, elle ne l'est pas; et cela est de sérieuse conséquence. La difficulté que présente une opération peut bien, dans un cas donné, jeter un grand éclat sur un chirurgien : pour les malades pris dans leur ensemble, elle doit être comptée comme une infériorité, comme un défaut.

Plus haut, nous avons déjà indiqué, en analysant les observations mêmes de M. Dianoux, qu'il avait dû, dans les deux premières, intéresser dans sa section plus d'organes qu'il ne voulait (nous parlons des deux strabismes divergents constatés après la névrotomie ciliaire). Eh bien! si nous parcourons la série des autres observations, sur les 30 que nous avons énumérées, nous en trouvons 9 autres dans lesquelles les incisions ont été incomplètes ou, au contraire, en excès ; 11 sur 30 ; c'est le tiers.

Il est impossible de prétendre que ce résultat ne soit pas à mettre à la charge des conditions mêmes du *Manuel opératoire*. Supposons seulement que l'excès contribue à accroître les hémorrhagies, et nous reconnaîtrons de quel poids cet inconvénient peut peser sur les résultats définitifs.

Car ce sont les hémorrhagies, — même les plus faibles, — qui forment le côté faible de la névrotomie ciliaire, qui en font *la gravité*.

L'opération est peu grave, nous dit-on. Examinons donc cette seconde assertion.

Dans toute intervention de ce genre, il y a lieu à une hémorrhagie, faible le plus souvent, forte quelquefois.

Or, nous avons fait remarquer plus haut ce que c'est qu'une hémorrhagie au fond de l'orbite transformé en infundibulum étroit. Nous avons vu l'écoulement de sang produire très souvent un exorbitisme immédiat, plus ou moins prompt à rétrocéder, mais dans quelques cas ne rétrocédant point.

Digitized by Google

Et qu'est-il arrivé dans ces derniers cas? Une kératite ulcéreuse, névro-paralytique, amenant la fonte purulente de l'œil, dans deux observations ; une menace de phlegmon rétro-bulbaire — gros péril — dans l'une d'elles.

Joignez à cela trois autres insuccès bien caractérisés, dont l'un nécessita le retour à l'énucléation — tous trois dus à des sections ciliaires incomplètes.

Cinq insuccès des plus sérieux sur 39 cas! N'est-ce rien? Et si, pour ne pas trop donner à la courtoisie, nous retranchons du nombre des opérations les 9 cas dont M. Abadie ne nous a pas fourni les détails, nous sommes ramené à 5 sur 30. Un sixième de malheurs dans des circonstances aussi graves, et où il s'agit de la mort, non du malade, mais de sa *vue!* Et même en y songeant bien! Le phlegmon rétro-bulbaire permet toutes les hypothèses!

Pareilles éventualités sont-elles à mettre en balance avec les résultats habituellement si simples de l'énucléation?

Non! la perfection n'est pas encore réalisée qui doit faire reléguer cette dernière méthode au second plan. Et chacun sera de cet avis qui mettra, sans idée préconçue, en parallèle les points noirs de l'une et l'autre opérations.

Nous venons de signaler ceux que nous paraît offrir la névrotomie optico-ciliaire; en regard, empruntons à M. Dianoux, le plus affirmatif des deux confrères dont nous avons rapprochés les méthodes, le tableau des aspects regrettables de l'extirpation du globe.

Premièrement, le fait d'une mutilation plus grande :

Il est incontestable que moins est grande une mutilation, d'autant plus grand est, dans une opération donnée, l'honneur qui en revient à l'art. Mais cette proposition n'est vraie qu'avec le sous-entendu obligé — *cœteris paribus* — tout étant égal d'autre part, c'est-à-dire au moins sans accroissement des dangers consécutifs.

Or, ceux que nous avons exposés dans les pages qui précèdent à la charge de la névrotomie ciliaire, nous donnent le droit de ne considérer cette objection tirée de l'étendue de la mutilation que comme une proposition purement platonique.

Deuxièmement, nous disent les adversaires de l'énucléation, l'immobilité presque absolue de l'appareil prothétique, après l'ablation de l'œil, se trouve remplacée, dans la névrotomie, par un organe suivant plus ou moins les mouvements de son congénère.

Cette considération est exacte, mais après tout, d'ordre purement esthétique.

Digitized by Google

Enfin chez les jeunes sujets, la vacuité entière de l'orbite entraîne une différence de développement plus ou moins sensible du côté correspondant de la face.

Sans vouloir exagérer la valeur de cette considération, nous dirons qu'à nos yeux elle est la plus sérieuse qu'on puisse faire valoir.

Mais nous nous demandons si, à elles trois, ces objections peuvent tenir un instant en équilibre un seul des cinq cas d'insuccès dont nous avons, du commencement à la fin, suivi l'évolution mécanique.

Pour terminer, nous devons conclure sans ambages, au maintien de l'énucléation dans son titre et sa supériorité de méthode classique et radicale. Ce qu'elle peut contenir d'incertain encore, la névrotomie optico-ciliaire le partage avec elle. Mais ce qu'elle ne partage pas, c'est la facilité d'exécution, l'absence quasi-radicale de toute complication opératoire, la sécurité de l'avenir pour peu que l'objet présent soit atteint.

Mais si nous nous refusons à prendre même une position d'indifférence à l'endroit de la proposition qui vous a été soumise, nous ne marchanderons pourtant pas nos compliments et nos encouragements aux tentatives de ces travailleurs sérieux et sincères. Ils voyaient une lacune devant eux et se sont dévoués à la combler : 25 succès sur 30 essais leur doivent être un grand soulagement, comme le caractère des cinq insuccès nous est une raison pour ne les point suivre.

En sus de ces 25 succès, ils nous ont apporté de plus grandes clartés sur la vitalité des tissus oculaires, ses limites, et sur les conducteurs de leur nutrition. La Société de chirurgie, tout en ne déclarant pas leur programme encore réalisé, ne leur doit pas moins de très sérieux remercîments.

Nous vous proposons, Messieurs,

1° De les leur faire adresser par notre secrétaire général;

2° De déposer leurs mémoires dans nos archives.

Discussion.

M. Tillaux. Je ne veux faire qu'une courte remarque pour rappeler que MM. Dianoux et Abadie, qui ont indiqué les procédés d'énucléation du globe de l'œil, ont oublié de parler de celui que je crois avoir décrit le premier et auquel j'ai eu recours une dizaine de fois. Ce procédé, que je crois supérieur à celui de Bonnet, est d'ailleurs décrit dans la plupart des traités d'ophthalmologie. Je pénètre par la voie externe, et, après avoir incisé la conjonctive, je détache le muscle droit externe; puis je fais la

Digitized by Google

section du nerf optique; il n'y a plus qu'à faire l'énucléation d'arrière en avant.

M. Desprès. Sans être des spécialistes, les chirurgiens doivent connaître les maladies des yeux et savoir les traiter. Je suis au courant des travaux publiés sur l'ophthalmie sympathique, et je tiens à dire que l'opération proposée par MM. Dianoux et Abadie n'est pas raisonnable. D'abord je déclare qu'on n'est jamais sûr de couper complètement le paquet des nerfs ciliaires, ni même le nerf optique en arrière du globe de l'œil, sans toucher aux muscles ou aux nerfs moteurs de l'œil. J'en suis resté à la vieille pratique qui consiste à sectionner la cornée et les segments de sclérotique dont les lésions sont la cause ordinaire de l'ophthalmie sympathique comprenant le cercle ciliaire, et je m'en suis bien trouvé. Des deux malades que j'ai opérés de la sorte, l'un avait une irido-choroïdite avec synéchies antérieures, l'autre une hydrophthalmie ou mieux un staphylome opaque de la cornée avec synéchies iriennes. Ils ont bien guéri tous les deux, et j'ai suivi leur guérison pendant près d'un an. On obtient ainsi d'excellents moignons, parfaitement mobiles, sur lesquels les yeux artificiels se placent facilement. Aussi ne puis-je accepter la voie nouvelle où l'on veut nous faire entrer.

M. Terrier. Mon jugement ne sera pas aussi sévère que celui de M. Desprès. Le procédé qu'il préconise est d'ailleurs depuis longtemps abandonné, reconnu mauvais par tout le monde. Cependant M. de Wecker avait cherché à le faire revivre en le modifiant; au lieu d'abandonner le moignon après l'excision, il faisait la suture des deux lambeaux; mais s'il a pu ainsi éviter les premiers accidents, il n'a pas empêché de nouveaux phénomènes sympathiques de se montrer, et il y a eu nécessité, dans plusieurs circonstances, de procéder à l'extirpation des moignons obtenus.

Au surplus, ce procédé ne s'adresse qu'à des lésions de la cornée, de l'iris ou du cercle ciliaire; mais il est reconnu aujourd'hui que, souvent, on trouve des lésions plus profondes, des ossifications entre la choroïde et la rétine, et c'est un des motifs qui exposent à des récidives quand on laisse un moignon oculaire.

Il est un autre point sur lequel je m'arrête. On fait la section de la plus grande partie des nerfs ciliaires, sinon de tous, et la preuve en est dans l'insensibilité de la cornée que l'on constate. Or, quand on expérimente sur les animaux, le lapin, par exemple, on voit se produire ultérieurement des troubles nutritifs, et on a même observé des cataractes. C'est qu'en effet, la section des nerfs ciliaires donne un minimum de vitalité au globe oculaire. Et il importe de savoir si les sujets conserveront une vitalité

Digitized by Google

suffisante pour être à l'abri d'altérations ultérieures qui pourraient nécessiter de nouvelles opérations. Les résultats obtenus dont j'ai fait l'analyse ne me paraissent pas avoir été suivis assez longtemps encore.

Ce n'est pas tout; la section des nerfs ciliaires détermine la formation d'un tissu cicatriciel; n'est-il pas à craindre qu'au bout d'un temps quelconque, il ne se produise dans ce tissu des névrites secondaires avec toutes leurs conséquences sur l'œil du côté opposé. Dans les observations publiées, il n'y en a guère qu'une où le malade ait été suivi pendant plus d'un an; les autres sujets ont été perdus de vue à partir de huit jours jusqu'à deux mois.

En somme, on ne peut juger absolument la valeur de l'opération proposée par MM. Dianoux et Abadie.

Si l'opération détermine ultérieurement une atrophie du globe, ce que je crains, les malades n'ayant pas été suivis suffisamment, il vaut mieux faire l'énucléation, d'autant plus que la cicatrice fatale située à la partie postérieure du globe, sera peut-être un jour la cause d'une nouvelle irritation sympathique.

Si, toutefois, il est prouvé qu'après l'opération l'œil reste normal, si l'on n'a pas besoin de placer ultérieurement une pièce de prothèse, alors je serais tenté d'imiter la pratique de MM. Dianoux et Abadie.

M. Maurice Perrin. Je compte me borner à deux observations : l'une relative à ce que vient de dire M. Desprès et l'autre relative à la valeur clinique de la névrotomie ciliaire optique.

M. Desprès repousse la névrotomie; il ne semble guère partisan de l'énucléation, si ce n'est dans les cas d'absolue nécessité. Il voudrait qu'on leur substituât soit une simple incision de la cornée, soit l'excision du segment antérieur du bulbe. Je doute fort que l'opinion de M. Desprès modifie le jugement porté par la généralité des chirurgiens sur la valeur de ces opérations palliatives, aujourd'hui justement tombées en désuétude. Elles laissent subsister dans l'œil la cause principale du mal, c'est-à-dire les nerfs ciliaires. A ce titre, elles ne donnent aucune sécurité pour l'avenir. Et pour le présent, elles ne sont pas exemptes d'inconvénients sérieux. On peut les pratiquer de deux façons différentes : ou bien on se contente d'inciser, de réséquer, d'inciser selon les cas, en laissant l'œil largement ouvert; ou bien on ménage au dépens, soit de la cornée, soit de la sclérotique, de petits lambeaux suffisants pour pratiquer une réunion immédiate. Dans le premier mode, on provoque le développement d'une irido-choroïdite, le plus souvent plastique, quelquefois purulente, avec son cortège

Digitized by Google

de symptômes que tout le monde connaît, d'une durée qui oscille entre plusieurs semaines et plusieurs mois et dont le dernier terme est la formation d'un petit moignon ratatiné doué de peu de mobilité et ressemblant fort au moignon fourni par une énucléation bien faite. C'est, en somme, faire un long et douloureux détour pour arriver au même but.

Avec la réunion immédiate des lèvres de la plaie, les suites immédiates sont remarquables de simplicité. En quelques jours, sans douleur, sans réaction locale un peu intense, la guérison est obtenue; mais bien souvent, les signes d'irritation ciliaire ne tardent pas à se développer; il survient de la gêne, de la douleur, de la rougeur et parfois un état glaucomateux qui tantôt prépare une augmentation progressive du bulbe, tantôt provoque le développement de staphylomes antérieurs au niveau d'une cicatrice cystoïde, de façon à reproduire facilement le mal. Opération très incertaine dans ses suites ou nulle dans ses effets : voilà ce qui me fait rejeter la pratique de M. Desprès.

Je ne veux pas davantage de la névrotomie ciliaire optique que quelques opérateurs tentent de substituer à l'énucléation.

Mais je dois déclarer tout d'abord que je n'ai à ce sujet aucune expérience personnelle; je suis tout prêt a réformer mon jugement si l'expérience et des observations nouvelles bien concluantes me donnent tort.

Nous savons quels sont les moyens d'action et quel est le but de cette tentative. Le but n'est pas, à proprement parler, chirurgical : il est exclusivement esthétique; il tend à substituer à l'œil d'émail un œil naturel privé de fonction, appauvri dans ses moyens de nutrition, mais pouvant donner peut-être une image plus fidèle de l'œil vivant ainsi que des mouvements plus étendus. Certes, de tels avantages, quoiqu'ils soient de second ordre, ne sont pas à dédaigner, mais à la condition qu'ils ne soient pas payés trop cher et qu'ils soient obtenus aussi simplement, aussi sûrement que par l'énucléation.

La section des nerfs ciliaires fait disparaître les phénomènes d'irritation directe dans l'œil opéré et d'irritation sympathique dans l'autre; cela est démontré par les faits. Cela devait être, puisque l'opération représente une sorte de vivisection, identique à celle qui est pratiquée dans la célèbre expérience de notre illustre Claude Bernard. Mais si les phénomènes d'irritation disparaissent, il doit en être de même des phénomènes de nutrition et le globe oculaire opéré, comme celui du lapin de Claude Bernard, doit subir des troubles trophiques consécutifs, représentés par une désorganisation de la cornée et finalement une fonte nécrobiotique du bulbe. C'est ce qui est arrivé une fois sur six ou huit dans les ob-

Digitized by Google

servations publiées de névrotomie. C'est beaucoup pour les pauvres opérés et pour l'avenir de l'opération, mais ce n'est pas assez pour la physiologie.

Si les cinq sixièmes des malades ont conservé jusqu'alors leur œil vivant à peu près semblable à un œil sain, cela provient sans doute de ce qu'un certain nombre de filets ciliaires et des artères du même nom ont échappé au massacre. Il en résulte une survie qui peut momentanément donner le change et faire croire à un résultat satisfaisant. Mais les observations sont trop récentes pour être significatives. Si je suis dans le vrai, la névrotomie optique ciliaire n'aurait réussi à sauver l'organe d'une désorganisation prochaine, que parce qu'elle aurait été faite incomplètement, contre le gré de l'opérateur. Et je crois d'autant plus qu'il en est ainsi, que c'est une entreprise difficile et surtout bien incertaine de couper tous les filets ciliaires qui se trouvent dans la région rétro-bulbaire.

J'attache peu d'importance aux faits assez rares de strabisme consécutifs à la névrotomie et dus à la lésion accidentelle des muscles moteurs ou de leurs filets nerveux parce que je crois qu'il serait aisé de rendre plus inoffensif le temps de l'opération qui consiste à couper le nerf optique et ce qui l'entoure. Je proposerais pour cela un névrotome courbe et tranchant sur sa concavité qui serait conduit sur le doigt jusqu'au nerf optique pour en opérer la section, sans courir le risque de s'égarer dans le voisinage.

J'en ai dit assez, je crois, pour montrer que la névrotomie optique ciliaire n'est ni rationnelle dans son principe, ni sûre dans son manuel opératoire, ni féconde dans ses résultats. C'est une voie beaucoup plus large, beaucoup plus douloureuse, beaucoup plus périlleuse que l'énucléation et qui, dans les cas les plus heureux, me paraît devoir aboutir au même résultat que cette dernière.

M. Verneuil. Ayant été président de la thèse de M. Redard, j'ai examiné avec soin les faits cliniques qu'elle contenait. Je ne les ai pas trouvés suffisants pour me convaincre. Je laisse de côté les difficultés opératoires, et je suppose que la section des nerfs ciliaires et du nerf optique soit une opération vulgaire. Peut-elle convenir aux ophthalmies sympathiques anciennes, tardives, qui ont pour origine des troubles de nutrition et des modifications dans la texture des membranes de l'œil? Je ne le pense pas, car que pourrait la section des nerfs ciliaires quand il reste dans l'œil un corps étranger, une concrétion calcaire comme celle que signalait M. Terrier.

A l'égard des cas récents d'ophthalmie sympathique, je constate avec regret qu'on abandonne trop facilement la thérapeutique médicale. J'ai vu des malades à qui on avait proposé l'énucléation

Digitized by Google

de l'œil et qui ont guéri avec l'aide de moyens médicaux. En voici quelques exemples. Un malade avait une ankylo-blépharon suite de brûlure; il éprouvait des phénomènes d'ophthalmie sympathique, on lui propose l'énucléation de l'œil, il refuse l'opération et les troubles sympathiques ont cessé. Je lui avais fait pour son ankylo-blépharon l'occlusion des paupières.

Une jeune fille avait eu une plaie de la cornée; par suite elle ressentit des phénomènes sympathiques, dont la débarrassait la paracenthèse de l'œil; je voulus même créer une fistule cornéenne, je n'y parvins pas. Les phénomènes sympathiques s'aggravant, je lui proposai l'extirpation du globe de l'œil. Elle voulut attendre; je la soumis alors, au moment de ses crises, à l'arsenic et au sulfate de quinine. Elle a été entièrement débarrassée de ces atteintes.

Enfin un ouvrier mécanicien reçoit une blessure dans le globe de l'œil. Il éprouve plus tard des accidents d'ophthalmie sympathique de l'autre côté. M. Trélat dut lui pratiquer l'énucléation de l'œil blessé pour conserver le second.

Un an plus tard cet homme vint dans mon service avec des douleurs atroces, comparables à une crise de glaucome; je me préparais à le soumettre à l'iridectomie; je voulus pourtant essayer le sulfate de quinine, il en prit 1 gramme le matin, 50 centigrammes le soir. Il fut soulagé en 4 jours; je l'ai revu un an après.

Je me résume, dans les cas récents je crois qu'il est utile de tenter quelques essais par la thérapeutique et le sulfate de quinine en particulier. Pour les cas anciens je considère que l'énucléation est le procédé qui offre les meilleures garanties.

M. Trélat. Je ne partage pas l'opinion de M. Desprès sur la résection de la partie antérieure de l'œil; elle est de beaucoup inférieure à l'énucléation. Les moignons que l'on obtient et qui sont, en effet, très beaux, très mobiles, sont une source de cause génératrice d'ophthalmies sympathiques; c'est d'eux que part cet aura douloureux qui se propage jusque dans l'autre œil. J'ai dû plusieurs fois enlever de ces moignons qui étaient ainsi l'origine de phénomènes réflexes graves.

Le diagnostic de l'ophthalmie sympathique est entouré parfois des plus grandes difficultés. Il m'est arrivé deux fois d'être très embarrassé, et je me suis demandé si j'étais en présence d'une névralgie faciale à manifestations douloureuses, orbitaires, périorbitaires, ou d'une véritable ophthalmie sympathique. Aussi je m'explique bien les résultats heureux obtenus par M. Verneuil; j'ai eu aussi un exemple de guérison. J'ajoute que ces heureux résultats sont obtenus chez des malades ayant des accidents sympathiques consécutifs à des affections externes de l'œil, à des maladies de la cornée ou de la chambre antérieure.

Digitized by Google

Et ce sont, au contraire, les affections ou blessures plus profondes, les maladies de la région des nerfs ciliaires qui sont génératrices de la véritable ophthalmie sympathique. En résumé, le début de l'ophthalmie sympathique est difficile à reconnaître; l'intervention, le choix du moment opportun est entouré de grandes difficultés. On s'expose, il est vrai, à une opération inutile, mais il est juste de reconnaître qu'elle n'entraîne le sacrifice que d'un organe absolument perdu.

M. Giraud-Teulon. Je ne connaissais pas le procédé de M. Tillaux, c'est pour cela que je n'en ai pas parlé : mais je n'en saisis pas les avantages. *A priori*, il me paraît ajouter une difficulté de plus puisque, au résumé, on doit extirper le globe de l'œil.

Je répondrai ensuite à M. Desprès. Notre collègue a soulevé un point doctrinal sur lequel MM. Verneuil et Terrier se sont prononcés en rejetant l'amputation de la moitié antérieure du globe de l'œil, ou sa résection si vous le préférez. Sans doute, si l'on avait la certitude que l'origine des accidents est dans la partie antérieure de l'œil, on pourrait s'en tenir à la résection.

Mais très souvent, les membranes postérieures sont prises et leurs altérations, ossifications ou autres, sont la cause génératrice de l'ophthalmie sympathique. Dès lors, l'énucléation s'impose. Au surplus, la résection provoque une suppuration qui peut avoir de fâcheux effets.

M. Perrin a soulevé un point qui demande à être discuté. Il n'accepte pas que l'opération nouvelle comprenne la totalité des nerfs ciliaires, et il trouve cette preuve en comparant les troubles oculaires consécutifs à l'opération de Snellen à l'état de l'œil dans la paralysie faciale où ces troubles trophiques font défaut. Mais, à mon sens, la comparaison n'est pas juste ; dans la paralysie faciale, les nerfs sont conservés et président à la nutrition de l'œil, tandis que l'opération nouvelle en propose la section.

Quant à l'opportunité de l'intervention, je la crois indiscutable et je juge qu'il vaut mieux encore opérer en cas de doute, que de s'exposer aux dangers certains de l'ophthalmie sympathique. Sans doute, le diagnostic est difficile, au début surtout; néanmoins, on peut s'y reconnaître. Et quand un malade se présente à moi avec une diminution progressive de la vision, si je n'en trouve pas la cause dans un trouble de réfraction minutieusement recherché, je songe à l'ophthalmie sympathique. Au surplus, l'énucléation enlève un organe inutile, s'il n'est dangereux, et elle n'a pas de suites graves.

Digitized by Google

Présentation de malade.

M. Trélat. J'ai l'honneur de mettre sous les yeux de la Société un malade que j'ai opéré, il y a dix-huit jours, d'un ankylo-blépharon de la paupière inférieure. Le tissu de l'ankylo-blépharon se présentait sous la forme d'un grand lambeau triangulaire à base inférieure sur la paupière, et s'unissant par son sommet sur la cornée, à son centre, en regard de l'ouverture pupillaire. Après avoir détaché ce sommet ainsi que les parties adhérentes au globe de l'œil, je l'ai rabattu sur la face interne de la paupière qui s'est trouvée ainsi doublée de la portion adhérente au globe. Puis j'ai mobilisé les parties latérales de la conjonctive et je les ai unies l'une à l'autre par quelques points de suture. La réunion a été immédiate et parfaite. J'ajoute et j'insiste particulièrement sur ce point : j'ai appliqué le pansement de Lister, qui m'a donné ce bénéfice immense de supprimer toute suppuration. Il n'y a pas eu, même à l'endroit de mes sutures, de traces de muco-pus, et c'est à cela que j'accorde une bonne part du succès opératoire.

M. Le Fort. J'ai pratiqué la même opération, mais j'ai été moins heureux que M. Trélat. Le résultat parut bon tout d'abord; mais l'ankylo-blépharon se reproduisit, ce qui tient peut-être à ce que je n'ai pas eu recours à la mobilisation de la conjonctive, ni aux sutures des bords mobilisés de cette membrane.

M. Desprès. Je trouve le résultat excellent; mais pour le juger définitivement, il convient d'attendre. Car il est de règle de voir avec le temps la rétraction cicatricielle se reproduire et le mal reparaît. Je ne connais aucun procédé qui puisse s'opposer à la récidive.

M. Le Fort. J'ignorais que l'opération remontât à si peu de jours; après nouvel examen, je constate une injection de la conjonctive, je crois qu'elle est en voie de carnification et je présume qu'une récidive ne tardera pas à se produire.

M. Trélat. Ma seule réponse est celle-ci. Je ne sais pas ce qui arrivera; mais en examinant avec soin les parties, on ne trouve qu'une ligne de cicatrices qui n'a pas bougé, et j'espère qu'il n'y aura pas de rétraction ultérieure. C'est là le bénéfice que m'a donné le Lister.

Digitized by Google

Présentation de pièces,

Par M. Verneuil.

Double fibrome sous-ischiatique.

Etienne G..., 33 ans, gardien de musée, robuste, d'une excellente santé et sans autres antécédents morbides qu'un chancre simple contracté il y a dix ans, s'aperçut, en 1876, de l'existence, à la partie inférieure de la fesse gauche, d'une tumeur du volume d'une noisette, mobile quoique assez profondément située sous la peau et absolument indolente même à la pression. Au commencement de 1879 une tumeur semblable, siégeant exactement au même point, fut constatée à la fesse droite.

Aucune cause ne peut être invoquée, G... n'a pas fait de chute, ni reçu de coups, il n'est que rarement assis. Ces productions ne déterminent point d'accidents et deviennent seulement un peu gênantes quand le siège repose longtemps sur un corps dur. Toutefois, comme elles s'accroissent rapidement, G... entre, sur mon conseil, à l'hôpital, pour s'y faire opérer.

État actuel au 9 décembre. La fesse gauche semble pointue inférieurement; cette apparence est due à la présence, dans son épaisseur, d'une tumeur ayant la forme et les dimensions d'un gros œuf de poule dont l'extrémité supérieure serait fixée à la tubérosité de l'ischion et dont l'inférieure soulèverait la peau sans l'altérer, du reste, ni y adhérer fortement. L'attache à l'ischion se fait par un pédicule court, épais et très solide, car la tumeur peut être mobilisée latéralement, mais non éloignée de son insertion. A droite, la tumeur occupe le même siège et affecte les mêmes rapports, elle est seulement beaucoup moins volumineuse. Des deux côtés les masses morbides offrent des caractères identiques; elles sont d'une dureté extrême et légèrement mamelonnées à la surface, du reste assez bien circonscrites.

En discutant le diagnostic, j'éliminai aussitôt les tumeurs malignes et le lipome et m'arrêtai à l'hypothèse d'un fibrome en connexion étroite avec l'extrémité libre de la tubérosité de l'ischion; mais ici les doutes commençaient, car ne pouvant avoir affaire à un fibrome pur et simple, né du périoste, à un corps étranger développé dans la bourse séreuse sous-ischiatique, à l'hypertrophie des parois mêmes de cette bourse, et enfin à un fibro-névrome par accroissement de ces épaississements normaux des nerfs sous-cutanés que Ludovic Hirshfeld a décrits dans cette région, je m'arrêtai de préférence à l'hypertrophie des parois de la bourse séreuse.

Dans tous les cas la médication interne et externe me paraissant tout à fait inutile, je proposai l'extirpation, qui fut acceptée. Cette opération eut lieu le 15 décembre. Le malade, couché sur le côte droit et les cuisses fortement fléchies sur le bassin pour faire saillir davantage les tumeurs, j'attaquai d'abord la tumeur du côté gauche; en conséquence, je fis à cinq centimètres de la ligne médiane et presque

Digitized by Google

parallèlement à elle, une incision légèrement courbe, à concavité regardant en dehors et longue de six bons centimètres. Le bistouri divisant la peau et le tissu cellulaire sous-cutané, assez abondamment pourvu de graisse, mit à découvert l'extrémité de la tumeur, facilement reconnaissable à sa couleur d'un blanc nacré et à sa consistance solide.

Une pince de Museux étant implantée dans la masse morbide, je me mis en devoir de l'isoler par énucléation, d'arriver au pédicule et de terminer par la section de ce dernier. Ce programme ne put être réalisé. Les attaches de la tumeur étaient partout si serrées, si consistantes, qu'il me fallut les détruire une à une avec le bistouri et surtout les ciseaux courbes conduits sur la pulpe de l'index de la main gauche. Arrivé ainsi, très-laborieusement, à une profondeur de 6 centimètres environ, je rencontrai enfin l'insertion supérieure qui se faisait largement à toute la saillie de l'ischion. Je divisai à petits coups de ciseaux le pédicule très résistant, en rasant le plus possible la surface osseuse sans toutefois la dénuder, et finis par détacher la tumeur. Il s'écoula peu de sang et je n'eus à lier qu'une artériole du muscle grand fessier, dont j'avais été obligé de débrider le bord inférieur.

Je procédai aussitôt à l'ablation de l'autre fibrome; elle fut moins laborieuse, en raison du moindre volume de la masse, mais je retrouvai néanmoins les mêmes adhérences circonférencielles, la même attache à l'ischion, la même profondeur, aux deux foyers opératoires.

Les plaies lavées soigneusement avec une solution phéniquée à 5 0/0, ne furent point réunies; j'aurais craint, en cas d'insuccès, de voir se développer un phlegmon profond de la cuisse. Un tube à drainage gros et court fut placé dans les plaies, de façon à en atteindre le fond, puis on appliqua sur le tout la mousseline et la charpie imbibées d'eau phéniquée, une couche de ouate et de taffetas gommé, le tout maintenu par un bandage. Ce pansement dut être renouvelé de 4 à 5 fois dans les 24 heures.

Les suites furent extrêmement simples : L'état général ne fut pas un instant troublé ; dès le quatrième jour les plaies étaient recouvertes de magnifiques bourgeons charnus ; le drain, expulsé par le travail de cicatrisation, ne put être maintenu que six jours ; l'opéré, très impatient, se lève le 22 et rentre chez lui le 29. Les plaies étaient presque complètement fermées.

Examen des tumeurs. (Note remise par M. le Dr Nepveu.) Dépouillées des fragments du tissu adipeux et musculaire, elles pèsent, la gauche 200 grammes et la droite 50 grammes seulement ; les contours de la première sont nettement arrêtés et sa substance est homogène ; la seconde, au contraire, paraît formée de deux portions juxtaposées l'une ferme et dense, et l'autre composée d'un tissu plus lâche. La coupe est d'un blanc nacré et on y distingue, comme dans les fibromes très denses, des noyaux entourés de faisceaux entrecroisés en divers sens. Le microscope confirme les données de l'examen à l'œil nu : Fibres ondulés, très résistants, peu ou pas vu de matière amorphe, quelques éléments fusiformes, surtout dans la tumeur de date récente : tumeurs

Digitized by Google

extrêmement rares. La recherche des nerfs, faite avec l'acide osmique, et le chlorure d'or, est tout à fait négative.

En revanche l'hypothèse d'une hypertrophie des parois de la bourse séreuse sous-ischiatique, est pleinement justifiée, au moins du côté gauche. La grosse tumeur, en effet, offre, à son extrémité profonde, les traces d'une cavité à parois lisses, dans laquelle font saillie des franges analogues à celles qu'on trouve dans certaines bourses séreuses chez les rhumatisants. Un bel épithélium pavimenteux tapisse la surface de cette cavité.

Nous ne trouvons pas, à droite, trace de cavité. Toute la masse est formée de tissus fibreux et fibro-plastique [1].

Discussion.

M. Nicaise. Je ne dirai que quelques mots pour donner la relation d'un cas semblable. Il y a 4 ans, j'ai opéré dans le service de M. Verneuil, que je remplaçais, une femme de 40 ans qui portait une tumeur identique à celle qui vous a été présentée par M. Verneuil. C'était aussi un fibrome de l'ischion; un seul côté en était affecté.

Le secrétaire,
Lannelongue.

Séance du 24 décembre 1879.

Présidence de M. Tarnier.

Le procès-verbal de la dernière séance est lu et adopté.

Correspondance.

La correspondance comprend :

1° Les journaux périodiques de la semaine, le *Bulletin de l'Académie de médecine*, la *Revue mensuelle de médecine et de chirurgie*, le *Bulletin général de thérapeutique*, les *Archives de médecine navale ;*

2° Le *Lyon médical*, la *Revue médicale française et étrangère*, le *Montpellier médical*, l'*Alger médical*, *The British medical Journal ;*

3° Une lettre de M. Leroy de Méricourt, directeur de la rédaction des *Archives de médecine navale*, annonçant que par suite des mesures administratives récentes concernant la répartition mensuelle des numéros des *Archives de médecine navale*, il ne lui est plus possible d'adresser à la Société de chirurgie, à titre d'échange, le *Bulletin de médecine navale*.

[1] Les pièces sont déposées au musée Dupuytren.

Digitized by Google

Vote.

A quatre heures, M. le président ouvre le scrutin et procède au renouvellement du bureau pour l'année 1880.

Sont nommés :

Président, M. Tillaux.

Vice-Président, M. de Saint-Germain.

Secrétaire général, M. Horteloup.

Premier secrétaire annuel, M. Polaillon.

Deuxième secrétaire annuel, M. Le Dentu.

Trésorier, M. Berger.

Archiviste, M. Terrier.

Membres du comité de publication, MM. Giraud-Teulon, Sée, Horteloup.

RAPPORT *sur un travail de M. le Dr* DEZANNEAU, *intitulé : Contribution à l'étude de l'ovariotomie; résumé statistique de quinze opérations.* »

M. GUÉNIOT. Messieurs, c'est au nom d'une commission composée de MM. Périer, Boinet et Guéniot, que je viens vous rendre compte du travail qui nous a été lu, le 22 octobre dernier, par M. le Dr Dezanneau, chirurgien en chef de l'Hôtel-Dieu d'Angers.

Ce travail, très concis dans la forme, est d'une réelle importance quant au fond. Il renferme à la fois la statistique intégrale des ovariotomies faites par l'auteur et l'exposé substantiel de la pratique qui fut suivie dans ces opérations. On n'y trouve aucune discussion, aucune théorie. M. Dezanneau se borne à raconter brièvement et en très bons termes ce qu'il a vu, ce qu'il a fait, les résultats qu'il a obtenus. On conçoit qu'une telle relation, dans laquelle chaque phrase, et même chaque mot, occupe sa place nécessaire, soit fort peu susceptible d'analyse. En réalité, tout est à lire dans cet excellent petit travail. Aussi, me bornerai-je à vous en rappeler quelques points fondamentaux, pour conclure ensuite à sa publication intégrale dans nos *Bulletins*.

Les ovariotomies exécutées par l'auteur sont au nombre de *quinze*. C'est là, sans doute, un chiffre modeste, mais dont l'appoint pour les grandes statistiques ne saurait être à dédaigner. Sur ce nombre, M. Dezanneau compte onze guérisons et quatre morts. Ces dernières ont eu lieu : deux fois par péritonite, et deux fois par dépression vitale ou choc opératoire, sans qu'aucune lésion viscérale ait pu être constatée à l'autopsie. Dans toutes ces opérations, la méthode antiseptique a été diversement utilisée; lorsqu'elle a été appliquée avec vigueur, c'est-à-dire dans les deux

Digitized by Google

tiers des cas, les résultats en ont été d'autant plus heureux et plus assurés.

La tumeur ovarique offrait-elle un volume extraordinaire qui eut exigé, pour son extraction, une longueur démesurée de la plaie abdominale ? Notre habile confrère d'Angers, au lieu de céder à cette nécessité, faisait fixer très étroitement la tumeur contre les bords de la plaie ; puis il pratiquait dans la masse morbide une large incision, à travers laquelle sa main allait déchirer les innombrables poches ou cloisons contenues dans l'enveloppe principale. A mesure que l'évacuation s'effectuait, les aides, attirant de plus en plus la tumeur ainsi réduite, finissaient par la dégager complètement au dehors, et cela sans qu'il fut nécessaire d'agrandir la boutonnière abdominale. Cet artifice opératoire, presque en tout semblable à celui que j'ai moi-même imaginé, dès 1870, au sujet de l'opération césarienne [1], me paraît constituer une très utile ressource pour les cas de ce genre. Restreindre l'étendue de la plaie abdominale est toujours chose avantageuse, surtout quand on peut le faire sans augmenter en rien — et même en les diminuant — les chances de souillure du péritoine. Aussi ne puis-je que féliciter M. Dezanneau d'avoir su mettre à profit ce procédé d'une manière si heureuse.

Pour attaquer des adhérences parfois extrêmement résistantes, notre confrère s'est constamment appliqué à ménager les viscères qui se trouvaient fixés à la tumeur ; et c'est toujours sur le tissu de cette dernière qu'il a opéré la section, préférant avec raison abandonner quelques parcelles du néoplasme plutôt que de toucher à l'intégrité d'un organe important.

Le pédicule de la tumeur ayant été, dans tous les cas, retenu au dehors, M. Dezanneau a reconnu que cette pratique offrait de réels inconvénients. Aussi se montre-t-il tout disposé à suivre désormais l'exemple des chirurgiens qui le laissent dans la cavité abdominale.

L'usage des opiacés à dose fractionnée lui a paru, d'autre part, tellement avantageux, pour prévenir les complications inflammatoires, qu'il n'hésite pas à recommander d'y recourir pendant les jours qui succèdent à l'opération. Si le médicament ne peut pas être administré par la bouche, les injections sous-cutanées de morphine y suppléeront aisément. Grâce au repos absolu de la malade, qui est sondée toutes les quatre heures, et à l'immobilisation de l'intestin par les opiacés, M. Dezanneau croit avoir plusieurs

[1] Guéniot, *De l'opération césarienne à Paris, et des modifications qu'elle comporte dans son exécution;* broch. in-8°, Paris, 1870, p. 22; et *Bull. gén. de thérap.*, même année.

Digitized by Google

fois conjuré l'explosion d'une péritonite. Pour ma part, il y a douze ans que, relatant ici même une observation d'accouchement des plus compliqués (par le fait d'un fibrome utérin), je préconisais déjà l'immobilité absolue comme préventif de l'inflammation péritonéale[1]. Depuis lors, je n'ai pas varié sur ce point, et je me joins volontiers à M. Dezanneau pour en proclamer non pas l'efficacité certaine, mais la constante utilité.

Dans les cas de tympanite très exagérée, avec menace plus ou moins prochaine de suffocation, notre confrère s'est décidé à pratiquer la ponction de l'intestin ou de l'estomac, et les résultats heureux qu'il en a obtenus lui font aujourd'hui apprécier très haut cette ressource thérapeutique. Le fait le plus marquant, qu'il cite à ce sujet, est celui d'une femme Simon, opérée à l'Hôtel-Dieu d'Angers d'un kyste compliqué de nombreuses adhérences, et chez laquelle, en l'espace de onze jours, il ponctionna jusqu'à dix-huit fois l'estomac ou l'intestin; et cela toujours avec des effets immédiats des plus avantageux. La malade guérit.

Enfin, parmi les suites éloignées de l'ovariotomie qui nous ont été signalées par M. Dezanneau, je vous rappellerai ce fait, que trois de ses opérées ont pu devenir ultérieurement enceintes et accoucher à terme sans aucun accident; résultat très remarquable et, d'ailleurs, déjà si bien connu, qu'un jeune confrère, qui avait concouru en qualité d'aide à la guérison de l'une d'elles, n'hésita pas ensuite à la prendre pour épouse.

Messieurs, le petit travail dont je viens d'esquisser les traits peut être regardé comme un modèle de statistique raisonnée, dans lequel on trouve la richesse du fond s'alliant avec une grande sobriété de forme. C'est la pratique spéciale de l'auteur, en quelque sorte photographiée et fructueusement résumée sur tous les points qui peuvent instruire le lecteur. Il serait à désirer que la Société de chirurgie eût souvent à apprécier des communications d'une telle valeur. Aussi vous proposerai-je en terminant :

1° D'adresser des remercîments à M. le docteur Dezanneau, pour son substantiel et très utile travail;

2° De publier intégralement ce dernier dans nos bulletins.

Discussion.

M. Terrier. Je ferai une courte observation sur un seul point du rapport de M. Guéniot. Notre collègue semble croire que la méthode qui consiste à restreindre le volume du kyste, en détruisant les diverses loges qu'il contient, apppartient à M. Dezanneau. Je crois qu'il se trompe et qu'on doit la rapporter à Spencer Wels. Ce

[1] Voir *Bull. de la Soc. de chirurg.*, 1868, p. 300.

Digitized by Google

dernier croyait que la gravité de l'ovariotomie est proportionnelle à l'étendue de l'incision de la paroi de l'abdomen. Logique avec lui-même, il devait diminuer l'étendue de l'incision et par suite amoindrir le volume du kyste. J'ai vu Spencer Wels opérer de la sorte et je n'ai pas été satisfait. Voici l'écueil de cette manœuvre : au moment où on ouvre les loges il se fait une hémorrhagie parfois considérable, inquiétante même. C'est pour cela que je préfère agrandir l'incision de la paroi pour extirper les kystes volumineux. Dans ma pensée, l'inocuité de l'ovariotomie tient à la rapidité de l'opération, et au minimum de perte de sang pendant l'acte opératoire.

M. Trélat. Notre collègue, M. Terrier, ne croit-il pas que la remarque relative à la gravité de l'ovariotomie en raison directe de l'étendue de l'incision de la paroi abdominale, appartient à Kœberlé et non à Spencer Wels.

M. Duplay. Je crois, comme M. Terrier, que Spencer Wels est l'auteur de cette proposition. Je trouve mauvais le procédé employé par M. Dezanneau; il a donné lieu à de très abondantes hémorrhagies, qu'on n'a pu arrêter qu'en bourrant le kyste d'éponges, ce qui ne rendait pas plus facile son extirpation, et qui prolongeait en tout cas la durée de l'opération.

M. Gillette. M. Dezanneau nous a dit s'être très bien trouvé de la ponction de l'estomac; est-ce que M. le rapporteur ne croit pas avec moi que le cathétérisme de cet organe est préférable?

M. Tillaux. L'extraction des kystes très volumineux est quelquefois chose très embarrassante. Sans le procédé de M. Dezanneau, j'eusse été très embarrassé sur mes deux derniers sujets; et l'incision de toute la paroi de l'abdomen depuis l'appendice xiphoïde jusqu'au pubis n'eut pas suffi, je le crois du moins. Je n'ai pas eu d'hémorrhagie, et je ne pensais pas à cette complication; mais je reconnais que c'est un point important; néanmoins je considère que l'introduction de la main, dans certains cas, est indispensable pour assurer l'extirpation de très gros kystes.

M. Anger. J'ai opéré une fois un kyste multiloculaire par ce procédé, et j'ai eu une abondante hémorrhagie. Depuis lors j'y ai renoncé; je préfère recourir à la méthode imaginée par M. Péan, le morcellement du kyste. A l'aide de trocarts appropriés et d'anses métalliques, M. Péan cerne une partie de la tumeur qu'il résèque ensuite. Il n'y a pas d'hémorrhagies à redouter.

M. Terrier. Je répondrai à M. Tillaux que je n'ai pas avancé que

Digitized by Google

le procédé qui consiste à détruire l'intérieur du kyste avec la main, fût un mauvais procédé; j'ai simplement dit qu'il ne faut y recourir que dans l'impossibilité de faire autrement; mais je n'ai pas encore rencontré d'assez gros kystes qui m'aient imposé cette obligation. Le morcellement a été surtout préconisé pour les tumeurs solides; mais pour les kystes, il constitue une déplorable méthode. Les parois des kystes ne résistent pas; elles se déchirent laissant les liquides des kystes se répandre de tous les côtés. D'un autre côté, on a de la peine à conduire où l'on veut ces longs trocarts; on agit en aveugle. Enfin, on prolonge de beaucoup la durée de l'opération. Dans ces conditions, il est très préférable, je le répète, de prolonger l'incision au-dessus de l'ombilic, ce qui abrège singulièrement la durée du manuel opératoire.

M. Anger. Je ferai remarquer à M. Terrier que les trocarts dont on se sert sont de petites dimensions, et que par leur courbure on a toute sécurité; on les fait sortir où l'on veut et on conduit selon son gré les anses de chaque côté de la partie de la tumeur qu'on veut enlever. Il est vrai qu'il existe des poches à parois fragiles, qui se déchirent très aisément; mais il en est d'autres où les parois sont très résistantes et le morcellement est très avantageux dans ces cas.

M. Terrier. Je répète que les trocarts dont se sert M. Péan, sont très longs, et qu'on ne les conduit pas où l'on veut.

M. Tillaux. Malgré la critique de M. Terrier, je crois que le procédé qui consiste à introduire la main dans le kyste, pour détruire les cloisons et le ramener ensuite au dehors, ne doit pas être abandonné. Il est des kystes dont le volume ne permet pas de les extraire par une incision abdominale quelque étendue qu'elle soit.

M. Guéniot. La discussion me paraît à peu près épuisée, et je n'ai que quelques mots à dire. M. Dezanneau ne s'attribue nullement le procédé que mes collègues accordent devoir appartenir à Spencer Wels; il a simplement dit que c'est celui qu'il met en pratique. Au fond il est du même avis que M. Terrier sur le rapport qui existe entre la gravité de l'ovariotomie et l'étendue de l'incision abdominale. C'est pour cela que M. Dezanneau fait une incision aussi petite que possible, et c'est en ce point que cesse l'accord avec notre collègue.

Je dirai à M. Gillette que M. Dezanneau s'est bien trouvé de la ponction de l'estomac et de l'intestin; c'est pour cela qu'il l'a préconisée. Mais cela n'exclut pas une autre pratique; pourtant, pour le météorisme de l'intestin grêle, la ponction me paraît le seul procédé à appliquer.

Digitized by Google

Communication.

M. Panas communique de la part de l'auteur, M. Demons, deux observations de kyste congénital du sourcil. M. Panas est chargé d'un rapport sur ce travail.

Présentation de pièces.

M. Peyrot présente des pièces anatomiques relatives à des expériences entreprises dans le but d'étudier les disjonctions épiphysaires du genou. Le travail est renvoyé à une commission dont M. Farabeuf est rapporteur.

Le secrétaire,
Lannelongue.

Séance du 31 décembre 1879.

Présidence de M. Tarnier.

Le procès-verbal de la dernière séance est lu et adopté.

Correspondance.

La correspondance comprend :

1° Les journaux périodiques de la semaine : le *Bulletin de l'Académie de médecine*, la *Gazette d'ophthalmologie*, le *Journal de thérapeutique*.

2° Le *Lyon médical*, la *Revue médicale de l'Est*, le *Journal de la Société de médecine de Caen et du Calvados*.

3° *Centralblatt für Chirurgie*, la *Gazette de santé militaire de Madrid*, la *Revue médicale française et étrangère*, le *Bulletin de l'Académie royale de Belgique*, la *Gazette médicale Italienne-Lombarde*, *The British medical Journal*, le *Bulletin national de santé de Washington*.

4° *Recherches anatomiques et classiques sur l'entorse des ankyloses*, par le docteur Campenon, présenté par M. Trélat.

Discussion à propos du procès-verbal.

M. Terrier. M. Trélat, dans la dernière séance, a cru devoir accorder à M. Kœberlé la priorité d'une proposition que j'attribuais à Spencer Wels. Dans son *Traité des maladies de l'ovaire*, p. 35,

Digitized by Google

ch. XIII (1870), Spencer Wels établit que la mortalité, en faisant une incision au-dessous de six pouces, est de 23,4 0/0; pour une incision au-dessus de six pouces, elle est de 40 0/0. « Ceci confirme, dit Spencer Wells, l'opinion que j'ai émise, que lorsqu'une tumeur de l'ovaire peut être enlevée par une incision qui ne s'étend qu'au-dessous de l'ombilic, la probabilité du succès est plus grande que lorsqu'on est obligé de prolonger l'incision au-dessus de l'ombilic. »

Rapport de M. Farabeuf.

Essai de l'appareil Collin pour redresser le genu valgum sur le cadavre d'un enfant de 14 ans et quelques mois, bien conformé. (*École pratique de la Faculté.*)

M. le docteur Peyrot, chirurgien des hôpitaux, a présenté les pièces résultant de cette expérience dans la séance du 24 décembre 1879.

Des deux côtés, l'épiphyse fémorale inférieure est décollée. Le cartilage est resté adhérent à l'épiphyse. L'articulation n'est pas ouverte. Ses ligaments sont absolument intacts. Elle ne présente aucun mouvement de latéralité.

L'extrémité inférieure de la diaphyse est libre dans sa gaîne périostique, sur une hauteur très faible en dedans, très grande en dehors et en arrière (0^m10).

Du côté droit, la jambe a simplement été portée en dedans avec rotation interne, du fait de l'appareil : le périoste est décollé en dehors et en arrière, dans toute la bifurcation externe de la ligne âpre, sur une hauteur de $0^m,10$ environ. Ce décollement est accompagné d'élongation et d'éraillures. Le mouvement possible était plutôt de la flexion antérieure que de l'adduction, ce qui s'explique par la prédominance du diamètre transverse des surfaces décollées sur le diamètre antérieur.

Du côté gauche, à l'action de l'appareil qui avait porté la jambe en dedans, on avait ajouté des violences manuelles pour la porter ensuite en dehors. Le périoste était un peu plus décollé du côté interne.

Du côté droit, les mâchoires fémorales avaient été appliquées juste sur les condyles, bien placées pour déterminer l'arrachement des ligaments plutôt que le décollement qui s'est produit néanmoins. A gauche, les mâchoires fémorales embrassaient et fixaient l'extrémité de la diaphyse.

De chaque côté, le péroné avait supporté une forte pression latérale, non sans fléchir, mais sans se rompre.

Le décollement épiphysaire a été produit par une traction uni-

Digitized by Google

formément progressive pratiquée avec une moufle, sans la moindre secousse et sans qu'aucun assistant ait perçu le moindre craquement.

Le cadavre était resté gelé pendant une semaine et avait été dégelé complètement, le matin même de l'expérience.

Rapport de M. Terrillon.

Messieurs, au nom d'une commission composée de MM. Ledentu, Berger et Terrillon, rapporteurs, je viens vous entretenir d'une communication faite récemment par M. le docteur Beauregard, du Havre. Il s'agit d'une observation que l'auteur a lue devant vous à la séance du 5 novembre dernier, et qui peut être intitulée :

Ostéotomie sous-cutanée de l'extrémité inférieure du fémur pour redresser un genu valgum chez un jeune homme de 18 *ans. Suivie de guérison.*

Il s'agit d'un garçon vigoureux, atteint d'un genu valgum du côté gauche datant de quelques mois et gênant considérablement la marche.

M. Beauregard pratiqua l'opération de la façon suivante :

1° Incision profonde de la peau et du tissu sous-cutané jusqu'à l'os.

L'incision était parallèle aux artères articulaires, à la partie interne et supérieure du genou.

2° Section de l'os avec un ciseau à froid et le maillet de plomb, dans les trois quarts de la circonférence du fémur au-dessus du condyle interne.

3° Fracture du dernier quart de l'os non sectionné par ostéoclasie.

Le membre fut placé dans un appareil plâtré, mais sans que le redressement définitif pût être pratiqué, à cause des mouvements violents du malade, chez lequel on avait été obligé de suspendre l'administration du chloroforme.

L'opération avait été pratiquée sous la pulvérisation phéniquée, et le pansement de Lister fut rigoureusement appliqué.

Tout alla bien pendant quatre jours, ce qui encouragea M. Beauregard à compléter le redressement et à placer le membre dans la position définitive.

Le quarantième jour, le malade, complètement guéri, était délivré de son appareil, le membre était redressé, et le jeune homme commença à marcher.

Enfin, moins de cinquante jours après l'opération, l'opéré sortit de l'hôpital du Havre, parfaitement guéri.

Digitized by Google

Ce malade vous a été présenté ici, et vous avez pu constater le bon résultat de l'opération, qui datait du mois d'août; on pouvait donc considérer le résultat comme durable.

Telle est, en résumé, cette observation qui, malgré l'insuffisance de quelques détails sur la manière dont elle a été conduite, et surtout sur la recherche des points de repère, présente un certain intérêt.

L'absence de phénomènes graves, la rapidité relative de la guérison, la bonne attitude et l'excellent fonctionnement du membre, que nous avons pu constater, tout m'encourage à considérer ce fait comme intéressant et digne d'être présenté devant la Société de chirurgie.

Un seul point mérite d'être relevé, et je touche ici à une grosse question de la pratique chirurgicale, c'est l'opportunité du procédé opératoire usité pour redresser chez ce jeune homme un genu valgum.

Il existe actuellement deux grandes méthodes, toutes les deux usitées avec succès, pour arriver à ce résultat.

L'une, née à Lyon, rapidement propagée à Paris et acceptée par la plupart des chirurgiens français, c'est la méthode du redressement brusque, qu'on pourrait nommer méthode de Delore.

L'autre, née en Angleterre, usitée ensuite en Allemagne, méthode sanglante, c'est l'ostéotomie avec ses différents procédés spéciaux.

Cette dernière méthode a pris naissance sous l'influence des idées répandues par Lister, et grâce à l'innocuité, le plus souvent absolue, que présentent les plaies osseuses et même les plaies articulaires, traitées par la méthode de cet éminent chirurgien.

Deux procédés particuliers représentent cette méthode, l'un consiste à employer la scie, pour couper soit complètement, soit incomplètement, le condyle interne du fémur, en pénétrant ou non dans l'articulation ; c'est le procédé primitif ou procédé de Ogsten.

Un autre procédé consiste dans la section simple ou cunéiforme, complète ou incomplète, de l'extrémité inférieure du fémur au-dessus du condyle, et permettant le redressement du genou. Dans celui-ci, on pratique l'ostéotomie avec un ciseau à froid et le maillet de plomb. Il est dû principalement à Macwen. C'est ce dernier procédé qui a été employé par M. Beauregard.

Or, ces deux grandes méthodes sont jusqu'ici employées, presque exclusivement, dans les deux centres où elles se sont primitivement développées.

En France, la méthode de Delore a été seule employée comme

Digitized by Google

méthode rapide, car je ne parle pas ici des méthodes lentes ou de redressement avec des appareils.

M. Beauregard paraît être le premier qui ait une assez grande confiance dans la méthode sanglante, ou ostéotomie pour la pratiquer dans le cas actuel. Il est vrai que M. Bœckel, de Strasbourg, l'a employée également plusieurs fois.

Comme M. Beauregard ne nous parle pas des raisons qui ont pu le déterminer à avoir recours à l'opération de Ogsten, je vais en quelques mots discuter à sa place les motifs qui auraient pu l'encourager à faire cette opération ou, au contraire, le détourner de cette idée.

De ces deux méthodes, l'une semble dangereuse, car elle tend à ouvrir la porte à tous les accidents des plaies osseuses communicantes et même à l'ouverture de l'articulation, accidents que nous avons toujours à craindre avec des lésions semblables.

L'autre, au contraire produit seulement des fractures sous-cutanées, sans danger apparent et s'accompagnant tout au plus d'un peu d'hydarthrose ou d'un relâchement passager des ligaments. Les apparences et les notions générales de la chirurgie devaient donc éloigner l'idée de l'opération sanglante ; serait-ce la guérison plus rapide qui aurait engagé le chirurgien du Havre ? J'en doute, pour mon compte, car en parcourant les faits publiés, nous voyons que les malades commencent à marcher à peu près à la même époque, dans le cas où tous les phénomènes consécutifs ont été maintenus dans des limites normales; d'autant plus qu'une fracture par ostéotomie doit se consolider peut être plus lentement qu'une fracture par arrachement ou tassement des parties osseuses, même en supposant les conditions les plus favorables.

La récidive peut-elle être invoquée pour trancher cette question ? Les matériaux de statistique manquent pour répondre complètement à cette question. Cependant l'année dernière encore, au congrès de la société allemande de chirurgie, en présence des cas assez nombreux présentés par Riedinger, Nusbaum, Thiersch et autres chirurgiens, Kœnig a pris soin de faire des réserves à propos de cette récidive possible à la suite de l'opération de Ogsten.

Je suppose également que ce n'est pas la gravité de l'opération de Delore, mise en parallèle avec celle des ostéotomies qui a pu décider M. Beauregard. En effet la méthode de Delore a été appliquée un grand nombre de fois. Delore cite plus de 200 opérations personnelles avant 1873, le nombre des opérations indiquées depuis doit être au moins aussi considérable; les chirurgiens de Paris, MM. Tillaux, Guérin, Verneuil, Lannelongue et d'autres, moi-même, ont employé ce procédé, sans noter d'accidents graves. Un seul cas de Bœckel, cité par Reuss, a donné lieu à une

Digitized by Google

périostite phlegmoneuse, suivie d'accidents, qui cependant n'entraînèrent pas la mort.

L'ostéotomie a donné lieu à des accidents graves, et malgré les statistiques favorables de Macwen, nous connaissons des cas de mort survenus après cette opération. Barcker en rapporte un (*Britsch med.. Journ.* 1878, t. II, 727. Howre a vu se développer une tumeur blanche consécutive, l'ankylose du genou a succédé plusieurs fois à l'opération. Uhde et Ogsten ont vu des arthtrites graves succéder à l'ouverture de l'articulation, ouverture qui est très fréquente, d'après Hirsch.

Tout, en un mot nous pousse à rejeter cette opération sanglante, hasardeuse, malgré la sécurité relative donnée par la méthode de Lister.

La seule raison que peut alléguer M. Beauregard, et qu'il m'a autorisé à vous faire connaître, malgré son silence sur ce point dans le cours de son observation, c'est la résistance du membre aux tentatives du redressement, faites par le chirurgien même avec le secours des aides. Pour lui, chez un jeune homme de 18 ans, vigoureux et bien développé on devait rencontrer un obstacle presque invincible au redressement, quelque fût le procédé employé. Cependant nous connaissons des faits de redressement chez des jeunes gens de cet âge, et dont la résistance du membre inférieur a été vaincue par le chirurgien. Il est vrai que souvent la force peu commune de l'opérateur a été nécessaire pour arriver à ce résultat, M. Beauregard avait donc craint d'échouer devant cette grande difficulté.

Eh bien! Je crois que celle-ci a complètement disparu, malgré sa réalité, depuis que nous possédons un appareil qui remplace la main du chirurgien, et grâce auquel la déviation d'un sujet très robuste peut être facilement redressée. Je suis persuadé que si M. Beauregard avait eu cet appareil à sa disposition, il n'aurait pas hésité à suivre la méthode de Delore.

Cet appareil a été construit par M. Collin, et je suis heureux de le présenter ici devant la Société. Ayant été un des premiers à l'employer, ayant assisté aux modifications que cet appareil a dû subir pour arriver au degré de précision qu'il présente actuellement, ayant même aidé par mes conseils à ces modifications, je n'hésite pas à vous le recommander en le présentant.

Cet appareil malgré son apparence brutale a pour moi de grands avantages sur l'emploi de la force musculaire développée par le chirurgien. Ces avantages peuvent se résumer de la façon suivante :

1° On agit avec précision sur un point déterminé, puisque l'ap-

Digitized by Google

pareil peut être appliqué, par sa partie mobile, exactement sur la face interne du genou;

2° La force déployée peut être graduée à volonté, et on peut suivre exactement les progrès du redressement, à mesure qu'il se produit;

3° De même qu'avec les mains, on peut agir par saccades, ainsi que le recommande Delore, afin de procurer une ou deux fractures incomplètes du tibia ou du fémur. Ces saccades elles-mêmes peuvent être dirigées plus facilement que quand elles sont produites par la main du chirurgien, qui est obligé de peser de tout son poids sur le membre;

4° Enfin et c'est là l'avantage principal de cet appareil, il permet à un homme d'une force moyenne d'agir aussi et même plus énergiquement qu'un homme d'une vigueur considérable. Il met donc à la portée de tous l'emploi de la méthode du redressement brusque qui selon moi présente des avantages réels sur les autres méthodes employées.

Malgré la divergence d'opinion qui me sépare de M. Beauregard, et dont je viens de donner l'explication, je propose : 1° que la Société vote des remercîments à l'auteur pour l'observation intéressante qu'il est venu lire devant vous;

2° Que son observation soit renvoyée au comité de publication.

Je profite de cette occasion pour vous faire part des résultats que donne l'expérimentation avec l'appareil de M. Collin.

J'ai pratiqué à l'amphithéâtre des hôpitaux quelques expériences pour voir si les lésions produites par le procédé de redressement étaient identiques à celles que produit le redressement par le chirurgien seul.

Ces expériences ont porté sur deux cadavres de jeunes gens âgés de 18 ans. Le premier vigoureux, bien musclé, à squelette solide et bien développé, fut soumis à l'action de l'appareil. Le mode de traction fut différent pour les deux jambes, l'une fut graduée et lente, l'autre, au contraire assez brusque, de façon à produire la déviation nécessaire en deux secousses successives.

Les lésions produites ayant été identiques, je ne ferai qu'une description pour les deux côtés. Elles peuvent se résumer de la façon suivante : Absence complète de lésions ou élongation des ligaments externes de l'articulation. Du côté du fémur, on trouve : un décollement du périoste partant de l'union du tiers moyen avec le tiers inférieur du fémur et s'étendant jusques au niveau du cartilage de conjugaison. Ce décollement occupait seulement le côté externe et un peu la face postérieure.

Arrachement du condyle externe à l'union du cartilage de conjugaison avec la diaphyse. Le cartilage était resté adhérent au

Digitized by Google

condyle. Sur le condyle interne, on constate le cartilage de conjugaison intact, mais au-dessous de lui, sous le cartilage de conjugaison, un écrasement de la substance spongieuse, facile à constater. Le périoste est intact.

Ces lésions peuvent se résumer de la façon suivante : fracture par arrachement du condyle externe avec fracture par pénétration du condyle interne à leur union avec la diaphyse, et décollement du périoste de la face externe du fémur.

Du côté du péroné, décollement du périoste dans une étendue de 10 à 12 centimètres, du côté externe à partir du cartilage de conjugaison, décollement du cartilage de conjugaison par arrachement, de la tête du fémur.

Du côté du tibia, aucune lésion apparente.

Enfin je signalerai quelques déchirures des attaches des ligaments semi-lunaires.

Ces lésions sont à peu près semblables à celles qui ont été constatées par Delore sur un de ses opérés mort accidentellement quelques jours après l'opération. Elles sont identiques aussi à celles produites par Delore et ses élèves, et par Barbier, sur des cadavres, ces auteurs opérant avec la main sans le secours de machine.

Ainsi les lésions expérimentales étant les mêmes, les résultats sur le vivant ayant été identiques à ceux des chirurgiens opérant eux-mêmes, et cela, entre les mains de plusieurs de vos collègues, MM. Ledentu, Polaillon; je crois que cet appareil répond aux indications du redressement brusque et que son emploi ne peut avoir aucun inconvénient sérieux, mais, au contraire, venir en aide au chirurgien chez les adolescents vigoureux ayant un membre inférieur très résistant.

Cet appareil se compose de trois pièces principales : à savoir deux demi-gouttières s'appliquant l'une à la partie moyenne de la cuisse, l'autre au tiers inférieur de la jambe et formant les deux extrémités d'un porte à faux dont la branche agissante est supportée par un levier.

Ces demi-gouttières sont supportées par deux tiges en fer glissant à coulisse sur une branche d'acier, afin de pouvoir l'adapter à toutes les tailles.

Une partie mobile, mobilisée par une longue tige faisant levier, attire le genou en dehors, pendant que les deux gouttières indiquées ci-dessus maintiennent le membre.

Pour empêcher les rotations de la jambe, on maintient la rotule au moyen d'une pelote concave qui peut s'abaisser à volonté entre deux montants.

Digitized by Google

Tout l'appareil est monté sur une planche, qui le rend très solide.

Rapport oral sur une observation communiquée par M. le Dr Eustache (de Lille), et intitulée : *Hernie crurale étranglée, kélotomie persistance de l'arrêt des matières fécales malgré la débridement et l'introduction du doigt et des sondes dans l'intestin*, mort ; par M. Berger.

Avant de présenter à votre appréciation les réflexions que me suggère cette observation, je dois vous en retracer les principaux faits :

Un homme âgé de 55 ans, entre à l'hôpital Sainte-Eugénie, de Lille, 5 jours après le début d'un étranglement herniaire : il s'agissait d'une assez grosse hernie crurale qui n'avait jamais été contenue par un bandage ; l'étranglement s'était produit sans effort apparent, et dès le lendemain étaient survenus les vomissements de matières intestinales qui n'avaient pas cessé depuis lors. Pendant 5 jours, purgatifs et taxis avaient été mis constamment en usage : le patient entrait à l'hôpital, épuisé par la durée des accidents ; la tumeur était violacée, fluctuante, œdémateuse.

M. Eustache procéda aussitôt à la kélotomie. Le sac ouvert il s'en écoula une grande quantité de liquide putride. L'opérateur put alors constater que l'étranglement avait son siège à l'anneau crural, tandis que le sac adhérait au fascia crebriforme. L'agent de l'étranglement fut incisé *en dedans et en dehors*. Cependant des escharres qui existaient sur l'intestin étranglé, s'étant détachées, celui-ci se trouvait largement ouvert; une sonde y fut introduite sans qu'il s'échappât de gaz.

Le soir, les vomissements fécaloïdes ayant repris, M. Eustache débrida plus largement, incisa l'intestin et fit entrer deux grosses sondes œsophagiennes à une profondeur de 12 à 15 centimètres dans les bouts supérieur et inférieur. Le lendemain, tous les phénomènes de l'étranglement notamment les vomissements de matières fécaloïdes ayant persisté, les sondes introduites dans l'intestin ne donnant issue ni à des matières ni à des gaz, M. Eustache, aidé de M. le Dr Faucon, enlève les sondes, introduit le doigt dans l'intestin, ce qu'il peut faire sans difficulté dans les deux sens, il débride plus largement en dehors et en dedans. *Après avoir exploré de nouveau avec le doigt et constaté la perméabilité de l'intestin dans plusieurs centimètres au-dessus du canal crural*, on y introduit de nouveau une sonde et on suture les parois de l'anse gangrénée et putrilagineuse avec les lèvres de la plaie. La mort survint 9 heures après cette dernière tentative.

Nous signalons seulement de l'autopsie ce qui a trait à la cause de la persistance des accidents d'étranglement :

Digitized by Google

Il s'agissait d'un pincement latéral comprenant la plus grande partie de la circonférence intestinale. La portion du bout supérieur qui était immédiatement contiguë à la hernie, était tiraillée et comme pincée contre la face postérieure de l'arcade crurale; elle avait une teinte noirâtre; son volume était très rétréci, et ses parois accolées l'une à l'autre sans agglutination cependant; elle s'ouvrait dans la hernie par un orifice qui laissait passer à peine le manche d'un scalpel. C'était là, suivant M. Eustache, le siège du véritable étranglement, du moins de celui auquel les tentatives de débridement n'ont pu remédier.

Voilà, Messieurs, le fait entièrement intéressant, dont l'auteur a cru pouvoir tirer les deux conclusions suivantes qu'il vous présente :

1° L'étranglement d'une hernie crurale peut siéger au delà du collet et de l'anneau dans la cavité abdominale elle-même. Le genre d'étranglement peut se produire surtout dans le cas de pincement presque complet de l'intestin; il est dû au tiraillement, et par suite à l'adossement des parois que viennent compléter l'inflammation et la paralysie intestinale.

2° Dans le cas de hernie étranglée et gangrénée, quand, après diverses tentatives, introduction de sondes, soulèvement et décollement de la hernie, on n'est point parvenu à rétablir le cours des matières, il est convenable d'indiquer de pratiquer aussitôt la gastrotomie.

C'est avec regret que je me vois forcé de repousser absolument et l'interprétation du fait de M. Eustache et la déduction opératoire qu'il cherche à établir sur elle.

Pour ce qui est de la première de ces conclusions, je suis convaincu qu'on ne peut considérer ce fait comme un exemple d'étranglement intra-abdominal siégeant au-dessus d'une hernie étranglée. — Il est vrai qu'après l'ouverture de l'intestin il ne s'est écoulé au dehors ni gaz, ni matières ; il est vrai qu'à l'autopsie on a trouvé le bout supérieur revenu sur lui-même; mais cela suffit-il pour constituer un étranglement intra-abdominal ? Quel en était l'agent ? D'adhérences, de bride épiploïque il n'est pas question, et M. Eustache est réduit à invoquer ce tiraillement exercé sur l'intestin contenu dans le ventre par la portion de l'intestin contenue dans la hernie. Je sais bien que M. J.-A. Korteweg (Leyde, 1877) a récemment indiqué le plissement des tuniques intestinales qui pouvait résulter de l'inégale distension des parois opposées d'une anse d'intestin dans le cas de pincement latéral ; mais cette cause un peu obscure, que l'on peut faire entrer en ligne de compte dans la production de l'étranglement, tant que l'intestin subit la constriction, subsiste-t-elle encore lorsque le débridement lui a rendu sa liberté ? Quoi qu'il en soit, elle ne peut être ici invoquée : la partie du bout supérieur qui paraissait rétrécie était

Digitized by Google

immédiatement continue à la hernie, et M. Eustache dit lui-même qu'il avait pu, sans difficulté, introduire le doigt dans le bout supérieur, qu'une sonde œsophagienne y était restée enfermée jusqu'à 12 ou 15 centimètres de profondeur. Ce n'était donc pas là que siégeait l'obstacle au cours des matières, autant au moins que l'observation que nous avons entre les mains permet de le comprendre.

Cet obstacle était évidemment dans la paralysie intestinale produite par la longue durée de l'étranglement, l'épuisement du malade, l'inflammation de l'intestin et la péritonite dont l'autopsie a montré les traces. On sait actuellement, et ce fait a été encore discuté cette année dans une thèse de la Faculté (Perret, *thèse*, Paris, 1879, n° 100) que la persistance des accidents et spécialement des vomissements fécaloïdes après la kélotomie, n'a souvent pas une autre cause, qu'il s'agit alors d'un de ces pseudo-étranglements paralytiques consécutifs à un étranglement véritable sur lequel M. Henrot a, l'un des premiers, appelé l'attention.

Cette interprétation du fait, différente de celle que vous a présentée M. Eustache, m'amène à rejeter également la seconde conclusion. M. Eustache a résisté à l'œuvre, justifiée jusqu'à un certain point par la persistance des accidents, de pratiquer la laparotomie, l'événement lui a donné raison : s'il eût ouvert l'abdomen, il n'eût trouvé aucun obstacle à supprimer, aucun étranglement à lever que n'eussent déjà franchi son doigt et la sonde introduite dans le bout supérieur. Ajoutons que la laparotomie nous semble, dans ce cas, avoir été d'autant plus contre-indiquée que l'intestin était ouvert et qu'on ne pouvait exercer les manœuvres nécessaires pour amener au niveau de l'incision nouvelle faite sur la ligne blanche les portions d'intestin où était supposé siéger l'obstacle, sans exposer le malade aux terribles chances d'un épanchement stercoral dans l'abdomen.

Sans nous engager dans la discussion d'une question de principes qu'il n'est ni en notre pouvoir, ni en notre vouloir de traiter, nous devons avouer que ce fait est au contraire peu favorable à l'opinion de ceux qui préconisent la laparotomie lorsque les accidents d'étranglement persistent après le débridement ou la réduction par le taxis et qu'il montre de quelle extrême réserve on doit user en pareille occurrence.

En résumé, quoique nous n'ayons pas cru devoir accepter les conclusions que M. Eustache a tiré de ses observations, nous reconnaissons volontiers que celle-ci mérite intérêt et discussion, et nous proposons à la Société :

1° D'adresser des remercîments à l'auteur ;

2° De déposer son travail aux archives de la Société.

Digitized by Google

Discussion.

M. Le Fort. Je ne désire pas faire naître une discussion, mais déclarer seulement que j'accepte l'appréciation de M. le rapporteur. Je puis citer un fait concluant et instructif à ce sujet. Il entra dans mon service une femme atteinte de hernie crurale étranglée depuis douze jours. Les phénomènes d'étranglement étaient peu marqués. Je fis l'opération, il y avait de l'épiploon dans le sac, je ne le rentrai pas et j'en fis la suture après la réduction de l'intestin. La malade eut à la suite des selles copieuses, mais elle succomba le lendemain de l'opération. A l'autopsie, nous trouvâmes une distension considérable du gros intestin et d'une partie de l'intestin grêle, la seconde partie de cet intestin grêle était au contraire affaissée. En outre l'épiploon qui restait dans le sac faisait corde tendue et comprimait l'intestin grêle contre le détroit supérieur du bassin. C'est ce qui expliquait l'affaissement dont je parle et la gêne nouvelle apportée à la circulation des matières.

M. Polaillon. Je partage également l'opinion de M. Berger et je crois intéressant de signaler un exemple anologue à celui de M. Eustache. Un homme de 50 ans atteint de hernie crurale étranglée, entre dans mon service, cinq jours après le début des accidents d'étranglement. On avait fait pendant trois jours inutilement des tentatives de taxis. Je l'opère le soir de son entrée. Après avoir débridé sur le ligament falsiforme je fis l'ouverture du sac. L'intestin étant gangréné, je dus l'ouvrir et le fixer dans la plaie. Puis, avec mon doigt d'abord et ensuite à l'aide de sondes je m'assurai de la libre circulation des matières. Pourtant les évacuations ne se firent pas et pendant trente heures il ne sortit rien par l'intestin ouvert. La mort survint 48 heures après l'opération. A l'autopsie nous ne trouvâmes pas d'étranglement abdominal, mais il existait une péritonite localisée qui agglutinait plusieurs anses d'intestin grêle et empêchait la circulation des matières. Telle était la cause de la persistance de la rétention.

M. Tillaux. Je viens d'entendre dire que M. Eustache avait débridé indifféremment dans tous les sens. Je considère que c'est là une pratique fâcheuse et que le débridement en dehors peut avoir de grands dangers; on peut couper la veine fémorale. Quelle que soit en effet la variété de hernie crurale, les viscères du sac sont toujours en rapport en dehors avec les vaisseaux fémoraux. Aussi viens-je m'élever contre cette pratique que je considère comme très funeste.

M. Lucas Championnière. J'appuie la manière de voir de M. Ber-

Digitized by Google

ger sur la cause de la rétention des matières après la réduction de l'intestin. M. Le Fort vient de nous dire que beaucoup de chirurgiens abandonnaient l'épiploon au dehors après la réduction de l'intestin. Je crois que cette manière de faire peut avoir des dangers ; j'y ai renoncé et je préfère recourir à la résection de l'épiploon. Cette année j'ai enlevé, chez une femme atteinte de hernie étranglée, une masse énorme d'épiploon ; la guérison était obtenue trois semaines après.

M. Le Fort. Depuis Malgaigne la conduite des chirurgiens à l'égard de l'épiploon est celle-ci. On le résèque ou on l'abandonne dans la plaie. Dans l'exemple que j'ai cité on voit le danger des brides épiploïques qui résultent des adhérences de l'épiploon avec la paroi abdominale. Aussi ai-je depuis réfléchi et, à l'avenir, je ferai la résection de l'épiploon.

Je trouve que M. Tillaux exagère beaucoup les craintes que l'on peut avoir au sujet de la lésion des vaisseaux dans la hernie crurale. On ne fait plus aujourd'hui comme autrefois des débridements énormes, ils ne dépassent plus 2 millimètres et puis on déchire avec un corps mousse; il n'y a donc plus d'inconvénients à débrider dans un sens ou dans un autre.

M. Terrier. Depuis l'avènement de la méthode antiseptique voici comment je procède à l'égard de l'épiploon. S'il n'est pas enflammé je le rentre dans la cavité abdominale; dans le cas contraire je résèque les parties enflammées en faisant des ligatures multiples et j'abandonne dans la plaie les parties ainsi séparées.

Rapport.

M. Le Fort fait un rapport oral sur trois observations de M. Hicquet (de Liège) de malades atteints de prolapsus utérin traités par le procédé du professeur Le Fort.

M. Léon Lefort. J'ai eu l'honneur de vous présenter dans la dernière séance trois observations de M. Hicquet (de Liège) ayant trait à des opérations pour la cure radicale du prolapsus utérin par le procédé dont je suis l'auteur. Notre président m'a chargé de vous faire un rapport sur cette présentation.

Je ne crois pas devoir décrire le procédé qui vous est bien connu car nous avons, il y a quelques jours, discuté sur ce point à propos d'une observation qui vous a été présentée par M. Panas de la part de M. le Dr Zancarol, d'Alexandrie (Egypte).

Nous connaissions jusqu'à présent trois observations toutes suivies de guérison, la mienne, celle de M. Panas, celle de M. le

Digitized by Google

Dr Zancarol. Les trois observations de M. Hicquet portent à six le nombre des malades opérées et guéries par mon procédé. Voici ces observations.

Observation I. — F. M..., servante, 19 ans, assez obèse; tempérament lymphatique, anémique, atteinte de pustules plates à la vulve, entrée à l'hôpital le 16 novembre 1877. Il y a deux ans, elle a mis au monde un premier enfant. Les couches ont été faciles et sans suites. Huit jours après, elle quittait la maternité de Liège.

Voici quel était l'état de cette femme lors de mon premier examen : Vulve large, présentant çà et là quelques pustules plates incomplètement guéries. La matrice, en prolapsus complet, tombe entre les cuisses. Museau de tanche sain. Hauteur de l'intérieur de l'utérus, 6 centimètres. Toute la paroi antérieure du vagin et la moitié supérieure de sa paroi postérieure sont entraînées hors de la vulve. Notons, comme désordres fonctionnels, des douleurs dans le bas-ventre pendant la marche et les efforts.

Avant d'opérer nous soumettons la malade, pendant un mois, à un traitement antisyphilitique. Sous l'influence de cette médication, cette femme reprend des forces et un teint coloré.

L'opération est pratiquée le 20 décembre, au milieu de la période intermenstruelle. La patiente est purgée la veille, et anesthésiée pendant l'opération.

Le procédé mis en œuvre est celui imaginé récemment par M. Le Fort pour la guérison du prolapsus utérin. Mais au lieu de commencer l'avivement sur la paroi antérieure du vagin, nous préférons aviver d'abord la paroi postérieure. Cette manière de faire s'oppose à ce que le champ opératoire soit obscurci par le sang de la plaie faite à la paroi antérieure.

Voici notre manuel opératoire : La femme est couchée sur le dos, dans la position choisie pour la taille. Deux aides soutiennent les membres inférieurs. Un spéculum de Sims, introduit par un aide dans le vagin, relève la paroi antérieure. Un autre aide passe le doigt dans le rectum pour tendre et renverser en avant la paroi recto-vaginale. Nous pratiquons, sur la membrane muqueuse de celle-ci, quatre incisions, limitant un lambeau quadrilatéral, de 6 centimètres de hauteur sur 2 centimètres de largeur. Ce lambeau de muqueuse, qui occupe le milieu de la paroi vaginale, est disséqué d'avant en arrière et enlevé. Quelques artérioles donnent du sang. L'application de pinces hémostatiques suffit pour réprimer l'hémorrhagie.

Pour faciliter l'avivement sur la paroi antérieure, nous introduisons dans la vessie une grosse bougie Béniqué, dans le but de tendre et déplisser la muqueuse. Un lambeau de cette membrane, de même forme, dimension et situation, est enlevé presque sans effusion de sang.

Après avoir arrêté, avec un jet d'eau froide lancé par un irrigateur, tout écoulement de sang, nous procédons à la mise en contact des surfaces cruentées, au moyen de sutures métalliques en argent. Chaque

Digitized by Google

fil est armé, à ses extrémités, d'une aiguille demi-courbe. Des points de suture perdue sont appliqués au milieu et à chaque angle des bords supérieurs de l'avivement.

Quatre autres points de suture, placées sur les deux côtés des surfaces avivées réunissent leurs bords latéraux. Les fils de ces sutures sont assez longs pour dépasser la vulve par leurs extrémités libres et être retirés sans qu'on soit obligé de pénétrer dans l'intérieur du vagin. L'opération est terminée par l'application d'un dernier fil sur le milieu des bords inférieurs de la plaie.

A mesure que les fils latéraux sont serrés, l'utérus remonte de plus en plus dans l'excavation pelvienne. La réduction est complète quand les points inférieurs de suture sont noués.

Après l'opération, la femme est placée dans son lit dans le décubitus dorsal, le siège relevé par un coussin à air, en caoutchouc. Les jambes et les cuisses sont fléchies et maintenues dans cette position au moyen de coussins en crin placés sous les genoux. Constipation prolongée pendant huit jours au moyen des opiacés. Cathétérisme répété trois fois par jour. Régime exclusivement animal. Vin de Bordeaux. Une sonde uréthrale d'homme en gomme, introduite avec précaution une fois par jour dans le vagin, de chaque côté du cloisonnement, permet de pratiquer des injections d'eau salicylée.

Huit jours après l'opération, la constipation est levée au moyen de la limonade Rogé. Deux jours plus tard, les fils sont enlevés en tirant sans grand effort sur leurs extrémités. La réunion est parfaite.

Un mois après l'opération du cloisonnement, suivant le précepte de M. Le Fort, nous rétrécissons l'ouverture de la vulve, qui, dans ce cas était large, en avivant la fourchette, sur une hauteur de 2 centimètres 1/2, et sur 1 centimètre 1/2 de profondeur. Quatre points de suture séparés affrontent les surfaces avivées. Enfin, après huit jours, les points de suture sont retirés. L'adhésion est parfaite. La réduction du prolapsus ne laisse rien à désirer. Ni la marche, ni les efforts ne peuvent le reproduire.

Cette femme, de mœurs légères, est revue dans le courant de septembre 1879. Le cloisonnement, haut de 3 centimètres au moins, maintient l'utérus parfaitement réduit et cela, malgré des rapprochements sexuels complets et répétés.

Observation II. — F..., Marie, 48 ans, blanchisseuse, est admise à l'hôpital de Bavière, à Liège, le 16 février 1878. Cette femme, affaiblie par la misère, anémique, a atteint l'âge de la ménopause. Elle se plaint d'éprouver, pendant la marche et surtout pendant les efforts, des douleurs dans le bas-ventre. Enfin, il lui arrive souvent de ne pouvoir retenir les matières fécales et d'uriner très difficilement.

Procédant à l'examen des parties sexuelles externes, on constate un prolapsus complet de l'utérus avec rectocèle et cystocèle.

Le prolapsus remonte à trois ans et s'est manifesté après la naissance d'un troisième enfant. L'exploration de la matrice, au moyen de la sonde, donne une profondeur de 6 centimètres 1/2.

Digitized by Google

Cet organe, à part un léger engorgement, ne présente rien de notable.

Le périnée est déchiré jusqu'au sphincter externe qui est en partie compris dans la déchirure. Enfin, le toucher vaginal fait constater une tumeur arrondie, lisse, dure, un peu élastique, siégeant au niveau de la partie supérieure de l'articulation sacro-vertébrale droite. Cette tumeur, du volume d'un œuf de poule, est immobile.

La malade est soumise aux ferrugineux et à l'extrait de noix vomique. Le 17 avril, l'amélioration de sa santé est assez grande pour tenter, avec espoir de succès, le cloisonnement vertical du vagin. Le procédé mis en œuvre est le même que celui décrit dans l'observation précédente. Mais avant de procéder à l'enlèvement des lambeaux sur la paroi postérieure du vagin, nous avivons les surfaces de la déchirure du périnée. Des points de suture profonde enchevillée, réunissent les surfaces cruentées de la déchirure ; puis, les points de suture destinés à mettre en contact les surfaces avivées des parois vaginales, sont appliqués à leur tour. Enfin, la fourchette, avivée et suturée, rétrécit la vulve et soutient à la fois le cloisonnement et la restauration du périnée.

Cette double opération est suivie d'un succès complet. Le prolapsus utérin, ainsi que la cystocèle et la rectocèle restent parfaitement réduits. La rétention physiologique des matières fécales est complète.

L'opérée sort guérie le 16 juin de l'hôpital. Nous lui recommandons de rentrer à l'hôpital en cas de récidive. Jusqu'à présent, 16 décembre 1879, elle n'est pas revenue.

Observation III. — La nommée Joséphine M..., âgée de 19 ans, ouvrière de houillère, entre à l'hôpital de Bavière le 22 avril 1878. Elle est atteinte d'une chute presque complète de l'utérus, survenue vers le mois de décembre 1877, à la suite de violents efforts de travail. Cette femme, nullipare, est irrégulièrement menstruée. Col de la matrice sain, un peu conique et allongé. Le cathétérisme utérin donne les mesures suivantes [1] : cavité du col, 45 millimètres ; cavité du corps, 60 millimètres. Cette exploration est faite pendant l'époque intermenstruelle. Il existe donc un certain degré d'hypertrophie totale de l'utérus.

Le 8 mai, nous procédons au cloisonnement médian vertical du vagin. Malgré l'usage de l'opium, des selles diarrhéiques se déclarent le lendemain de l'opération, en même temps que des attaques convulsives d'hystérie ; sous l'influence de ces dernières, tous les points de suture sautent successivement. Le 11 mai, le prolapsus utérin est le même qu'avant l'opération.

Le 8 juillet, après avoir soumis la patiente pendant huit jours au bromure de potassium, nous pratiquons une seconde opération. Vomissements le 9 et le 10 juillet, mais pas d'attaques hystériques.

[1] Nous pratiquons le cathétérisme de la matrice au moyen d'un explorateur uréthral en gomme à boule terminale de 2 millimètres de diamètre. Un mandrin en fil de fer donne une rigidité suffisante à l'instrument.

Digitized by Google

15 juillet, enlèvement des sutures.
21 juillet, avivement et suture de la fourchette.
L'opérée sort complètement guérie le 23 août. - La guérison persistait encore au mois de septembre de cette année.

Je ne m'arrêterai que sur la première observation, qui nous présente un intérêt spécial. On pouvait craindre que le cloisonnement du vagin ne s'opposât aux rapports sexuels et à l'accouchement. Il est probable que la cloison, bien qu'incomplète, formée dans le vagin par l'époration opposerait un certain obstacle à l'accouchement. Nous ne pouvons former, sur ce point, que des conjectures; toutefois, la pièce anatomique qui nous a été envoyée d'Alexandrie par M. le Dr Zancarol, nous montre qu'elle pourrait être sectionnée sans danger. Mais la première observation de M. Hicquet prouve que l'âge n'est pas une contre indication à l'opération puisque la malade, âgée de 19 ans a pu, sans compromettre le résultat opératoire, se livrer à des rapprochements complets et répétés.

Discussion.

M. Duplay. Je regrette de n'avoir pas assisté à la séance de la Société où M. Panas a communiqué les résultats de l'opération de M. Le Fort, pour remédier au prolapsus utérin. J'aurais alors annoncé deux faits nouveaux tirés de ma clinique et qui sont comme les autres, des succès.

L'un est celui d'une femme de 50 ans, atteinte de prolapsus complet avec cystocèle et rectocèle. Le résultat a été bon; pourtant il a été un peu incomplet en ce sens qu'il restait un peu de rectocèle. La malade se levait et faisait des efforts considérables sans appareil de soutien. L'opération a été suivie d'un résultat très satisfaisant chez ma seconde malade, âgée de 60 ans; mais je dois dire que je ne l'ai pas suivie très longtemps.

Présentation d'instruments.

M. Guermonprey présente des doigtiers métalliques. Ces doigtiers ont présenté un avantage important pour le traitement des plaies contuses et des écrasements des doigts.

Ordinairement ce traitement force les blessés à interrompre leur travail manuel pendant quatre à six semaines, quelquefois davantage. Le doigtier métallique a permis aux blessés de reprendre leur travail vers le sixième jour.

Il importe de noter que les doigtiers complètement fermés pro-

Digitized by Google

duisent le même effet que l'enveloppement. Or, quand cet enveloppement est trop prolongé il en résulte des douleurs et l'atonie bien connue de la macération de la plaie. Donc il est nécessaire d'employer des doigtiers pourvus de quelques pertuis vers le sommet; — et de réserver pour les premiers jours les doigtiers complétement clos.

Ce procédé permet aux blessés dont il s'agit, de reprendre leur travail de très bonne heure. C'est répondre à la fois aux intérêts des blessés et à ceux des grandes compagnies. Il est donc à désirer que la valeur de cet artifice soit vérifiée dans les grandes usines et surtout dans les mines.

M. Guermonprey présente ensuite deux attelles en zinc pour le traitement des fractures des 2e et 4e métacarpiens. Ces attelles sont pourvues d'un doigtier à l'extrémité libre et ne peuvent être employés qu'après le huitième ou le dixième jour; elles présentent l'avantage de conserver les mouvements pendant une grande partie du traitement.

Le présentateur insiste sur ce point : Ces appareils ne peuvent pas être utiles pour la chirurgie ordinaire. Mais ils peuvent être d'une réelle utilité dans les grandes usines.

Comité secret.

A cinq heures la Société se forme en comité secret pour entendre la lecture des rapports sur les candidatures.

Le Secrétaire,
LANNELONGUE.

Digitized by Google

Digitized by Google

TABLE DES MATIÈRES.

A

Abaissement de la température rectale chez le nouveau-né, par M. Prouff. — Rapport par M. Guéniot, p. 299.
Abcès des os (mémoire posthume sur les), par Chassaignac, p. 837.
Adénochondrome de la glande sous-maxillaire, par M. Nepveu, p. 699. Rapport de M. Verneuil, p. 696.
Aiguille de Bruns (modification à l'), par M. Reverdin, p. 739.
Alcoolique (Pansement). Voir *Pansement*.
Allocution de M. Guyon, président sortant, p. 63.
— de M Tarnier, président, p. 63.
Amputations des membres avec le thermo-cautère, par M. Dubreuil, p. 186.
— de la cuisse, par M. Périer, p. 716.
— de l'avant-bras, par M. Périer, p. 716.
Anévrysme traumatique de l'artère ischiatique, par M. Tillaux, p. 419.
— artério-veineux ; tumeur veineuse du plancher de la bouche. — Ligature des deux linguales, par M. Desprès, p. 794, et discussion, p. 805 et suivantes.
— de la carotide primitive gauche, par M. Delens, p. 828.
— fémoral faux consécutif, traité par la glace, par M. Berger, p. 834.
Angiome douloureux, par M. Ch. Monod, p. 652. — Rapport par M. Trélat, p. 651.
Antiseptique, méthode de Lister, par le Dr Gross, de Nancy. — Rapport par M. Lucas-Championnière, p. 149.
Ankylo-blépharon (Traitement de l'), par M. Trélat, p. 957.
Appareil pour immobiliser la partie supérieure de la colonne vertébrale, par M. de Saint-Germain, p. 248.
Artère linguale (ligature de l'), p. 805.
Arthrite coxo-fémorale ; fausse ankylose ; bruit pouvant faire croire à une rupture du col du fémur, par M. Sée, p. 21.
Arthrite fongueuse (injection modificatrice des fongosités dans l'), par M. Le Fort, p. 712.
Articulation, quelques propositions sur l'immobilisation et la mobilisation des articulations malades, par M. Verneuil, p. 487.
par M. Duplay, p. 830.
par M. Trélat, p. 832.

Digitized by Google

par M. Tillaux, p. 856.
par M. Lucas-Championnière, p. 861.
par M. Berger, p. 872.

B

Bec-de-lièvre congénital de la lèvre inférieure, division transversale de cette lèvre, par M. Lannelongue, p. 617.
Brachiotomie dans le cas de présentation de l'épaule quand la version est contre-indiquée, par M. Cauvy de Béziers. — Rapport par M. Guéniot p. 611.

C

Calculs de la vessie, par M. Tillaux, p. 27.
Cancer du sein chez un syphilitique, par M. Anger, p. 134.
Carie dentaire (périostite phlegmoneuse consécutive à la), par M. Demons. — Rapport de M. Périer, p. 819.
Cataracte diabétique, par Louis Thomas, p. 176.
Charbon chez l'homme (note sur une forme non décrite du), par M. Millet. — Rapport par M. Nicaise, p. 514.
Charriot mécanique pour soutenir le tronc d'un enfant malade, par M. Mégissier, p. 148.
Chute de l'utérus, par M. Panas, p. 488.
Compte rendu des travaux de 1878, par M. Horteloup, secrétaire annuel, p. 32.
Corps étranger du rectum, par M. Le Dentu, p. 594.
Coryza cazéeux, par M. Périer, p. 779.
Couteau introduit dans la narine; difficulté de l'extraction, par M. Le Fort, p. 710.
— à lame cachée pour l'opération de Stilling, par M. Carré, p. 765.
Coxo-fémorale (articulation). Voyez *Hanche*.
Crâne (Enfoncement des os du); lésions cérébrales, par M. Lannelongue, p. 878.

D

Dent (hémorrhagie chez un hémophile consécutive à l'extraction d'une); ligature de la carotide primitive, par M. Hémard. — Rapport par M. Farabeuf, p. 392.
Dentaire (greffe chirurgicale dans ses applications à l'appareil), par M. Magitot, p. 70.
Diabétique (cataracte), p. 176.
— (lésions traumatiques chez les), par M. Mannoury. — Rapport de M. Polaillon, p. 755.
Dilatateur hydro-élastique, par Gabriel Bay, p. 485.
Discours de M. Guyon, président de la Société de chirurgie, p. 28.
Doigt décortiqué par arrachement, par M. Farabeuf, p. 298.
Doigtiers métalliques, par M. Guermonprey, p. 982.

Digitized by Google

E

Écarteur (nouvel), des paupières, par M. Landoldt, p. 817.
Ecraseur Chassaignac, modifié par M. Duplay, p. 694.
Eloge de M. Bouvier, par M. de Saint-Germain, secrétaire général, p. 45.
Embolie cardiaque dans le cours d'une psoïtis suppurée, par M. Polaillon, p. 339.
Erectile (tumeur) veineuse du plancher de la bouche. — Anévrysme artério-veineux. — Ligature des deux linguales, par M. Desprès, p. 794.
Erigne simple ou double modifiée, par M. Duplay, p. 694.
Esmarck (Emploi de la bande d') dans les hémorrhagies puerpérales, par M. Prouff. — Rapport par M. Guéniot, p. 299.
Etranglement partiel de l'intestin dans une hernie crurale. Présence d'un ganglion au-devant du sac. Obs. de M. Lemée. — Rapport par M. Anger, p. 67.
Exostose (myotomie sous-cutanée comme moyen de traitement des douleurs causées par certaines), par M. Le Dentu, p. 409.
— ostéogénique solitaire du condyle interne du fémur droit, par M. Védrènes, p. 800.

F

Fibreux (Tumeur fibreuse du pharynx), par M. Vibert du Puy, p. 615.
Fibromes au niveau de l'ischion, par M. Verneuil, p. 958.
Fistule ano-rectale élevée, par M. Mordret, p. 915.
Forceps du Dr Tarnier (Essai pratique et appréciation du), par M. Vasseige, de Liége. — Rapport par M. Polaillon, p. 343.
Fractures indirectes de la mâchoire supérieure; disjonction des maxillaires, par M. Lannelongue, p. 668.
— comminutive du frontal avec enfoncement considérable, par M. Duplay, p. 717.
Fracture du crâne, enfoncement des os du crâne, par M. Lannelongue, p. 878.

G

Gastrotomie, par M. Terrier, p. 564.
— par M. Polaillon, p. 631.
— par M. Le Fort, p. 635.
— par M. Lucas-Championnière, p. 645.
— par M. Le Dentu, p. 660.
— par M. Desprès, p. 688.
— par M. Verneuil, p. 691.
— par M. Terrier, p. 692.
Genou valgum (rapports sur le), par M. Farabeuf, p. 967, et par M. Terrillon, p. 968.
Genou (résection du), par M. Le Dentu, p. 896.
— (subluxation du fibro-cartilage semi-lunaire externe du genou), par M. Lannelongue, p. 573.
— par M. Le Fort, p. 579.

Digitized by Google

Goître rétro-pharyngien, par M. J. Bœckel, p. 303.
Greffe chirurgicale dans ses applications à la thérapeutique de l'appareil dentaire, par M. Magitot, p. 70.
Grenouillette congénitale due à la dilatation du canal de Warthon imperforé, par M. Lannelongue, p. 898.

H

Hanche atteinte de fausse ankylose, bruit produit par la réduction, par M. Michel, p. 170.
— (résection de la), par M. Baudon, p. 902.
Hémorrhagie chez un hémophile consécutive à l'extraction d'une dent. — Ligature de la carotide primitive, par M. Hénard. — Rapport par M. Farabeuf, p. 392.
Hernie crurale étranglée, par M. Eustache de Lille. — Rapport de M. Berger, p. 974.
— inguinale étranglée. — Gangrène étendue de l'intestin, par M. G. Eustache de Lille. — Rapport de M. Berger, p. 555.
Hydrocèle (traitement de l'), par M. Guyon, p. 647.
Hystérotomie, avec ablation des deux ovaires, par M. Dézanneau, p. 769.

I

Immobilisation et mobilisation des articulations malades, par M. Verneuil, p. 487.
— par M. Duplay, p. 830.
— par M. Trélat, p. 832.
— par M. Tillaux, p. 856.
— par M. Lucas-Championnière, p. 861.
— par M. Berger, p. 872.
Incision transversale du voile du palais dans les polypes naso-pharyngiens par Bœckel, p, 719.
Injections sous-cutanées d'extrait de seigle ergoté, par le professeur Hergott, de Nancy, p. 561.
— modificatrices des fongosités dans l'arthrite fongueuse, par M. Le Fort, p. 712.
Iris (tubercules de l'), par M. Parinaud. — Rapport par M. Anger, p. 602.
Ischiatique (anévrysme traumatique de l'artère), par M. Tillaux, p. 419.
Invagination double consécutive à un anus contre nature ombilical chez un nouveau-né, par M. Motte, de Dinant (Belgique). — Rapport de M. Farabeuf, p. 518.
Inversion utérine datant de sept mois, ablation de l'utérus, par M. Cazin, p. 786.
— Amputation de la partie inversée par la ligature élastique, par M. Chauvel, p. 349.
— totale et ancienne, par M. Jude Hue, p. 530. — Rapport de M. Guéniot, p. 522.
— complète, par M. Forget, p. 595.

Digitized by Google

K

Kyste de la prostate, par M. Le Dentu, p. 27.
— hydatique de la langue, par M. Lannelongue, p. 520.
— ovarique. — Étranglement interne, par M. Julliard de Genève, p. 627. Rapport de M. Terrier, p. 625 et 782.
— dermoide huileux congénital par M. Le Dentu, p. 865.
— — — accidentel, par M. Lannelongue, p. 866.

L

Langue (ulcération de la), par M. Berger, p. 169.
— (kyste hydatique de la), par M. Lannelongue, p. 520.
Lettre de M. Duménil, p. 870.
Ligature carotide primitive, par hémorrhagie dentaire, p. 392.
Lister (méthode antiseptique de), par M. Gross, de Nancy, rapport par M. Lucas-Championnière, p. 149.
Luxation ovalaire ancienne de la cuisse, réduction par M. Desprès, 142.
— du fibro-cartilage semi-lunaire externe du genou, par M. Lannelongue, p. 573.
par M. Lefort, p. 579.
de l'articulation péronéo-tibiale supérieure, par M. Michel. — Rapport de M. Tillaux, p. 709.
— anciennes de l'épaule, traitées par la fracture du col de l'humérus, par M. Desprès, 742.
— de l'épaule en arrière, sous-épineuse complète, par M. Desprès, p. 776.
— tibio-tarsiennes compliquées de plaies, par M. Vast, p. 908.

M

Mâchoire supérieure, disjonction des maxillaires, par M. Lannelongue, p. 668.
Maxillaire (tumeur sanguine du sinus), par M. Boissarie, p. 891.
Moignons d'amputés (sur un accident des), par M. Duplay, p. 571.
Myotomie sous-cutanée comme moyen de traitement des douleurs causées par certaines exostoses, par M. Le Dentu, p. 408.

N

Nerf médian (blessure incomplète du). — Rapport de M. Farabeuf, p. 19.
Nerfs (lésions des) produites par les fragments dans les fractures, par M. Chalot. — Rapport par M. Tillaux, p. 189.
Névrotomie optico-ciliaire, par MM. Abadie et Dianoux. — Rapport de M. Giraud-Teulon, p. 934.

Digitized by Google

O

Onyxis ulcéreux de la Guyane, par M. Maurel. — Rapport par M. Sée, p. 853.
Os, Mémoire posthume sur les abcès des os, par M. Chassaignac, p. 837.
— (tubercule des), par M. Lannelongue, p. 867.
Ostéomyélite et périostite phlegmoneuse, par M. Tillaux, p. 2.
— par M. Lannelongue, p. 331, 376, 443, 513.
— par M. Berger, p. 360, 441, 450.
— par M. Verneuil, p. 367, 389.
— par M. Trélat, p. 375, 398.
— par M. Tillaux, p. 390.
— par M. Desprès, p. 399.
— par M. Le Fort, p. 424.
— par M. Marjolin, p. 437.
Ovaire (kyste de l'), étranglement interne, par M. Julliard, de Genève, p. 627. — Rapport de M. Terrier, p. 625.
Ovariotomie (communication sur l'), par M. Tillaux, p. 750.
— antiseptique, par M. Bœckel, p. 884.
— rétrocession du pédicule, par M. Chipault, p. 923.
— (étude sur l'), par M. Dézanneau. — Rapport par M. Guéniot, p. 961.

P

Pansement. Valeur comparative du pansement de Lister et du pansement alcoolique, par M. Perrin, 153, 316.
— (discussion sur les) antiseptiques, M. Verneuil, p. 179.
— M. Lucas-Championnière, p. 182, 287.
— M. Anger, p. 192.
— M. Desprès, p. 201, 314.
— M. Farabeuf, p. 219.
— M. Trélat, p. 224.
— M. Sée, p. 227.
— M. Le Dentu, p. 229.
— M. Guyon, p. 243.
— M. Le Fort, p. 250.
— M. G. Ponset, p. 308.
— M. Boinet, p. 315.
Paralysie infantile, pied plat et pied creux consécutifs ; troubles trophiques, par M. le docteur Onimus. — Rapport par M. Nicaise, p. 405.
Périostite phlegmoneuse et ostéomyélite, MM. Tillaux, Marjolin, Guéniot, p. 2, 3 et suivantes.
— M. Lannelongue, p. 331, 376, 443, 513.
— M. Berger, p. 360, 441, 450.
Périostite, par M. Verneuil, p. 367,389.
— par M. Trélat, p. 375, 398.
— par M. Tillaux, p. 390.
— par M. Desprès, p. 399.
— par M. Le Fort, p. 424.
— par M. Marjolin, p. 437.

Digitized by Google

Périostite phlegmoneuse diffuse des maxillaires, consécutive à la carie dentaire, par M. Demons. — Rapport de M. Périer, p. 819.
Polype naso-pharyngien (communication sur les), par M. Rochard, p. 903.
Présentation du tronc dans un cas d'utérus incomplètement cloisonné, par M. Rey. Rapport de M. Polaillon, p. 563.
— de l'épaule droite, rétrécissement du bassin embryotomie, par M. Lizé, p. 747.
Polygnathie chez l'homme, dans un bec-de-lièvre inférieur, par M. Lannelongue, p. 617.
Polype naso-pharyngien, incision tranversale du voile du palais comme opération préliminaire pour l'extirpation des polypes naso-pharyngiens, par M. Bœckel, p. 719.
Prostate (kyste de la), par M. Le Dentu, p. 27.

R

Résection sous-périostée de l'extrémité inférieure du tibia, reformation de l'os, par M. Pamard, p. 324.
— du genou, appliquée au traitement de l'ankylose angulaire, par M. G. Poinsot, p. 461.
— sous-périostée de toute l'omoplate et de la tête de l'humérus, par le docteur Ch. Brigham, de San-Francisco. — Rapport de M. Nicaise, p. 547.
— de l'humérus et du fémur, par le docteur Napieralski. — Rapport de M. Anger, p. 658.
— de la hanche dans un cas de coxalgie, par Le Fort, p. 683.
— d'un cal vicieux de la clavicule, par M. Périer. p. 716.
— du genou, par M. Le Dentu, p. 896.
— de la hanche, par M. Baudon, p. 902.
Réunion immédiate entre les parties molles et les os (lettre de M. Le Fort), p. 266.
— par M. Trélat, 281.

S

Salivaire (tumeur). Rapport de M. Verneuil, p. 11.
Sanguine (tumeur) du sinus-maxillaire, par M. Boissarie, p. 891.
Sarcome kystique du nerf sciatique, par M. Marchand, p. 677. — Rapport de M. Cruveiller, p. 673.
Sein (cancer du) chez un syphilitique, par M. Anger, p. 134.

T

Température rectale chez le nouveau-né (abaissement de la), par M. Prouff. — Rapport de M. Guéniot, p. 299.
Tendons (section du tendon fléchisseur du doigt médius) lettre de M. Fleury, de Clermont, p. 883.
Tétanos consécutif à une plaie de la main par M. L. Thomas, p. 173.
Tibia (résection sous périostée du), par M. Pamard, p. 324.
Tocographe. Rapport de M. Polaillon, p. 8.

Digitized by Google

Tumeur salivaire consécutive à l'extirpation d'une tumeur parotidienne, par le docteur Martinet, de Sainte-Foy-la-Grande. — Rapport de M. Verneuil, p. 11.
— blanches (communication relative au traitement des), par M. Suchard. — Rapport par M. Sée, p. 369.
— fibreuse du pharynx, par M. Vibert, du Puy. — Rapport de M. Duplay, p. 615.
Traumatiques (lésions) chez les diabétiques, par M. Maunoury. — Rapport de M. Polaillon, p. 755.

U

Ulcération de la langue, par M. Berger, p. 169.
Ulcères des téguments dans la paralysie atrophique de l'enfance, par M. Nepveu. — Rapport par M. Nicaise, 282.
Urhètre (restauration du canal de l'), par M. Notta, p. 583.
Uréthrotomie externe, par M. Horteloup, p. 734.
Utérus (chûte de l'), par M. Panas, p. 188.
— (inversion de l') amputation de la partie inversée par la ligature élastique, par M. Chauvel, p. 349.
— inversion totale de l'). par E. Jude Hue, p. 530. — Rapport de M. Guéniot, 522.
— (prolapsus complet de l'), par M. Zancarol. Rapport de M. Panas, p. 928.
— par M. Hicquet, de Liége. — Rapport par M. Le Fort, p. 978.

V

Vessie à colonnes, poche vésicale contenant des calculs, par M. Tillaux, p. 27.
Vote du bureau, pour 1880, p. 982.

Digitized by Google

TABLE DES AUTEURS.

A

Abadie, p. 871.
Anger (Th.), p. 67, 69, 134, 192, 286, 418, 421, 602, 610, 658, 697, 805, 897, 906.

B

Baudon, p. 901.
Beauregard (du Havre), p. 869.
Berger, p. 146, 169, 360, 417, 441, 450, 514, 555, 570, 834, 872, 974.
Bœckel, p. 303, 719, 884, 933.
Boinet, p. 315, 752, 754, 816.
Boissarie, p. 891.
Boucheron, p. 745.
Bouilly, p. 594.
Brigham, p. 547.

C

Cazin (de Boulogne-sur-Mer). p. 786, 793.
Chalot, p. 189.
Chassaignac, p. 837.
Chauvel, p. 349.
Chipault, p. 923.
Courserant, p. 69.
Cruveilhier, p. 592, 673.

D

Delasiauve, p. 695.
Delens, p. 828.
Després, p. 24, 64, 66, 69, 142, 147, 169, 201, 267, 314, 330, 373, 397 399, 407, 408, 518, 521, 545, 554, 568, 581, 591, 606, 648, 687, 688, 715, 717, 738, 742, 744, 776, 793, 804, 810, 933, 951.
Dezanneau, p. 769, 800.
Dubreuil, p. 511.
Duménil (de Rouen), p. 870.
Duplay, p. 68, 552, 569, 571, 577, 615, 616, 694, 717, 743, 754, 779, 830, 836, 883, 982.

F

Farabeuf, p. 19, 141, 219, 298, 391, 420, 424, 518, 554, 646, 778, 807, 967.
Forget, p. 359, 545, 582, 595, 649.
Fleury (de Clermont), p. 883.

G

Gillette, p. 69, 836, 914.
Giraud-Teulon, p. 607, 609, 934, 956.
Guéniot, p. 3, 10, 11, 299, 358, 522, 546, 553, 611, 768, 793, 961, 965.
Guyon, p. 28, 63, 243, 617, 647, 649.

Digitized by Google

H

Hémard, p. 391.
Hergott, p. 561.
Horteloup, p. 32, 734, 789.
Houël, p. 330, 359, 570, 881.
Houzé de l'Aulnoit, p. 423.
Hue (J.), p. 522, 530.

L

Labbé, p. 767.
Lannelongue, p. 331, 376, 443, 513, 520, 573, 577, 617, 668, 697, 866, 867, 878, 882, 898.
Larrey, p. 804, 837, 856.
Le Dentu, p. 25, 27, 66, 169. 218, 229, 408, 421, 559, 594, 660, 806, 865, 896.
Le Fort, p. 140, 142, 146, 188, 250, 265, 266, 396, 424, 578, 582, 592, 608, 635, 619, 683, 710, 712, 897, 931, 957, 977, 978.
Lizé (du Mans), p. 747.
Lucas-Championnière, p. 149, 182, 287, 568, 592, 615, 645, 717, 741, 753, 803, 861.

M

Magitot, p. 70, 396, 406, 826.
Marchand, p. 668, 677;
Marjolin, p, 2, 6, 437, 686, 717, 865.
Maurel, p. 818.
Mégissier, p. 148.
Michel, p. 170.
Millet, p. 514.
Monod, 652, 932.
Mordret, p. 915.

N

Nepveu, p. 26, 699.
Nicaise, p. 282, 405, 420, 514, 547, 559, 646, 960.
Notta (de Lisieux), p. 583, 593.

O

Onimus, p. 405.
Ollier (de Lyon), p. 811, 816.

P

Pamard, p. 324.
Panas, p. 134, 188, 293, 765, 817, 907, 928, 966.
Parinaud, p. 577.
Perrin (Maurice), p. 153, 264, 316, 952.
Périer, p. 697, 716, 779, 819.
Pilate, p. 818.
Poinsot, p. 308, 461.
Polaillon, p. 8, 10, 11, 339, 343, 563, 631, 648, 755, 977.
Poulet, p. 26.
Pozzi, p. 169.
Prouff, p. 299.

R

Reverdin (de Genève), p. 739.
Rochard, p. 903, 907.

S

Saint-Germain (de), p. 45, 136, 248, 374.
Sée. p. 18, 21, 26, 65, 134, 140, 227 369, 374, 577, 609, 853, 896.
Suchard, p. 369.

T

Tarnier, p. 10, 63, 347, 360, 562.
Terrier, p. 519, 564, 625, 692, 744.

Digitized by Google

752, 755, 782, 808, 864, 933, 951, 963, 978.
Terrillon, 968.
Thomas (Louis), p. 173, 176.
Tillaux, p. 2, 26, 27, 65, 134, 140, 141, 147, 189, 342, 359, 390, 394, 404, 408, 419, 422, 483, 570, 593, 609, 616, 648, 699, 709, 750, 755, 856, 950, 964, 977.
Trélat, p. 224, 264, 277, 281, 320, 375, 398, 404, 416, 558, 607, 651, 664, 769, 832, 837, 897, 932, 955, 957, 964.

V

Vasseige, p. 343.
Vast, p. 908.
Védrènes, p. 800, 804.
Vieusse, p, 229.
Verneuil, p. 11, 18, 25, 65, 140, 141, 179, 192, 223, 285, 328, 359, 367, 374, 389, 395, 487, 557, 581, 606, 646, 686, 691, 696, 699, 768, 836, 906, 954, 958.

Société an. d'imprimerie. Paul Dupont, Directeur. Paris, 41, rue J.-J.-Rousseau. 67. 1.80.

Digitized by Google

Digitized by Google

Digitized by Google

Digitized by Google

Digitized by Google

Digitized by Google

Digitized by Google

1274

Digitized by Google